



# ГБУЗ МО МОНИКИ им. М.Ф. Владимирского Онкологическое отделение хирургических методов лечения

## Безгазовая видеоэндоскопическая радикальная резекция левой молочной железы при раке



Пациентка С., 1978 г.р.

## **Анамнез**

В июле 2019 г. появились болевые ощущения в левой молочной железе и при маммографии 16.07.2019г. по месту жительства была выявлена диффузная фиброзно-кистозная мастопатия. Обратилась в КДО МОНИКИ, где был выявлен рак левой молочной железы.

## Данные обследования

- При пересмотре маммограмм 21.06.19г. на фоне диффузной фиброзно-кистозной мастопатии в левой молочной железе была выявлена опухоль 2,5 см неправильной округлой формы.
- Гистологическое исследование (03.08.2019г.): комплексы карциномы молочной железы с медуллярными признаками.
- ИГХ исследование (03.08.2019г.): нелюминальный тип рака молочной железы, HER-позитивный.
- Признаков отдаленного метастазирования не выявлено (УЗИ молочных желез, шейно-надключичных и подмышечных областей 25.07.2019 г.; рентгенография органов грудной клетки 12.08.2019г.; УЗИ малого таза 13.08.2019г.; УЗИ органов брюшной полости 13.08.2019г. ).

- Основной диагноз: **Рак левой молочной железы, cT2N0M0, IIA стадия. Нелюминальный тип, HER2-ПОЗИТИВНЫЙ.**
- Сопутствующие заболевания: **не выявлены.**

Онкологическим консилиумом МОНИКИ 21.08.2019г. рекомендовано на первом этапе хирургическое лечение.

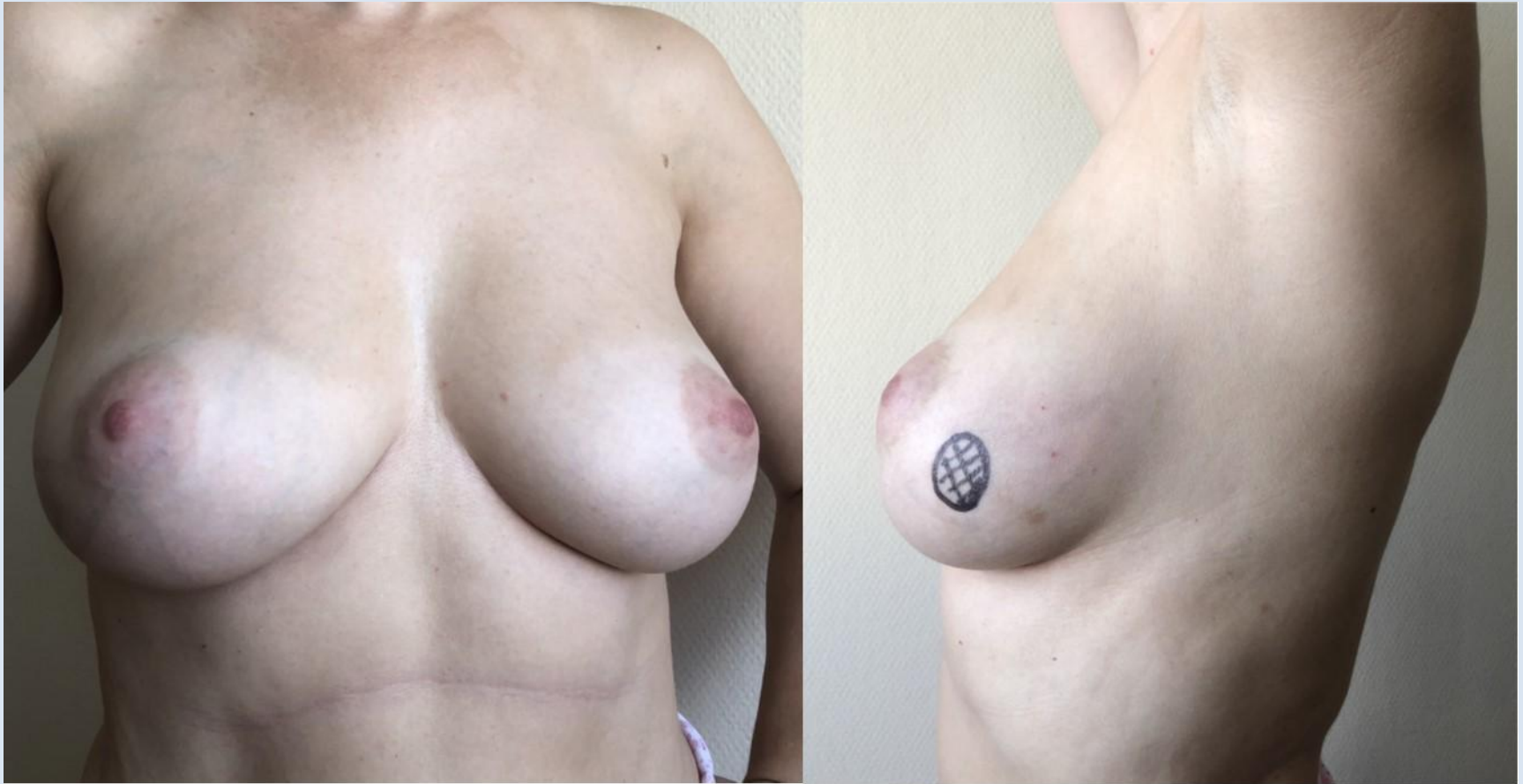
Госпитализация 26.08.2019 г.

Плановая операция 28.08.2019 г.

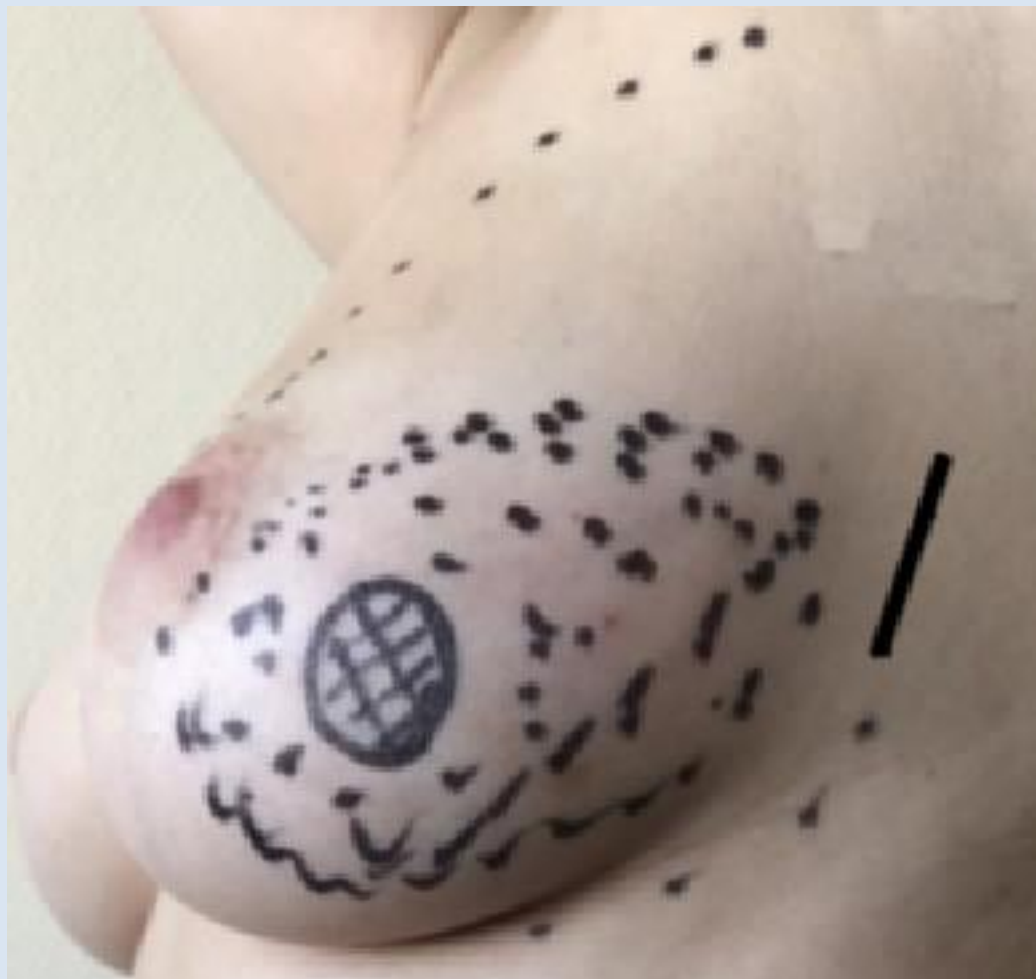# Хирургическая бригада

- Хирурги: д.м.н., профессор Д.Ю. Семенов  
д.м.н., профессор А.С. Аллахвердян  
Э.Н. Заманов
- Анестезиолог - к.м.н. Н.Н. Анипченко
- Операционный мед. брат - М.А. Титов
- Анестезистка - Е.В. Иванова

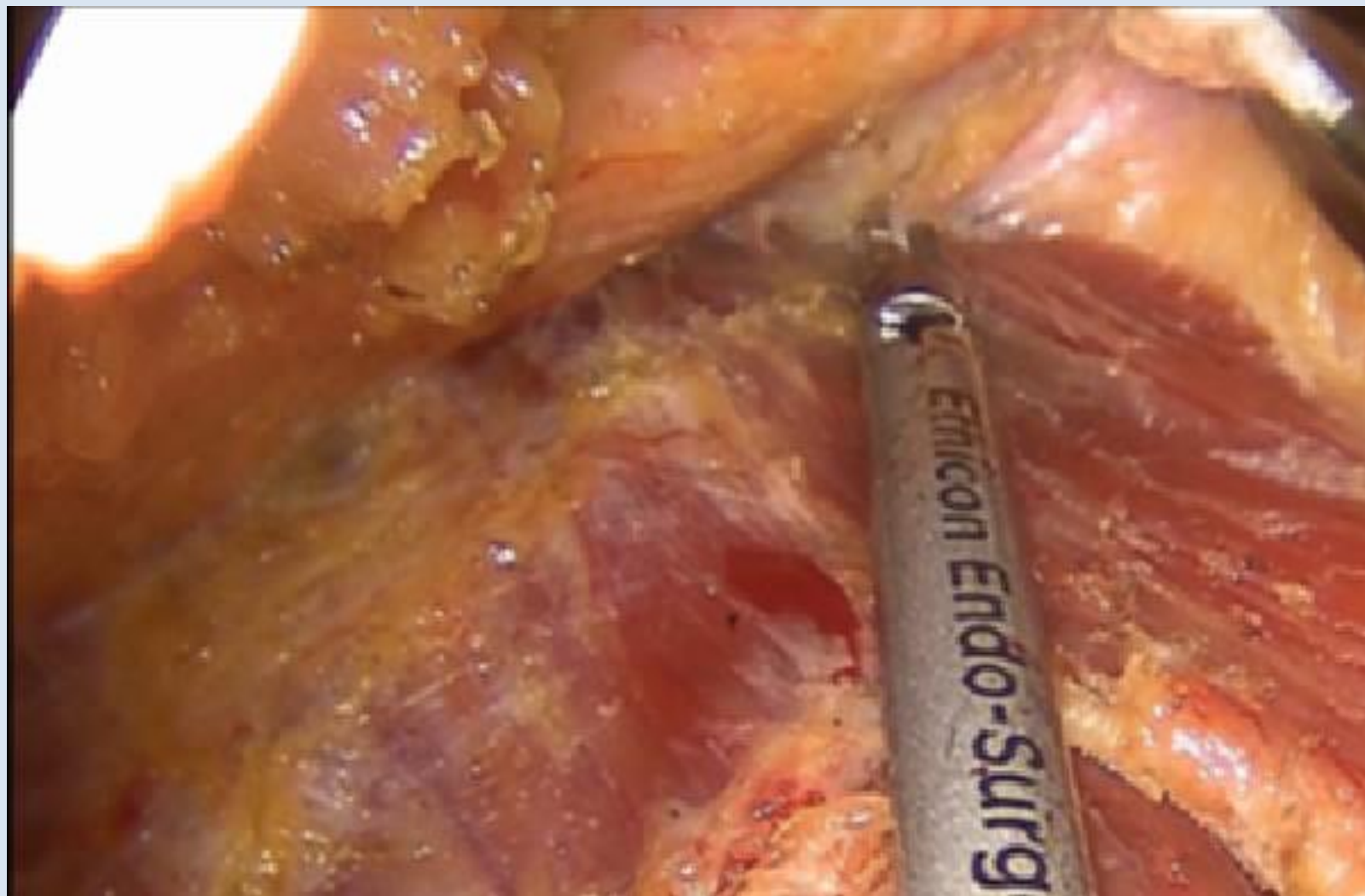
# Пациентка С. до операции



Пациентка С. Разметка хирургического доступа, зон сепаровки тканей и резекции молочной железы до операции

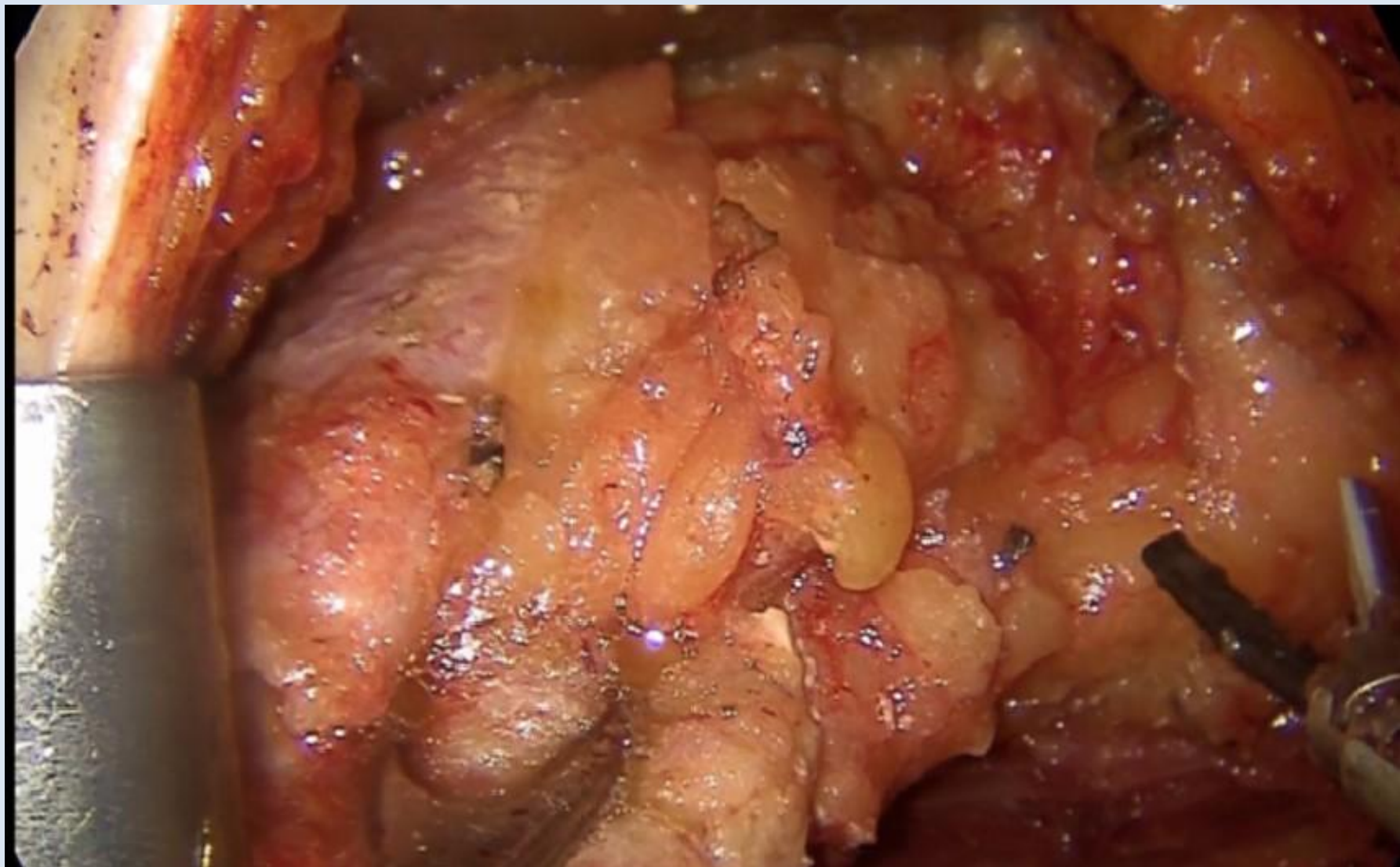


# Мобилизация молочной железы от большой грудной мышцы

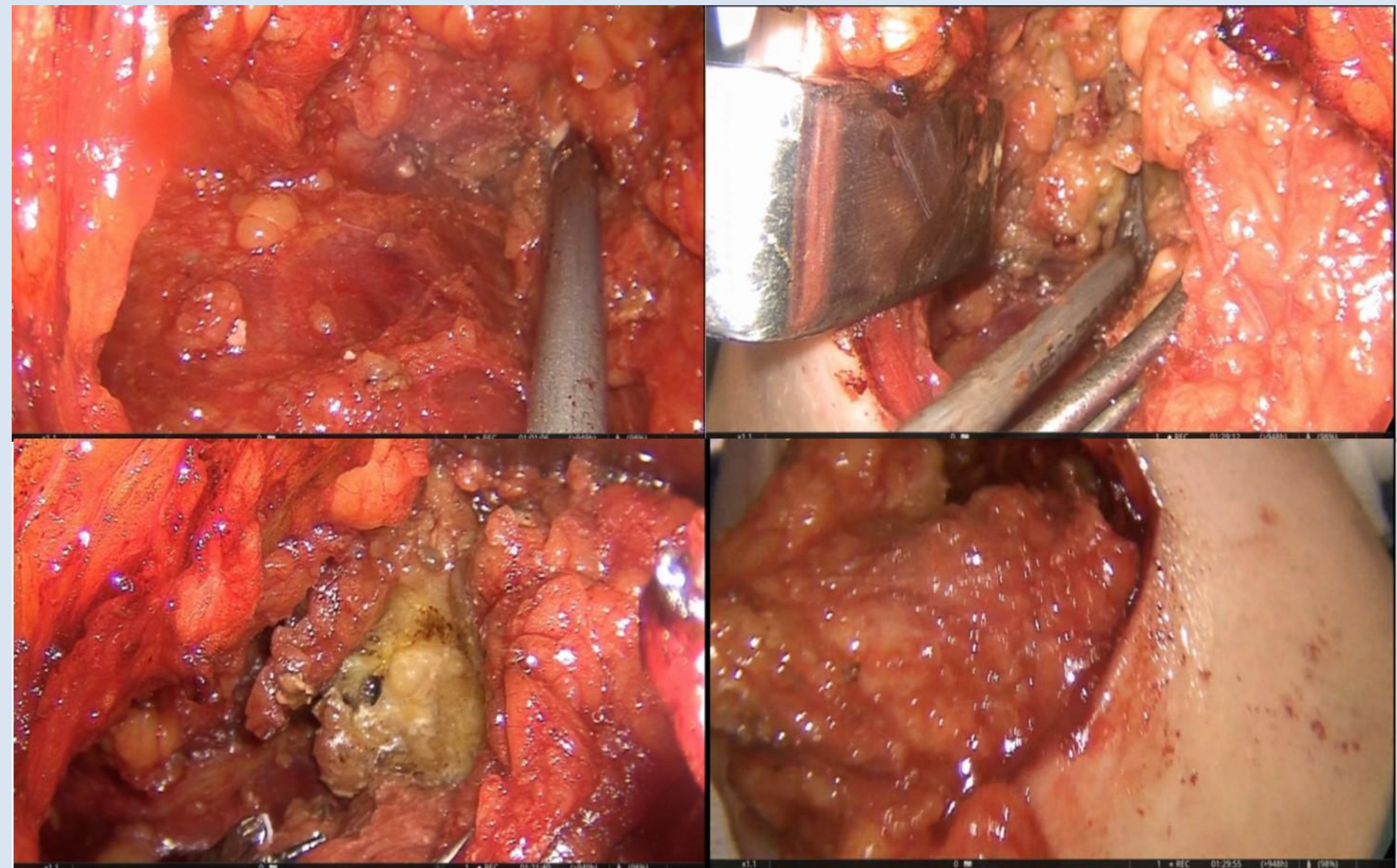




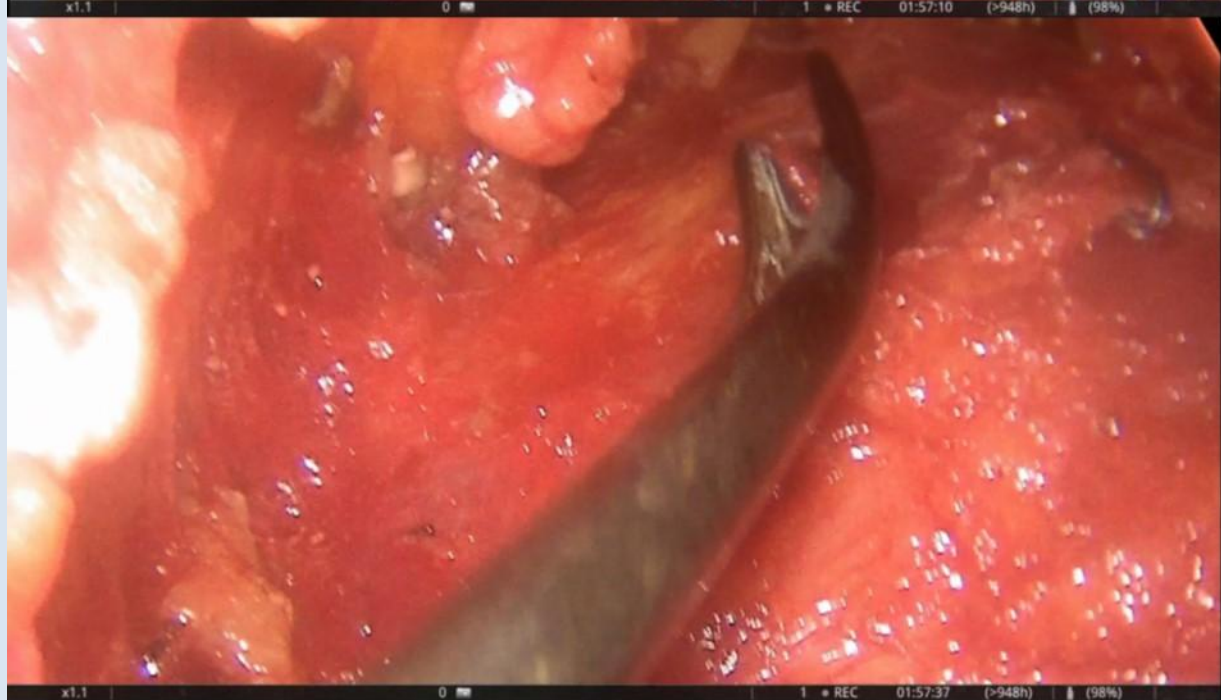
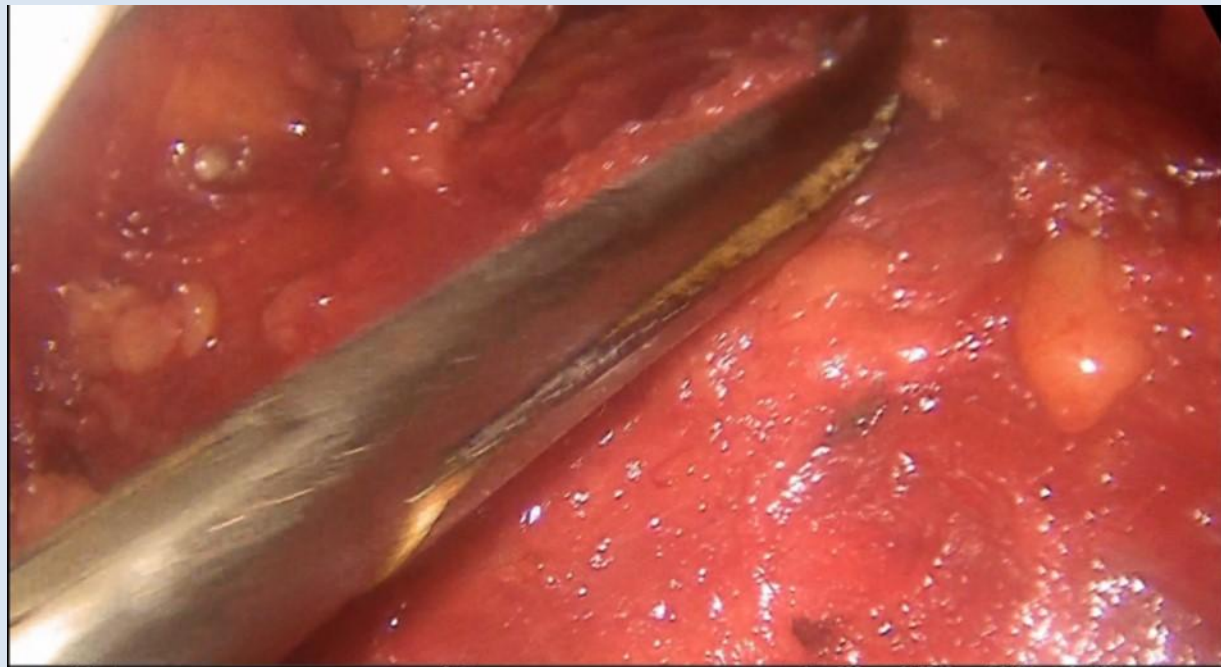
# Мобилизация ткани молочной железы от кожи и сосковоареолярного комплекса



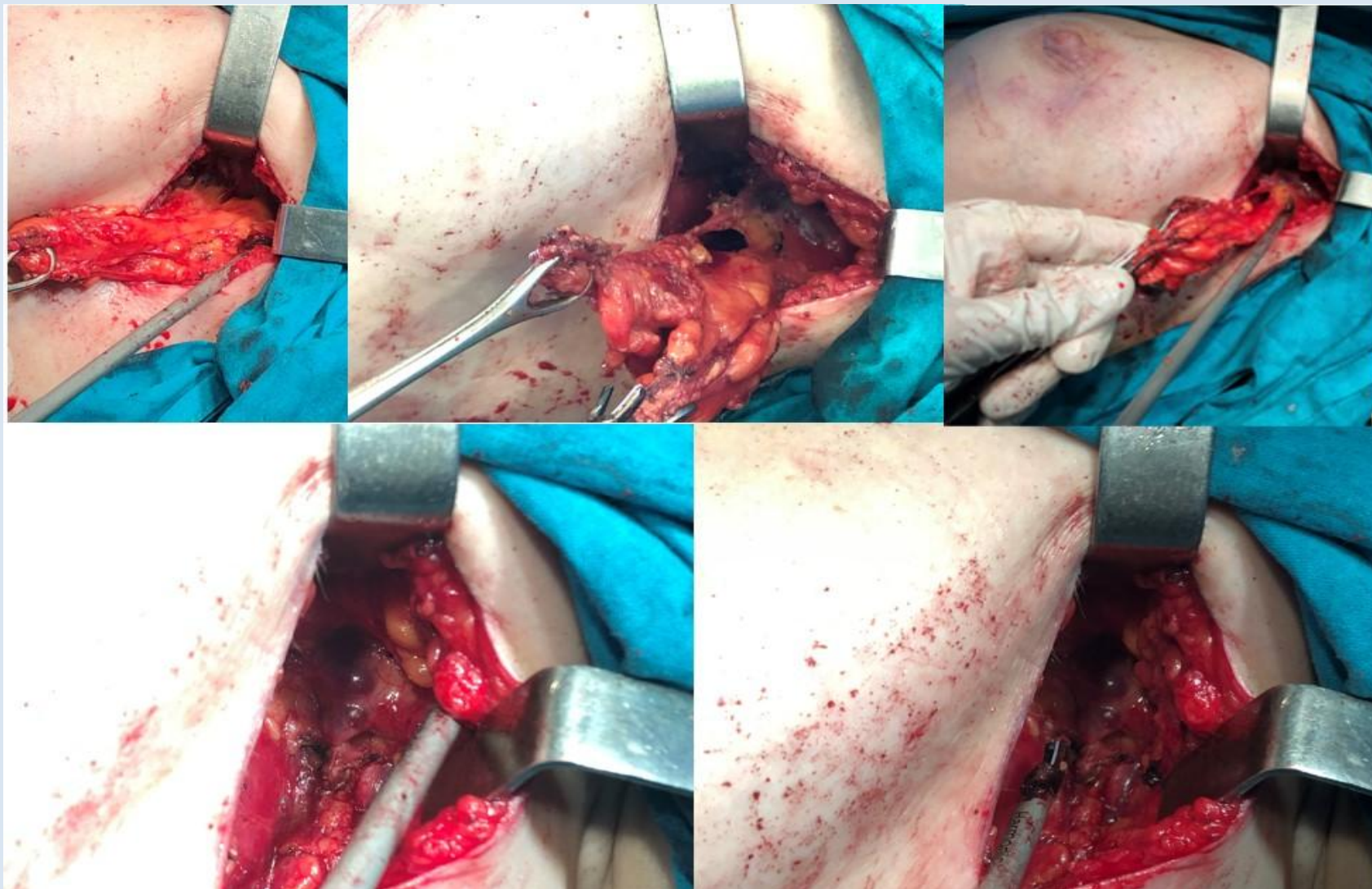
# Резекция ткани молочной железы с опухолью



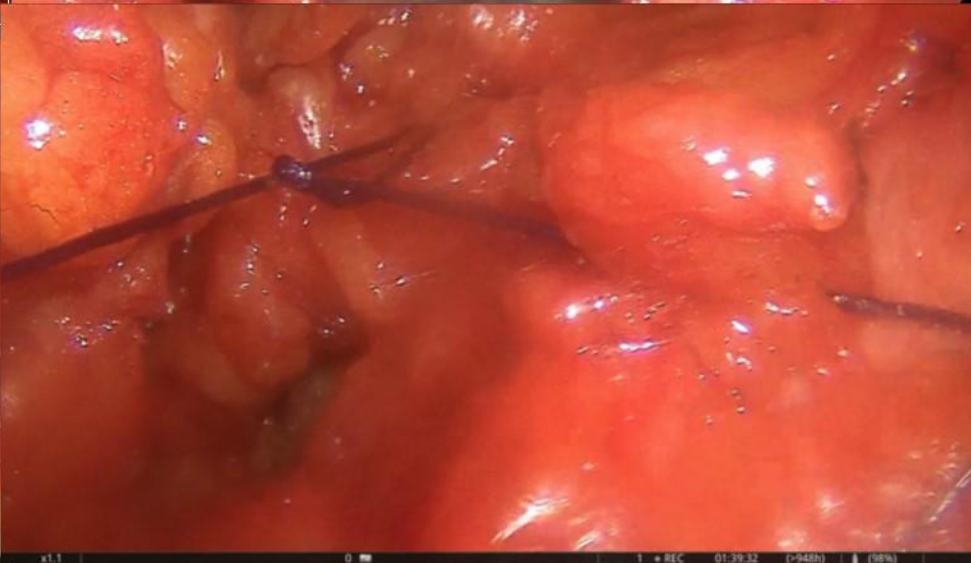
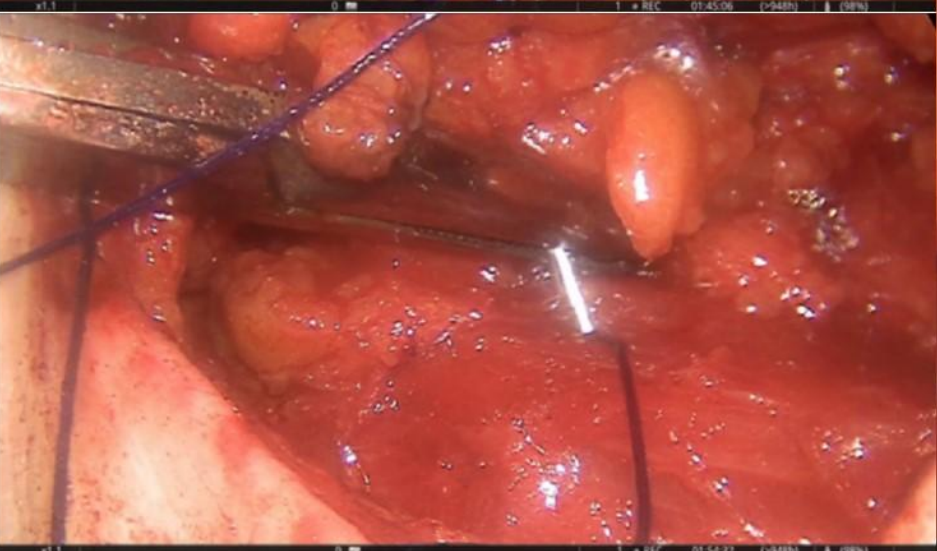
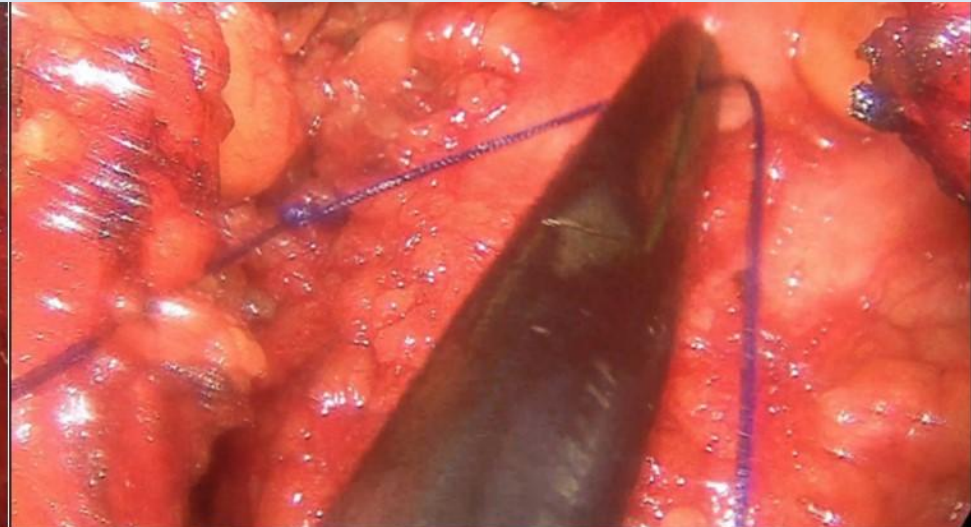
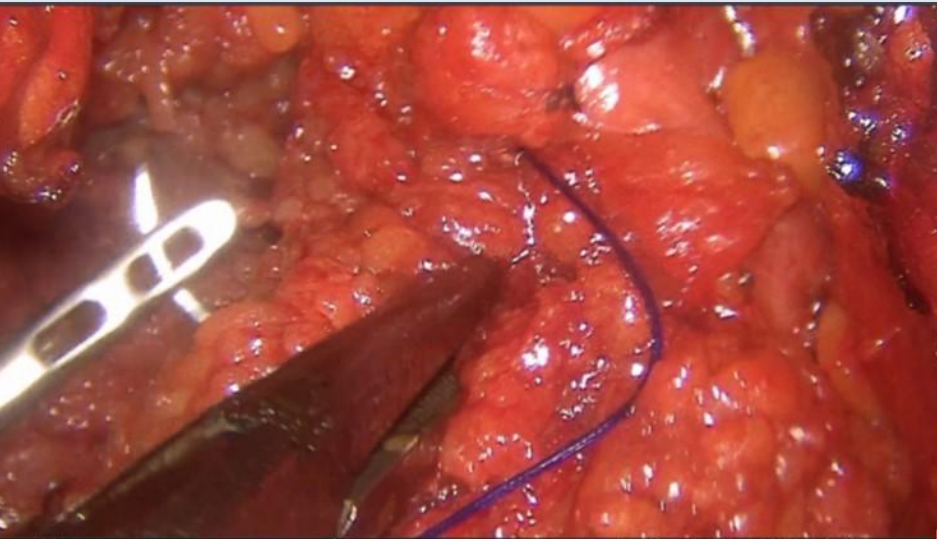
Маркировка  
проекции на  
большой грудной  
мышце удаленной  
опухоли  
танталовыми  
клипсами.



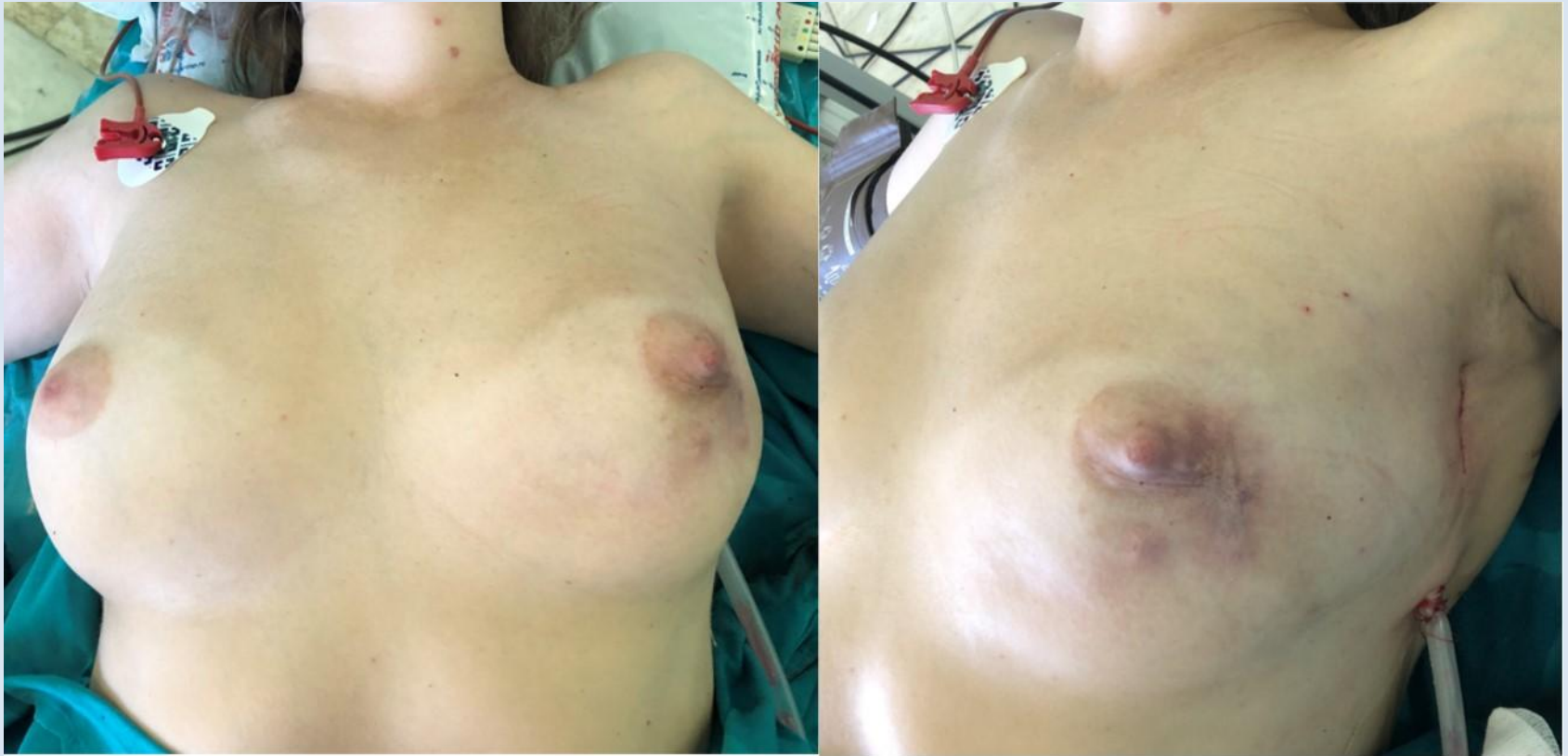# Аксилярная лимфаденэктомии



Операция: 28.08.2019 г. «безгазовая»  
видеоэндоскопическая радикальная резекция левой  
молочной железы. Реконструкция молочной железы.

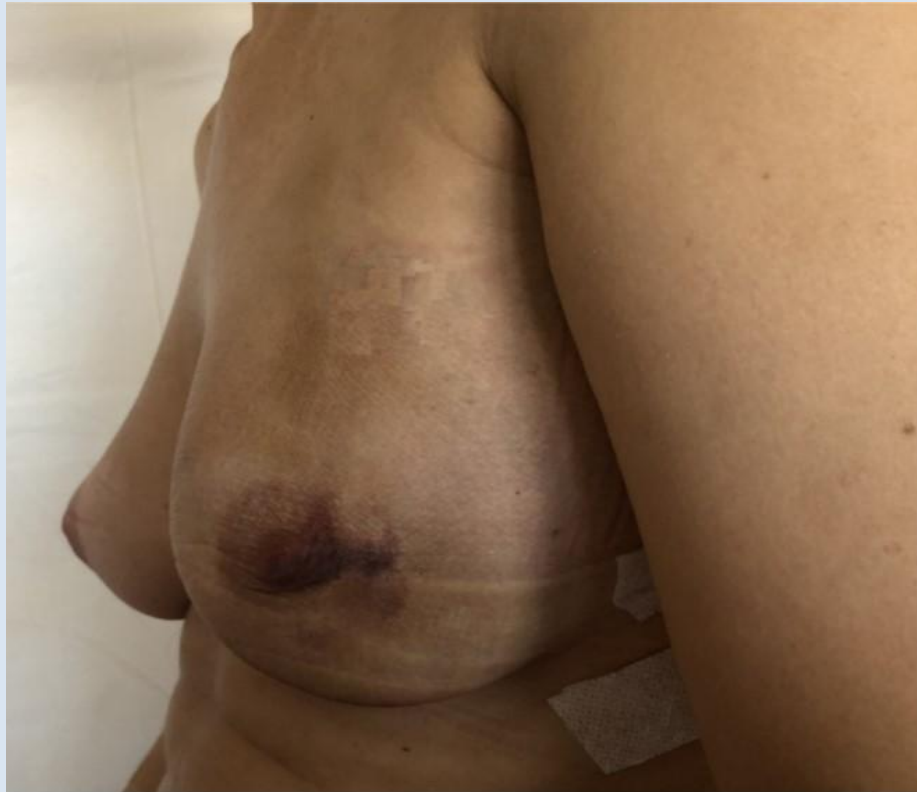

Операция: 28.08.2019 г. «безгазовая»  
видеоэндоскопическая радикальная резекция левой  
молочной железы.  
Операция завершена.



Пациентка С.

2-й день после «безгазовой» видеоэндоскопической радикальной резекции левой молочной железы.



**Благодарю за внимание!**