

Міністерство аграрної політики України
ВП “Донецький технікум ЛНАУ”

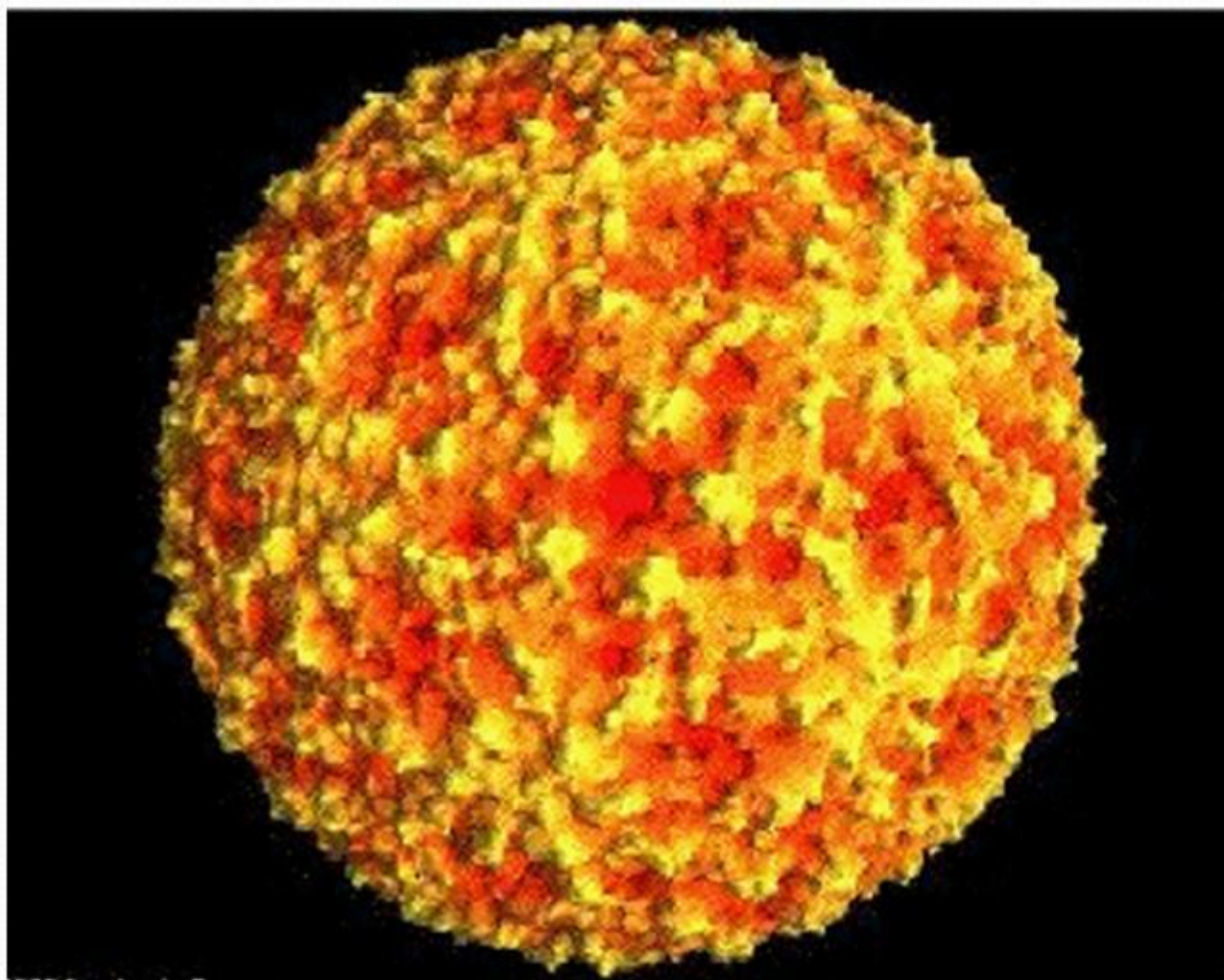
Ящур

Красногорівка 2010

Визначення хвороби

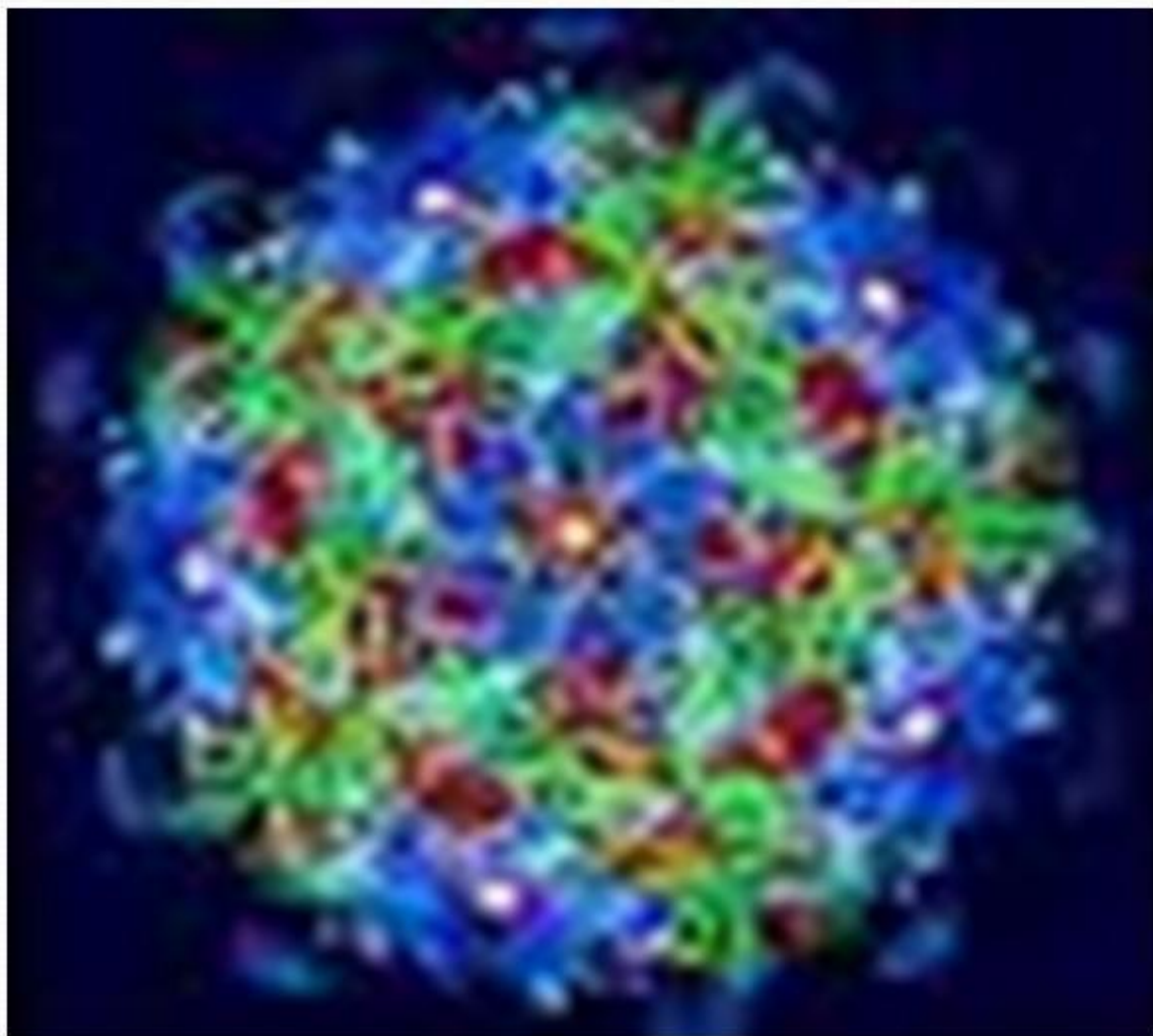
Ящур (*Aphtae epizooticae*) – гостра, надзвичайно контагіозна вірусна хвороба свійських і диких парнокопитних тварин, що характеризується короткочасною лихоманкою, розвитком афтозно – ерозійних уражень на слизовій оболонці ротової порожнини, безшерстих ділянок шкіри вінчика, міжкратицевої щілини й вимені. На ящур може хворіти людина.

Збудник



Дрібний
вірус,
сферичний.

Збудник



В землі та деяких
органах
зберігається пів
року.

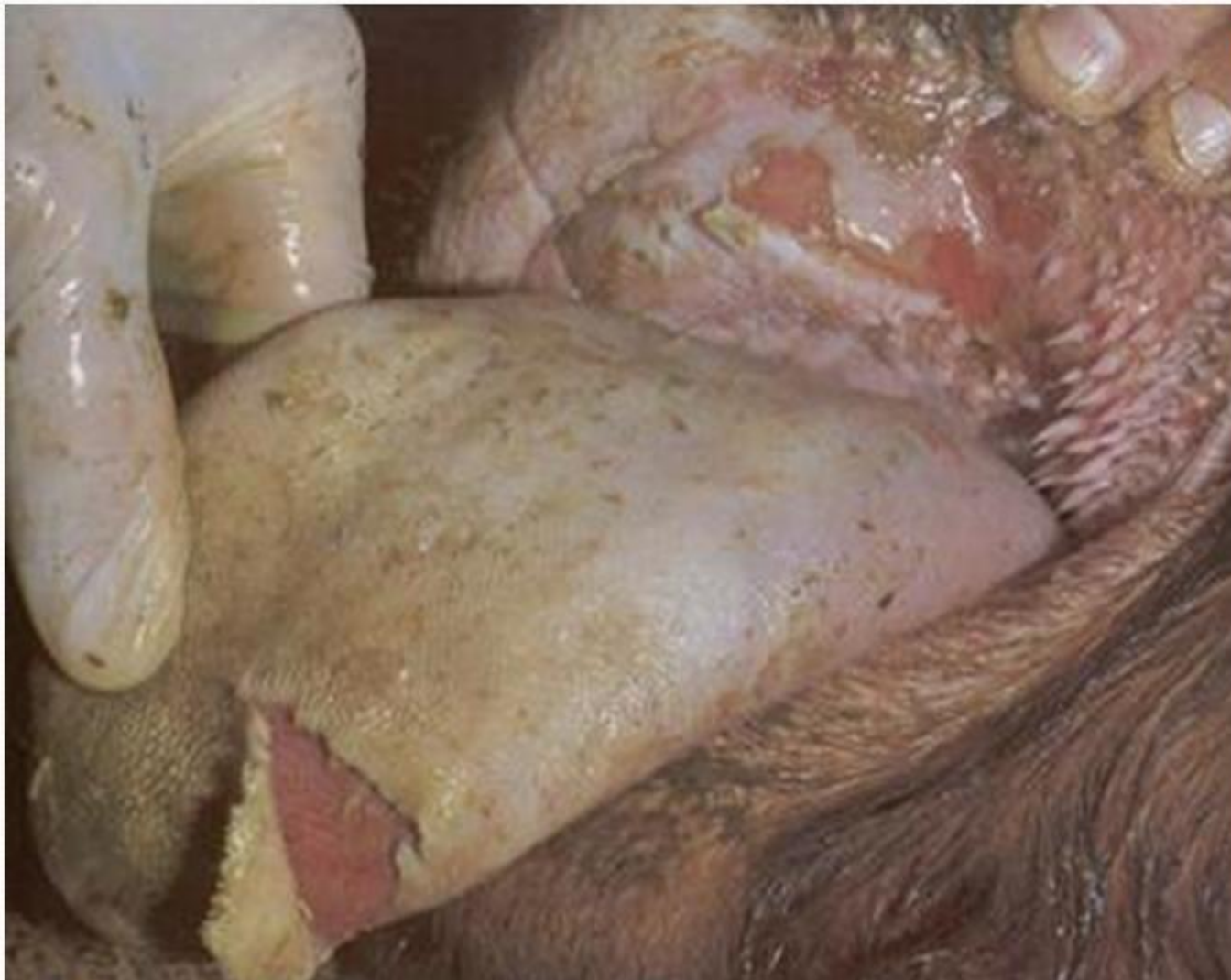Епізоотичні дані

Хворіють:



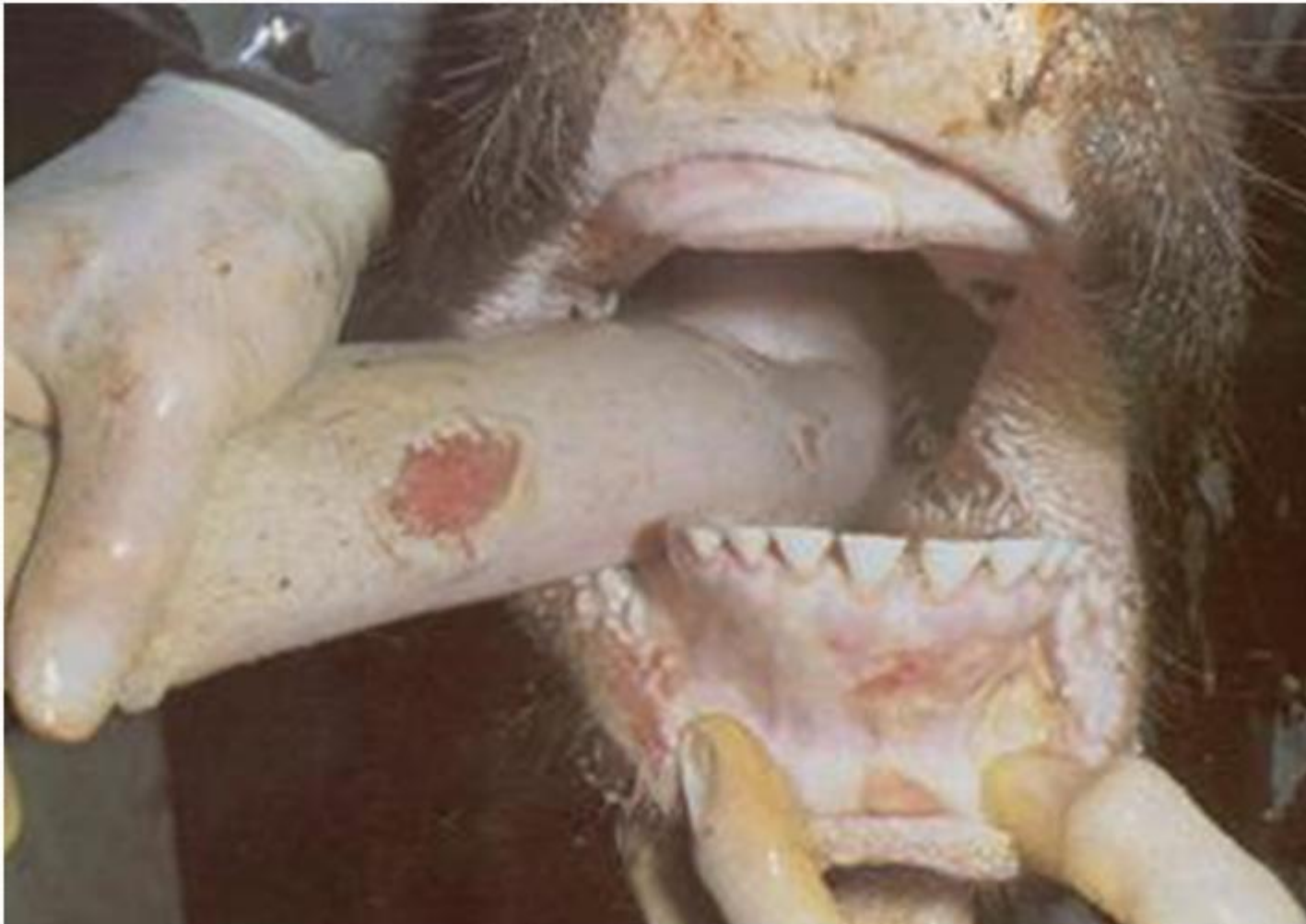- Парнокопитні

Клінічна картина



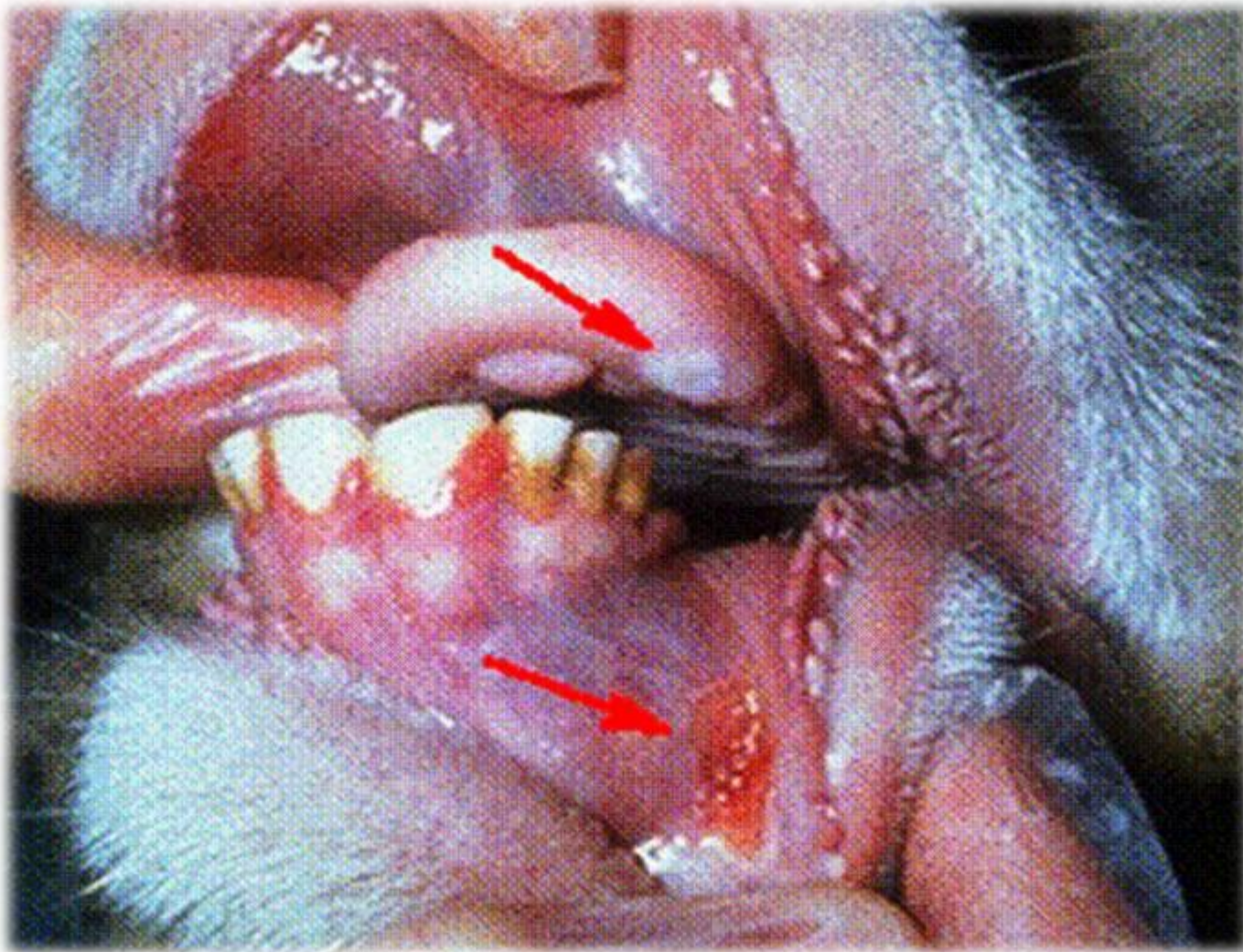
Поява афт та ерозій на слизових оболонках.

Клінічна картина

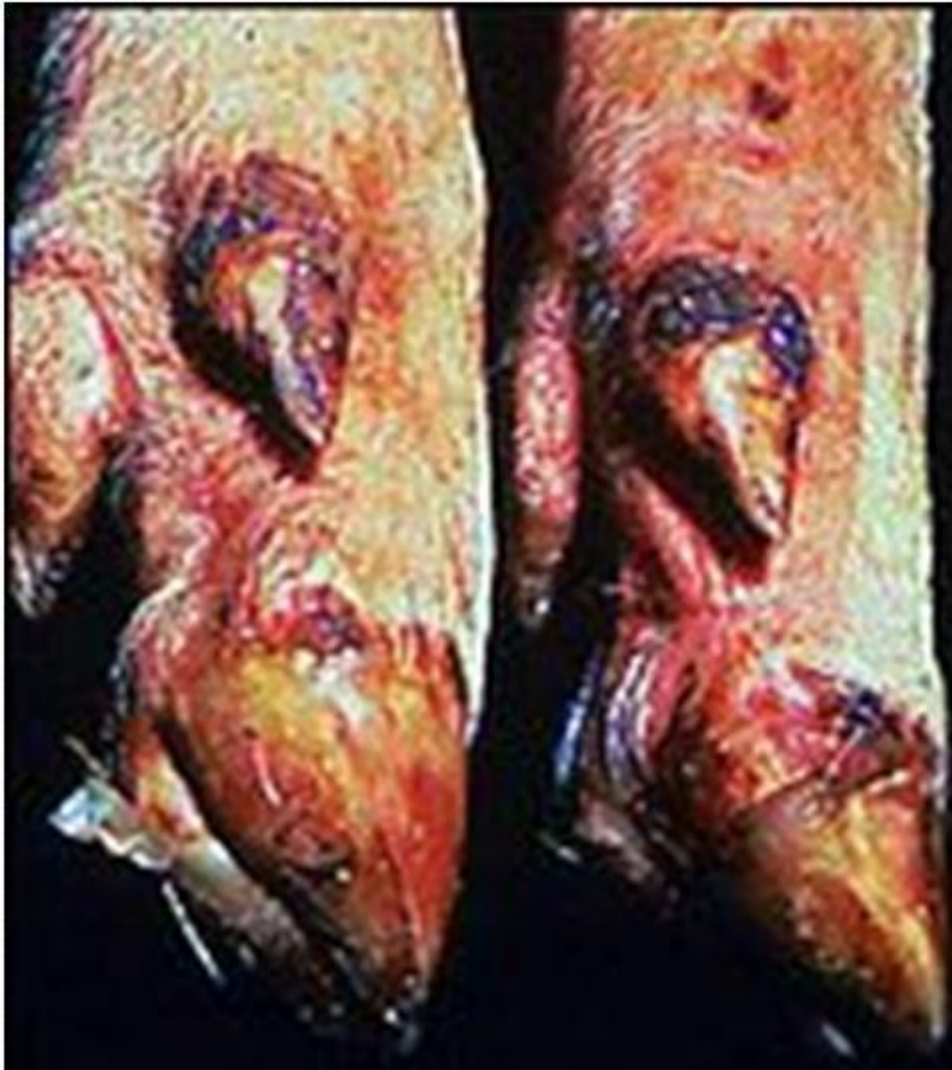

Ерозії
болісні, з
нерівними
краями,
збільшують
ся.

Клінічна картина



Клінічна картина

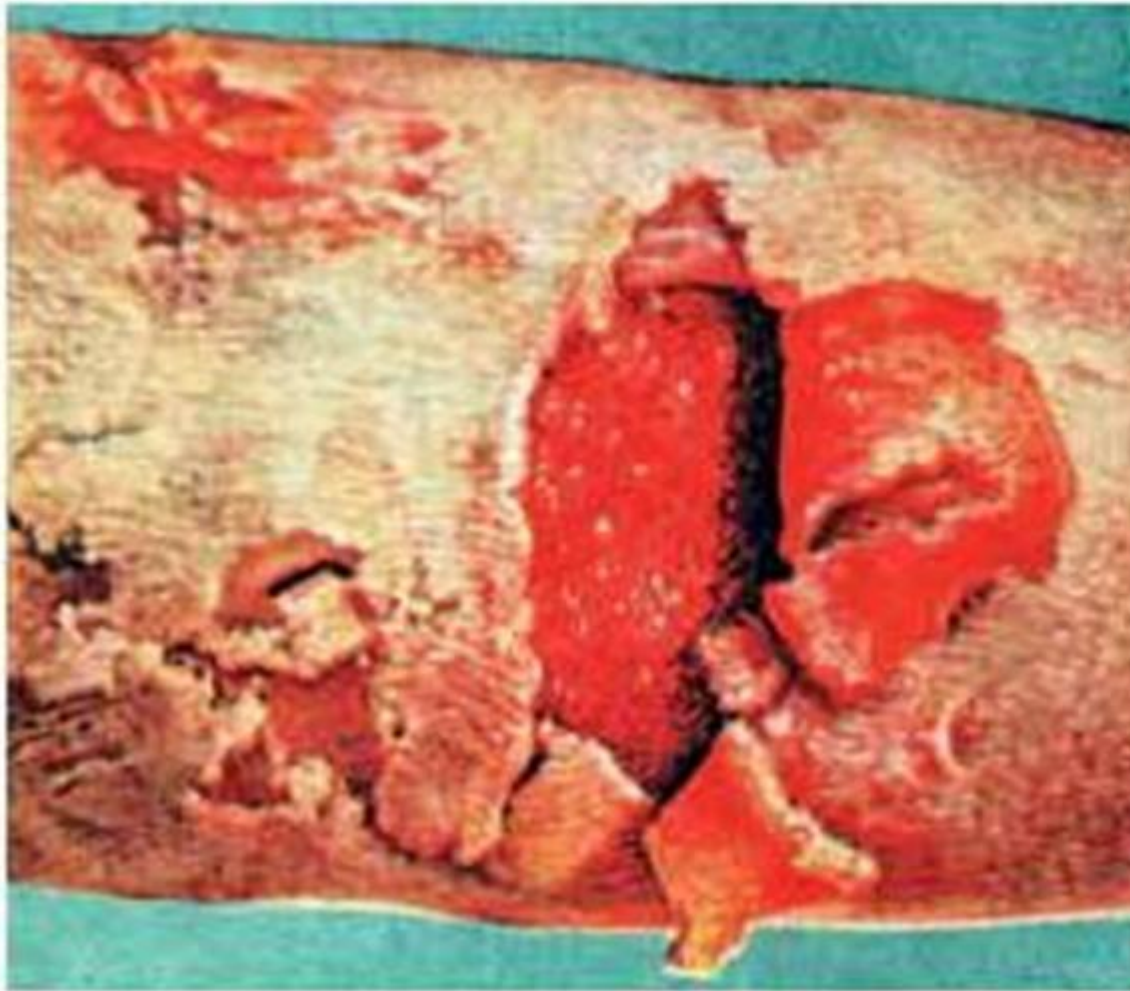


- На дистальних ділянках кінцівок також з'являються ерозії.

Патологоанатомічні зміни

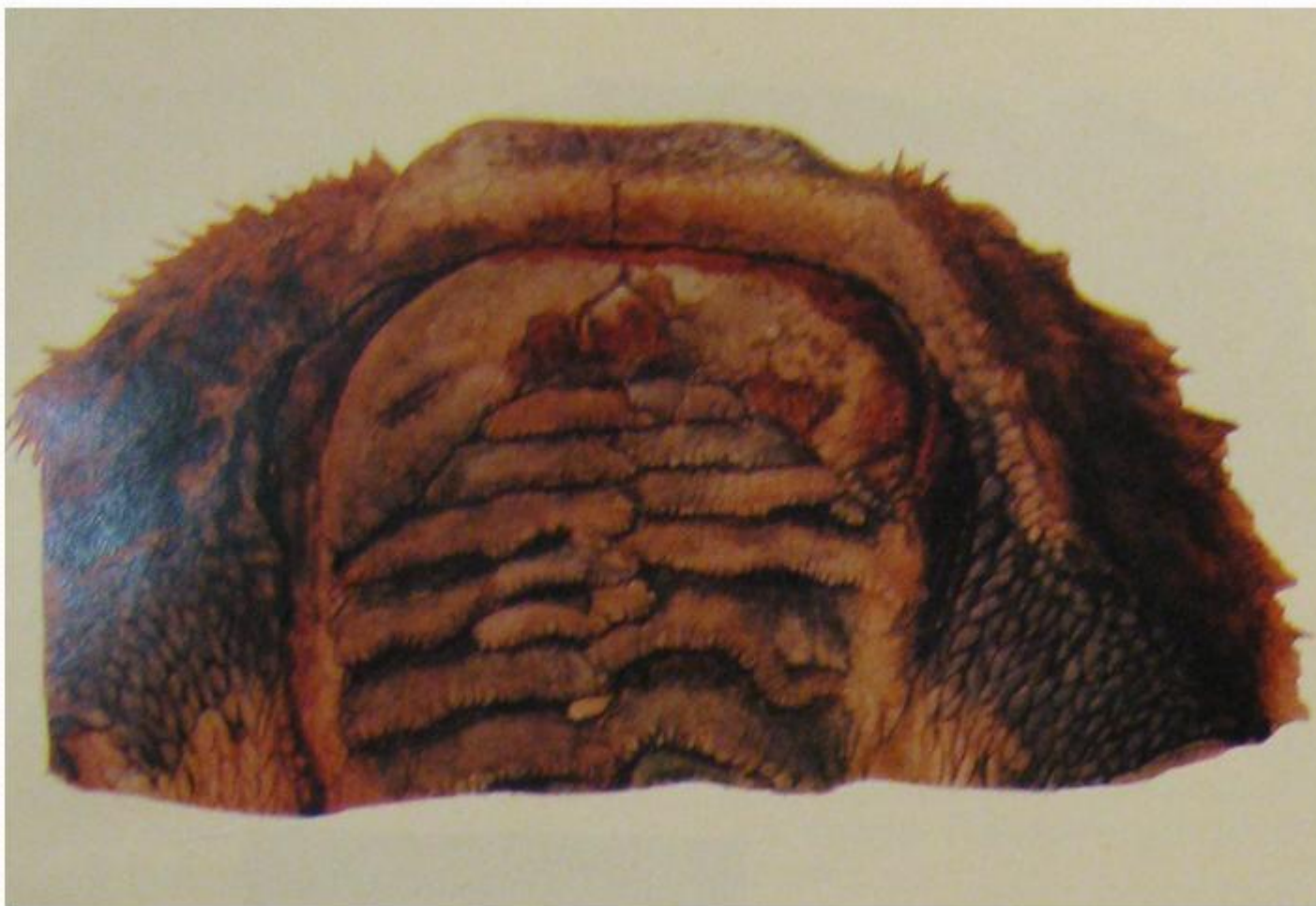- “Тигрове серце”
- Дистрофічні та некротичні ураження в інших м'язах,
- Дистрофія та осередковий некроз у печінці та нирках,
- Гіперплазія лімфовузлів,
- Гіперемія та набряк легень.

Патологоанатомічні зміни



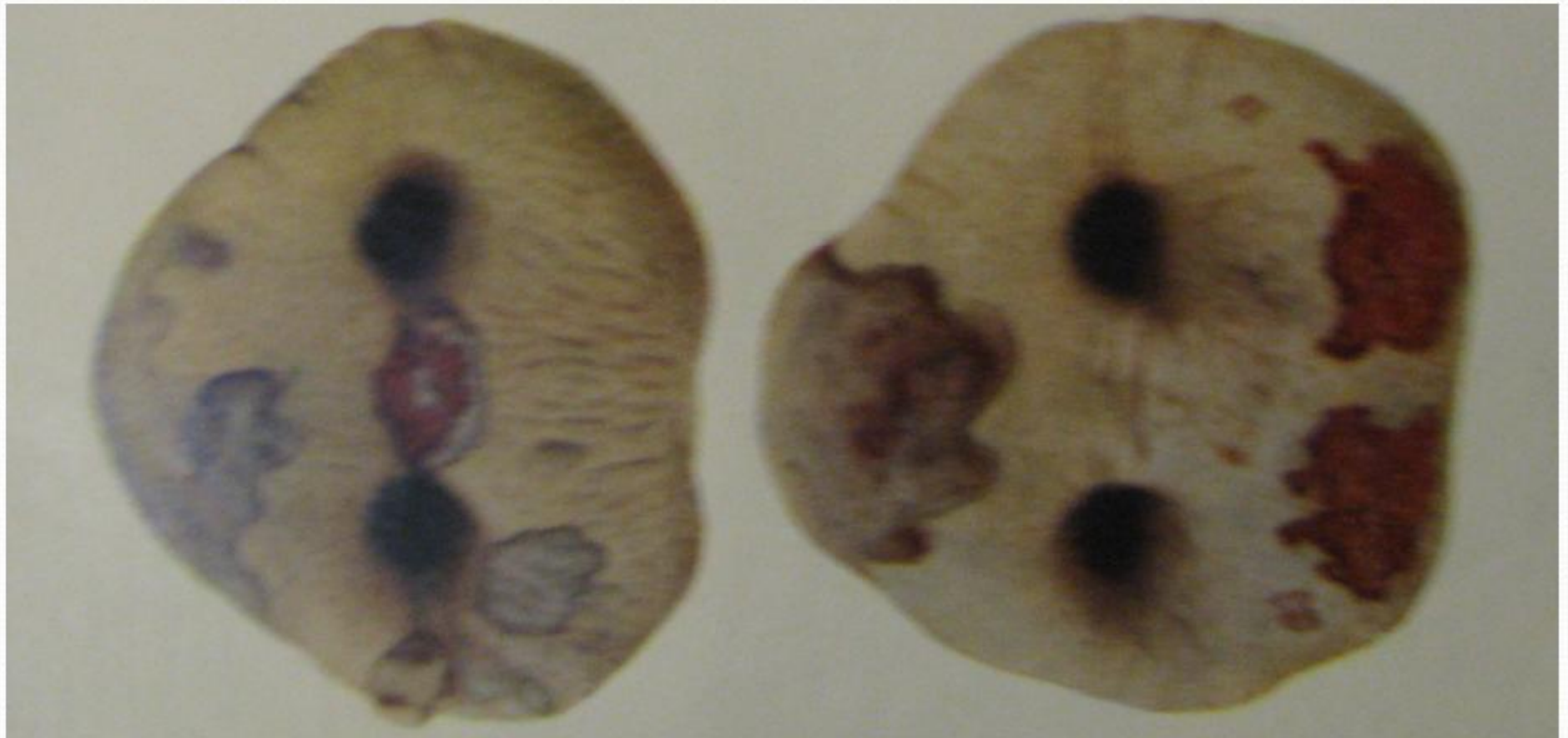
- Знаходять ерозії слизових оболонок.

Патологоанатомічні зміни



Патологоанатомічні зміни

- Афтозно – ерозійні ураження вінчика, ратиць, п'ятачку та вимені.



Лікування та профілактика

