Презентация По теме:. Крестцово-подвздошный сустав

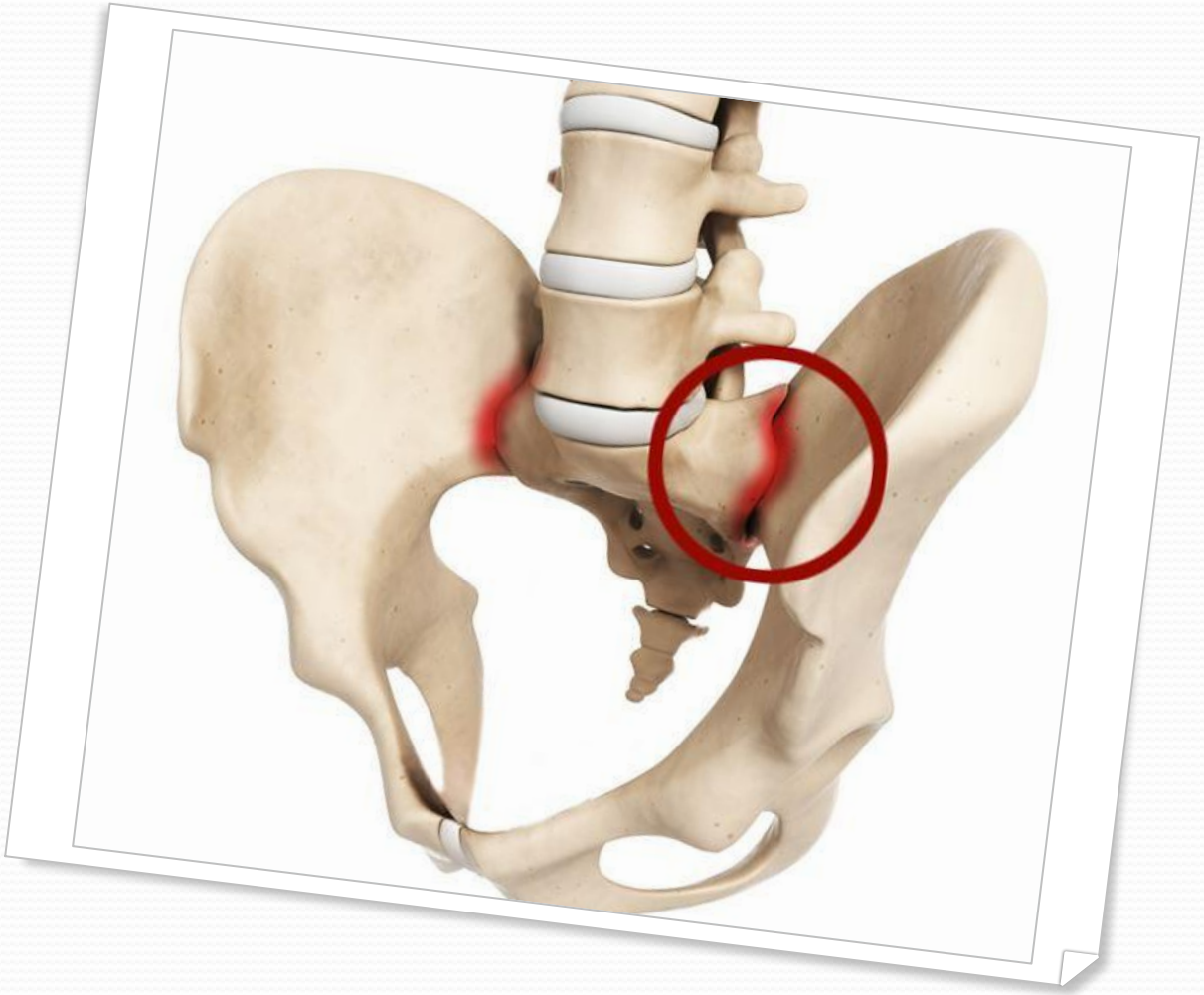

Подготовила студентка 1 курса :Тавиах Эстер Акуа Гр :0321

Крестцово-подвздошный сустав (art. sacroiliaca) образован ушковидными поверхностями тазовой кости и крестца. Суставная капсула толстая, туго натянутая, прикрепляется по краям суставных поверхностей, срастаясь с надкостницей тазовой кости и крестца. Связки, укрепляющие сустав, толстые, прочные.

Форма

- **По форме** суставных поверхностей крестцово-подвздошный сустав **плоский.** Движения в нем, однако, практически невозможны. Это связано со сложным рельефом сочленяющихся поверхностей, туго натянутыми суставной капсулой и связками.

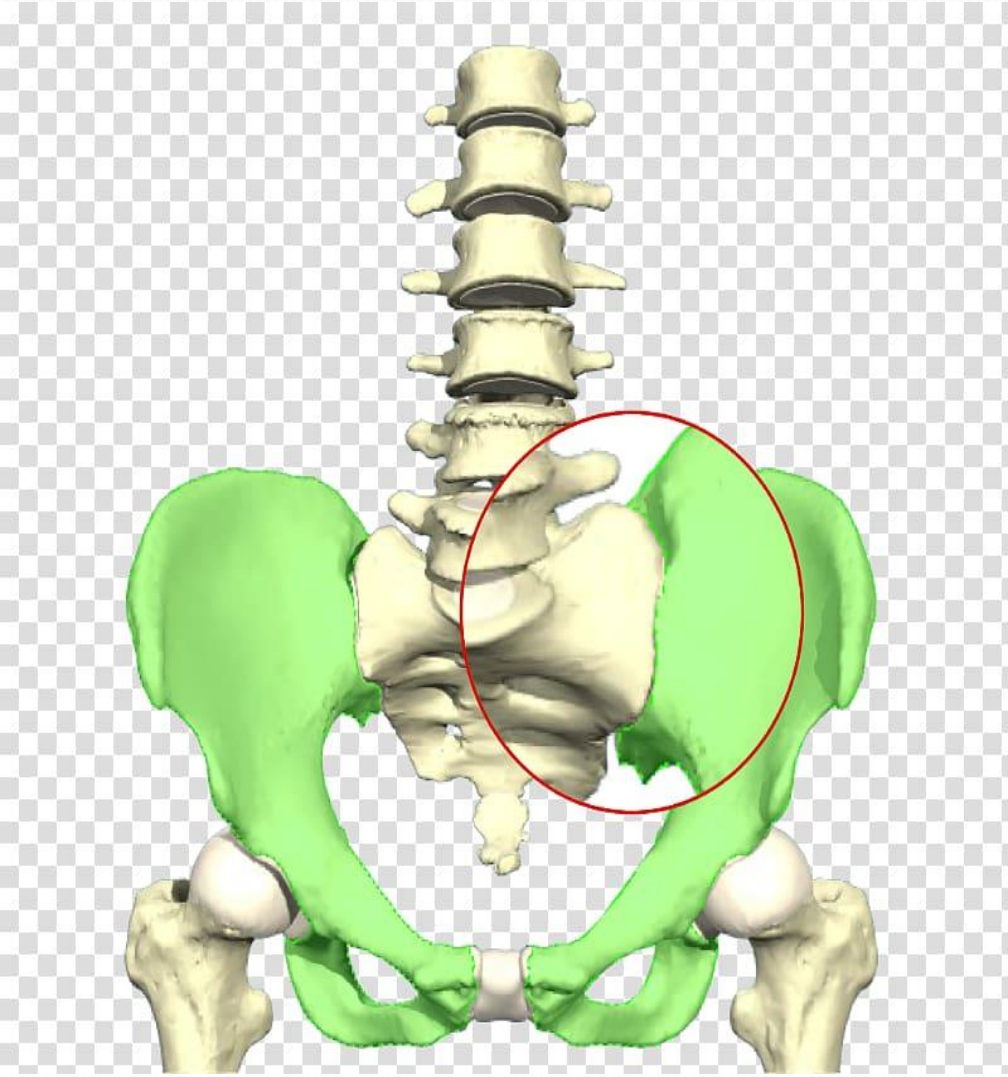

Связки крестцово-подвздошного сустава

- • **Вентральные (передние) крестцово-подвздошные связки (ligg. sacroiliaca anteriora)** соединяют передние
  края сочленяющихся поверхностей.
  • **Дорсальные (задние) крестцово-подвздошные
  связки (ligg. sacroiliaca posteriora).**
  • Наиболее прочными являются межкостные
  **крестцово-подвздошные связки (ligg. sacroiliaca
  interossea),** расположенные на задней поверхности
  сустава.
  • **Подвздошно-поясничная связка (lig. iliolumbale)**
  соединяет поперечные отростки IV и V поясничных
  позвонков с бугристостью
  подвздошной кости

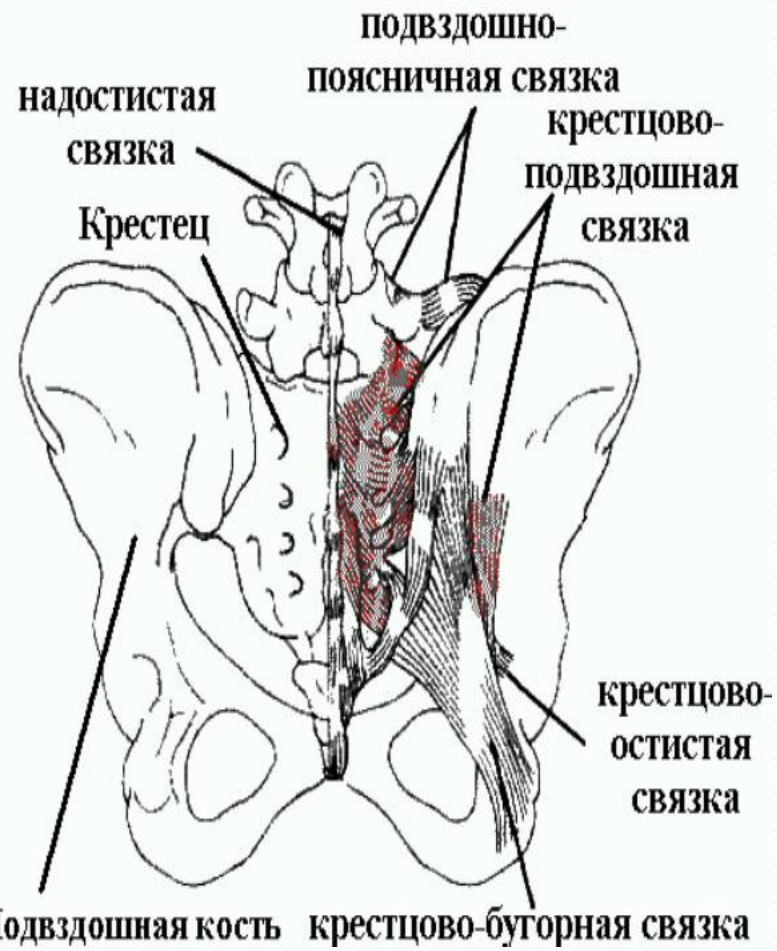

Характеристика сустава и движение

- 1. простой
- 2. конгруэнтный
- 3. некомплексный
- 4. некомбинированный

- Движения в суставе:*резко ограничены*
- - вокруг фронтальной оси: сгибание-разгибание (flexio-extensio);
- - вокруг сагиттальной оси: отведение-привидение (abductio-adductio);
- - вокруг вертикальной оси: вращение внутрь - наружу (pronatio-supinatio)

СПАСИБО ЗА ВНИМАНИЕ!

ФОНД СОДЕЙСТВИЯ ИННОВАЦИЯМ