Systema digistorium

Желудок

лат. Ventriculus
греч. Gaster

Желудок, ventriculus (gaster)

- Функции: Накопление пищи, поступающей из пищевода

  Расщепление белков и жиров

  Перемешивание и продвижение пищевой кашицы

  Эндокринная (тканевые гормоны)

  Экскреторная (выведение из организма метаболитов)

- Основная функция — секреторная. Желудочный сок состоит из таких ферментов как пепсин и химозин и соляной кислоты.

Топография желудка

- Голотопия:Три четверти желудка находятся в левой подреберной области *(regio hypochondriaca sinistra),* одна четверть — в надчревной области *(regio epigdstrica).*
- Скелетотопия: кардиальное отверстие ThXI-ThXII, пилорическое ThXII-LI
- Синтопия: Передняя поверхность — печень, диафрагма, передняя брюшная стенка.

Задняя поверхность — селезенка, поджелудочная, левая почка, левый надпочечник, аорта, нижняя пола вена

Большая кривизна — ободочная кишка

Макростроение желудка

- Стенки: передняя и задняя
- Края: малая и большая кривизны (curvaturae minor et major)
- Вход из пищевода — кардиальное отверстие, а часть органа —кардиальная
- Между пищеводом и стенкой — кардиальная вырезка
- Выпячивание желудка вверх — дно желудка
- Средняя часть — тело
- С выходом граничит привратниковая часть, включающая пещеру и канал
- Вход в 12-пк через отверстие привратника

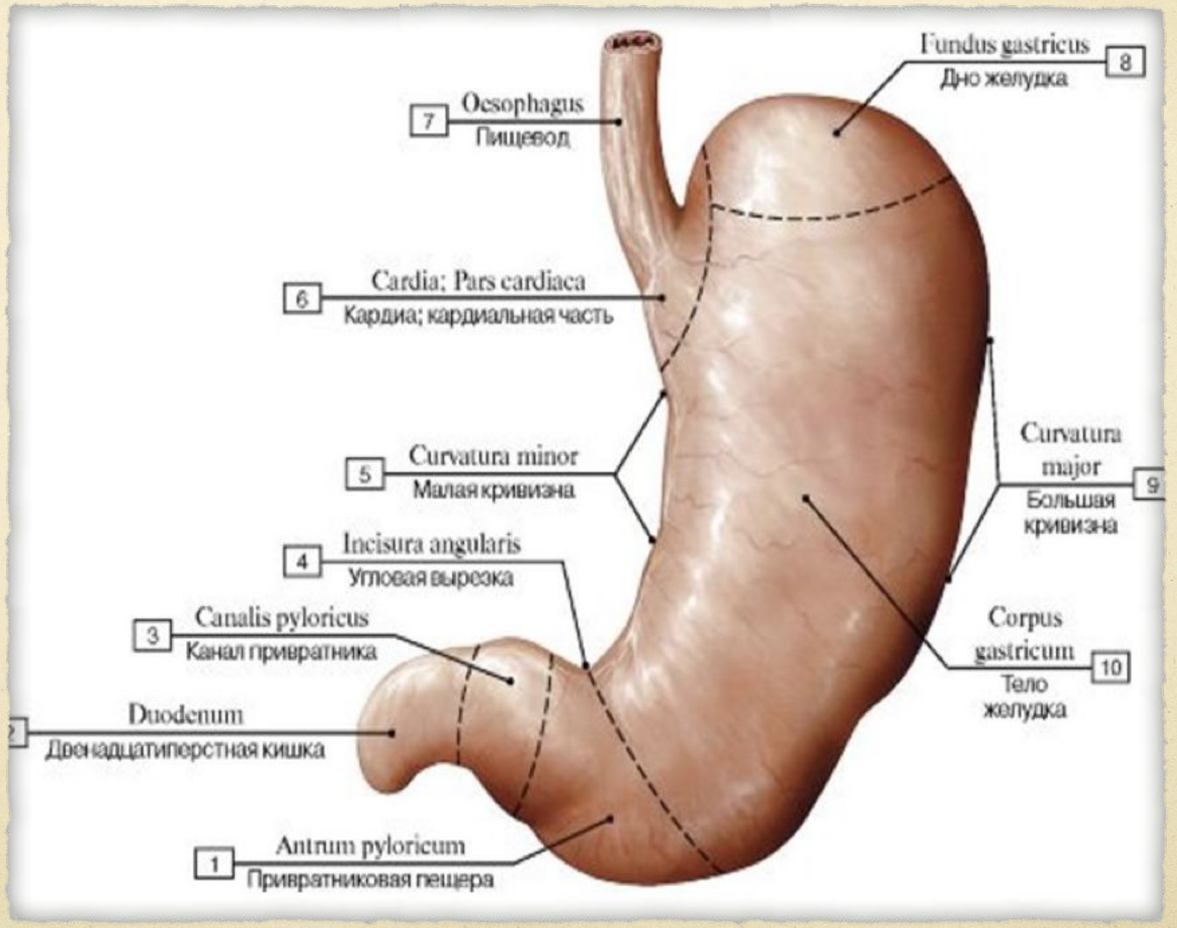
Fundus gastricus
Дно желудка
8
7
Oesophagus
Пищевод
6
Cardia; Pars cardiaca
Кардиа; кардиальная часть
5
Curvatura minor
Малая кривизна
Curvatura major
Большая кривизна
9
4
Incisura angularis
Угловая вырезка
3
Canalis pyloricus
Канал привратника
Corpus gastricum
Тело желудка
10
Duodenum
Двенадцатиперстная кишка
1
Antrum pyloricum
Привратниковая пещера

Формы желудка

- Крючок (мезоморфы)
- Чулок (долихоморфы)
- Рог (брахиморфы)

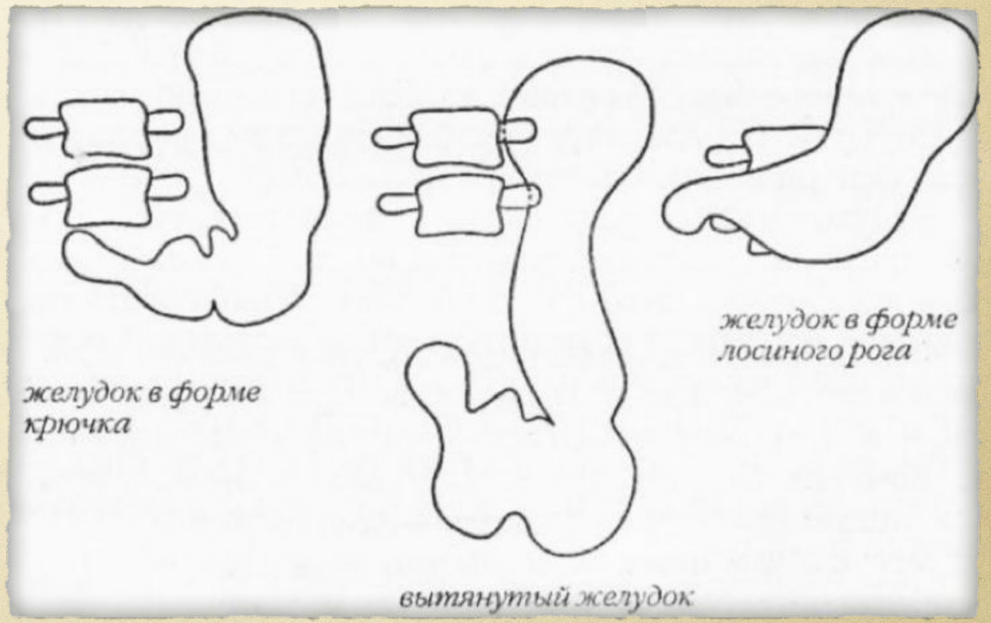

Микроскопическое строение желудка

Слизистая оболочка, tunica mucosa, имеет серовато-розовый цвет и покрыта однослойным цилиндрическим эпителием.

Благодаря наличию мышечной пластинки слизистой оболочки, lamina muscularis mucosae, и подслизистой основы слизистая оболочка образует многочисленные складки желудка, plicae gastricae, которые имеют различное направление в разных отделах желудка. Так, вдоль малой кривизны расположены продольные складки, в области дна и тела желудка — поперечные, косые и продольные. На месте перехода желудка в двенадцатиперстную кишку нахо дится кольцевидная складка — заслонка пилоруса, valvula pylorica, которая при сокращении сфинктера при вратника полностью разобщает полость желудка и двенадцатиперстной кишки.

Вся поверхность слизистой оболочки желудка имеет небольшие возвышения, получившие название желудочных полей, areae gastricae. На поверхности этих полей находятся желудочные ямочки, foveolae gastricae, представляющие собой устья многочисленных желез желудка. Последние выделяют желудочный сок (пищеварительные ферменты), предназначенные для химической обработки пищи. В соединительнотканной основе слизистой оболочки находятся артериальные, венозные и лимфатические сосуды, нервы, а также одиночные лимфоидные узелки.

Подслизистая основа, tela submucosa, довольно толстая, что дает возможность лежащей на ней слизистой оболочке собираться в складки.

Микроскопическое строение желудка

Мышечная оболочка, tunica muscularis, у желудка развита хорошо и представлена тремя слоями: наружным продольным, средним круговым и внутренним слоем косых волокон.

Продольный слой, stratum longitudinale, является продолжением продольного слоя мышечной оболочки пищевода. Продольные мышечные пучки располагаются преимущественно возле малой и большой кривизны желудка. На передней и задней стенках желудка этот слой представлен отдельными мышечными пучками, лучше развитыми в области привратника.

Круговой слой, stratum circulare, развит лучше, чем продольный, в области привратниковой части желудка он утолщается, образуя вокруг выходного отверстия желудка сфинктер привратника, т. sphincter pylori.

Микроскопическое строение желудка

Третий слой мышечной оболочки, имеющийся только у желудка, составляют косые волокна, fibrae obliquae. Косые волокна перекидываются через кардиальную часть желудка слева от кардиального отверстия и спускаются вниз и вправо по передней и задней стенкам органа в сторону большой кривизны, как бы поддерживая ее.

Наружная **серозная оболочка** желудка, tunica serosa, покрывает орган практически со всех сторон.

Желудок лежит интраперитонеально. Только узкие полоски стенки желудка на малой и большой кривизне не имеют брюшинного покрова. Здесь к желудку в толще его связок подходят кровеносные сосуды и нервы. Тонкая подсерозная основа, tela subserosa, отделяет серозную оболочку от мышечной.

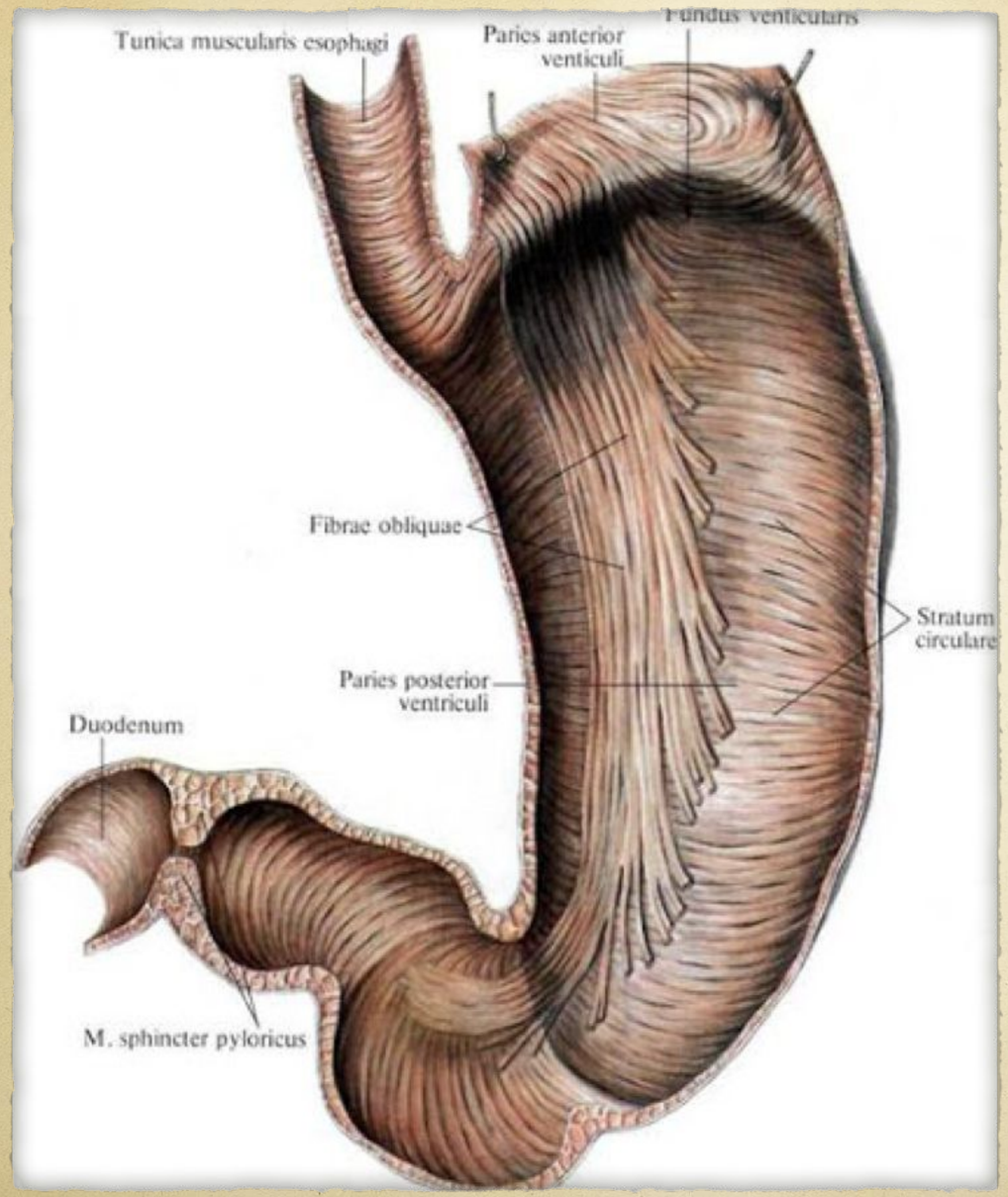

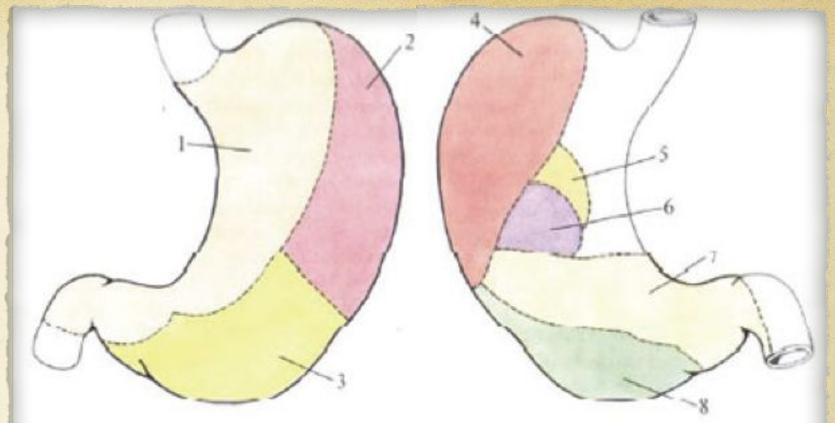

передняя стенка желудка

задняя стенка желудка

1 - с печенью, 2 - с диафрагмой, 3 - с передней брюшной стенкой,
4 - с селезенкой, 5 - с левым надпочечником, 6 - с левой почкой,
7 - с поджелудочной железой, 8 - с ободочной кишкой

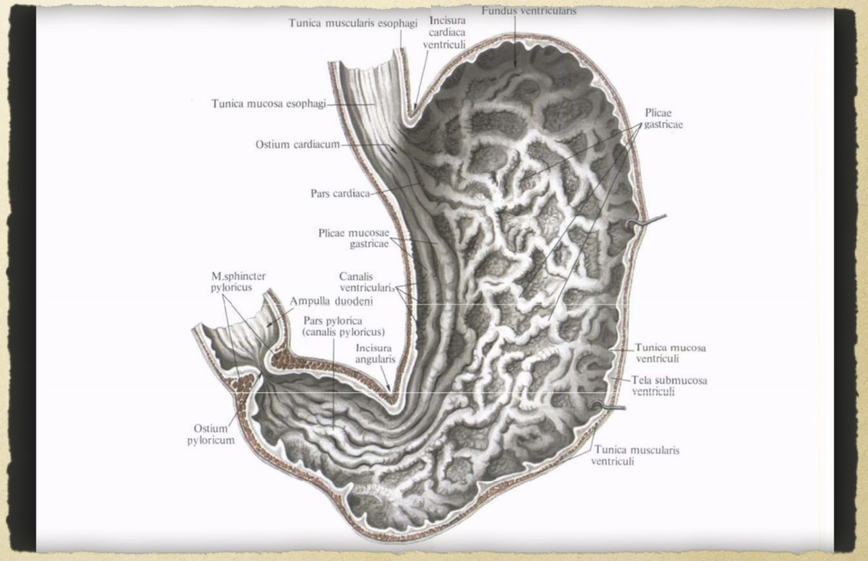

Тонкая кишка

лат. Intestinum tenue
греч. Enteron

- Происходит обработка кишечным соком, желчью и секретом поджелудочной
- Переваривание всех питательных веществ
- Осуществляется всасывание через ворсинки
- Механическая функция — перистальтика
- Безбрыжеечная часть и брыжеечная часть

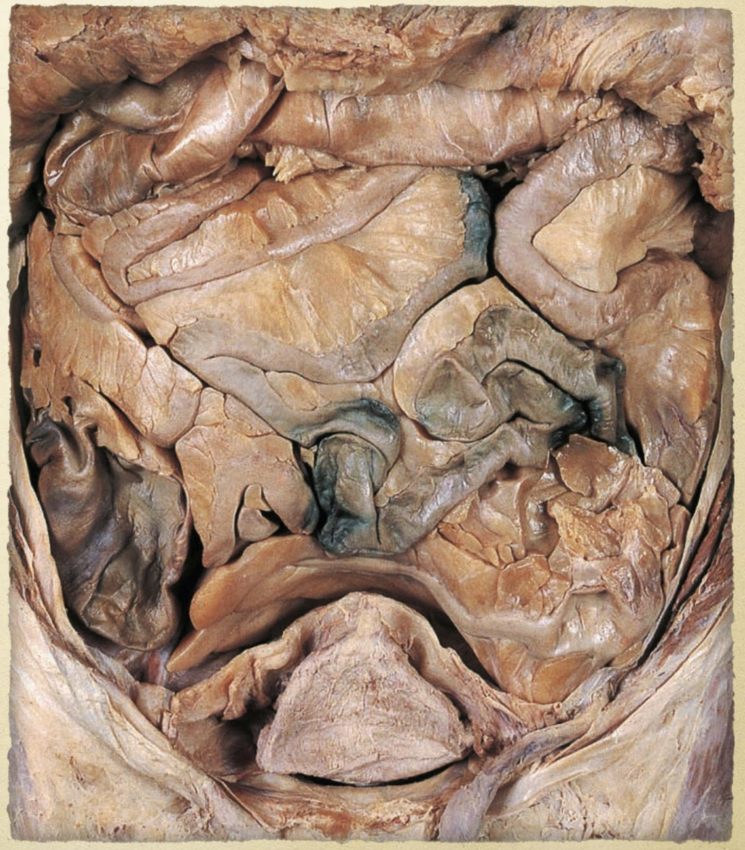

Двенадцатиперстная кишка, Duodenum (dodecadactylon)

- 25-30 см
- Конец желудочного пищеварения, начало кишечного
- Форма подковы
- безбрыжеечная

Двенадцатиперстная кишка

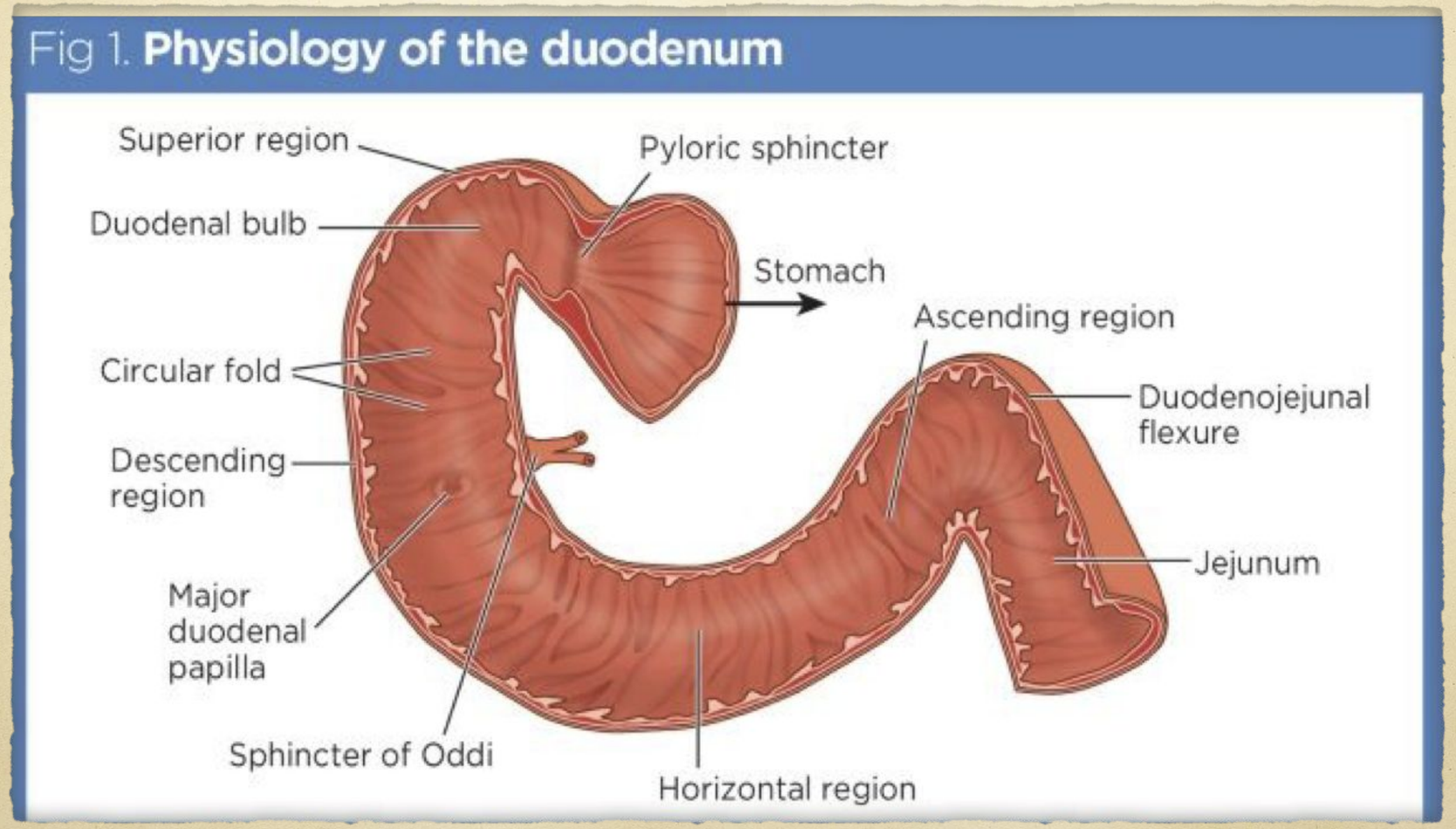

Топография 12-пк

- Голотопия: правое подреберье, правая боковая и околопупочная области
- Скелетотопия: верхняя часть — LI, нисходящая часть —LI-LIII горизонтальная часть — LIII, восходящая часть — LIII-LII
- Синтопия: верхняя часть — квадратная доля печени,шейка желчного пузыря, поперечная ободочная; нисходящая часть —правая почка, брыжейка поперечной ободочной; позади горизонтальной части — аорта и нижняя пола вена, спереди — верхние брыжеечные артерия и вена, м/у головкой поджелудочной и нисходящей частью — общий желчный проток. Внутри подковы — головка панкреаса

Макростроение

- Части: Верхняя (начинается луковицей)
  Нисходящая
  Горизонтальная
  Восходящая
- Изгибы: Верхний
  Нижний
  Двенадцатиперстно-тощий

Микростроение

Слизистая оболочка: По всей поверхности располагаются vili intestinales

На внутренней поверхности стенки двенадцатиперстной кишки видны plicae circulares, характерные для всей тонкой кишки, а также продольные складки, которые имеются в начальной части кишки, в ее ампуле. Кроме этого, plica longitudinalis duodeni, находится на медиальной стенке нисходящей части.

В нижней части складки имеется papilla duodeni major, где открываются общим отверстием общий желчный проток и проток поджелудочной железы.

Кверху от большого сосочка расположен papilla duodeni minor, на котором находится отверстие добавочного протока поджелудочной железы. В просвет двенадцатиперстной кишки открываются дуоденальные железы, glandulae duodendles. Они располагаются в **подслизистой** основе стенки кишки.

Микростроение

Мышечная оболочка: внутренний — циркулярный, наружный продольный

Наружная оболочка: Двенадцатиперстная кишка брыжейки не имеет, распола гается забрюшинно. Брюшина прилежит к кишке спереди, кроме тех мест, где ее пересекает корень поперечной ободочной кишки (pars descendens) и корень брыжейки тонкой кишки (pars horizontalis). Начальный отдел двенадцатиперстной кишки — ее ампула («луковица»), ampulla, покрыта брюшиной со всех сторон и12перстно-тощий изгиб.

Тощая и подвздошная

лат. Jejunum et Ileum

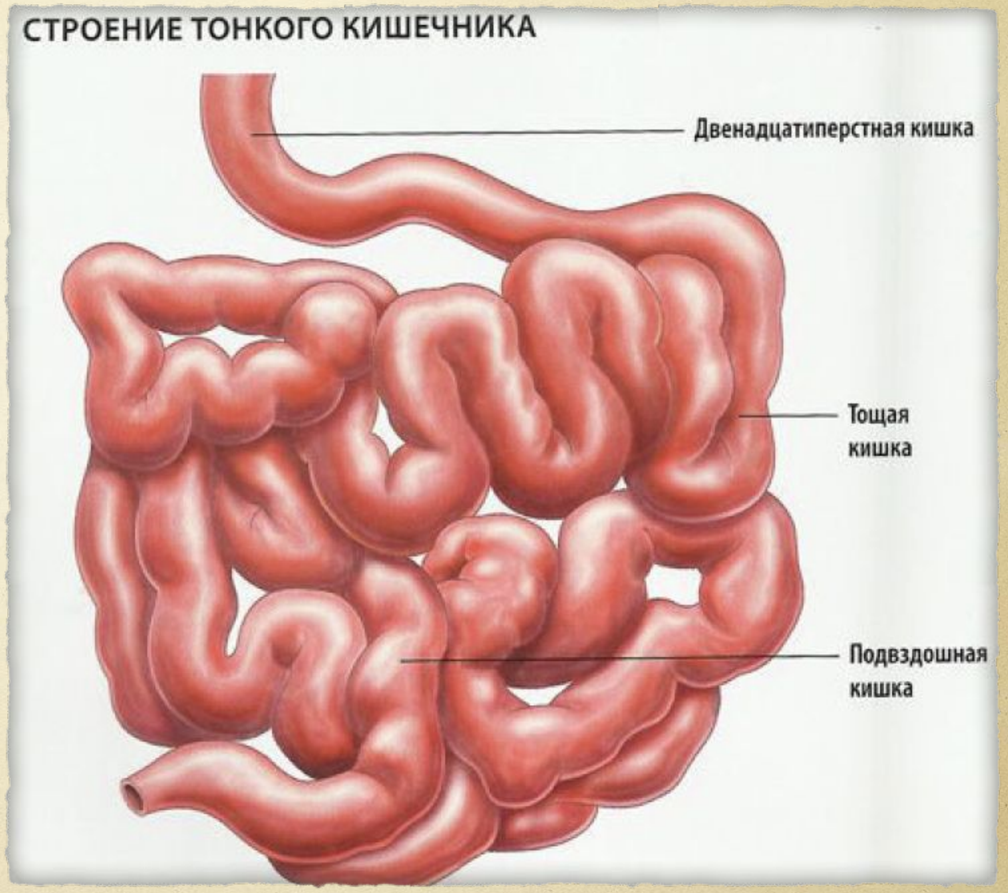

- Брыжеечная часть
- 5-6 метров
- Нет четкой границы между тощей и подвздошной частями
- 40% — тощая, 60% — подвздошная

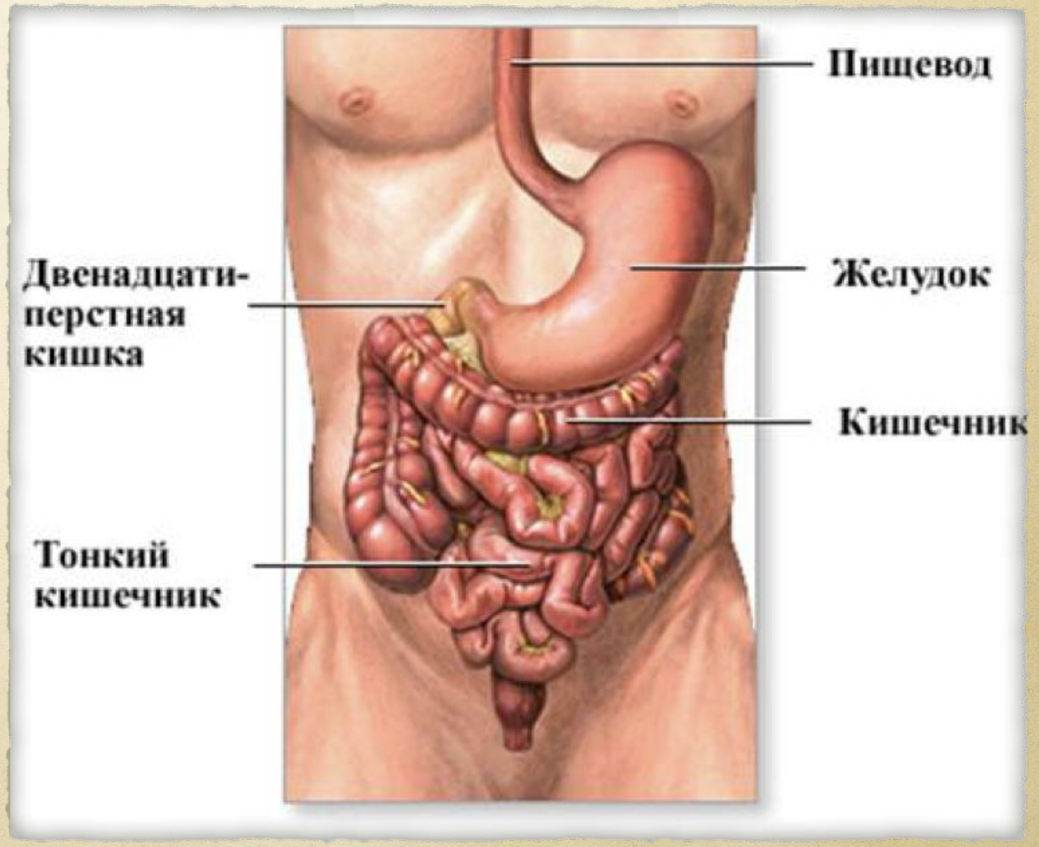

Микростроение

Слизистая оболочка, *tunica mucosa,* имеет розовый цвет на уровне, тощей кишки и серовато-розовый на уровне подвздошной кишки, что объясняется разной интенсивностью кровоснабжения этих отделов. Слизистая оболочка стенки тонкой кишки образует круговые складки. Складки образованы слизистой оболочкой с участием подслизистой основы. Высота складок уменьшается по направлению от тощей кишки к подвздошной. Поверхность слизистой оболочки бархатистая вслед ствие наличия выростов — **кишечных ворсинок**. Наличие многочисленных (4—5 млн) ворсинок, а также складок увеличивает всасывательную поверхность слизистой оболочки тонкой кишки, которая покрыта однослойным призматическим эпителием и имеет хорошо развитую сеть кровеносных и лимфатических сосудов.

По всей поверхности слизистой оболочки между ворсинками открываются многочисленные трубчатой формы **кишечные железы,** *gldndulae intestinales,* выделяющие кишечный сок.

Ворсинка, vilum

Основу ворсинок составляет соединительная ткань собственной пластинки слизистой оболочки с небольшим количеством гладких мышечных клеток. В ворсинке находится центрально расположенный лим фатический капилляр — млечный синус. В каждую ворсинку входит артериола, которая делится на капилляры, и из нее выходят венулы. Артериола, венулы и капилляры в ворсинке располагаются вокруг центрального млечного синуса, ближе к эпителию.

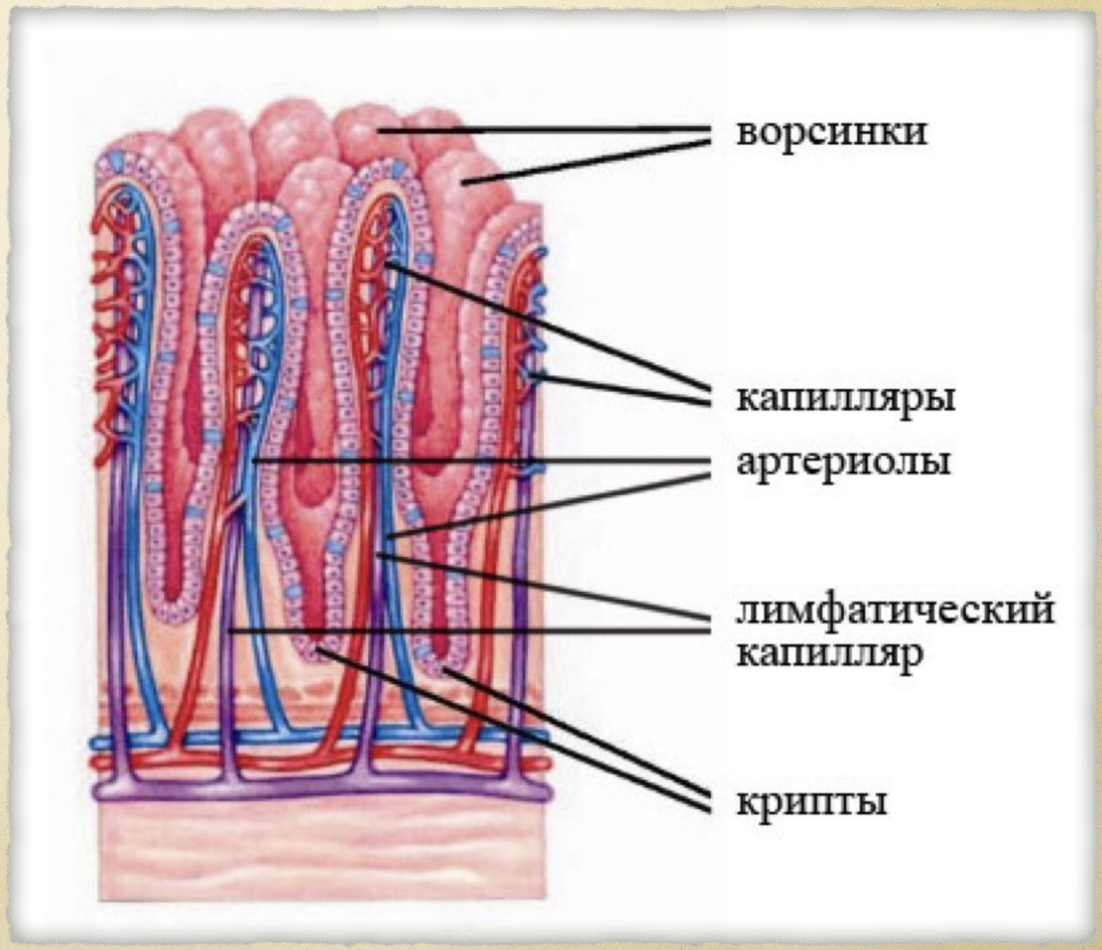

Микростроение

Локализуются многочисленные **одиночные лимфоидные узелки,** *noduli lymphatici solitarii,* общее количество. В слизистой оболочке подвздошной кишки имеются крупные скопления лимфоидной ткани — лимфоидные бляшки (пейеровы бляшки) **— групповые лимфоидные узелки,** *noduli lymphatici aggregati*. Располагаются они на стороне кишки, противоположной брыжеечному ее краю, и выступают над поверхностью слизистой оболочки.

Следующая за слизистой оболочкой **подслизистая основа,** *tela submucosa,* довольно толстая. Она состоит из рыхлой волокнистой соединительной ткани, в которой находятся кровеносные и лимфатические сосуды, нервы

Мышечная оболочка, *tunica muscularis,* содержит наружный продольный слой, *stratum longitudinale,* и внутренний круговой слой, *stratum circulare,* который развит лучше продольного. В месте впадения подвздошной кишки в слепую имеется утолщение кругового мышечного слоя.

Микростроение

Тощая кишка и подвздошная кишка со всех сторон покрыты брюшиной (лежат интраперитонеально), которая образует наружную **серозную оболочку**, *tunica serosa,* ее стенки, располагающуюся на тонкой **субсерозной основе**, *tela subserosa.* В связи с тем, что брюшина подходит к кишке с одной стороны, у тощей и подвздошной кишки выделяют покрытый брюшиной гладкий свободный край и противоположный ему брыжеечный, где брюшина, покрывающая кишку, переходит в ее брыжейку. Между двумя листками брыжейки к кишке подходят артерии и нервы, выходят вены и лимфатические сосуды. Здесь на кишке имеется узкая полоска, не покрытая брюшиной.

Толстая кишка

лат. Intestinue crassum
греч. Colon

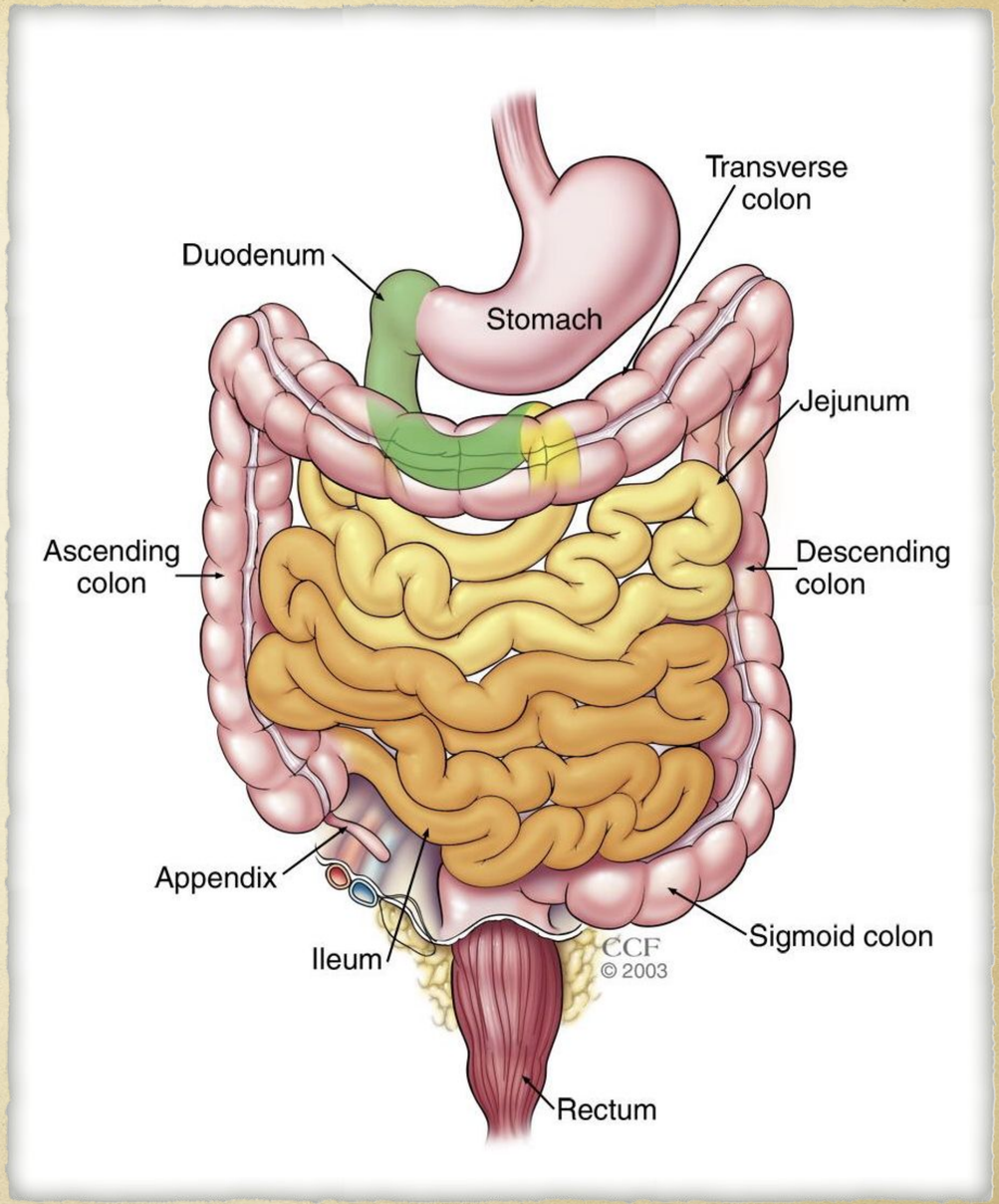

Отличия от тонкой

- Больший диаметр
- Цвет серый, а не светло-розовый
- На наружной поверхности толстой кишки видны три **ленты ободочной кишки,** *taeniae coli,* образованные в результате концентрации в этих местах продольного мышечного слоя.

<u>Брыжеечная</u> лента, *taenia mesocdlica,* соответствует месту прикрепления к толстой кишке их брыжеек или линии прикрепления восходящей и нисходящей ободочных к задней брюшной стенке.

<u>Сальниковая</u> лента, *taenia omentalis,* находится на передней поверхности поперечной ободочной кишки, где к ней прикрепляется большой сальник, и продолжается на другие отделы толстой кишки.

<u>Свободная</u> лента, *taenia libera,* располагается на передних поверхностях восходящей ободочной кишки, нисходящей ободочной кишки и поперечной ободочной кишке — на ее нижней поверхности в связи с ее провисанием и небольшим скручиванием вокруг продольной оси.

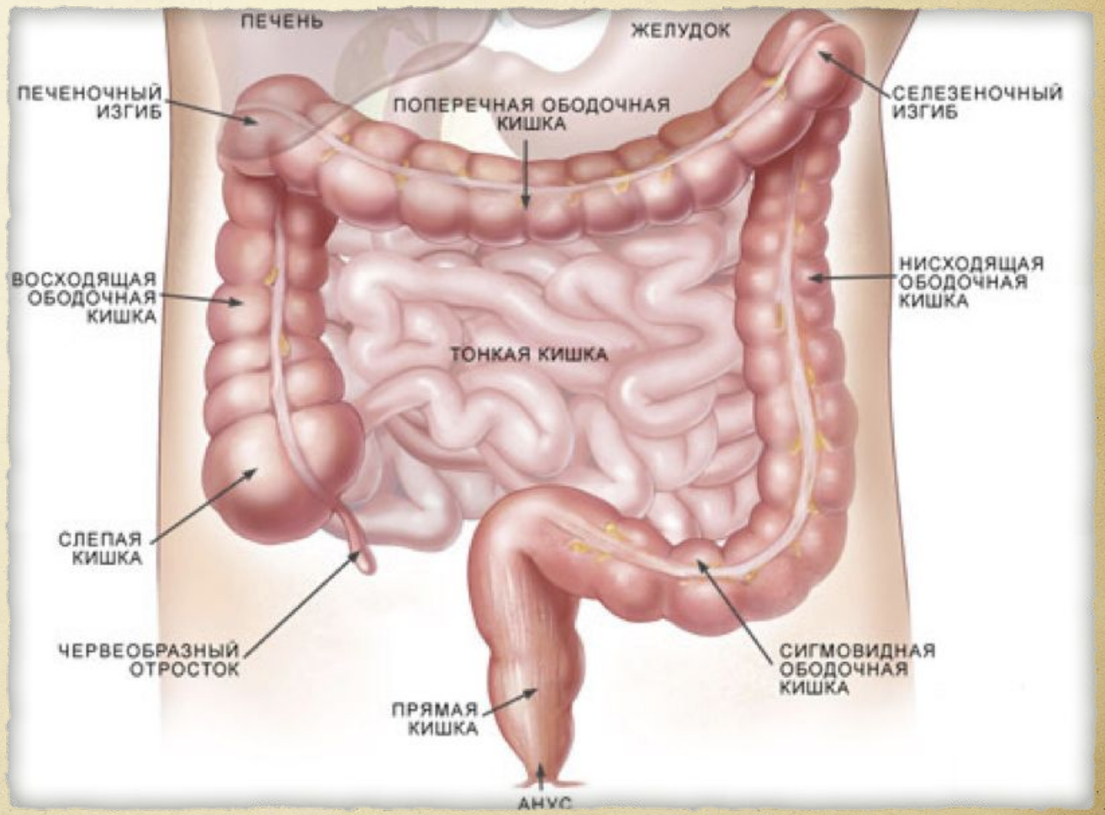

- Между лентами ободочной кишки имеются многочисленные мешкообразные выпячивания стенки толстой кишки — **гаустры ободочной кишки,** *haustrae [sacculotiones] coll,* отделен ные друг от друга глубокими бороздами, что придает гофрированный вид. Гаустры образуются в результате несоответствия длины лент и участков ободочной кишки между лентами.
- Вдоль свободной и сальниковой лент располагаются пальцевидные выпячивания **сальниковые**

Микростроение

- **Слизистая**: обилие широких и глубоких крипт

Встречаются одиночные лимфоидные фолликулы

- **Подслизистая** хорошо развита, поэтому в слизистой есть полулунные складки
- **Мышечная**: внутренний — циркулярный, наружный продольный
- **Наружная**: серозная или адвентиция

Слепая, caecum

- Лежит в подвздошной ямке
- Интраперитонеально
- Нет брыжейки
- Имеет илеоцекальное отверстие с клапаном
- И отверстие аппендикса

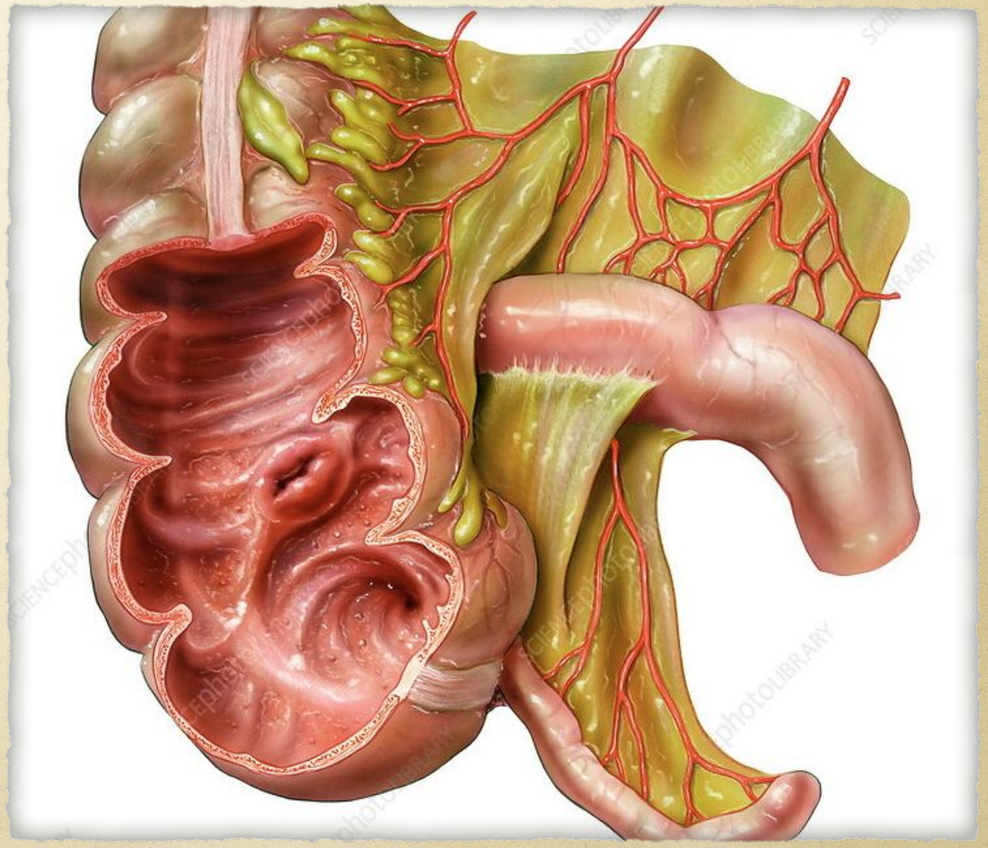

Червеобразный отросток, appendix vermiformis

- Интраперитонеально, имеет брыжейку
- Варианты расположения: ретроцекальное, ретроперитонеально, тазовое, сзади слепой, спереди слепой, медиально от слепой, подпеченочное, около тазового мыса,

Ободочная кишка

- Части: восходящая,
  поперечная,
  нисходящая,
  сигмовидная

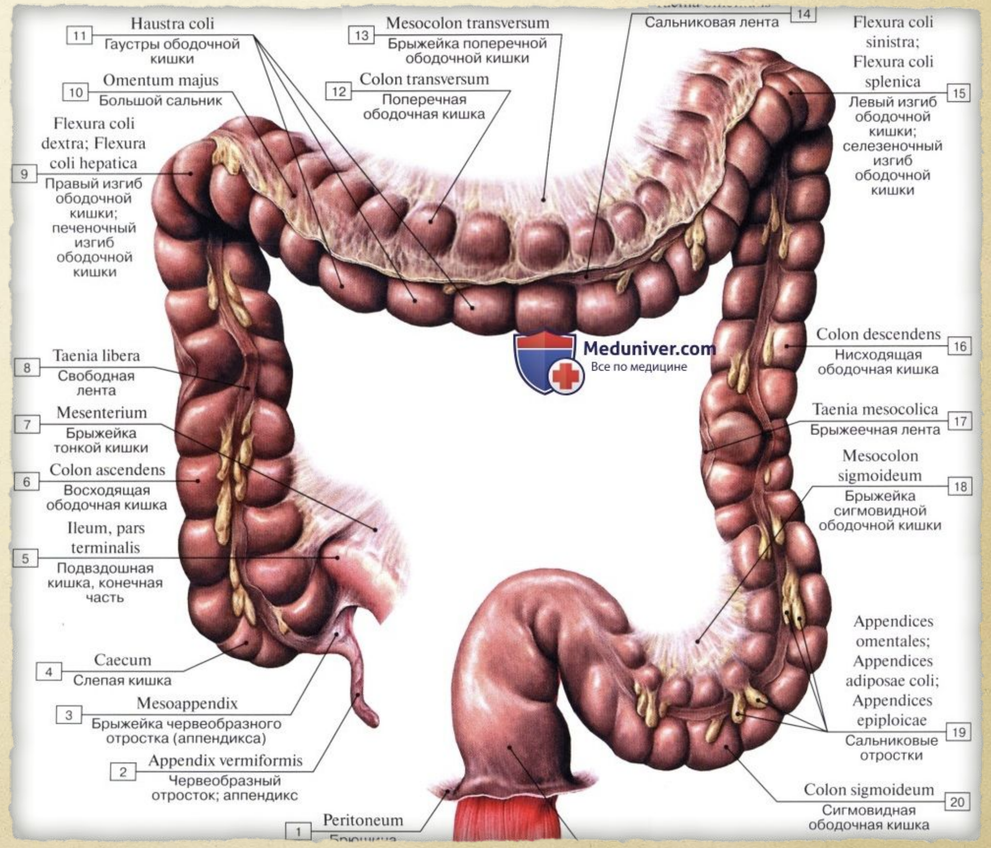

Восходящая ободочная кишка, colon ascendens, отходит от слепой кверху, располагается в правой боковой области, имеет длину в 15-20 см. У висцеральной поверхности правой доли печени кишка образует правый (печеночный) изгиб – flexura coli dextra и переходит в поперечную ободочную. Восходящая кишка сзади соприкасается с квадратной мышцей поясницы, поперечной мышцей и правой почкой; медиально — с петлями тонкой кишки и большой поясничной мышцей, спереди — с передней брюшной стенкой и сальником; латерально — с боковой брюшной стенкой, от которой отделяется правой параободочной бороздой. Брюшина покрывает кишку спереди и с боков (мезоперитонеально).

Поперечная ободочная кишка, colon transversum, вместе с брыжейкой – mesocolon делит брюшную полость на верхний и нижний этажи, благодаря своему горизонтальному положению. Длина кишки 30-83 см (в среднем 50 см) изменяется за счет её дугообразного положения выпуклостью кверху у брахиморфного типа и выпуклостью книзу у долихоморфного типа телосложения. Сверху к кишке прилежит правая доля печени, большая кривизна желудка (желудочно-ободочная связка их соединяет), селезенка в области левого (селезеночного) изгиба - flexura coli sinistra. Диафрагмально-ободочная связка соединяет этот изгиб кишки с диафрагмой. Снизу прилежат петли тонкой кишки, сзади — дуоденум и панкреас. Кишка покрыта брюшиной со всех сторон, брыжейкой прирастает к задней брюшной стенке, обладает хорошей подвижностью.

Нисходящая ободочная кишка, colon descendens (12-15 см) начинается от левого (селезеночного) изгиба, идет в боковом отделе книзу и в левой подвздошной яме переходит в сигмовидную ободочную кишку. Сзади кишка прилежит к левой квадратной мышце поясницы, нижнему концу левой почки, и левой подвздошной мышце. Спереди и слева она соприкасается с брюшной стенкой по левой параободочной борозде, справа и медиально — с тонкой кишкой. Брюшина покрывает кишку спереди и с боков (мезоперитонеально).

Сигмовидная кишка, colon sigmoideum, S-romanum (15-67 см) в виде двух петель лежит в левой подвздошной яме от уровня подвздошного гребня до крестцово-подвздошного сустава. Брюшиной покрыта со всех сторон (интраперитонеально), имеет брыжейку и обладает хорошей подвижностью. Врожденное или приобретенное поражение нервного аппарата сигмовидной кишки приводит к развитию болезни Гиршпрунга.

Прямая кишка

лат. Rectum
греч. Proctos

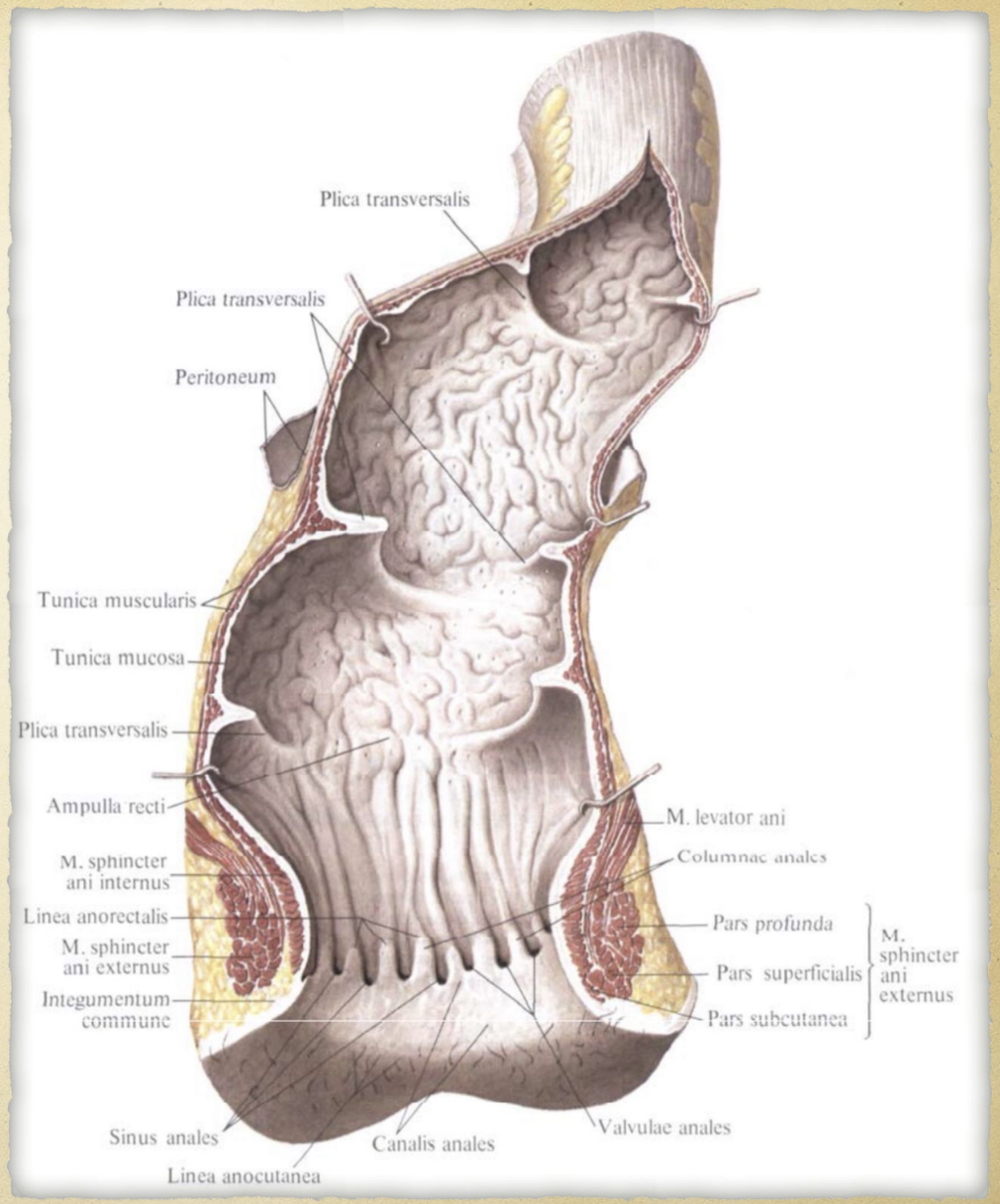

Топография прямой кишки

Голотопия: полость малого таза

Скелетотопия: от верхнего края левого крестцово-подвздошного сустава до нижней поверхностипромежности

Синтопия: **Спереди от нее находятся мочеполовые органы; у мужчин: мочевой пузырь, семенные пузырьки, ампулы семявыносящих протоков, предстательная железа и частично мочеиспускательный канал; у женщин: матка и влагалище.** К боковым стенкам ампулы прямой кишки могут прилежать петли тонких кишок или сигмовидная кишка. Тазовые отделы мочеточников рас-полагаются на расстоянии 1–2,5 см кнаружи от кишки.

Основание ампулы прямой кишки находится на мышцах, поднимащих задний проход (mm. levatores ani), часть волокон которых вплетается в продольные мышечные пучки прямой кишки.

Сзади от ампулы прямой кишки находится жировая клетчатка, в которой располагаются кровеносные сосуды (a. sacralis media, aa. sacrales laterales), лимфатические сосуды, а также стволы и ветви симпатических нервов.

Ампулярная часть прямой кишки располагается в фасциальной капсуле (капсула Амюсса), являющейся частью висцеральной пластинки тазовой фасции. Между стенкой прямой кишки и капсулой имеется слой рыхлой клетчатки, позволяющей легко выделить кишку при операции.

Анальный канал прямой кишки находится ниже m. levator ani. Спереди от него располагается bulbus penis, с боков он соприкасается с клетчаткой седалищно-прямокишечных ямок, а **сзади прилежит к копчику.**

Макростроение

- 3 части: Надампуллярная, pars supraampullaris
  Ампула, ampulla recti
  Анальный канал, canalis analis
- 2 изгиба: Крестцовый
  Промежностный

Микростроение

- **Слизистая оболочка** — в надампуллярной части хорошо развиты поперечные складки (располагаются латерально). В ампуле складки всего две. В области канала складки продольные (анальные столбы, 5-8 шт.). Между нижними концами столбов есть поперечные складки (заслонки), которые вместе образуют пазухи (там же находится геморроидальная зона). На границе ампулы и канала — прямокишечно-анальная линия (выше заслонок). Ниже заслонок — анальный гребень. На его верхней границе — анально-кожная (зубчатая) линия, переход кишечного эпителия в кожный. Ниже этой линии находится белая линия — истонченная кожа

Микростроение

- **Мышечная оболочка —** ленты и гаустры отсутствуют. Внутренний циркулярный слой расположен равномерно, но имеется утолщение в области анального отверстия (внутренний сфинктер). Наружний сфинктер — поперечно-полосатый и относится к мышцам промежности. Наружный продольный.

Микростроение

- Наружная оболочка: **Надампулярная** часть прямой кишки покрыта брюшиной **со всех сторон и может иметь брыжейку**, верхняя часть **ампулы** прямой кишки располагается **мезоперитонеально**, а начиная с уровня IV крестцового позвонка брюшина покрывает только переднюю стенку прямой кишки (экстраперитонеально), переходя у мужчин на заднюю поверхность мочевого пузыря с образованием прямокишечно-пузырного углубления *(excavatio rectovesicalis)*, а у женщин — на заднюю стенку влагалища с образованием прямокишечно-маточного углубления *(excavatio rectouterina)*. При переходе брюшины с прямой кишки на стенки таза формируется парная околопрямокишечная ямка *(fossa pararectalis)*. Участки прямой кишки, лишенные брюшины, покрыты висцеральной фасцией таза *(капсула прямой кишки Амюсса)*.