Лекция

Кровоснабжение ствола мозга и альтернирующие синдромы

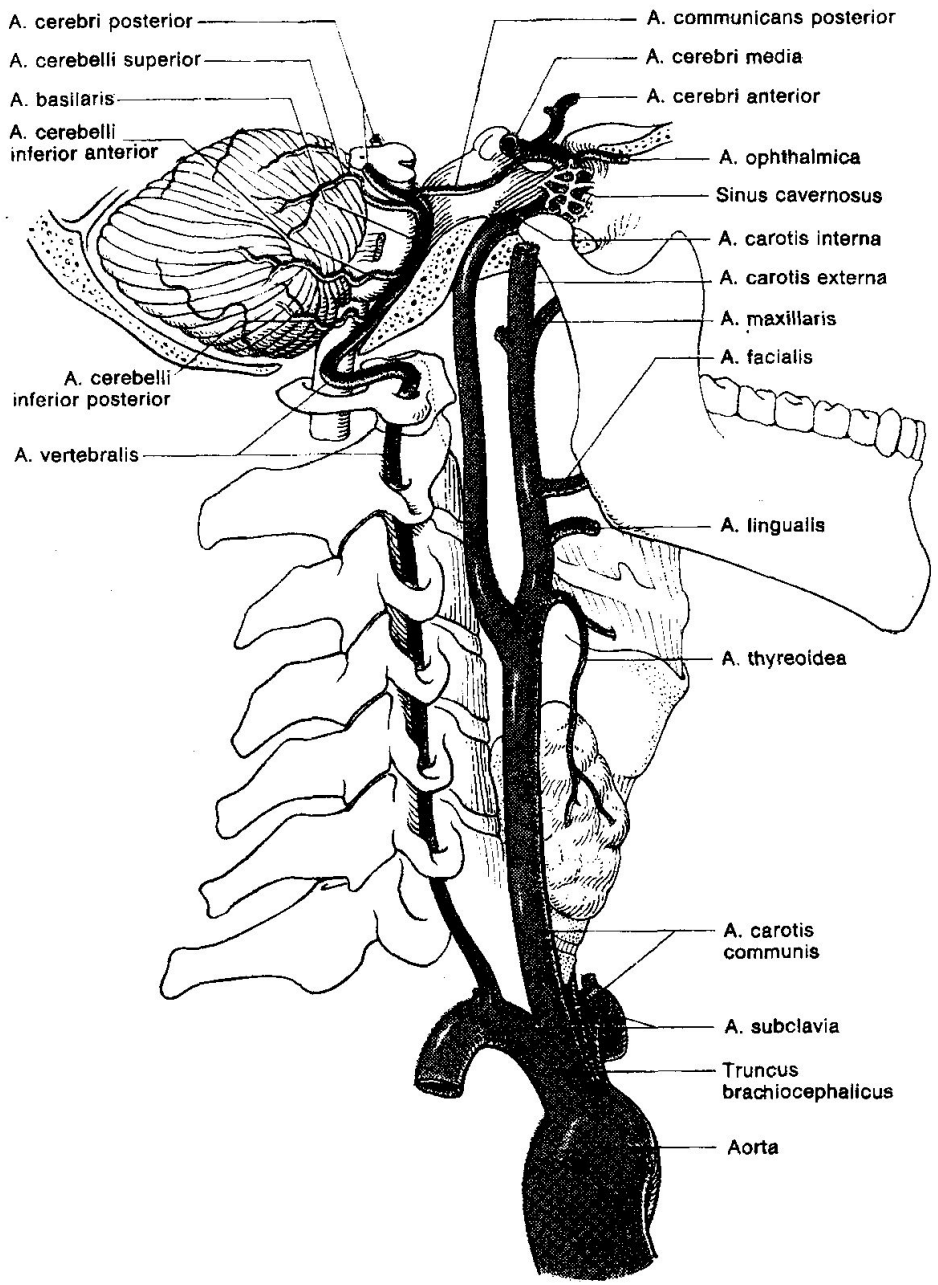

Рис. **8.33.** Экстракраниальный ход больших артериальных сосудов (общая и внутренняя сонная артерии и позвоночные артерии).

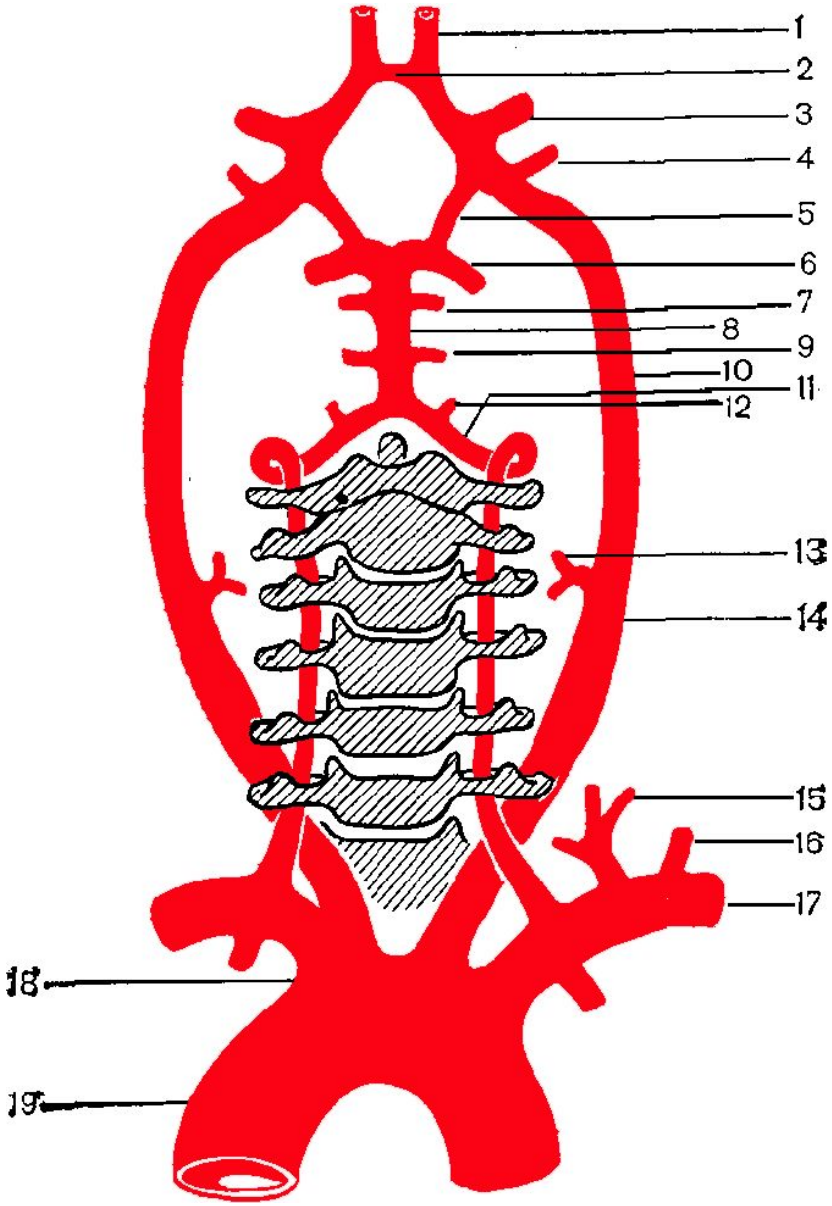

Рис. 1. Магистральные артерии головы и сосуды основания мозга (схема).

1 — передняя мозговая артерия,
2 — передняя соединительная артерия,
3 — средняя мозговая артерия,
4 — глазничная артерия,
5 — задняя соединительная артерия,
6 — задняя мозговая артерия,
7 — верхняя артерия мозжечка,
8 — основная артерия.
9 — передняя нижняя артерия мозжечка,
10 — внутренняя сонная артерия,
11 — позвоночная артерия,
12 — задняя нижняя артерия мозжечка,
13 — наружная сонная артерия,
14 — общая сонная артерия,
15 — щитошейный ствол,
16 — реберно-шейный ствол,
17 — подключичная артерия,
18 — плечеголовной ствол,
19 — аорта.

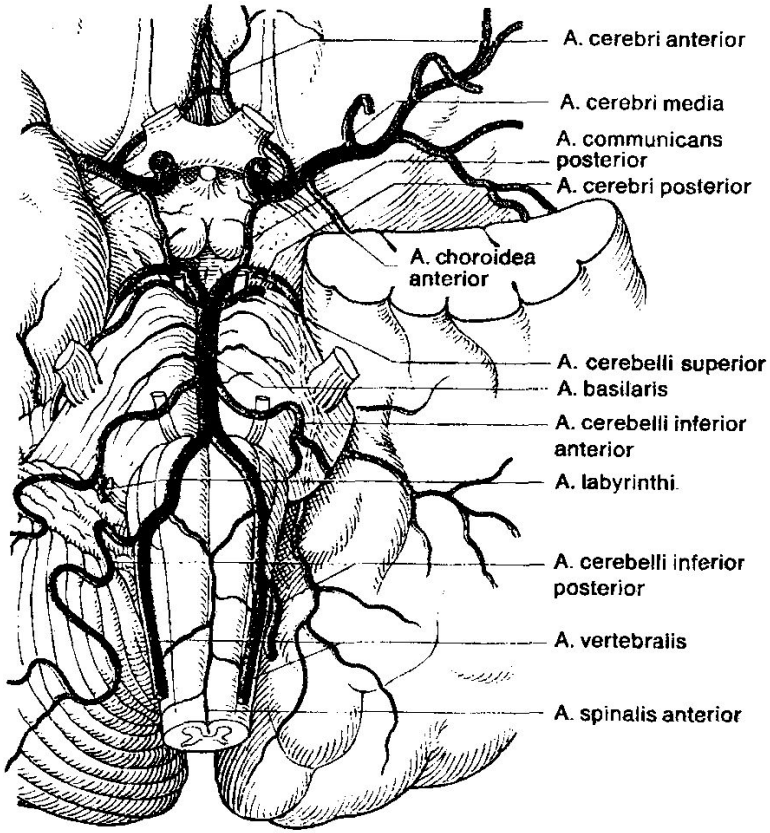

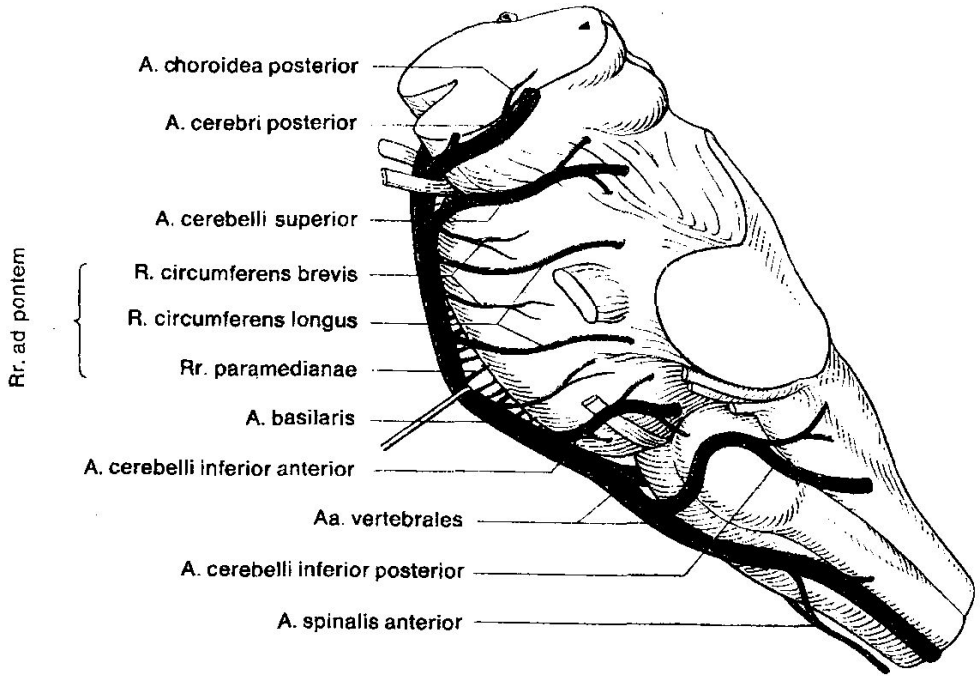

Рис. **3.52** и **3.53** Артериальное кровоснабжение ствола мозга (вид со стороны основания мозга и сбоку). *По П. Дуусу.*

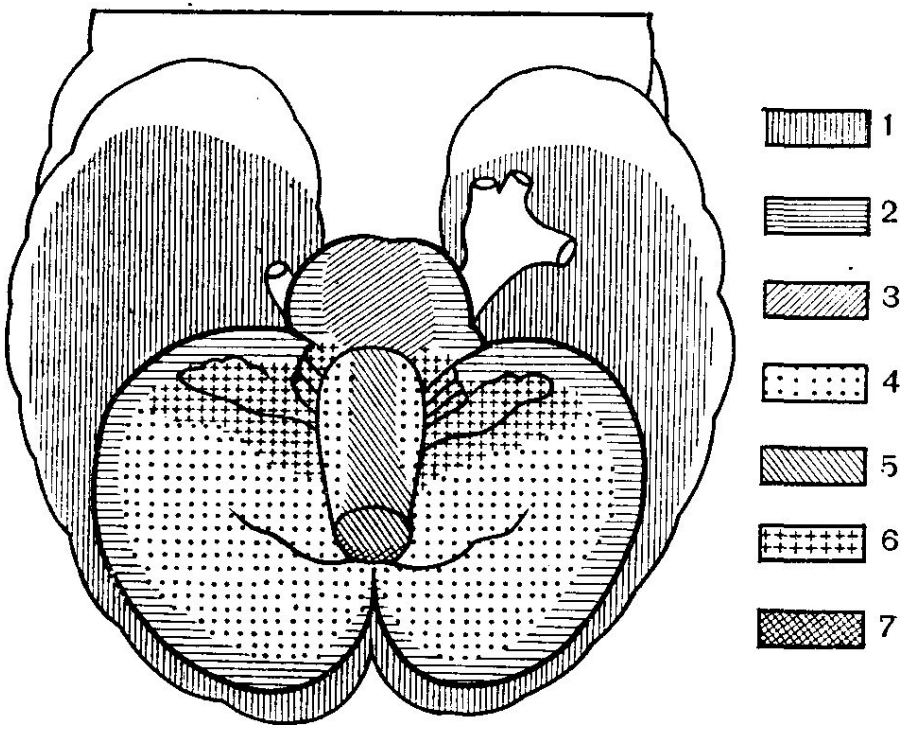

Рис. 2. Вертебрально-базилярная система (Krayenbuhl, Yasargil, 1957).

1 — бассейн задней мозговой артерии,
2 — бассейн верхней артерии мозжечка,
3 — бассейн парамедианных ветвей основной артерии,
4 — бассейн задней нижней артерии мозжечка,
5 — бассейн передней спинальной артерии и парамедианных ветвей позвоночной артерии,
6 — бассейн передней нижней артерии мозжечка,
7 — бассейн задних спинальных артерий.

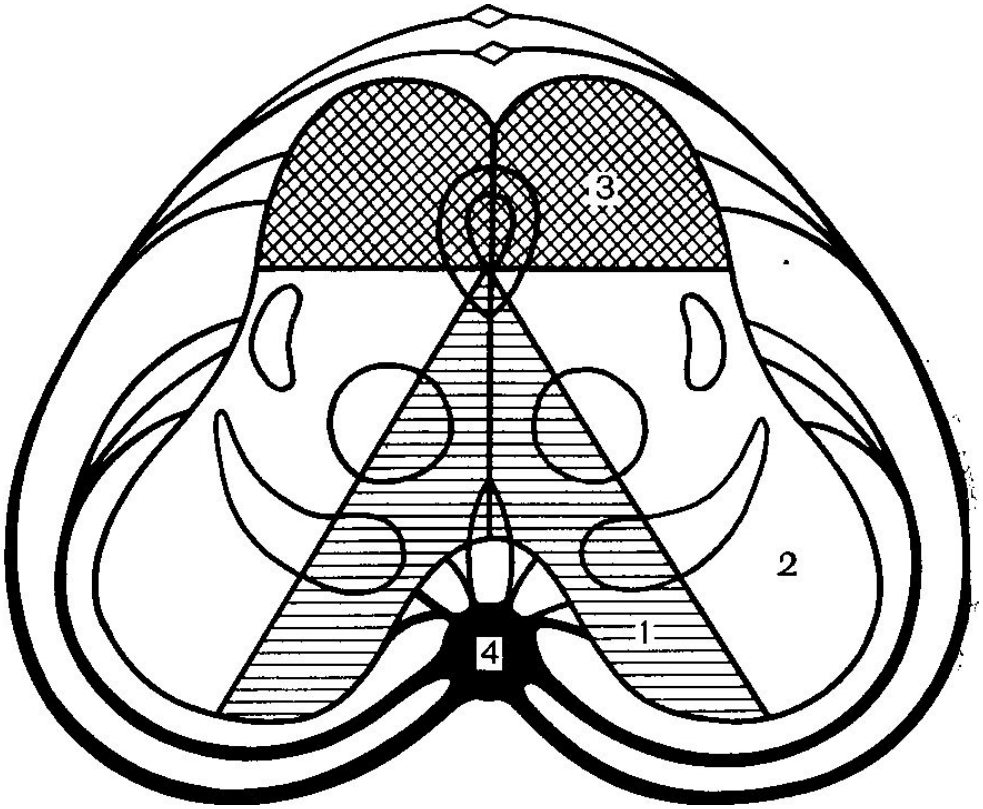

Рис. 6. Схема кровоснабжения мозгового ствола (средний мозг) (Foix, Hillemand, 1925).

1—бассейн парамедианных артерий,
2—бассейн коротких огибающих артерий,
3 — бассейн длинных огибающих артерий,
4 — основная артерия.

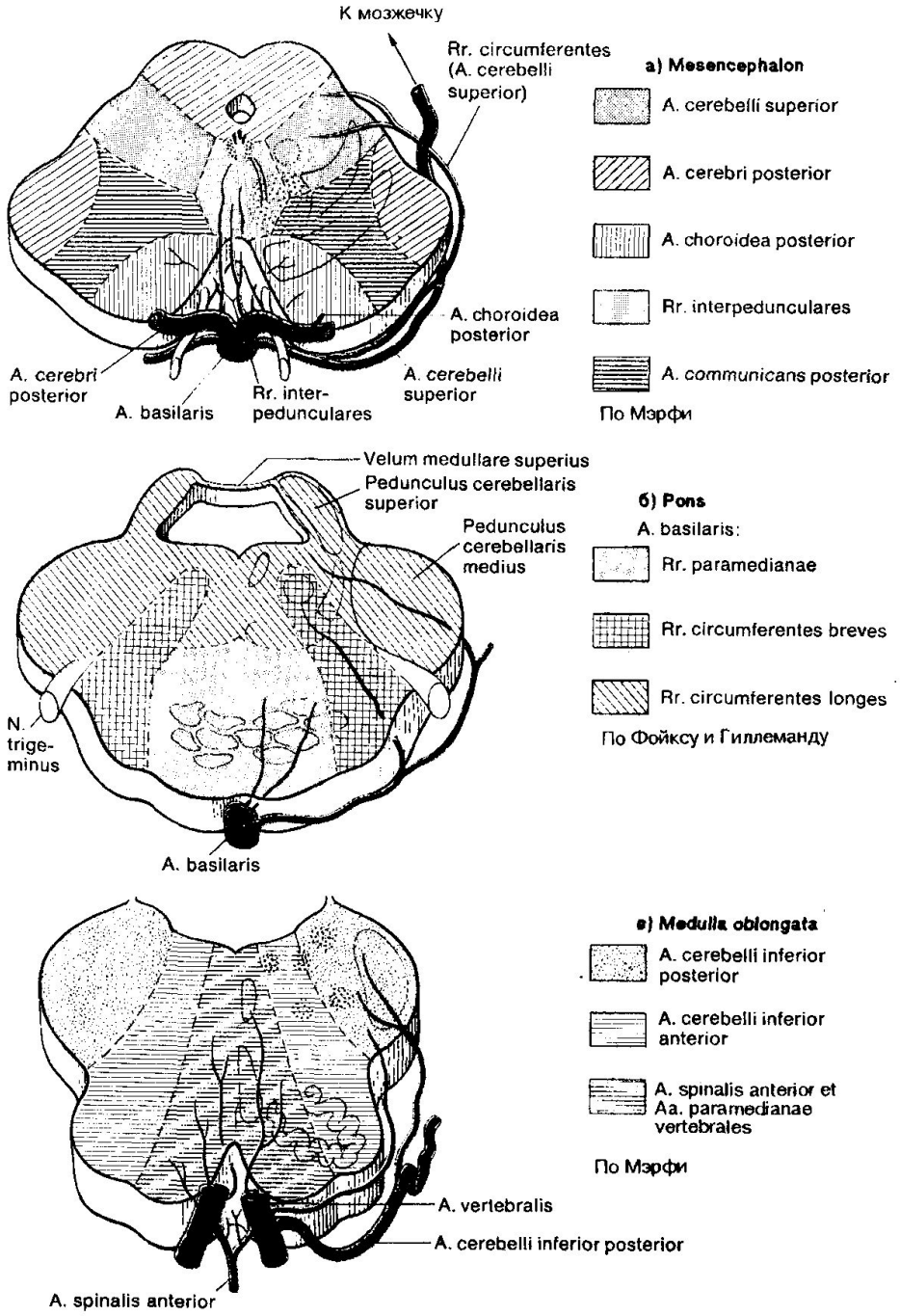

Рис. **3.54** Зоны артериального кровоснабжения ствола мозга
а - средний мозг,
б - варолиев мост,
в - продолговатый мозг.

Рис. **8.40а** Стенозирование позвоночной артерии в атланто-затылочном суставе при наклоне головы в противоположную сторону.

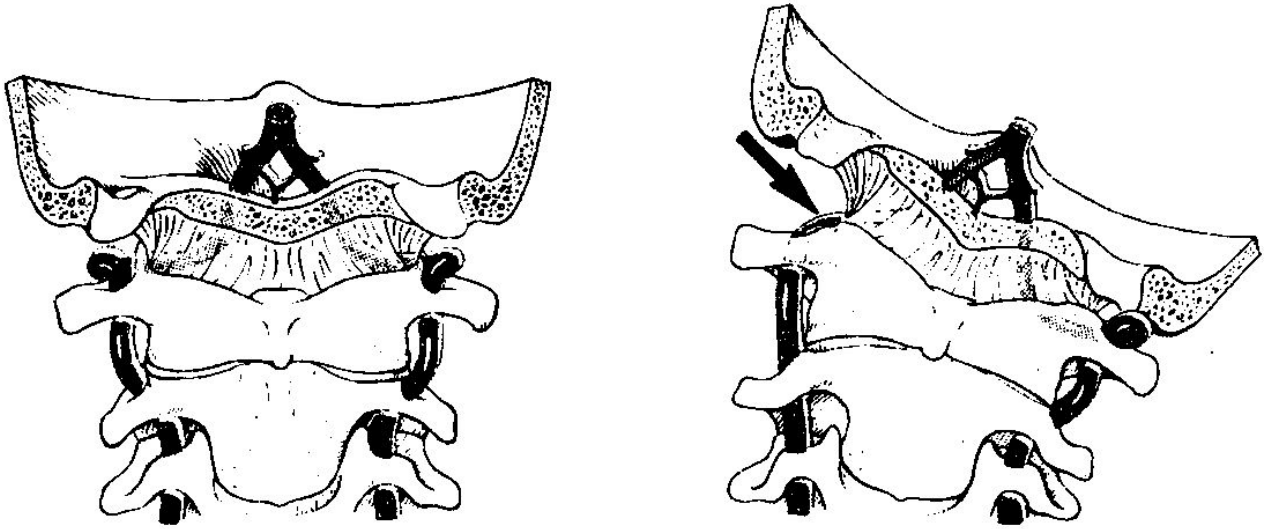

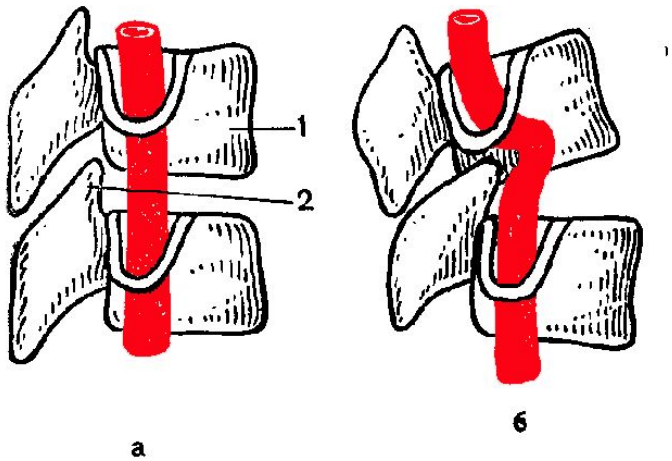

Рис. 24. Подвывих в межпозвонковом суставе по Ковачу (схема Я. Ю. Попелянского, 1966).

а — нормальный позвоночный сегмент.
1 — тело позвонка, 2 — передний угол верхнего суставного отростка;
б — подвывих в межпозвонковом суставе с деформацией позвоночной артерии

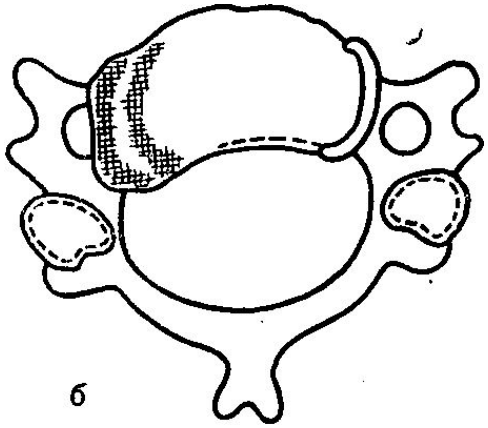

Рис. 25. Схема распространения грыжи диска в межпозвонковое отверстие и канал позвоночной артерии . (Yung, *X,* 1972)

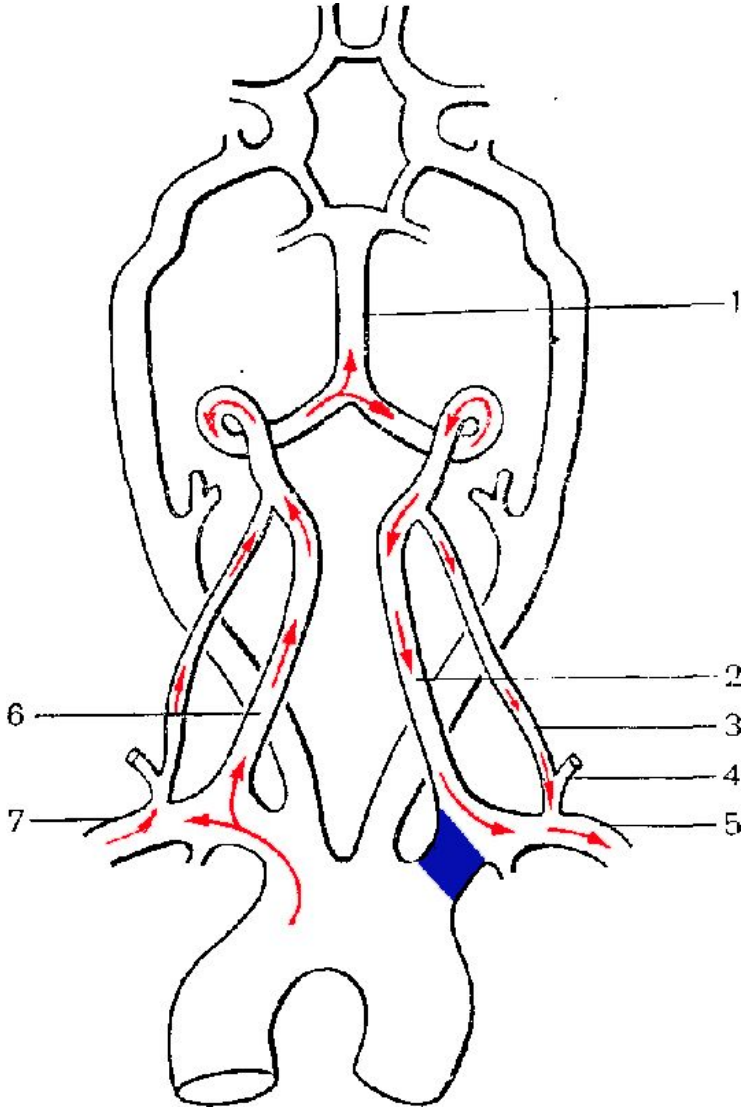

Рис. 9. Подключичный “феномен обкрадывания” (схема).

1 — основная артерия,
2 — левая позвоночная артерия,
3 —. восходящая шейная артерия,
4 — щитошейный ствол,
5 — левая подключичная артерия,
6 — правая позвоночная артерия,
7 — правая подключичная артерия.

Закупорка проксимального отдела левой подключичной артерии. Стрелками показан путь перетока крови из правой позвоночной артерии через основную артерию в левую позвоночную и далее — в левую подключичную артерию

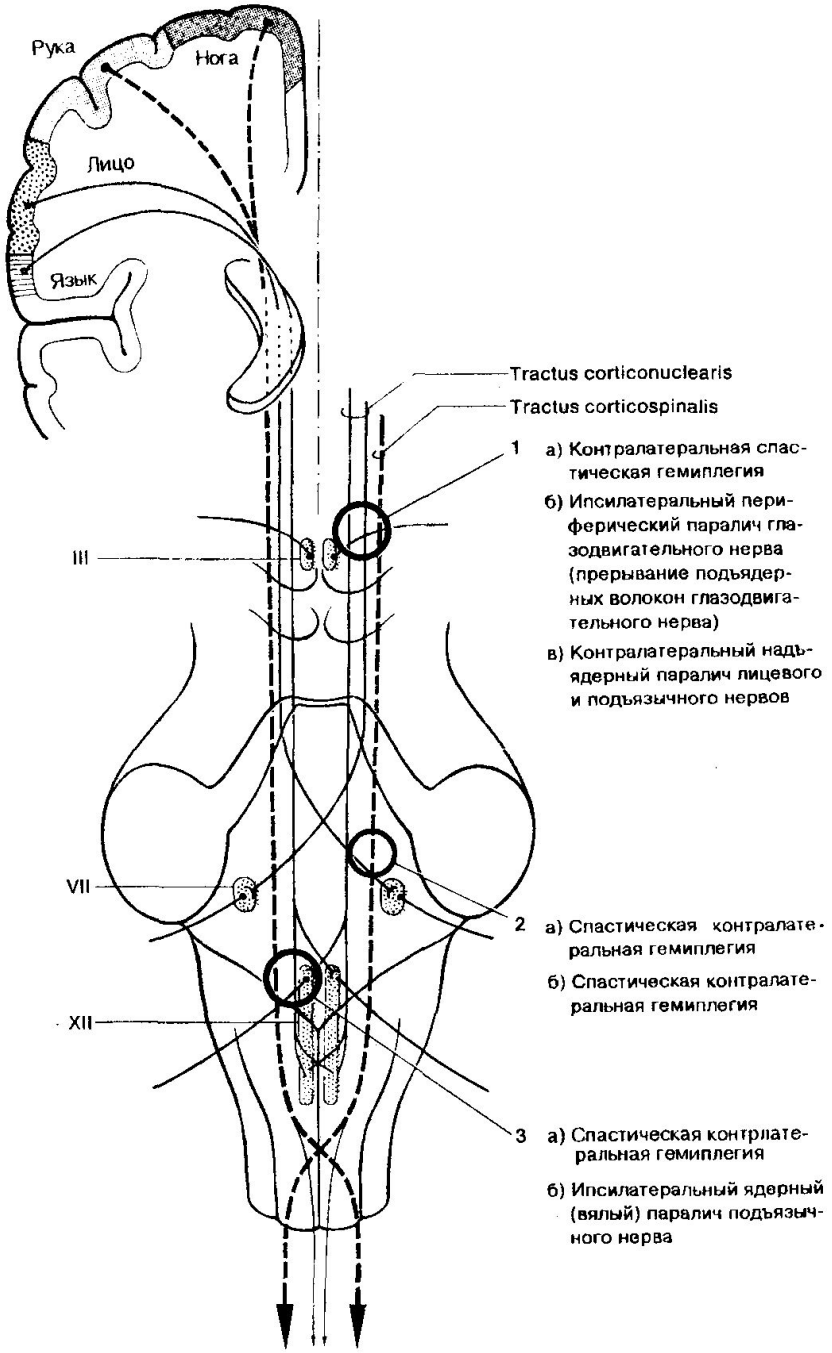

Рис. **3.55** Три очага поражения ствола головного мозга, вызывающие развитие контрлатеральной спастической гемиплегии.

Дополнительные симптомы позволяют установить специфический топический диагноз.

Рис. **3.56** Дорсолатеральный синдром продолговатого мозга (синдром Валленберга-Захарченко).

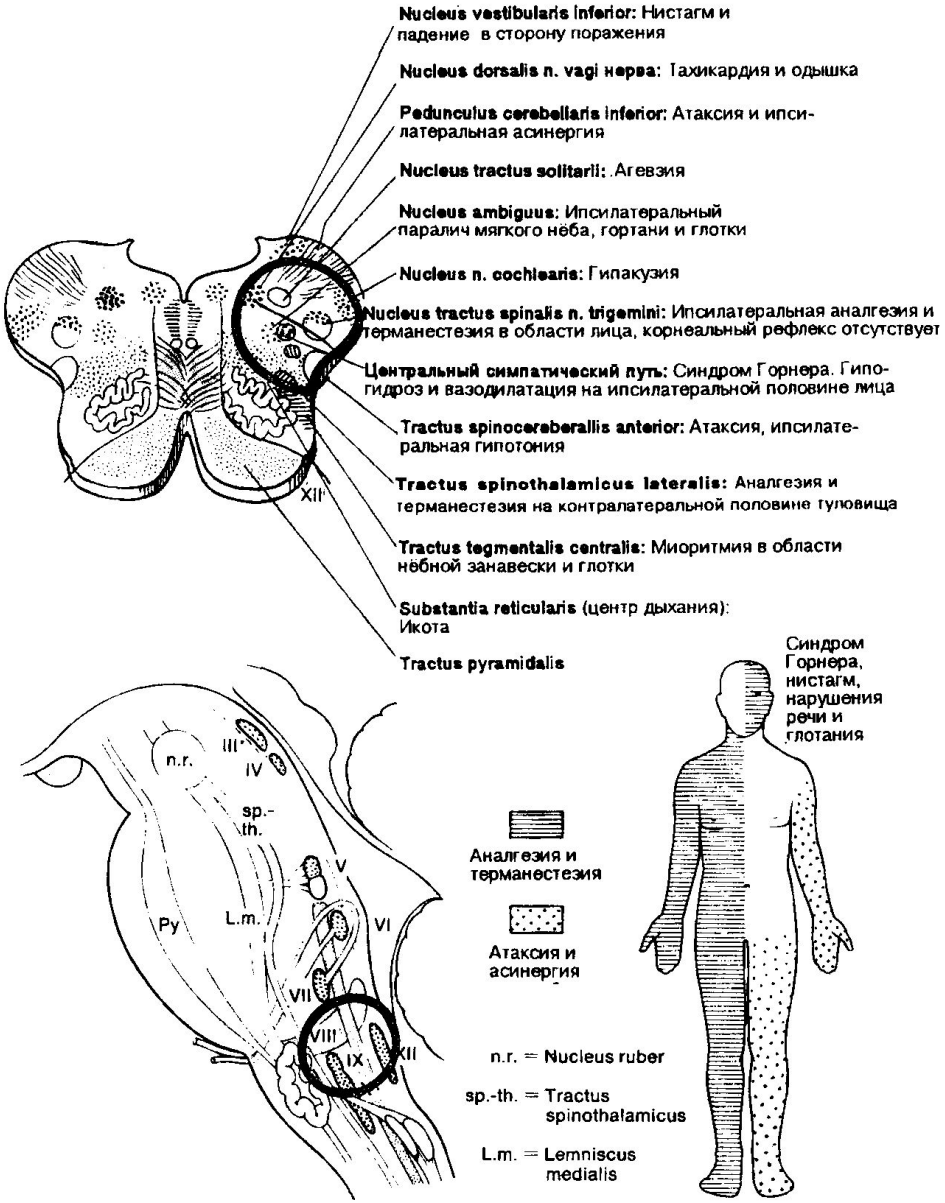

Рис. **3.57** Медиальный синдром продолговатого мозга (синдром Дежерина).

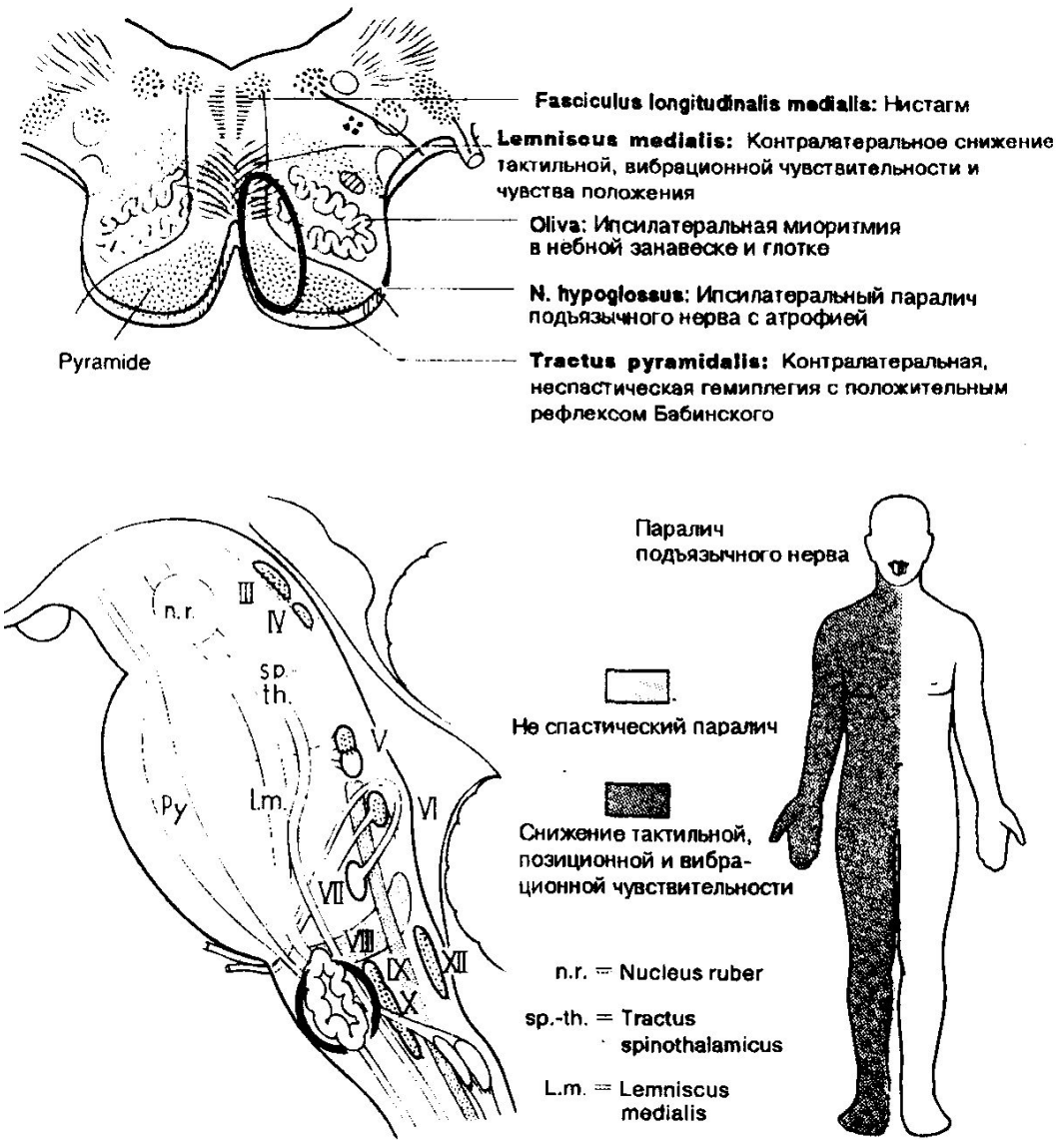

Рис. **3.58** Синдром каудальных отделов основания варолиева моста (синдром Милляр-Гублера или Фовилля).

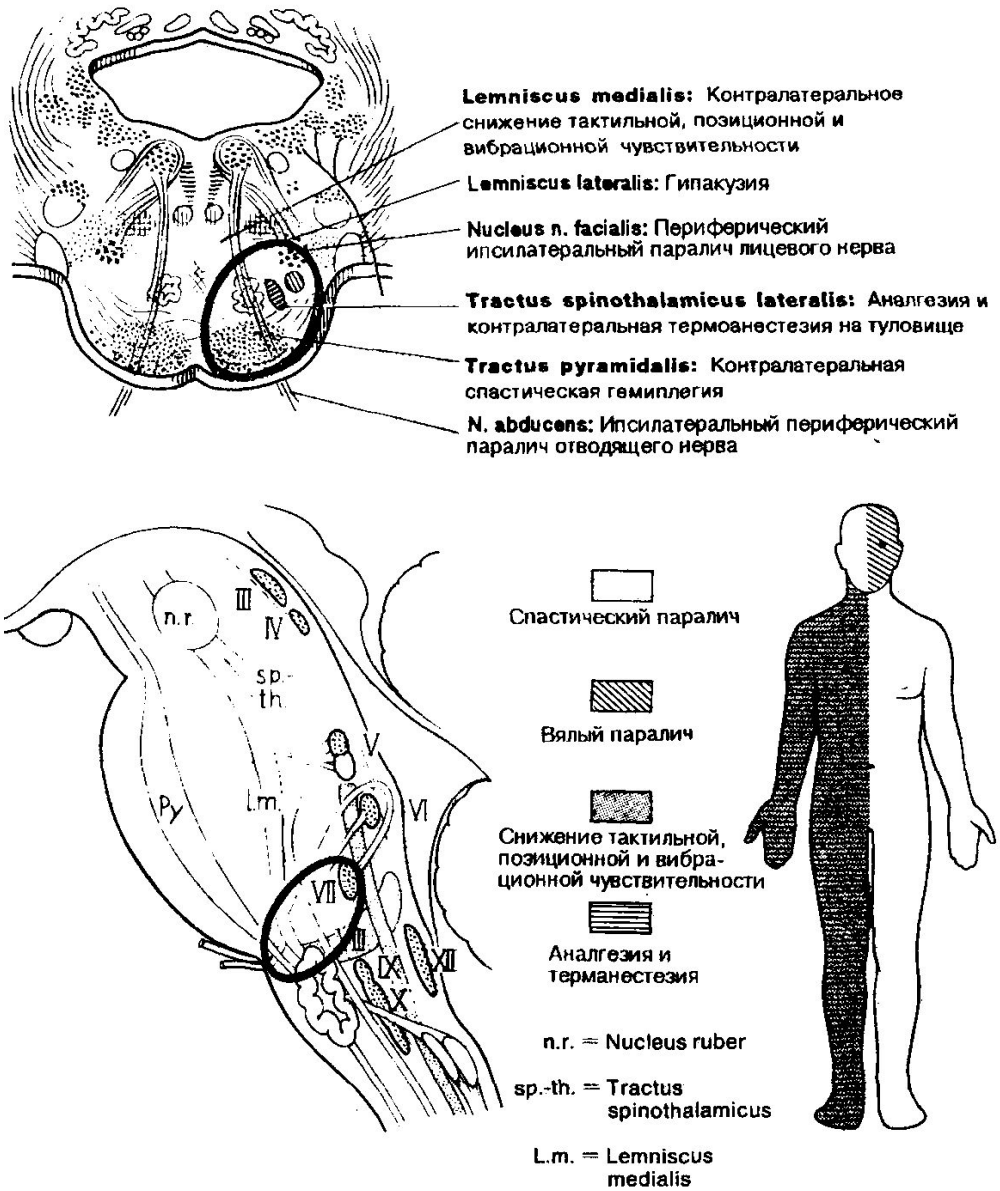

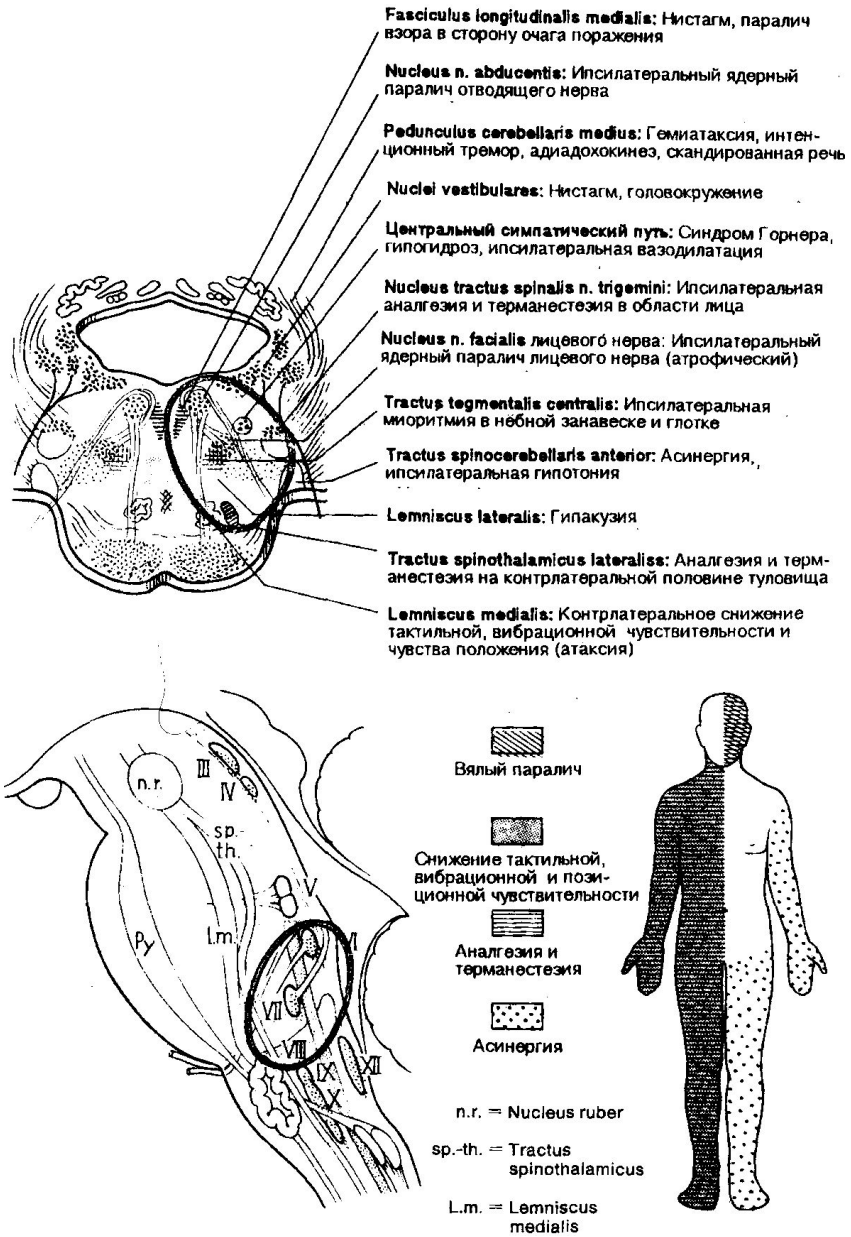

Рис. **3.59** Синдром каудальной части покрышки варолиева моста.

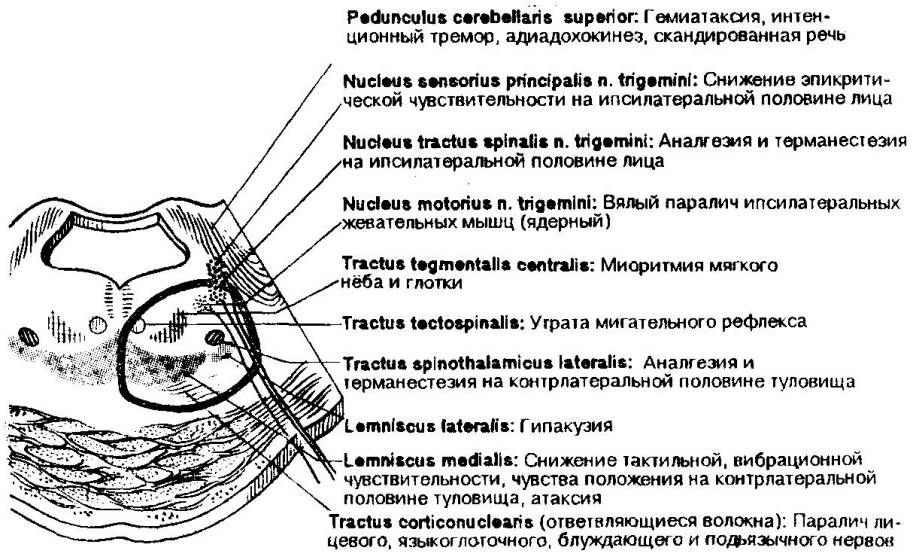

Рис. **3.60** Синдром ростральных отделов покрышки варолиева моста.

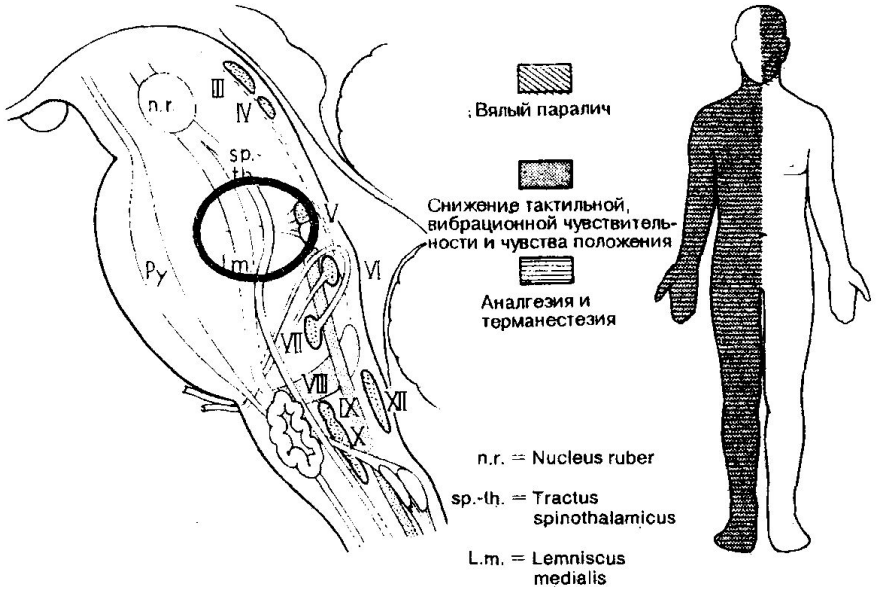

Рис. **3.61** Синдром основания средних отделов варолиева моста.

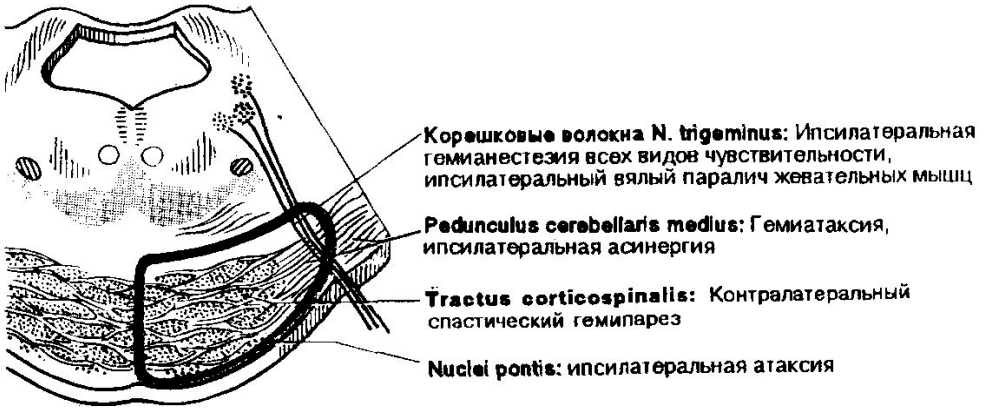

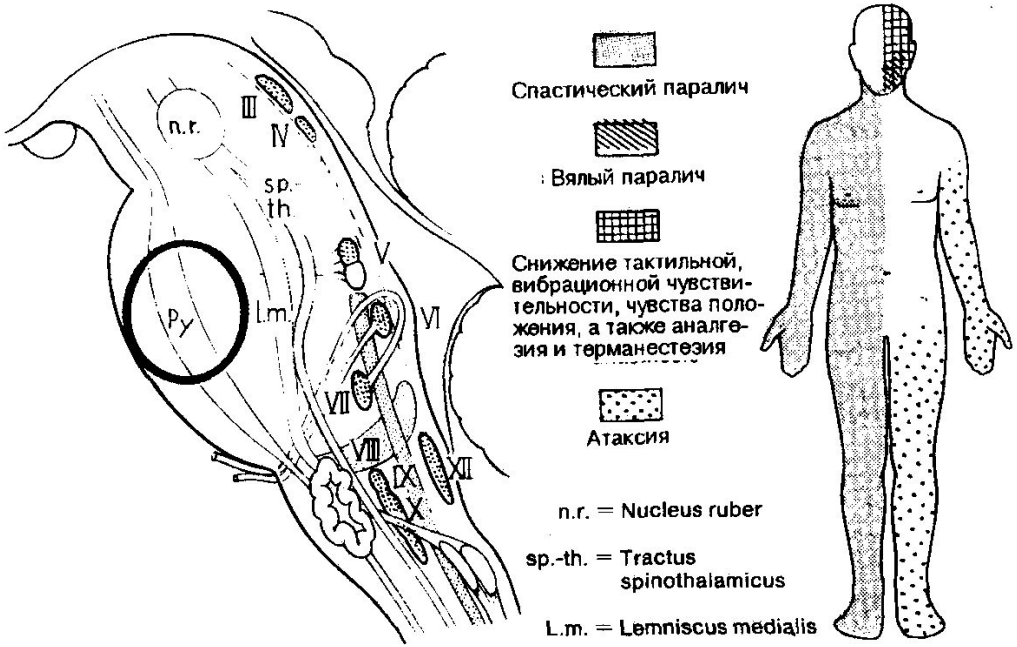

Рис. **3.62** Нижний синдром красного ядра

(синдром Бенедикта).

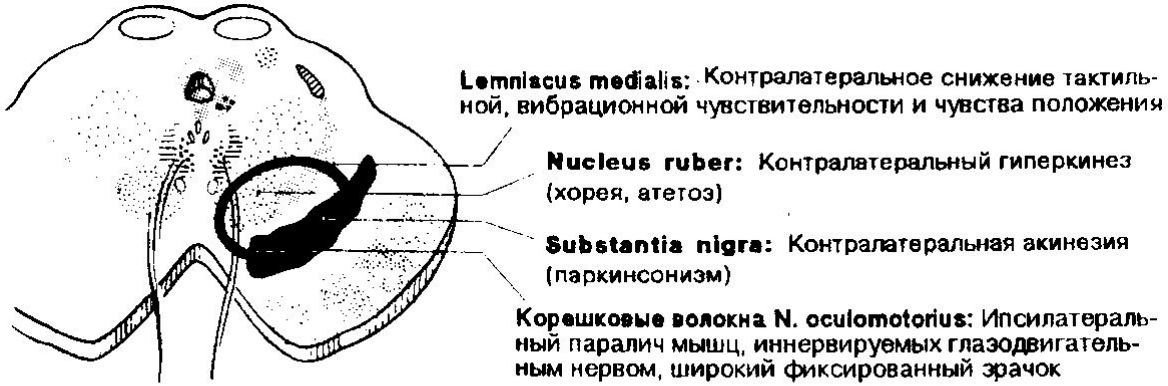

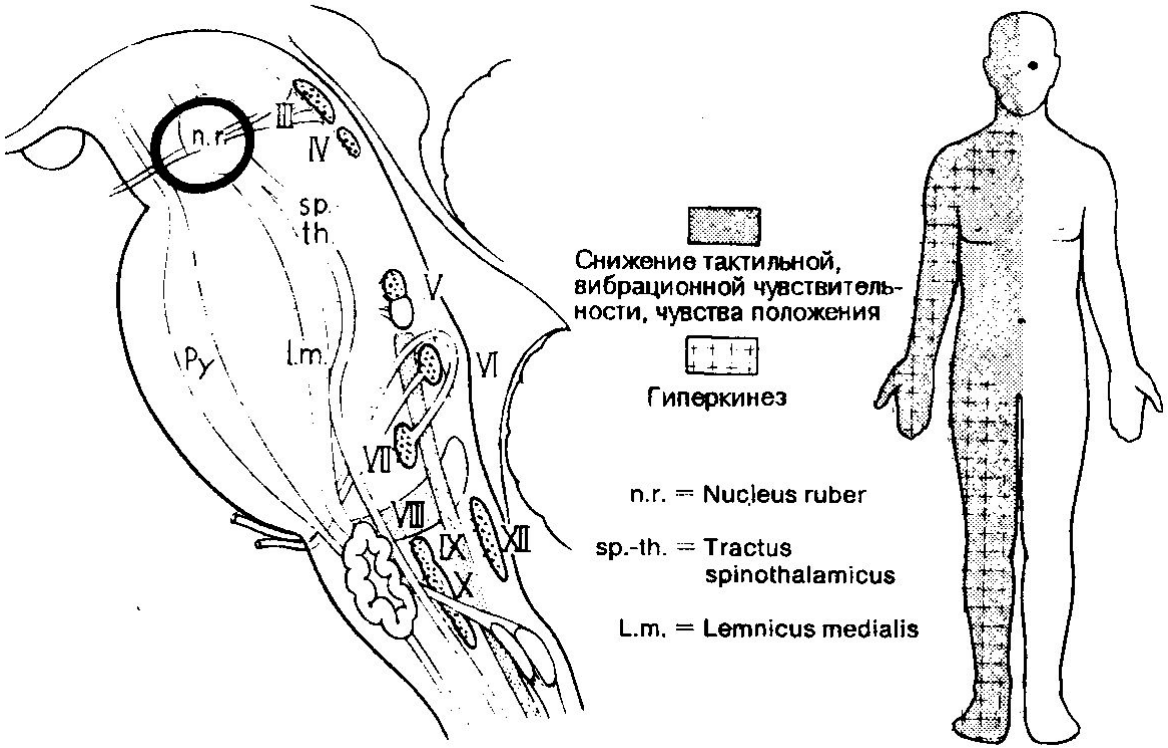

Рис. **3.63** Синдром ножки среднего мозга
(синдром Вебера).

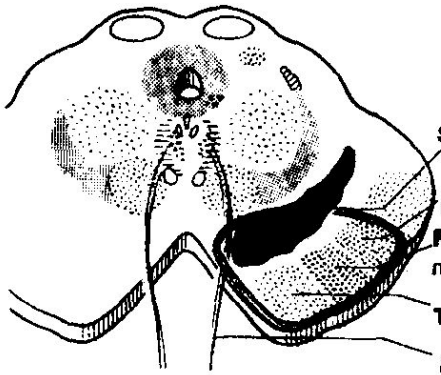

Substantia nigra: Акинезия (паркинсонизм)

Fibrae corticospinales: Контралатеральная спастическая гемиплегия

Fibrae corticonuclearis: Контралатеральный надъядерный паралич мышц, иннервируемых лицевым и подъязычным нервом

Tractus corticopontinus: Контралатеральная атаксия

Корешковые волокна N. oculomotorius: Ипсилатеральный паралич мышц, иннервируемых глазодвигательным нервом; широкий фиксированный зрачок

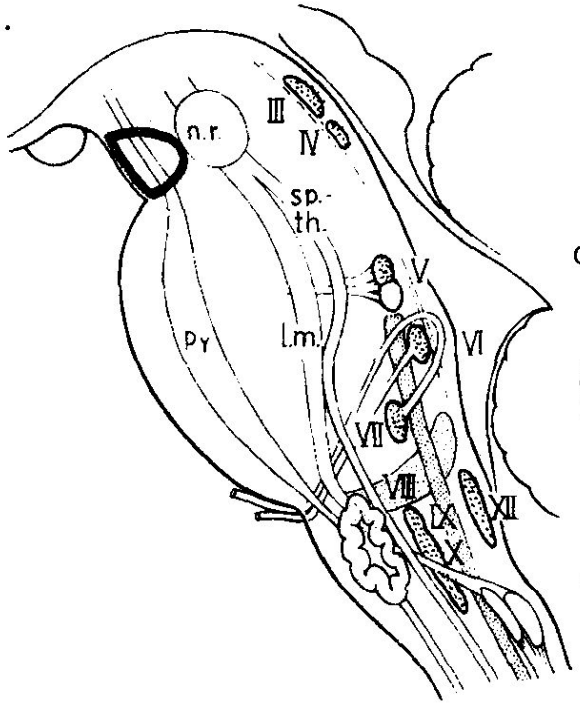

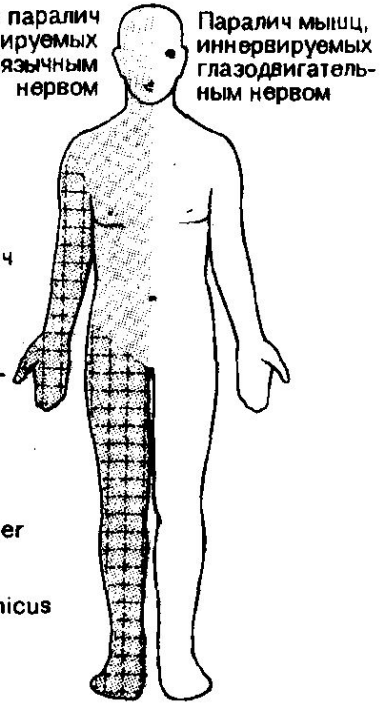

n.r. = Nucleus ruber

sp.-th. = Tractus spinothalamicus

L.m. = Lemniscus medialis

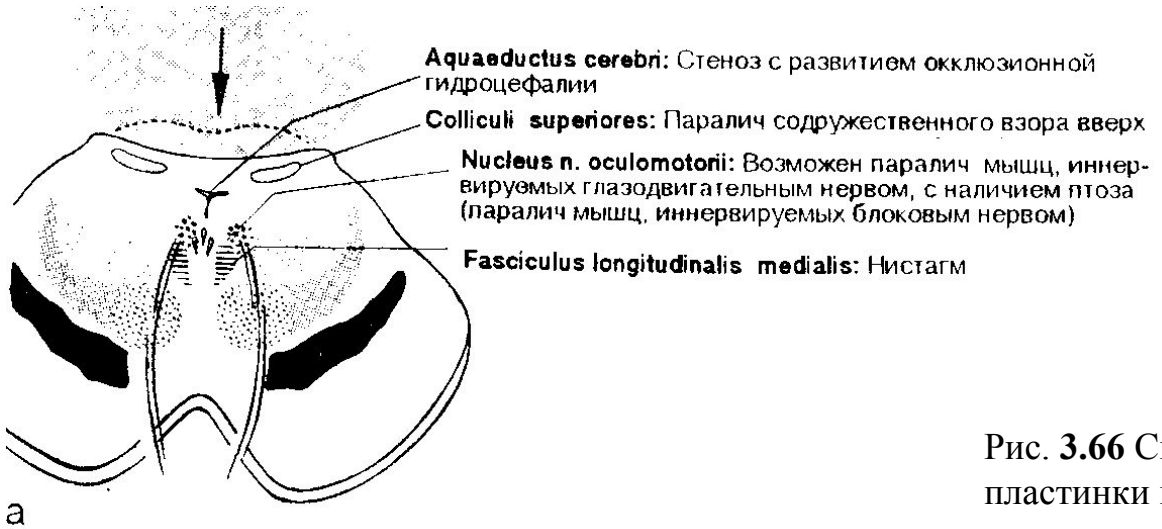

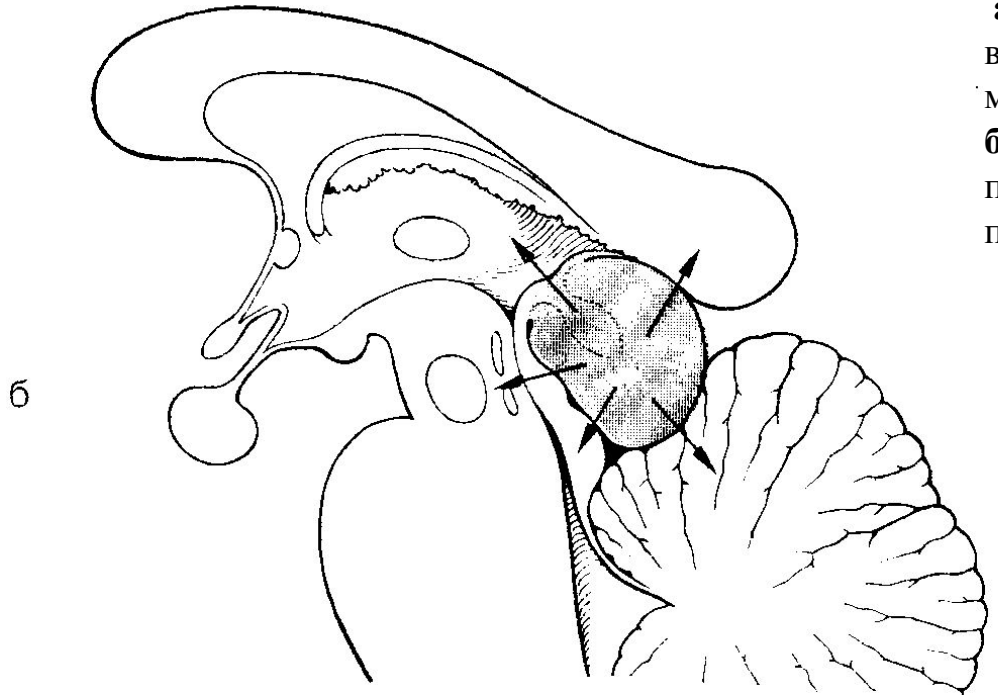

Рис. **3.66** Синдром четверохолмия, пластинки крыши сильвиева водопровода (синдром Парино).
а - Пинеалома, сдавливающая верхние холмики крыши среднего мозга и сильвиев водопровод.
б - Ядра III (IV) нервов и медиальные продольные пути находятся в пределах области деформации.

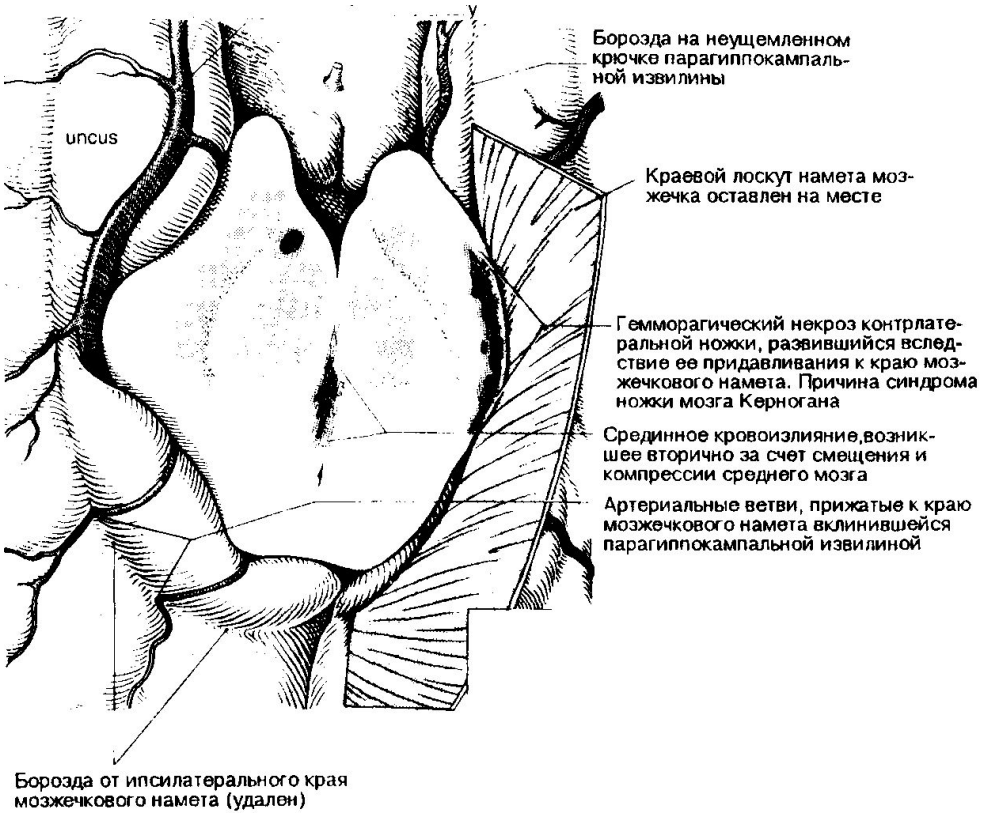

Рис. **3.69** Тяжелое вклинение правого крючка и парагиппокампальной извилины, вызванное субдуральной гематомой, расположенной над правым полушарием головного мозга. Вклинение сосковидных тел в суженную межножковую яму способствует развитию вторичного кровоизлияния в области средней линии. Прижатие среднего мозга к противоположному краю намета мозжечка вызывает геморрагический некроз в области левой ножки мозга с развитием синдрома ножки мозга Керногана. (Рисунок с препарата). *(Слева).*

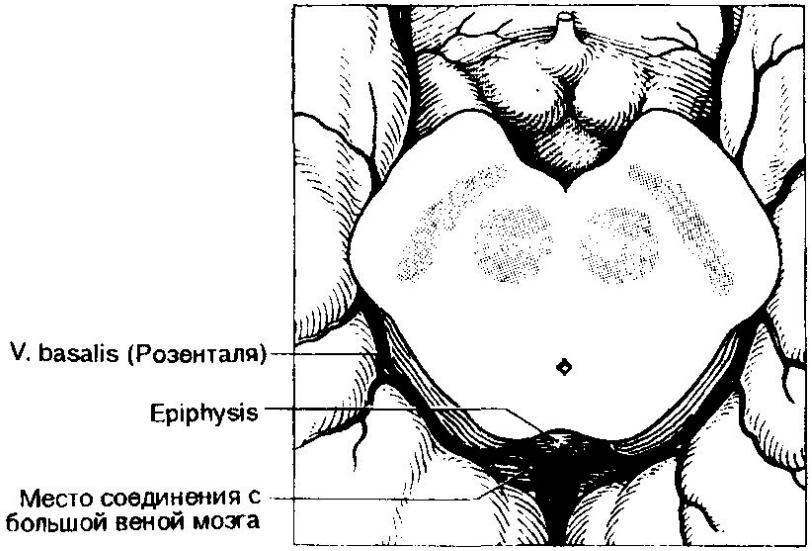

Рис. **3.70** Нормальные анатомические взаимоотношения между средним мозгом и окружающими структурами, для сравнения с Рис. **3.69.** *(Справа).*

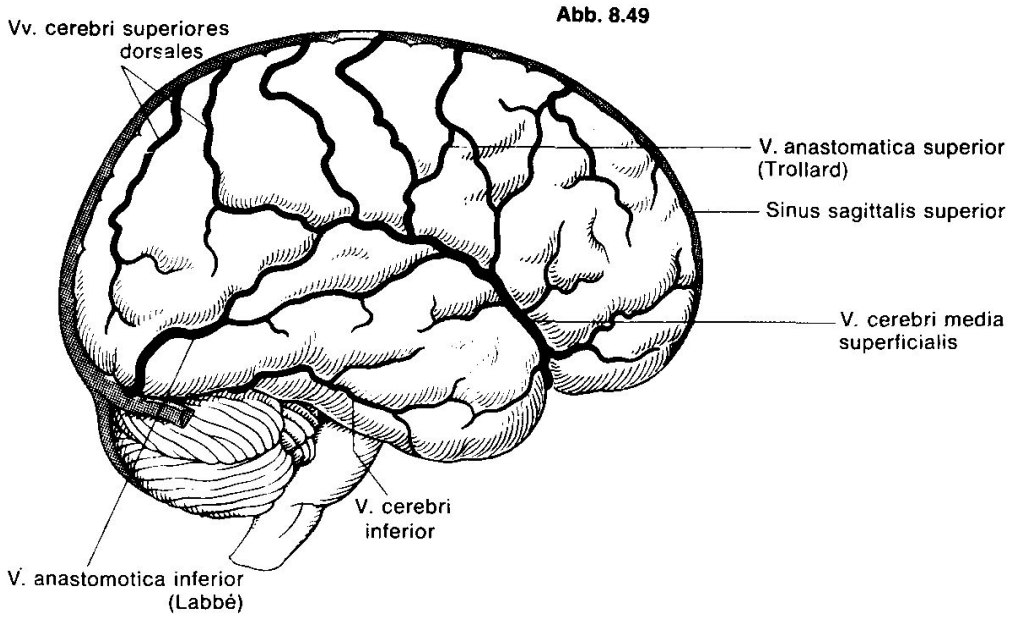

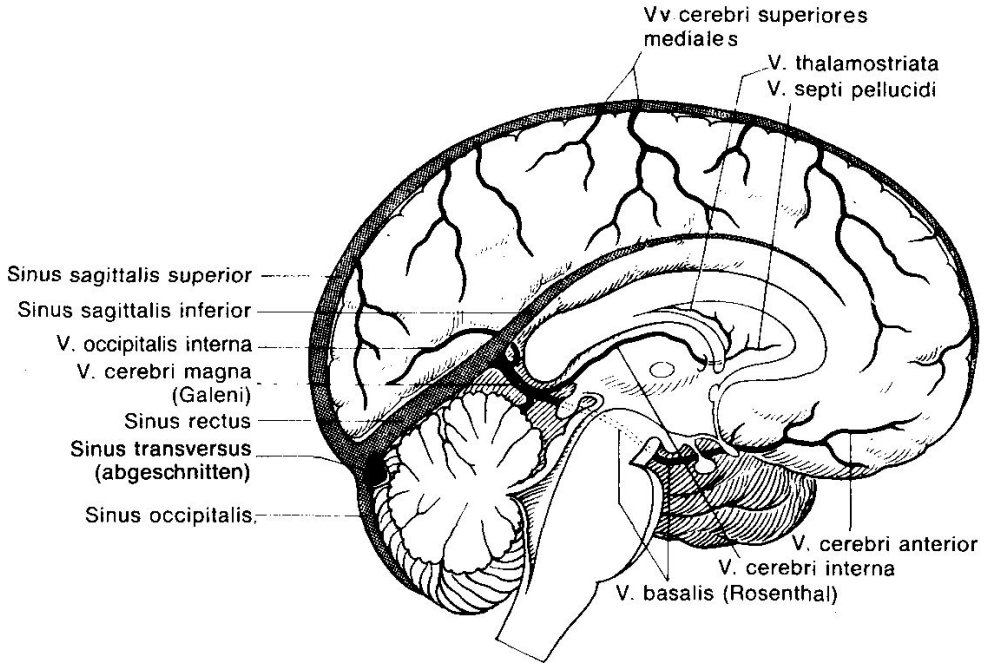

Рис. **8.49** и **8.50 и** Вены большого мозга (латеральная и медиальная поверхности).

Рис. **8.51.** Внутренние мозговые вены и зоны дренирования на фронтальном срезе

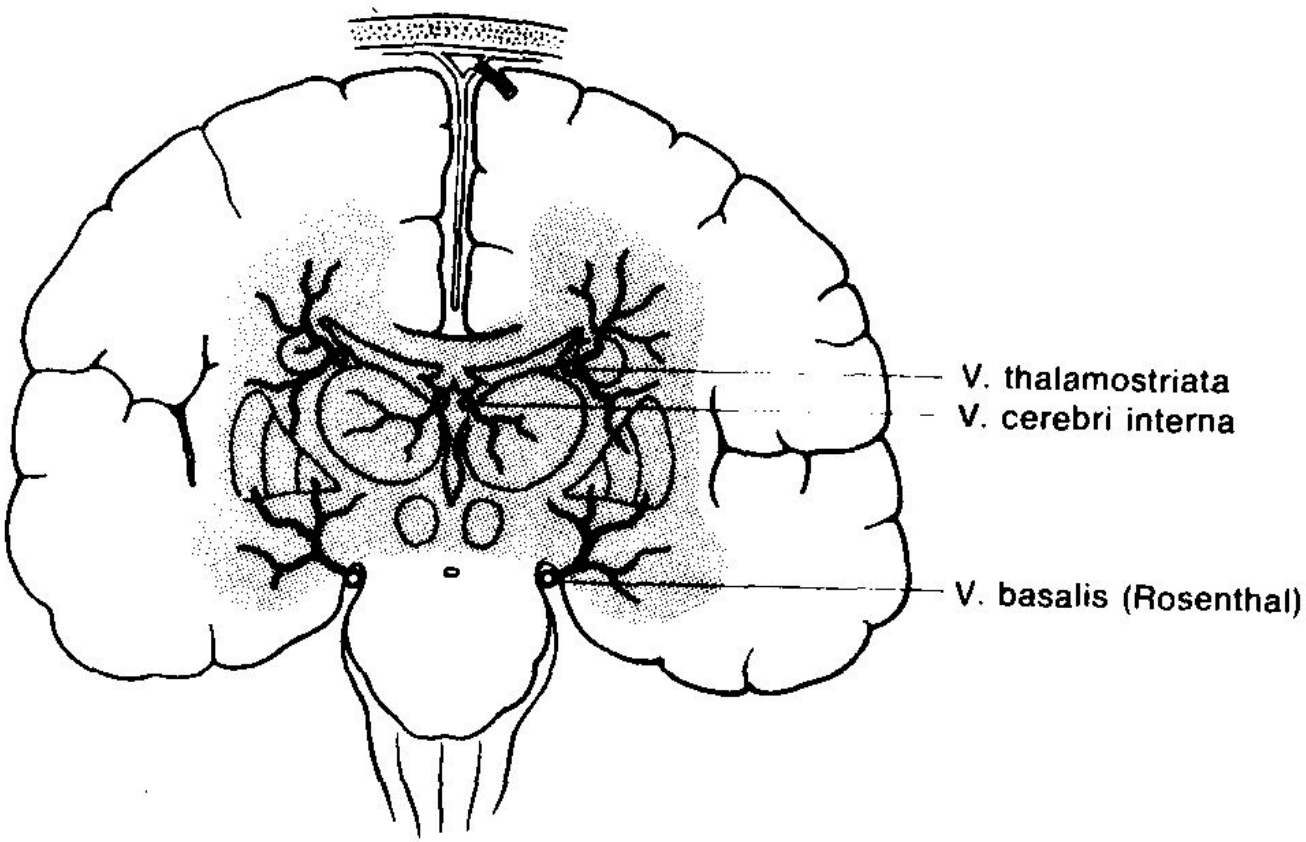

Рис. **8.52 .** Вены на основании мозга.

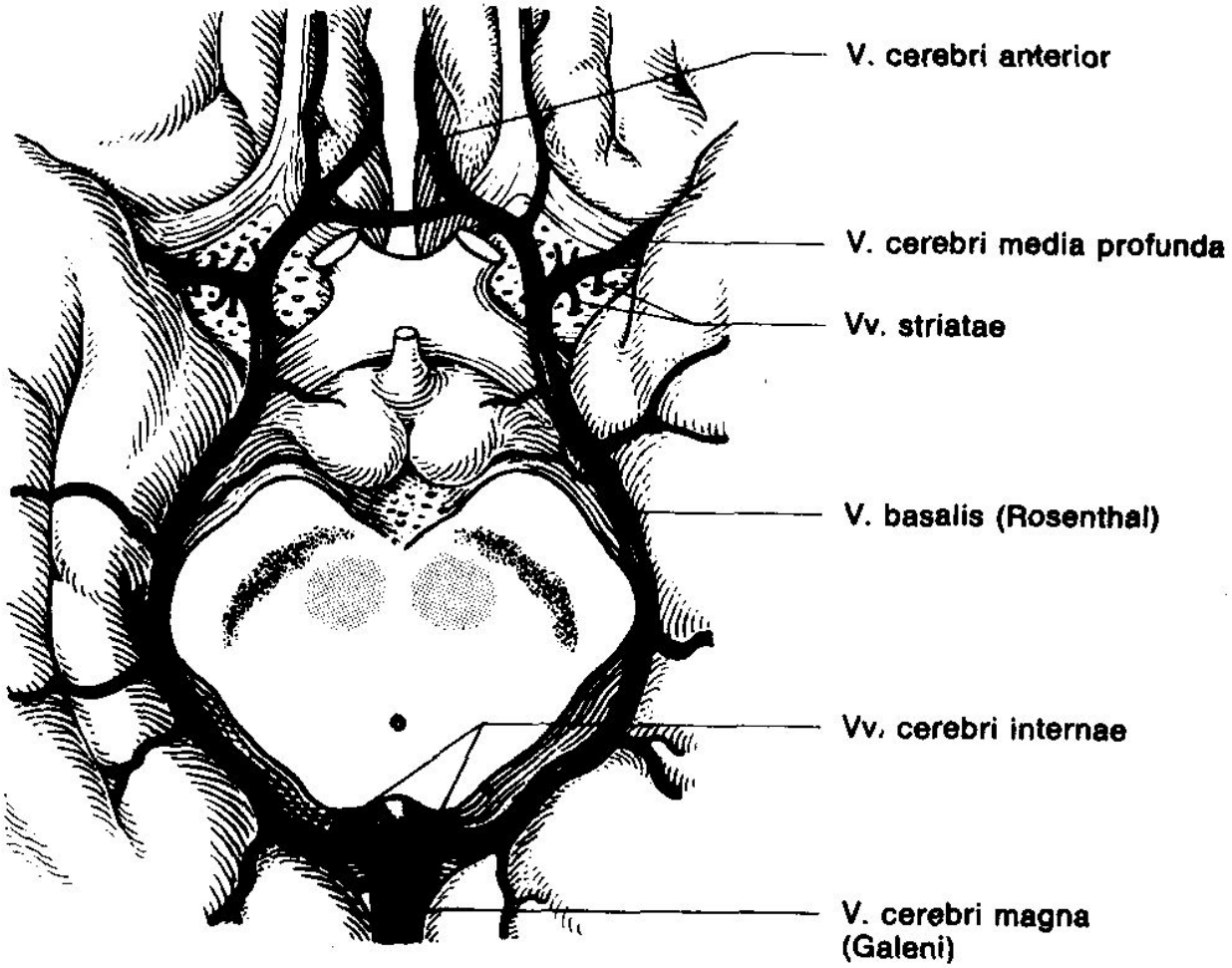

Децеребрационная ригидность

Голова запрокинута назад (опистотонус)

Руки разогнуты и ротированы внутрь

Кисти и пальцы рук согнуты

Ноги вытянуты и ротированы внутрь

Стопы и пальцы ног согнуты в эквиноварусном положении
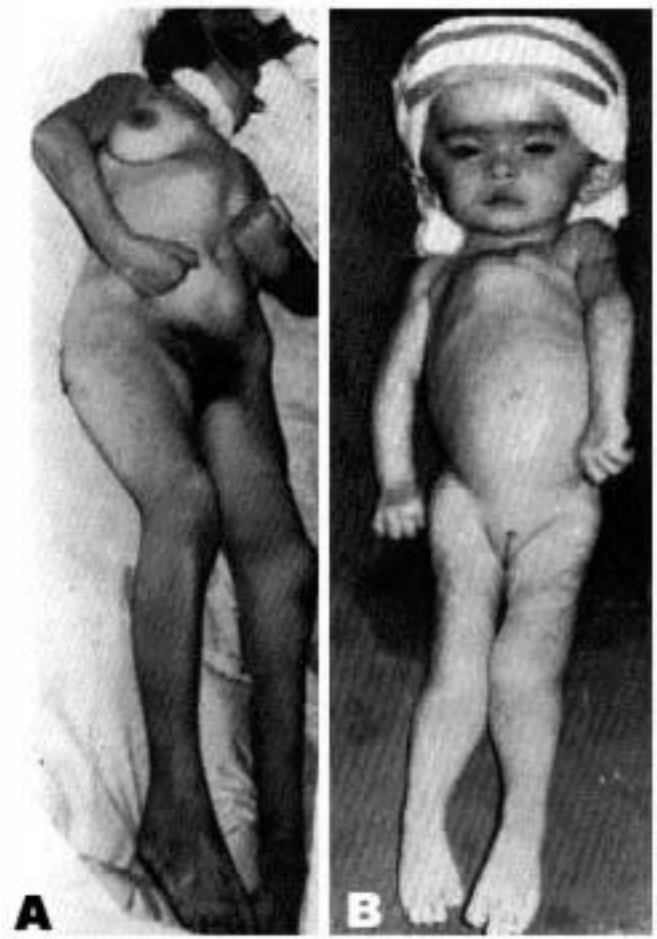
Дифференциальная диагностика
декортикационной **(А)** и децеребрационной **(В)** ригидности