МЕТОДЫ ДИАГНОСТИКИ В НЕВРОЛОГИИ: КТ

ВЫПОЛНИЛА: СТУДЕНТКА 6 КУРСА
ЖУК ВАЛЕРИЯ АЛЕКСАНДРОВНА

КОМПЬЮТЕРНАЯ ТОМОГРАФИЯ (КТ)

Компьютерная томография — метод неразрушающего послойного исследования внутреннего строения предмета, основан на измерении и сложной компьютерной обработке разности ослабления рентгеновского излучения различными по плотности тканями.

https://www.neurology.ru/

КОНСТРУКЦИЯ РЕНТГЕНОВСКОГО ТОМОГРАФА

Современные рентгеновские трубки состоят из трех основных частей: стеклянного корпуса, обеспечивающего вакуум вокруг частей трубки, катода и анода. Ослабление рентгеновского луча при прохождении через объект регистрируется детекторами, преобразующими регистрируемое рентгеновское излучение в электрические сигналы.

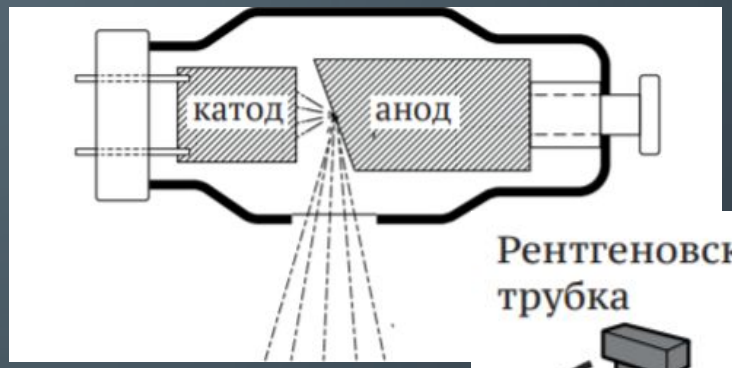

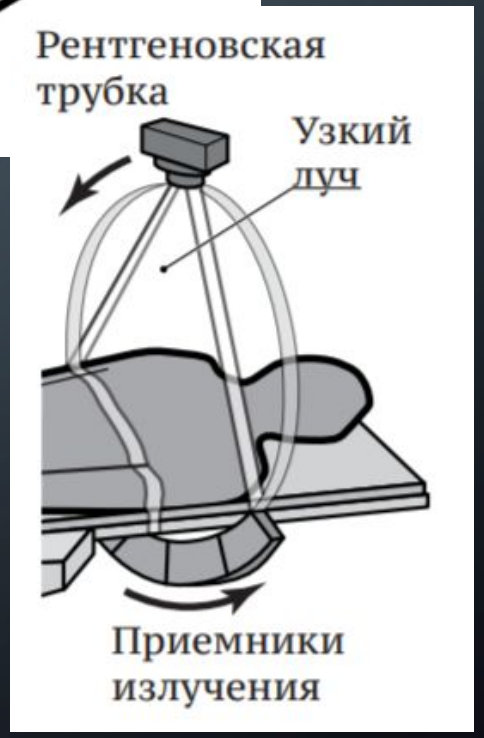

«Рентгеновская компьютерная томография»

КОНСТРУКЦИЯ РЕНТГЕНОВСКОГО ТОМОГРАФА (2)

Выходные данные компьютерного томографа обычно даются в единицах Хаунсфилда (HU). У современных томографов эти числа до 3071 HU. Различения более ста степеней ихменения плотностей дают возможность дифференцировать различия нормальных и патологических участков тканей в пределах 0.5–1%

Плотность различных тканей в единицах Хаунсфилда

Ткань	Плотность, HU	Ткань	Плотность, HU
кость, в среднем	+1000	серое вещество мозга	+20–40
свернувшаяся кровь	+55–75	кровь	+13–18
селезенка	+50–70	спинномозговая жидкость	+15
печень	+40–70	опухоль	+5–35
поджелудочная железа	+40–60	желчный пузырь	+5–30
почка	+40–60	вода	0
аорта	+35–50	орбиты	–25
мышцы	+35–50	жир	–100
белое вещество мозга	–36–46	легкие	–150–400
мозжечок	+30	воздух	–1000

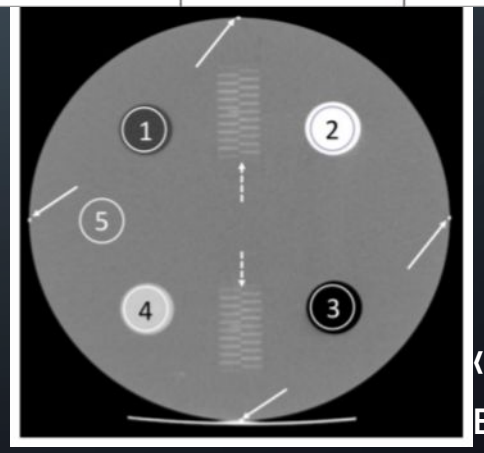

Фантом для калибровки КТ-сканера

«Физ.методы визуализации в медицинской диагностике»

РАЗВИТИЕ КОМПЬЮТЕРНЫХ ТОМОГРАФОВ

- Поколения от 1 до 4 с постепенным увеличением количества воспринимающих детекторов
- Спиральная КТ: присоединения поступательных движений стола
- Многослойная (мультиспиральная, мультисрезовая) КТ: увеличение количества рядом детекторов, возможность получения объемного изображения

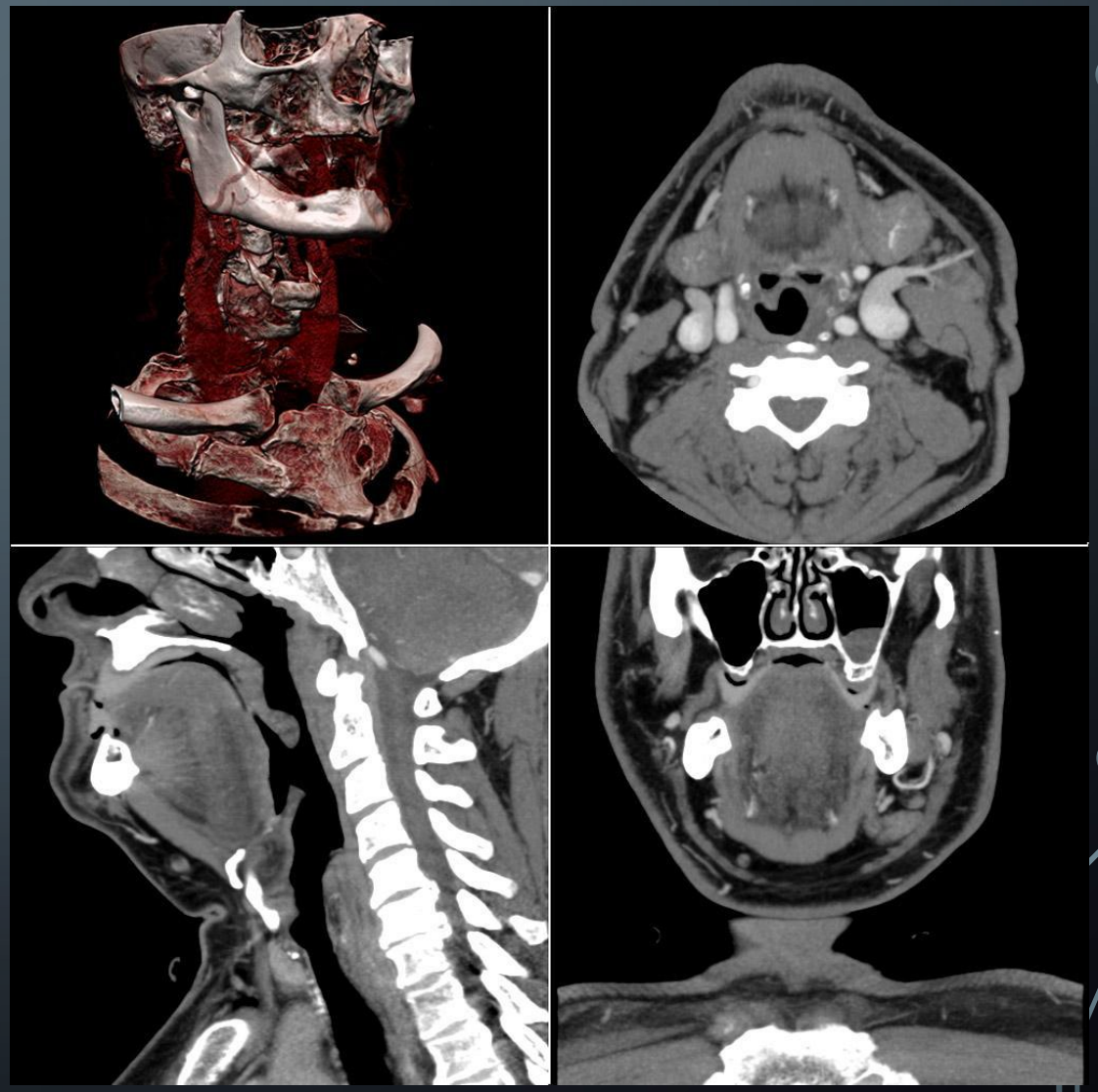

http://en.wikipedia.org/wiki/File:Ct-workstation-neck.jpg

ПОКАЗАНИЯ К ПРОВЕДЕНИЮ КТ

1. Скрининговый тест (головная боль, травмы, обмороки)
2. По экстренным показаниям (судорожный синдром, травма головы, головная боль в сочетании с тревожными симптомами и тд)
3. Для плановой диагностики
4. Для контроля результатов лечения
5. Для проведения лечебных и диагностических манипуляций

ПРОТИВОПОКАЗАНИЯ К ПРОВЕДЕНИЮ КТ

Без контраста

- Беременность
- Масса тела слишком велика для прибора

С контрастом

- Наличие аллергии на контрастный препарат
- Почечная недостаточность
- Тяжёлый сахарный диабет
- Заболевания щитовидной железы
- Миеломная болезнь

ЧТО НА СНИМКАХ?

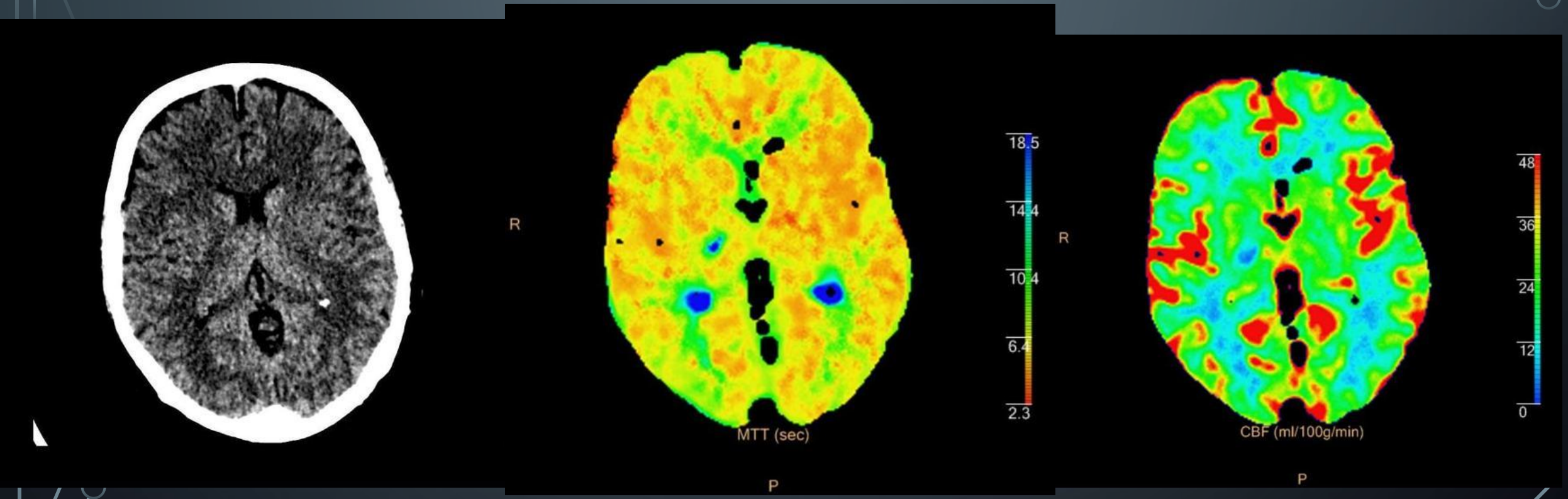

https://radiopaedia.org/cases/ct-perfusion-lacunar-infarct?lang=us

СПУСТЯ 3 НЕДЕЛИ:

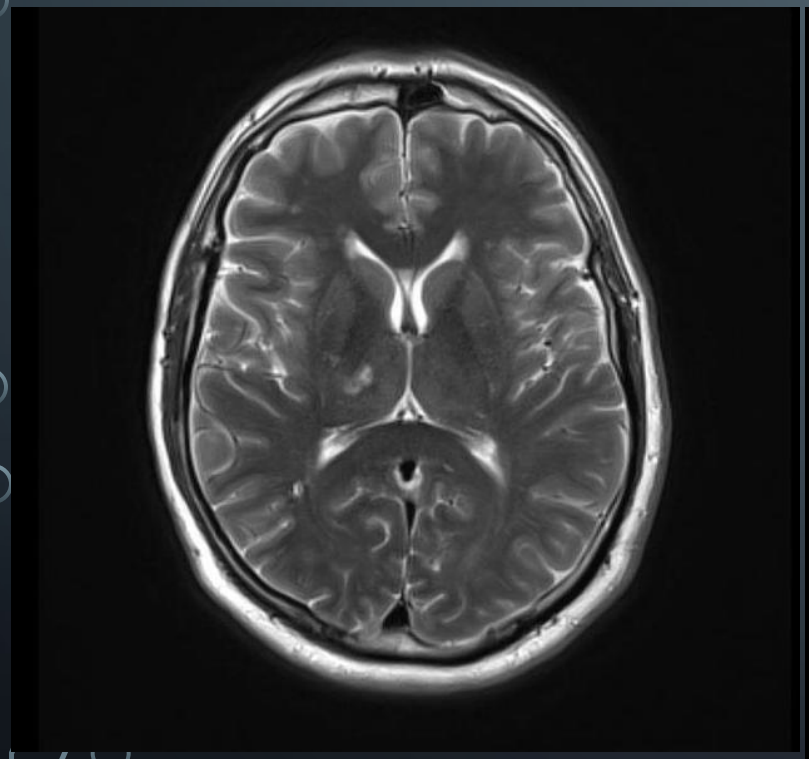

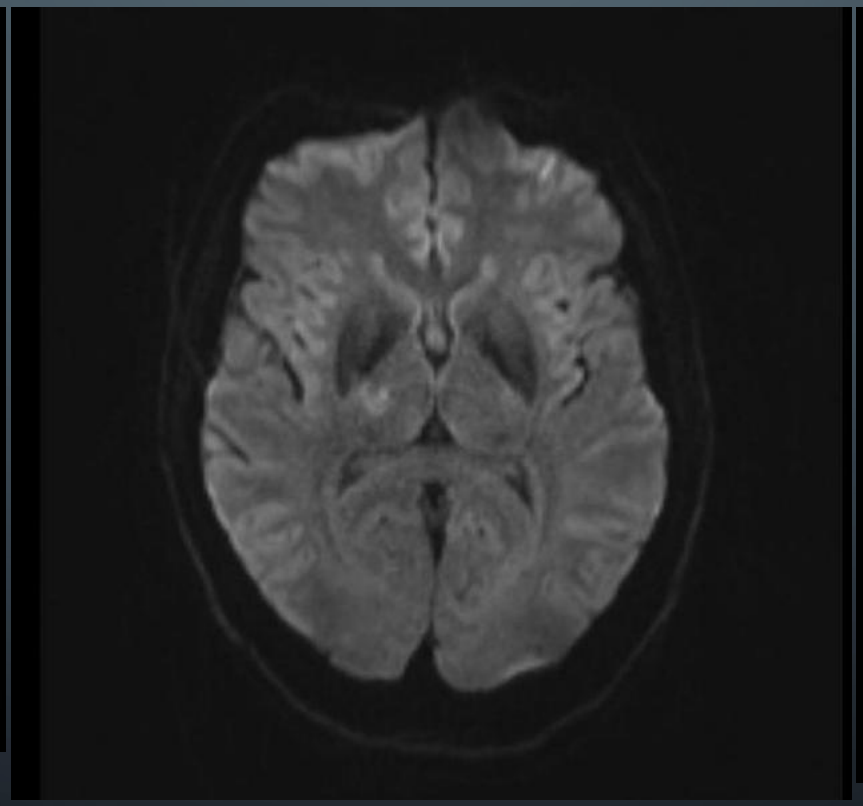

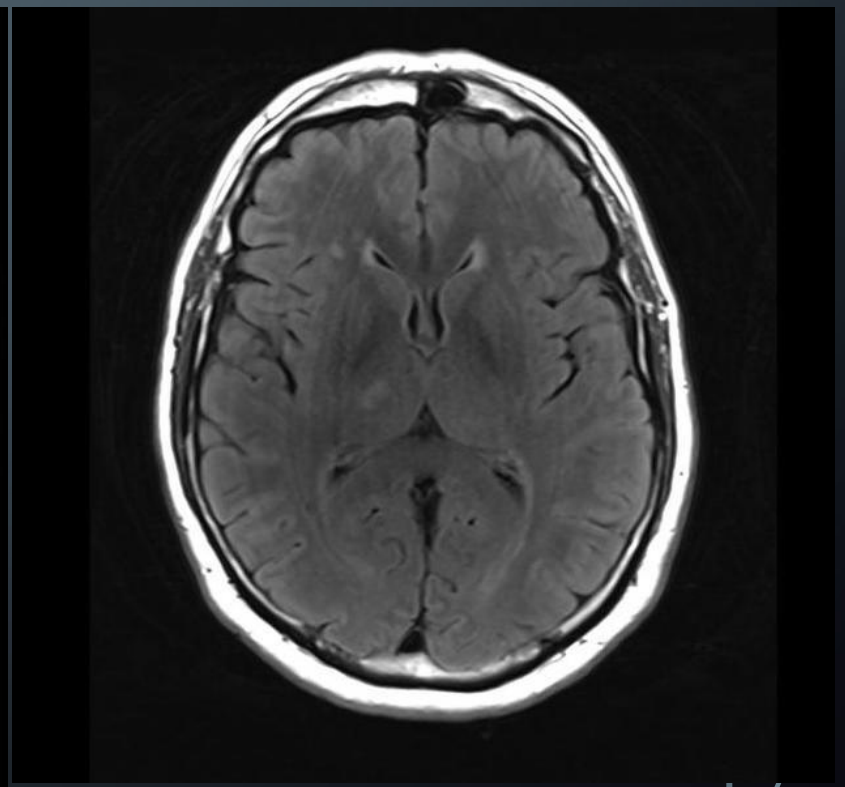

https://radiopaedia.org/cases/ct-perfusion-lacunar-infarct?lang=us

ДАВАЙТЕ РАЗБИРАТЬСЯ?

6 линий на рисунке это уровни, на которых делают основные КТ-изображения.

Остальные ячейки в таблице описывают изображения, сделанные между основыми уровнями.



«Clinical Radiology Made Ridiculously Simple»

6 УРОВНЕЙ КТ-ИЗОБРАЖЕНИЯ

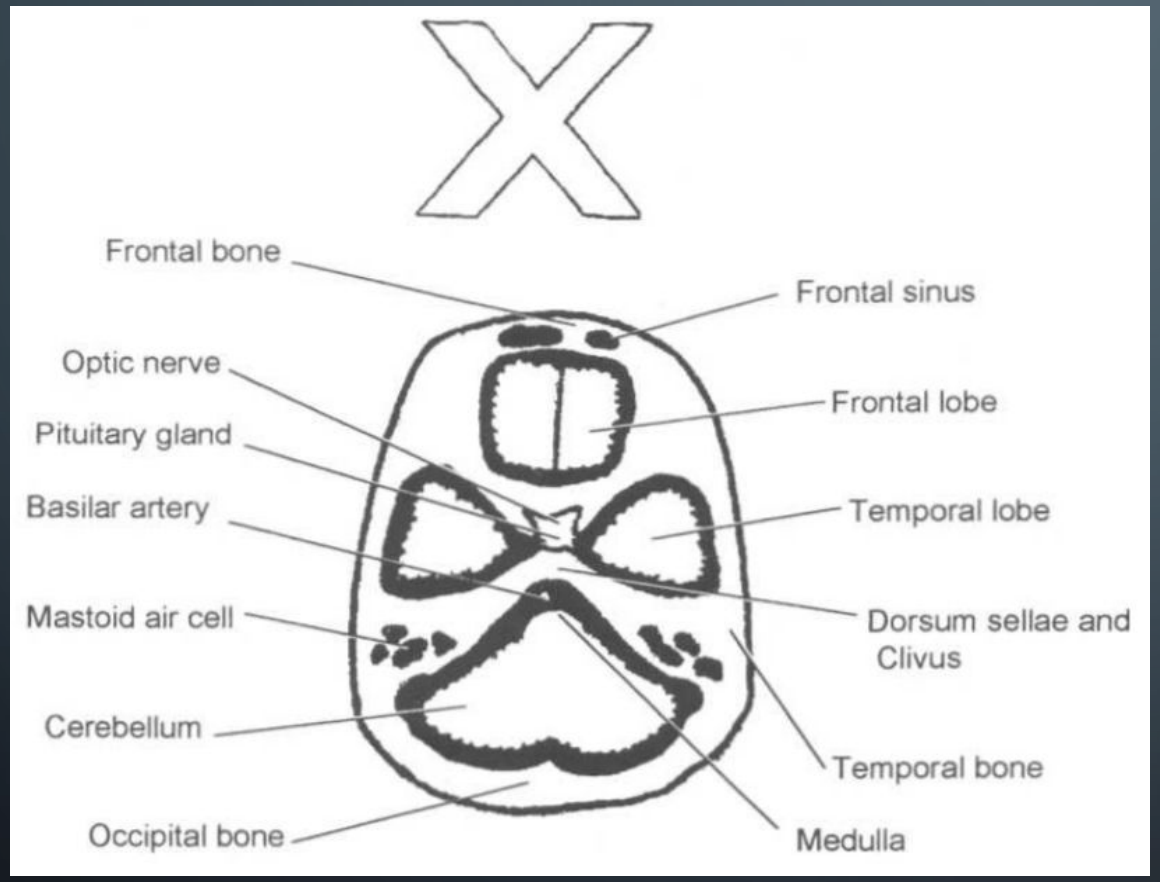

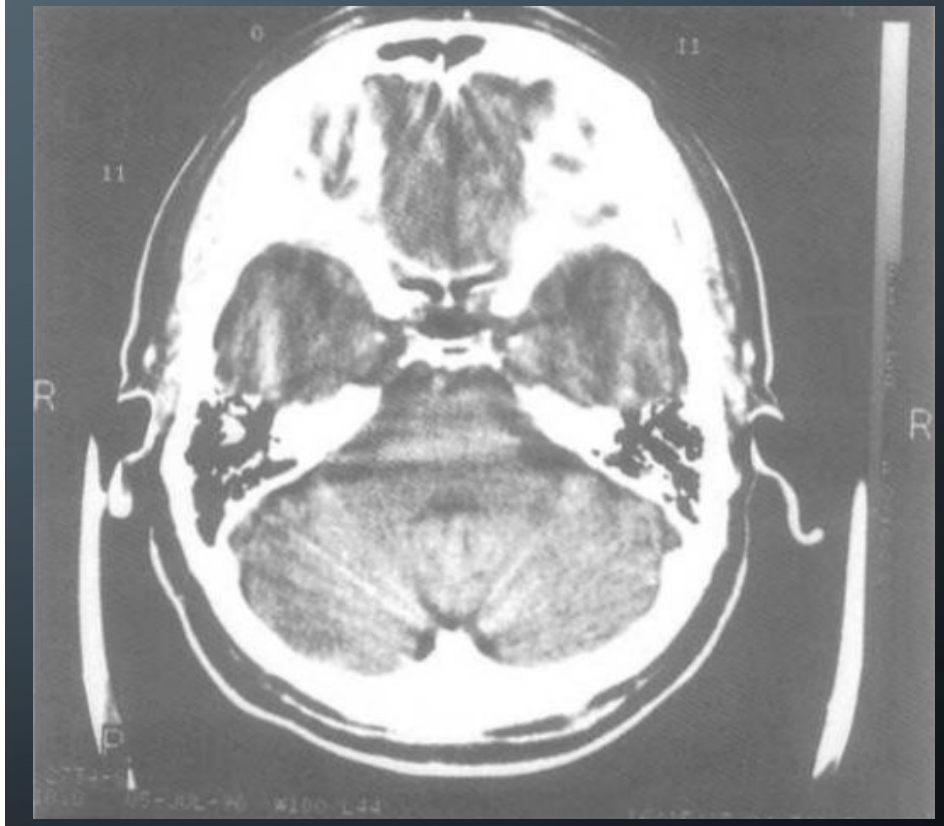

«Clinical Radiology Made Ridiculously Simple»

6 УРОВНЕЙ КТ-ИЗОБРАЖЕНИЯ

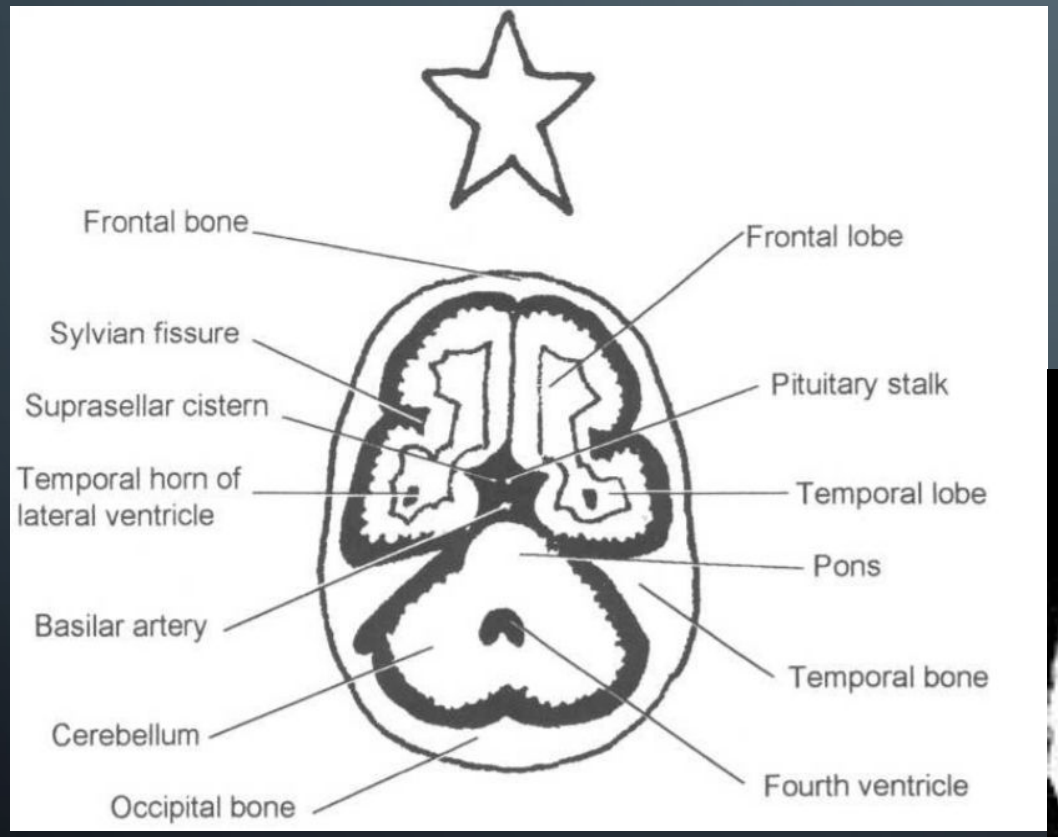

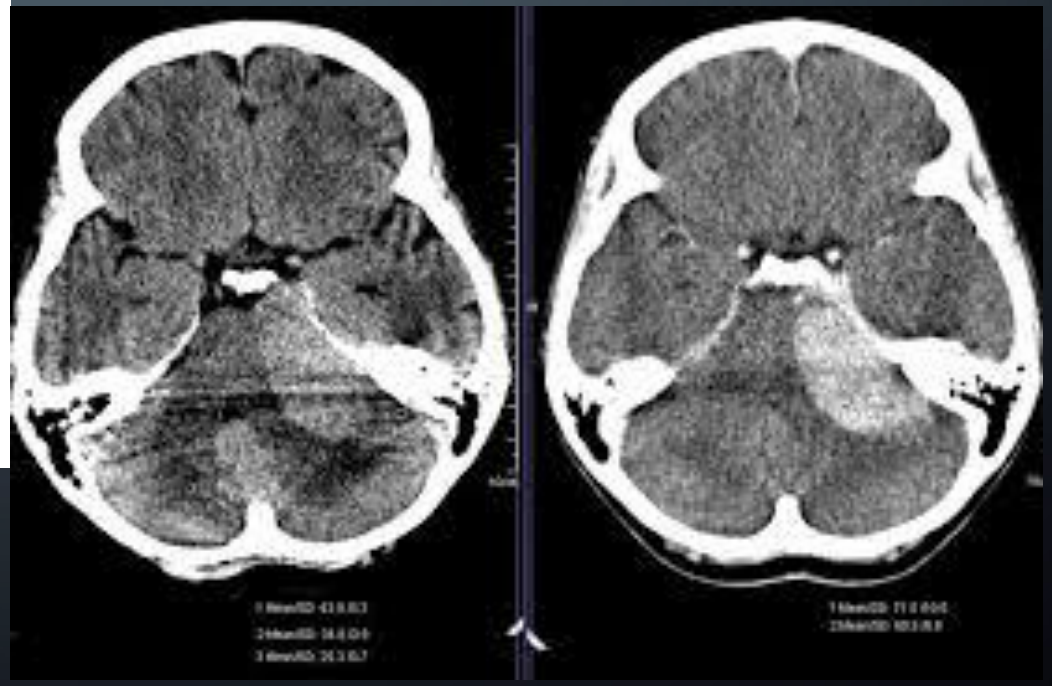

«Clinical Radiology Made Ridiculously Simple»

6 УРОВНЕЙ КТ-ИЗОБРАЖЕНИЯ (3)

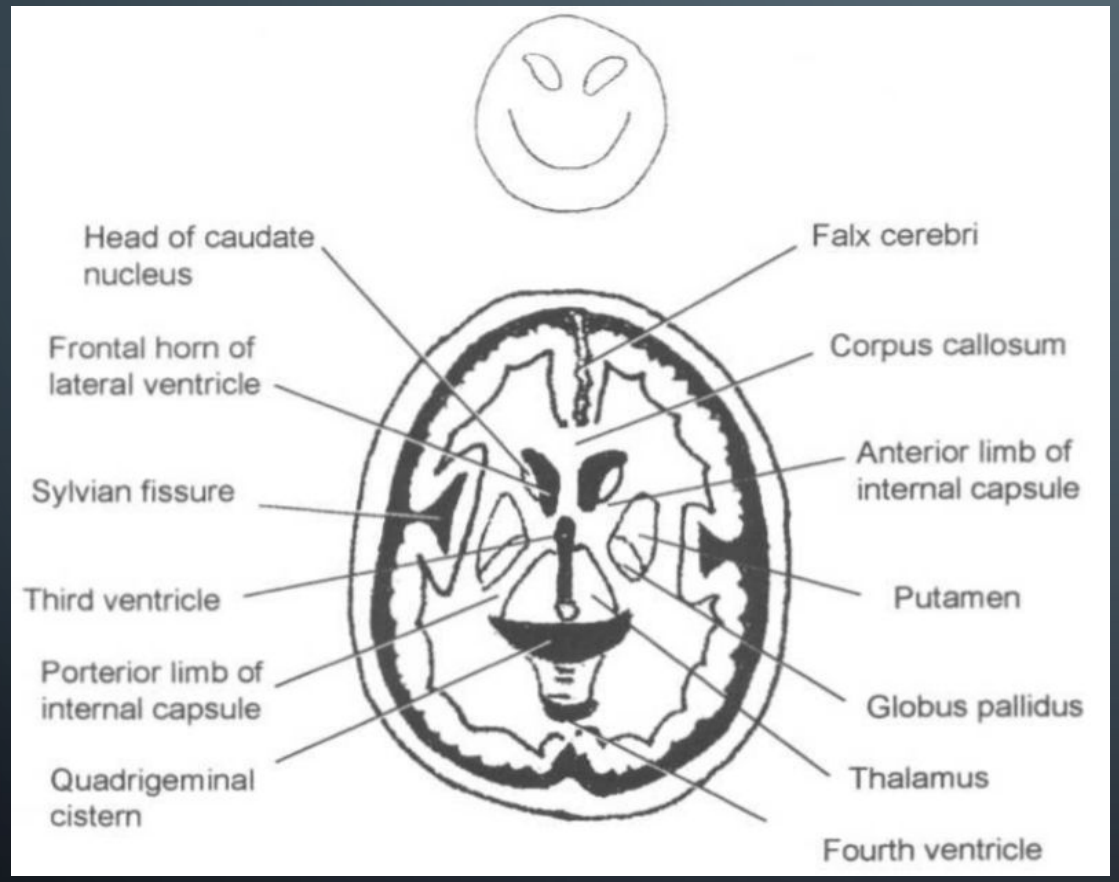

«Clinical Radiology Made Ridiculously Simple»

6 УРОВНЕЙ КТ-ИЗОБРАЖЕНИЯ (4)

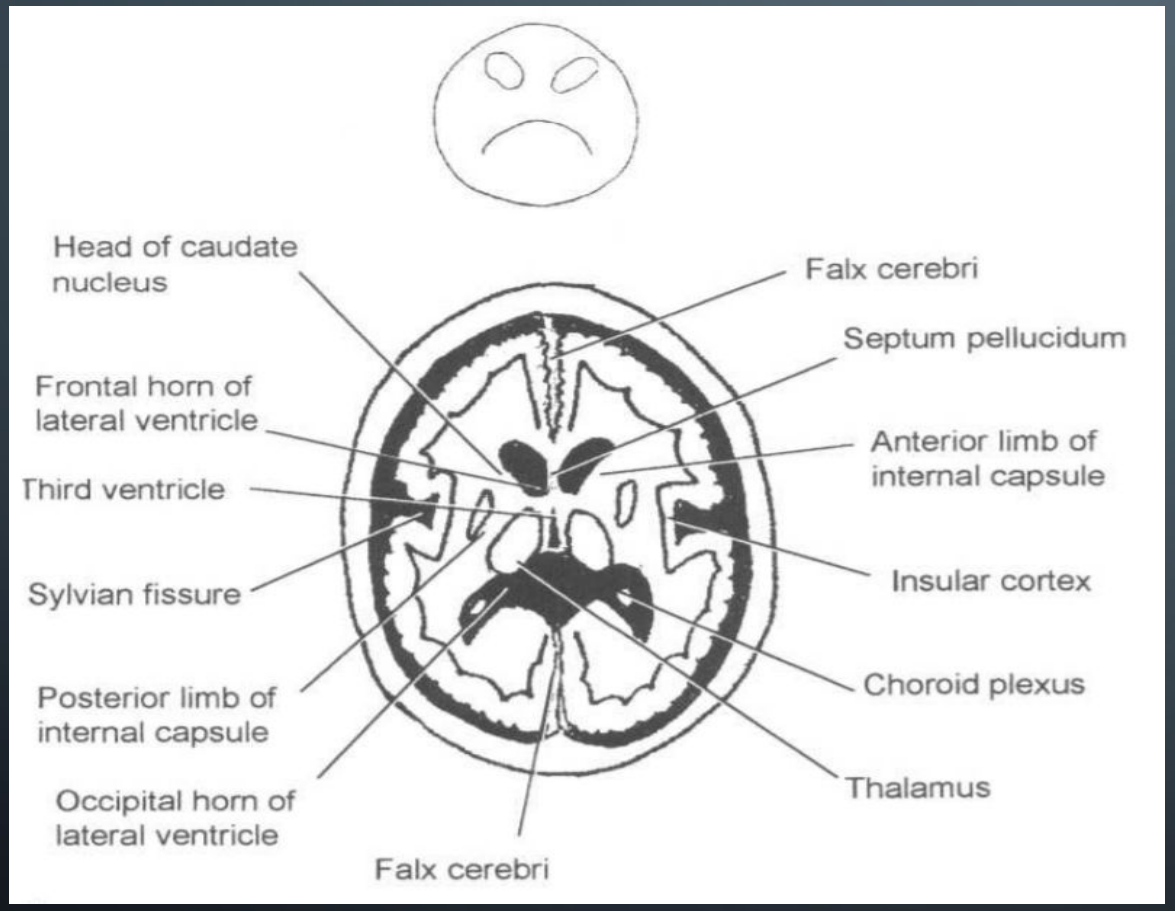

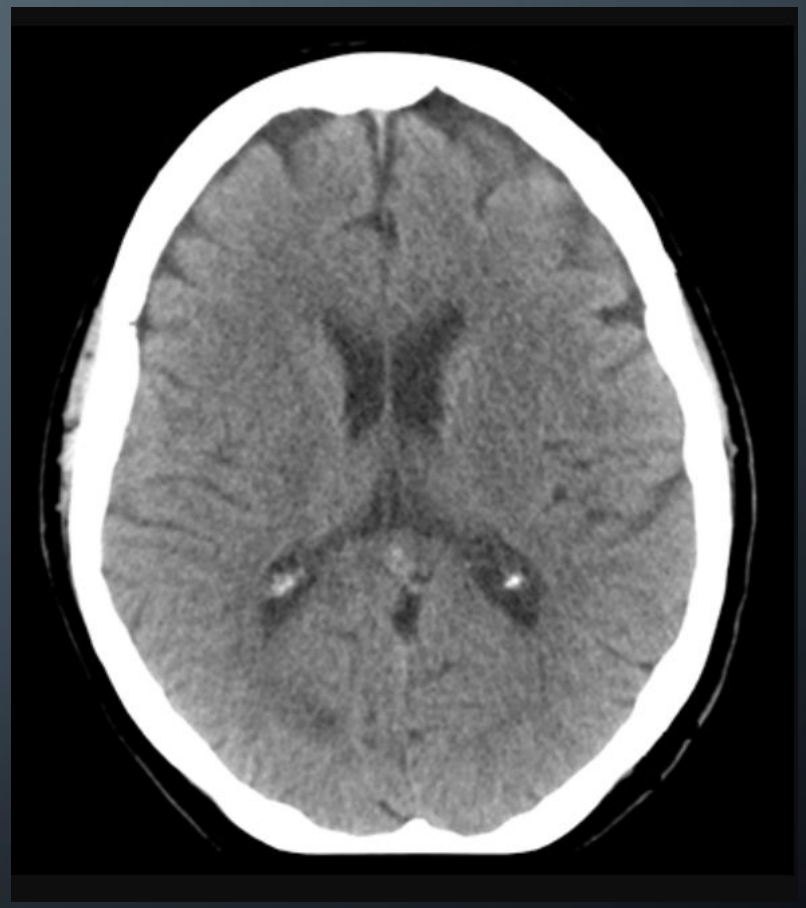

«Clinical Radiology Made Ridiculously Simple»

6 УРОВНЕЙ КТ-ИЗОБРАЖЕНИЯ (5)

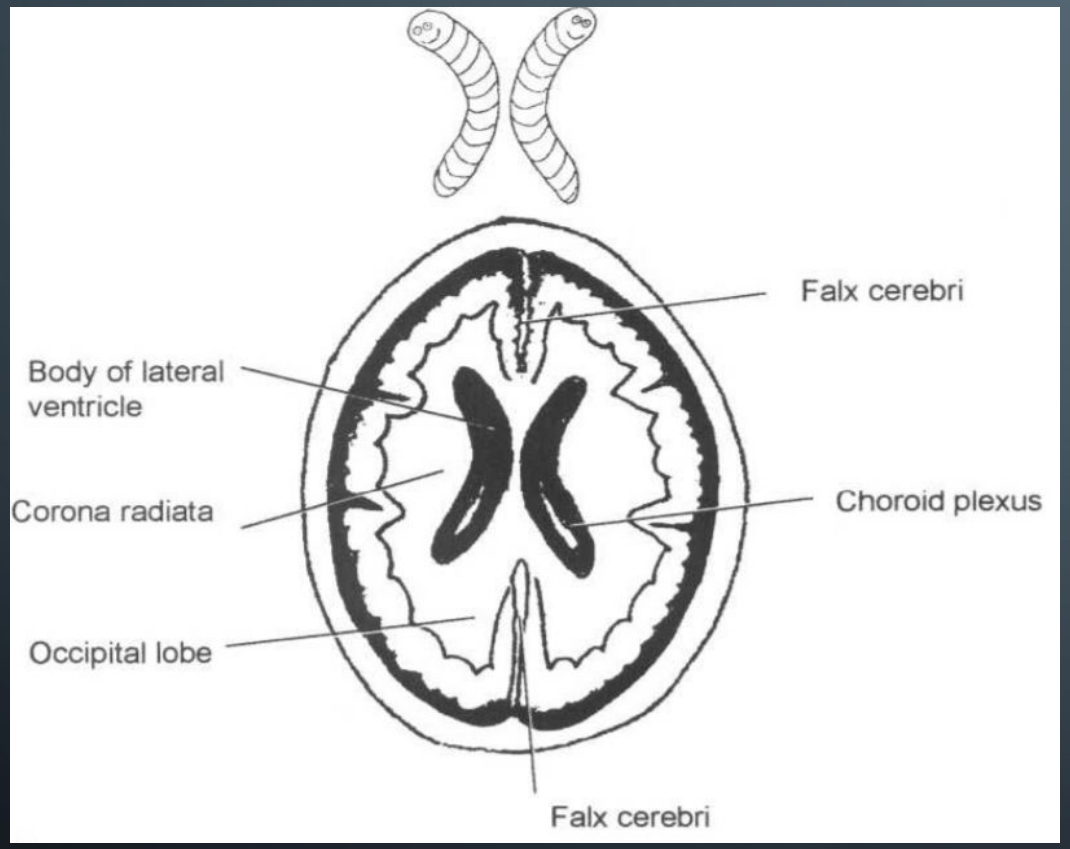

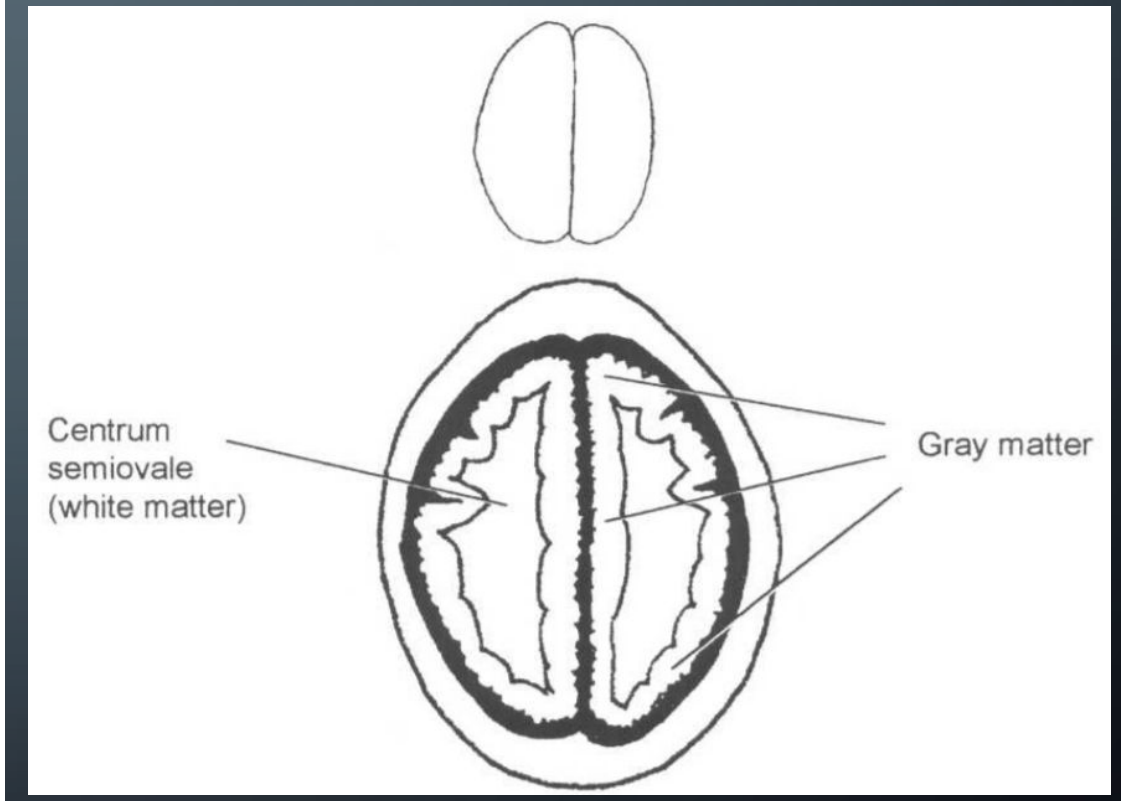

«Clinical Radiology Made Ridiculously Simple»

КРОВОСНАБЖЕНИЕ НА КТ

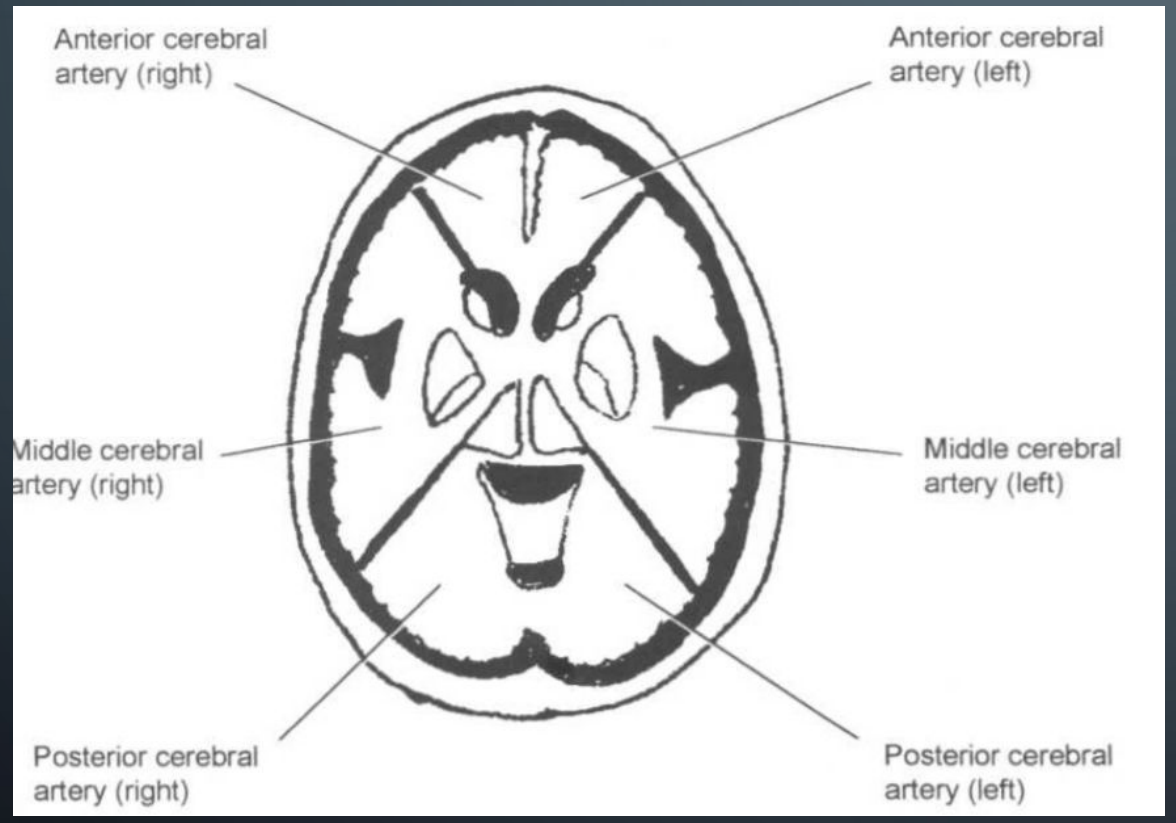

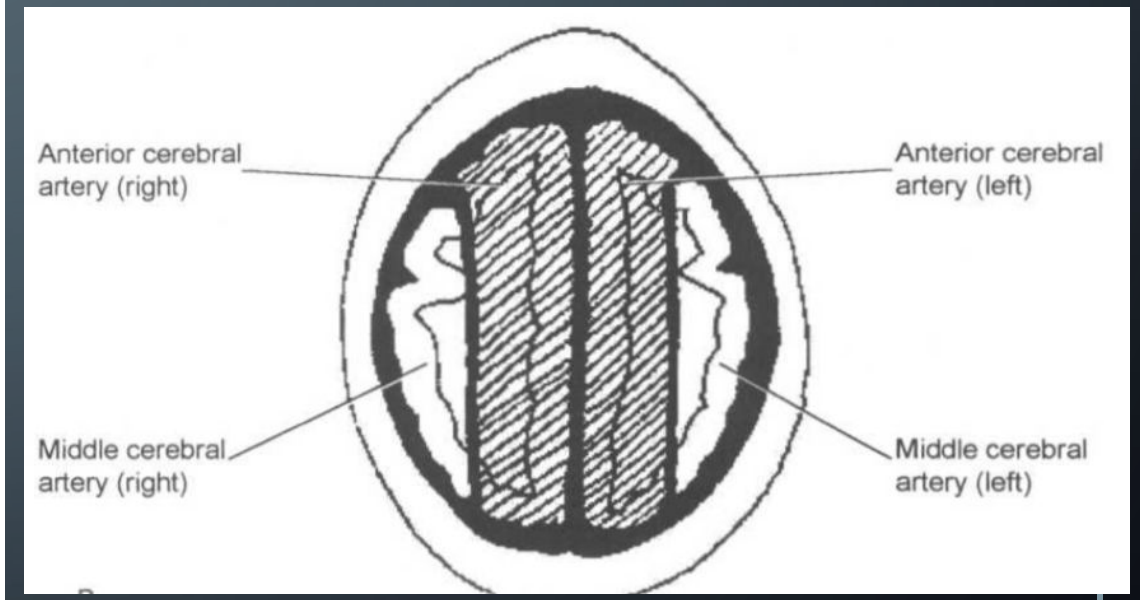

«Clinical Radiology Made Ridiculously Simple»

ЧТО ПОКАЗЫВАЕТ КТ

- последствия перенесенной травмы головы, в том числе переломы основания черепа, отек мозга, причем в случае черепно-мозговой травмы КТ является безальтернативным методом диагностики, поскольку на снимках заметны патологические изменения уже после 6 часов после произошедшего;
- атрофию мозгового вещества; гидроцефалию,
- геморрагический и ишемический инсульты; области гематом; кровотечения, кисты
- дегенеративные заболевания мозга;
- энцефалит; менингит; воспалительные нарушения, в том числе абсцессы, эмпиемы, гранулемы;
- аневризмы, тромбозы, мальформации и прочие нарушения сосудистой системы головного мозга;
- менингиомы, гемангиобластомы, эпендимомы, ганглиобластомы и другие новообразования доброкачественной и злокачественной природы, области метастаз.

КТ ПРИЗНАКИ ИНСУЛЬТА

Ранние КТ-признаки ишемического инсульта:

1. Снижение рентгеновской плотности одной трети и более бассейна средней мозговой артерии.
2. Гиподенсивность базальных ядер.
3. Сглаженность корковых борозд.
4. Утрата разграничения серого/белого вещества вдоль инсулярной области (признак «инсулярной ленты»), исчезновение Сильвиевой щели.
5. Усиление КТ-сигнала от средней мозговой артерии и других артерий (признак « или «симптом точки»).
6. Потеря дифференцировки серого и белого вещества в подкорковой области

КТ ПРИЗНАКИ ИНСУЛЬТА (2)

Стадия	ЦПД	CBF	CBV	MTT
Сохранная ауторегуляция	↓	N	↑	↑
Олигемия	↓↓	↓	↑	↑
Пенумбра	↓↓↓	↓↓	↑/N	↑↑
Необратимое поражение (ядро инфаркта)	↓↓↓↓	↓↓↓	↓	↑↑

Спустя 3 часа и 48 часов

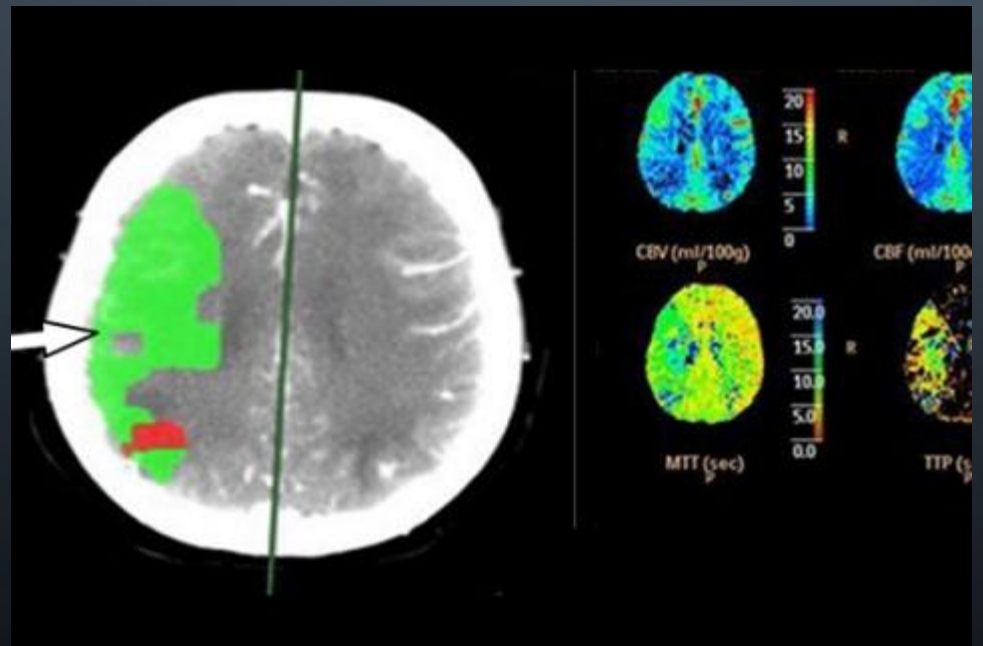

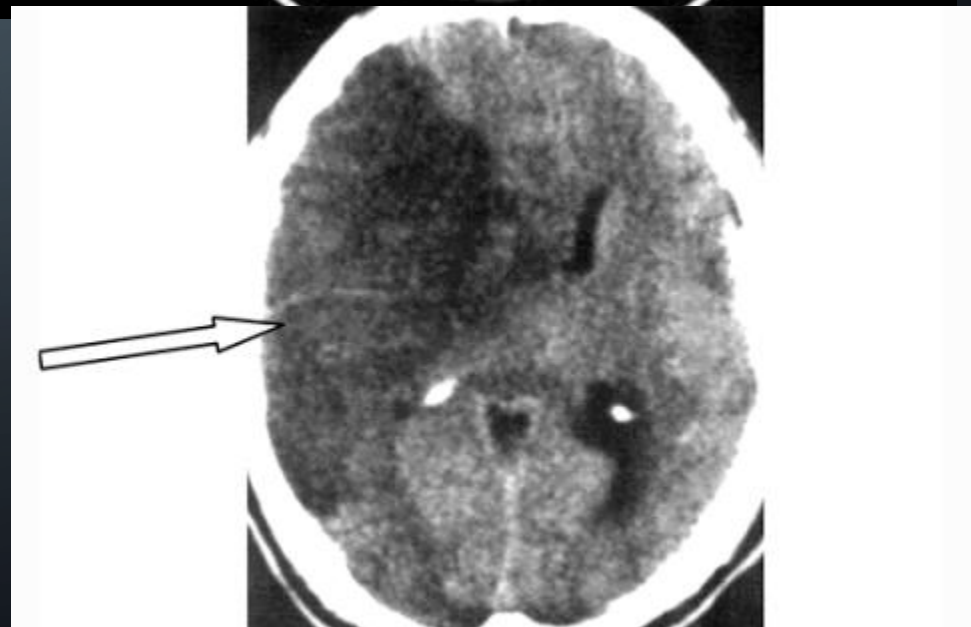

Острейший период

КТ ПРИЗНАКИ ГИДРОЦЕФАЛИИ

Достоверными при гидроцефалии считаются только измерения ширины III желудочка

7-10 мм - 1 степень 11-14 мм - 2 степень 15 и более - 3 степень

Основными признаками гидроцефалии в настоящее время считаются: расширение височных рогов, изменения конфигурации дна и задних отделов 3 желудочка, уменьшение угла наклона хиазмы и уменьшение маммило- понтинного расстояния.

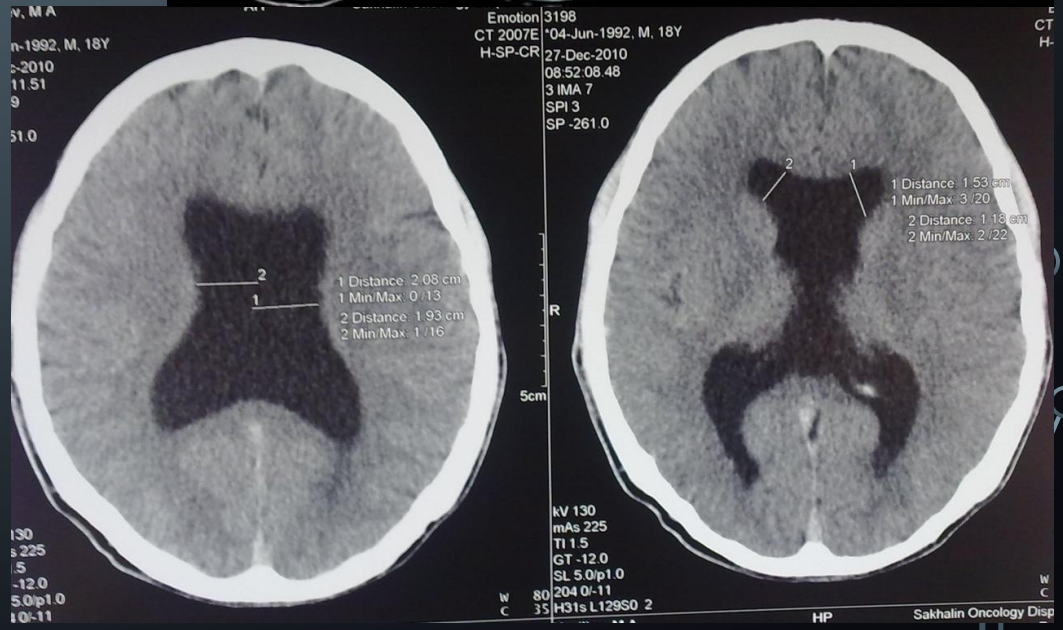

РАЗЛИЧНЫЕ ПАТОЛОГИИ НА КТ

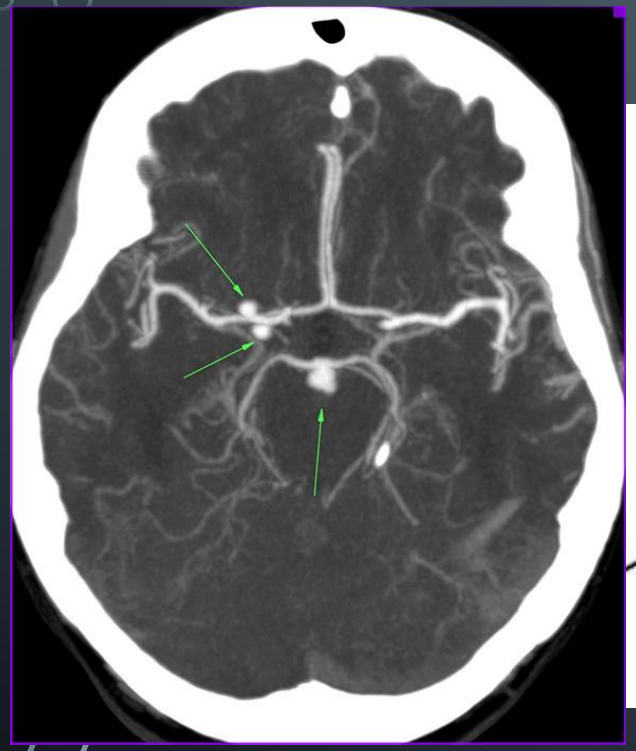

Аневризмы на КТ-ангиографии

Абсцесс ГМ

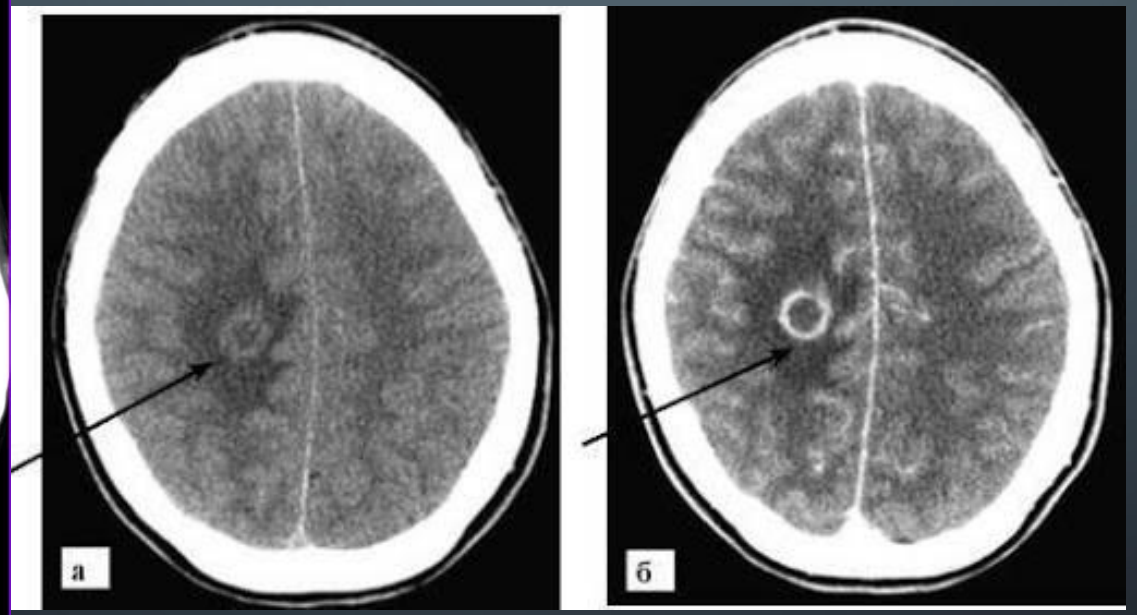

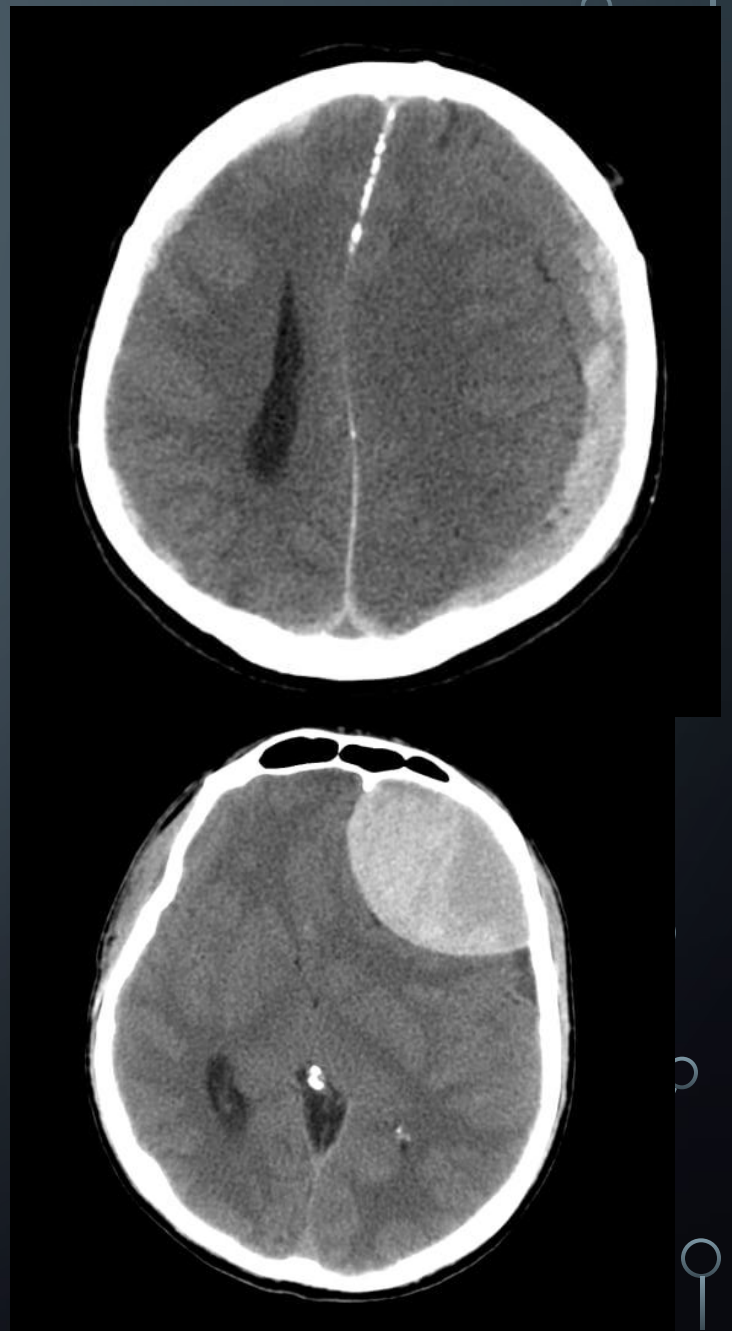

Субдуральная
Эпидуральная
гематомы

РАЗЛИЧНЫЕ ПАТОЛОГИИ НА КТ(2)

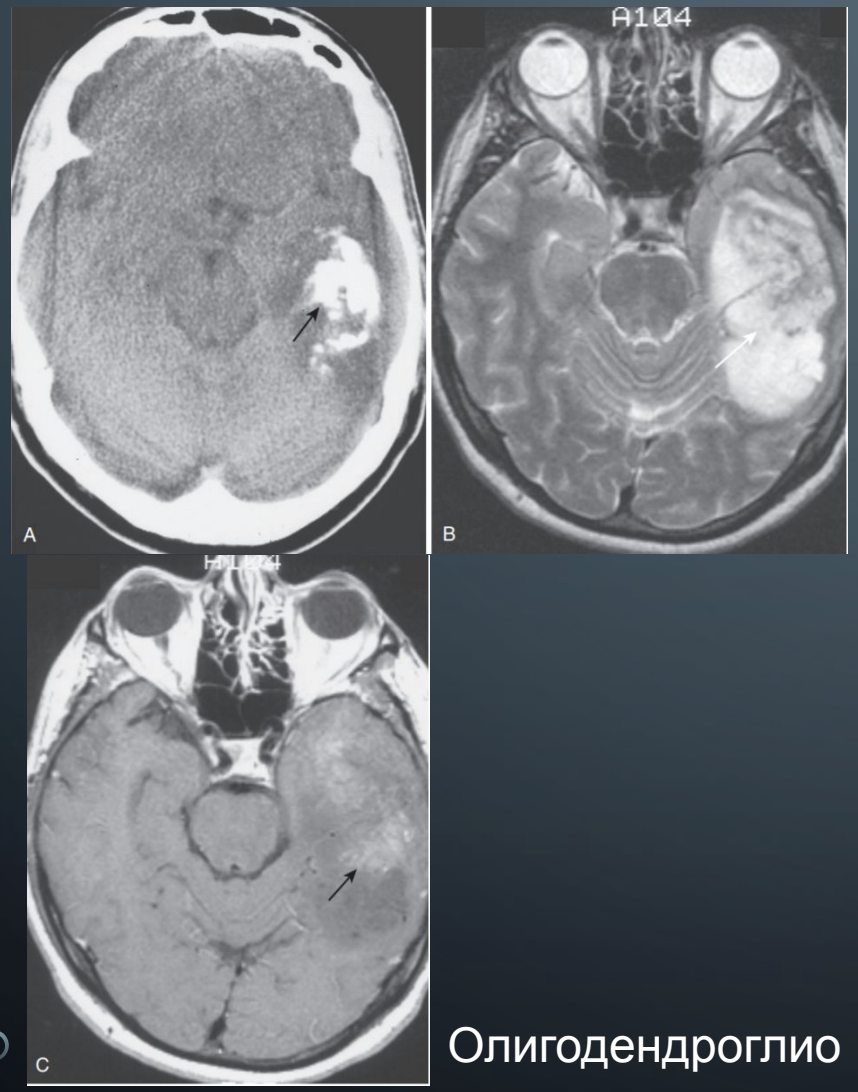

Олигодендроглиома

Симптом «белого мозжечка»
«Большой черный мозг»

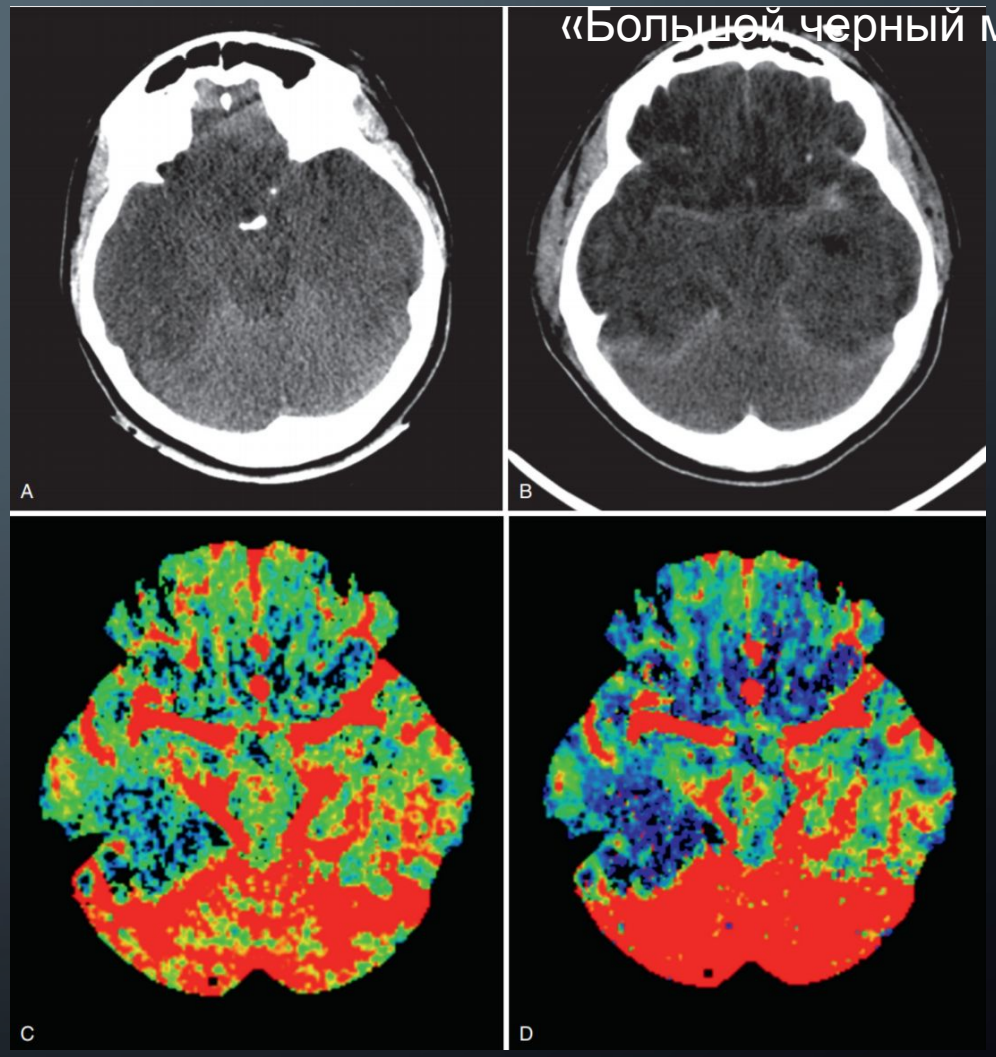

CT and MRI of the Whole Body, 2-Volume Set (Haaga)

РАЗЛИЧНЫЕ ПАТОЛОГИИ НА КТ (3)

Симптом горы Фудзи

https://radiomed.ru/

Синдром задней обратимой энцефалопатии

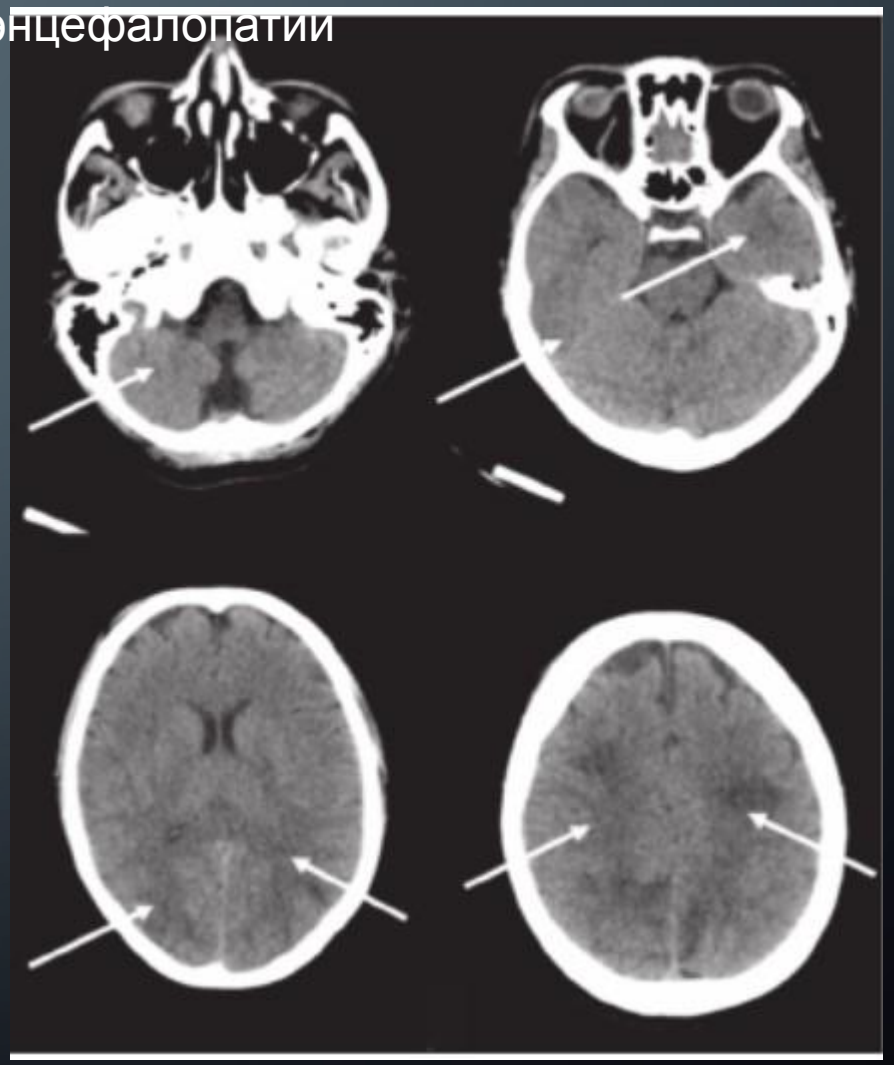

ПАЦИЕНТКА Д., 38 ЛЕТ

- Предварительный диагноз: эпилепсия неуточненная, состояние после приступов? Гипокальциемия
- Мышечный тонус повышен во всех конечностях. Во время осмотра у пациентки неоднократные тонические сокращения мышц верхних и нижних конечностей длительностью до 5-10 мин. В позе Ромберга неустойчива
- В анамнезе судорожные

приступы около 10 лет

Лабораторные показатели	Показатели пациентки	Норма
Parameters	*Values*	*Reference range*
Общий белок, г/л *Total protein, g/L*	66,9	66,0-87,0
Кальций ионизированный, ммоль/л *Ionised calcium, mmol/L*	**0,56**	1,15-1,31
Фосфор, ммоль/л *Phosphate, mmol/L*	**1,89**	0,87-0,45
Паратгормон, пг/мл *Parathyroid hormone, pg/mL*	**< 3,0**	9,5-75
Тиреотропный гормон, мЕд/л *Thyroid-stimulating hormone, mU/L*	1,17	0,23-4,0
Тироксин свободный, пмоль/л *Free thyroxine, pmol/L*	12,4	9,0-18,0

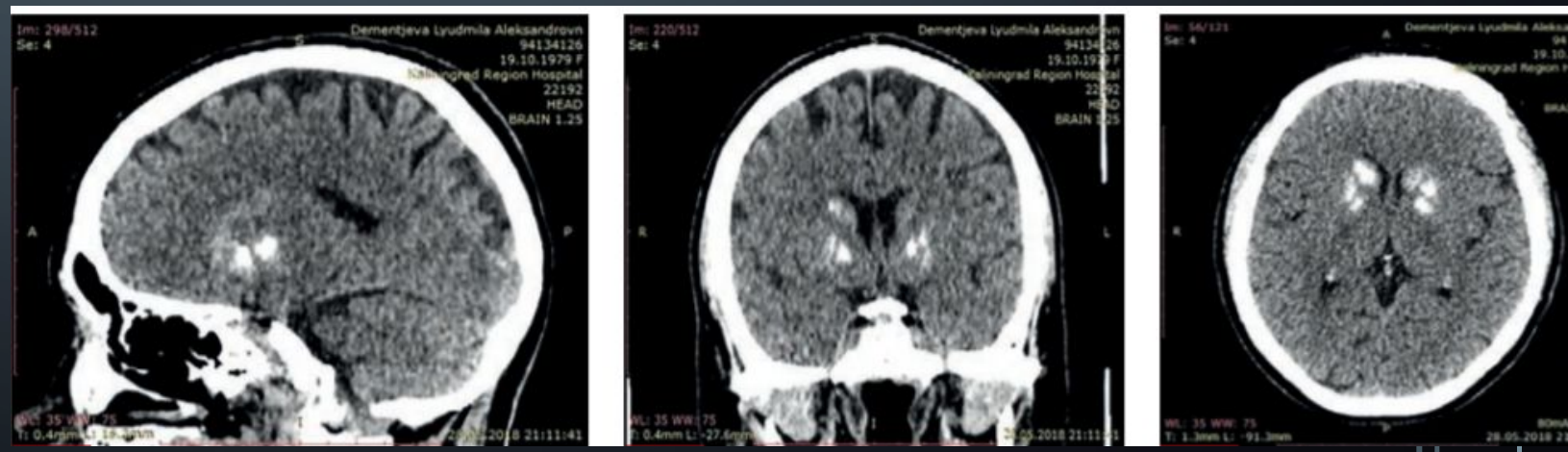

Синдром

«https://cyberleninka.ru/article/n/sindrom-fara-klinicheskiy-sluchay/viewer»

СПАСИБО ЗА ВНИМАНИЕ!

СПИСОК ЛИТЕРАТУРЫ:

- Рентгеновская компьютерная томография. Казанский федеральный университет
- Руководство для рентгенолаборантов по выполнению протоколов исследований на компьютерном томографе
- Физические методы визуализации в медицинской диагностике. А.П. Черняев, Д.В. Волков, Е.Н. Лыкова
- Основы и принципы лучевой диагностики. А.И. Алешкевич, В.В. Рожковская, И.И. Сергеева, Т.Ф. Тихомирова, Г.А. Алесина
- Clinical Radiology Made Ridiculously Simple (Ouellette)
- Neuroradiology Companion. Methods, Guidelines, and Imaging Fundamentals (Mauricio)
- https://radiopaedia.org/cases/ct-perfusion-lacunar-infarct?lang=us
- http://annaly-nevrologii.com/wp-content/uploads/2016/09/Stranitsy-iz-Tom-2-3
- https://cyberleninka.ru/article/n/sindrom-fara-klinicheskiy-sluchay/viewer
- https://cyberleninka.ru/article/n/sindrom-zadney-obratimoy-entsefalopatii-posterior-reversible-encephalopathy-syndrome-pres-v-akusherstve/viewer