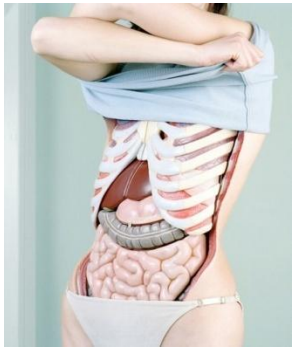

| |
|---|
| 1. 1. Взаимодействие организма человека с внешней средой. |
| 1. 2. Периоды онтогенеза: антенатальный, перинатальный и постнатальный. |
| 1. 3. Роль внутренней среды в превращении потребностей клеток в потребности целого организма.<br>2. 4. Классификация потребностей человека. |
| 1. 5. Регуляция процессов самоудовлетворения потребностей организма. |
| 1. 6. Предмет анатомии и физиологии, их взаимная связь и место в составе обще профессиональных дисциплин. |
| 1. 7. Взаимосвязь структуры органов и тканей и функции организма. |
| 1. 8. Понятия: норма, аномалия, жизнь и здоровье.<br>2. 9. Анатомическая номенклатура. |
| 1. 10. Многоуровневость организма человека. |
| 1. 11. Части тела человека.<br>2. 12. Орган, системы органов.<br>3. 13. Полости тела. |
| 1. 14. Основные плоскости, оси тела человека и условные линии, определяющие положение органов и их частей в теле.<br>2. 15. Основные анатомические термины. |
| 1. 16. Предмет изучения физиологии, основные физиологические термины. |



500
100
1000

© AFP/Getty Images



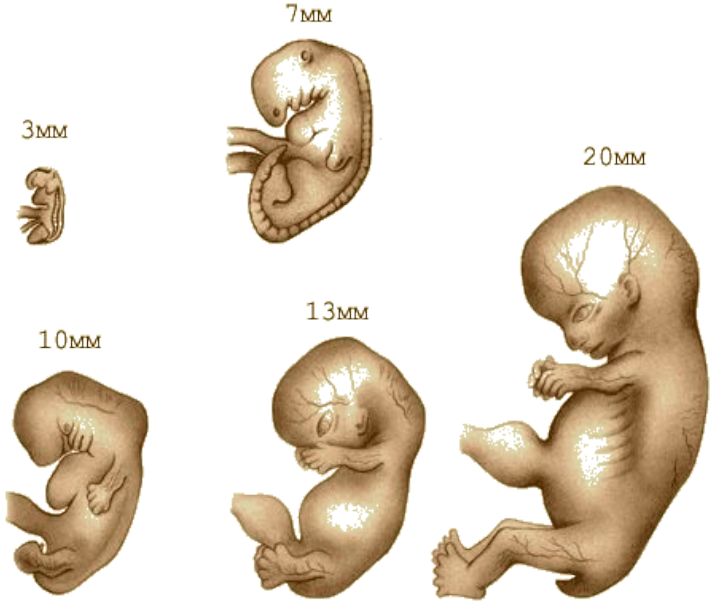
3мм
7мм
20мм
10мм
13мм

MedUniver.com
все по медицине...

MARTIN

Само выражении
Уважении
Социальные
Безопасности и защищенности
Физиолопические
Вторичные
Первичные

copypast.ru





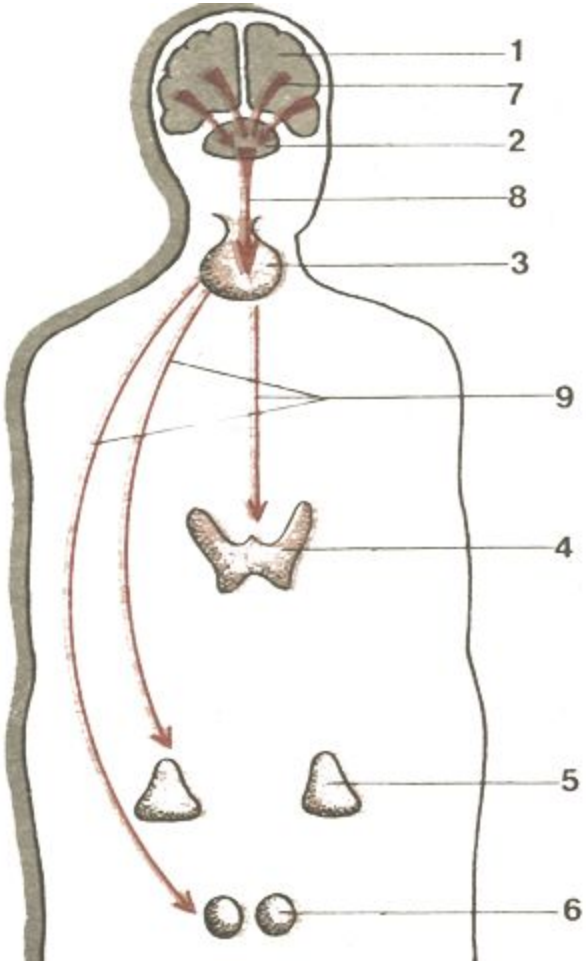
1
7
2
8
3
9
4
5
6

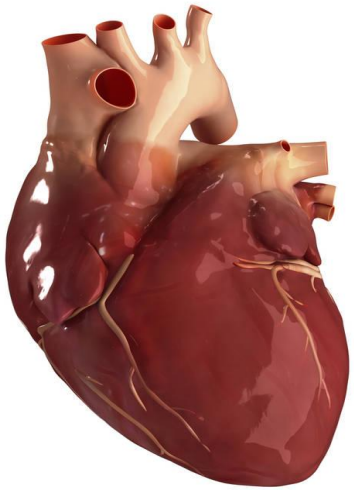

Межпредсердная перегородка
SA узел
Левая ножка пучка Гиса
AV узел
Пучок Гиса
Волокна Пуркинье
Межжелудочковая перегородка
Hole's Human Anatomy and Physiology, 7th edition, by Shier, et al. copyright ©1996 TM Higher Education Group, Inc.

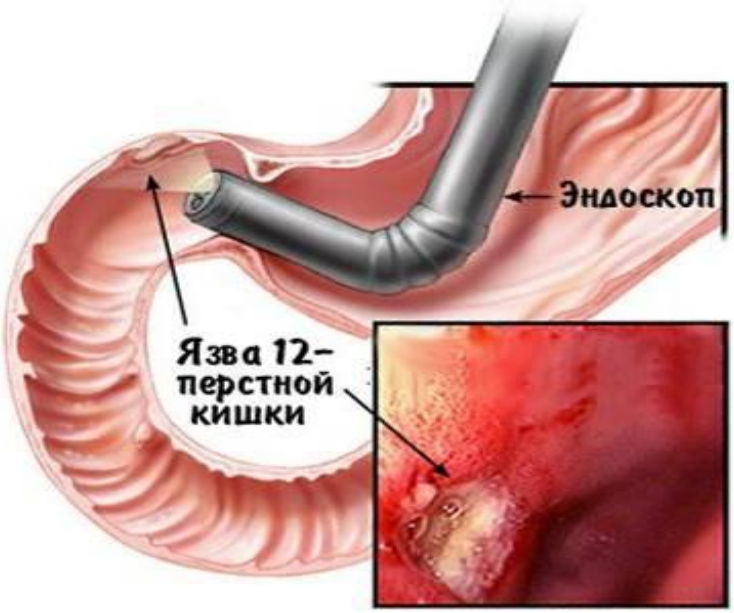
Эндоскоп
Язва 12-
перстной
кишки

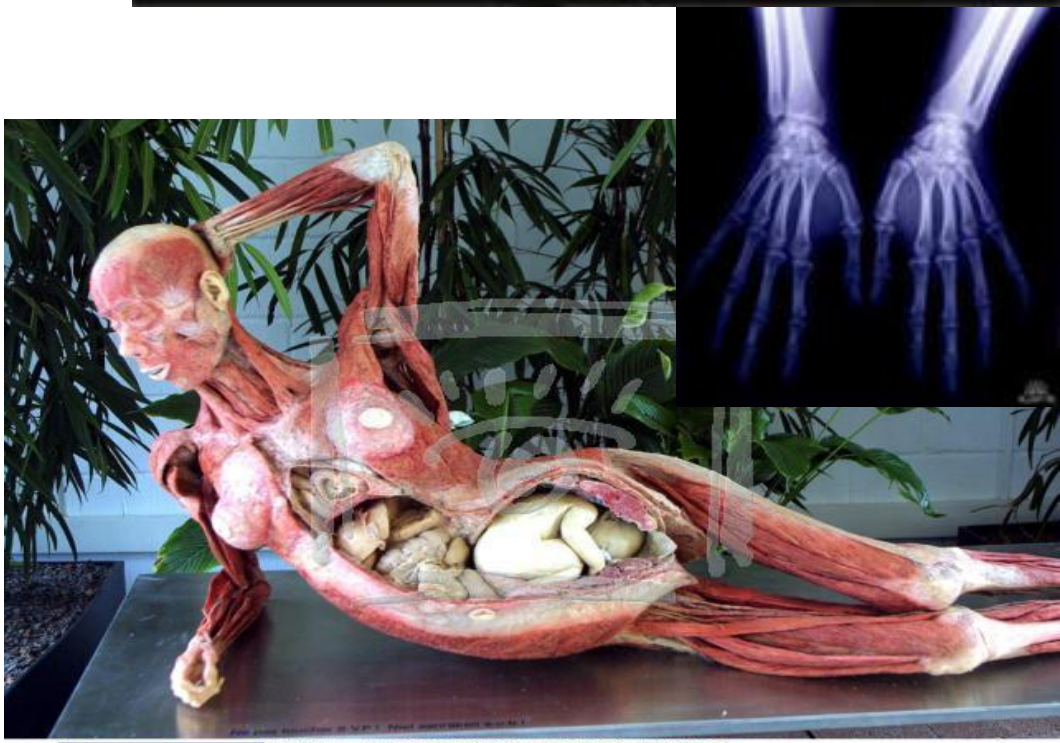


WWW.FOTOBANK.COM R002-3124 Rex Features
Выставка Гюнтера фон Хагенса (Gunther Von Hagens) "Мир тела" (Body World) в Лондоне.

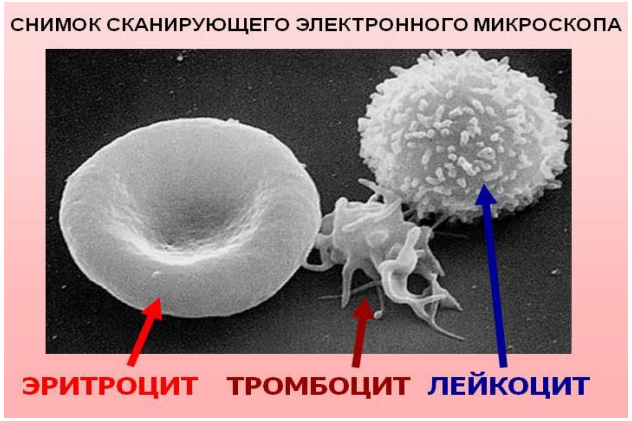
СНИМОК СКАНИРУЮЩЕГО ЭЛЕКТРОННОГО МИКРОСКОПА
ЭРИТРОЦИТ
ТРОМБОЦИТ
ЛЕЙКОЦИТ

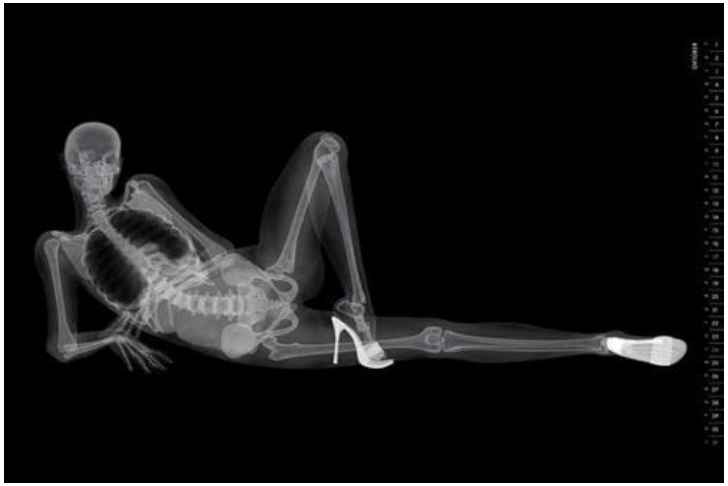

МедикСити
многопрофильная клиника

Abutton.ru


BALANCE + MUS

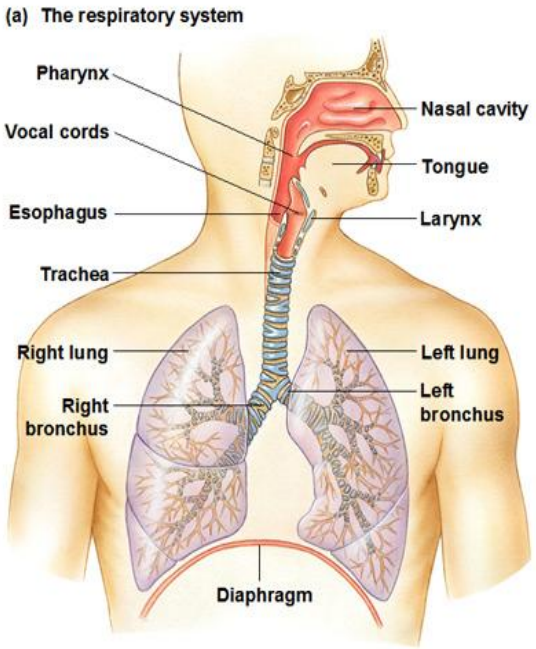
(a) The respiratory system
Pharynx
Nasal cavity
Vocal cords
Tongue
Esophagus
Larynx
Trachea
Right lung
Left lung
Right bronchus
Left bronchus
Diaphragm

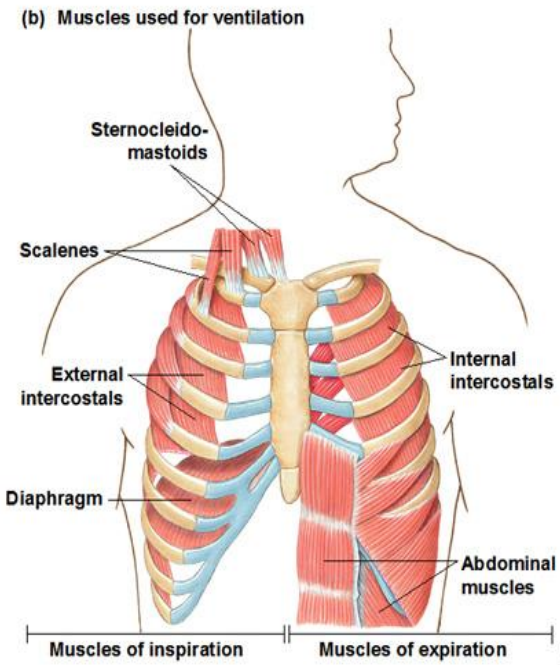
(b) Muscles used for ventilation
Sternocleido-mastoids
Scalenes
External intercostals
Internal intercostals
Diaphragm
Abdominal muscles
Muscles of inspiration
Muscles of expiration

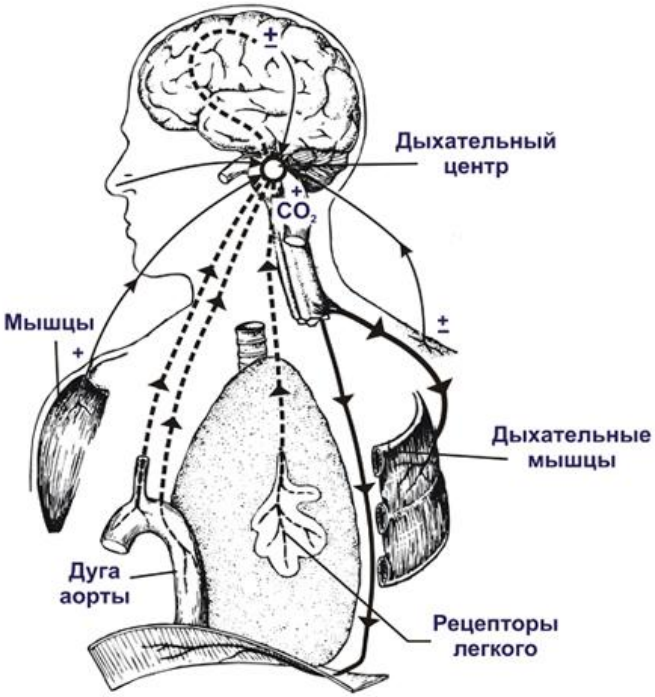
Дыхательный центр
$CO_2$
Мышцы
Дыхательные мышцы
Дуга аорты
Рецепторы легкого

Fig. 17

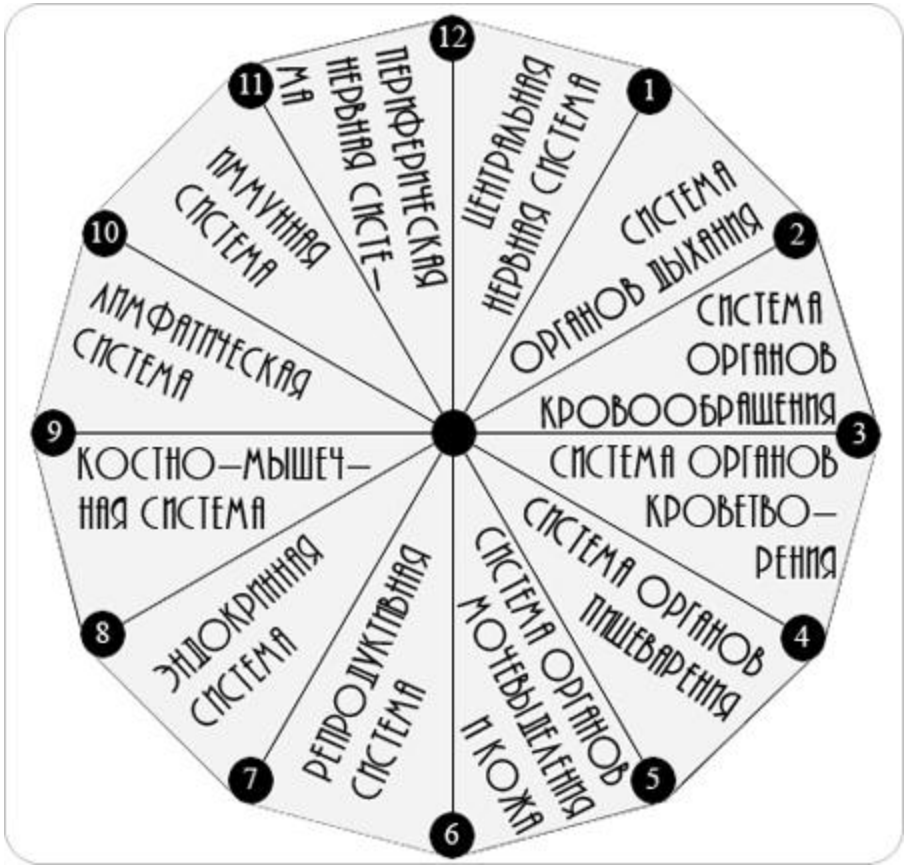
1 ЦЕНТРАЛЬНАЯ НЕРВНАЯ СИСТЕМА
2 СИСТЕМА ОРГАНОВ ДЫХАНИЯ
3 СИСТЕМА ОРГАНОВ КРОВООБРАЩЕНИЯ
4 СИСТЕМА ОРГАНОВ ПИЩЕВАРЕНИЯ
5 СИСТЕМА ОРГАНОВ МОЧЕВЫДЕЛЕНИЯ И КОЖА
6 СИСТЕМА ОРГАНОВ КРОВЕТВО-РЕНИЯ
7 РЕПРОДУКТИВНАЯ СИСТЕМА
8 ЭНДОКРИННАЯ СИСТЕМА
9 КОСТНО-МЫШЕЧ-НАЯ СИСТЕМА
10 ЛИМФАТИЧЕСКАЯ СИСТЕМА
11 ИММУННАЯ СИСТЕМА
12 ПЕРИФЕРИЧЕСКАЯ НЕРВНАЯ СИСТЕ-МА

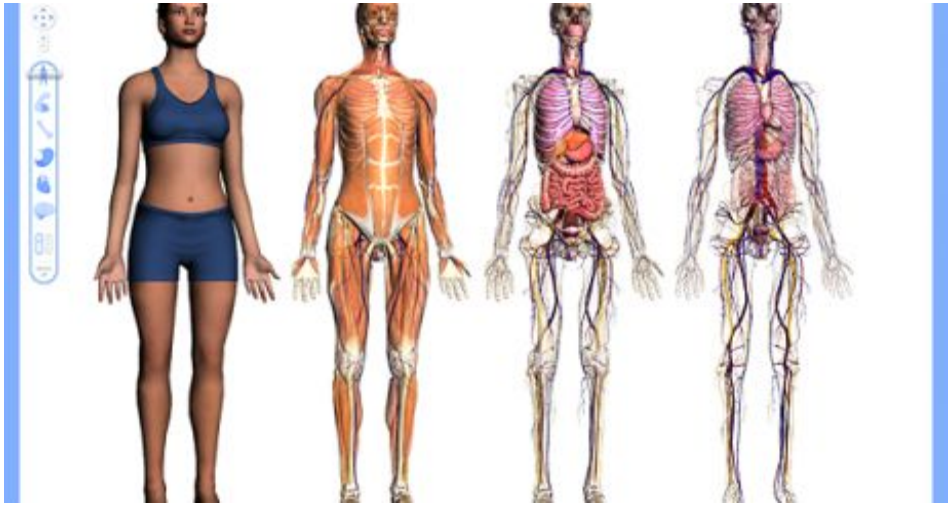



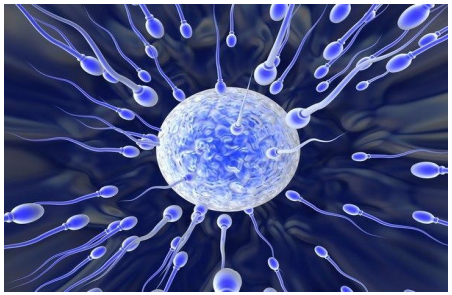

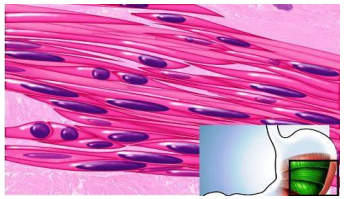

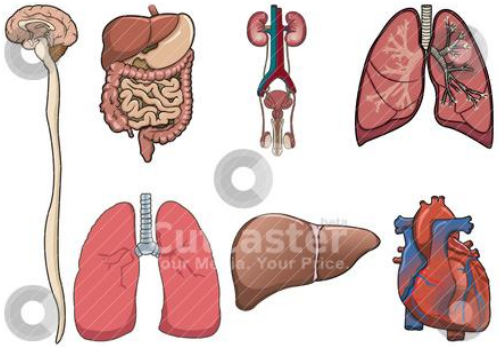

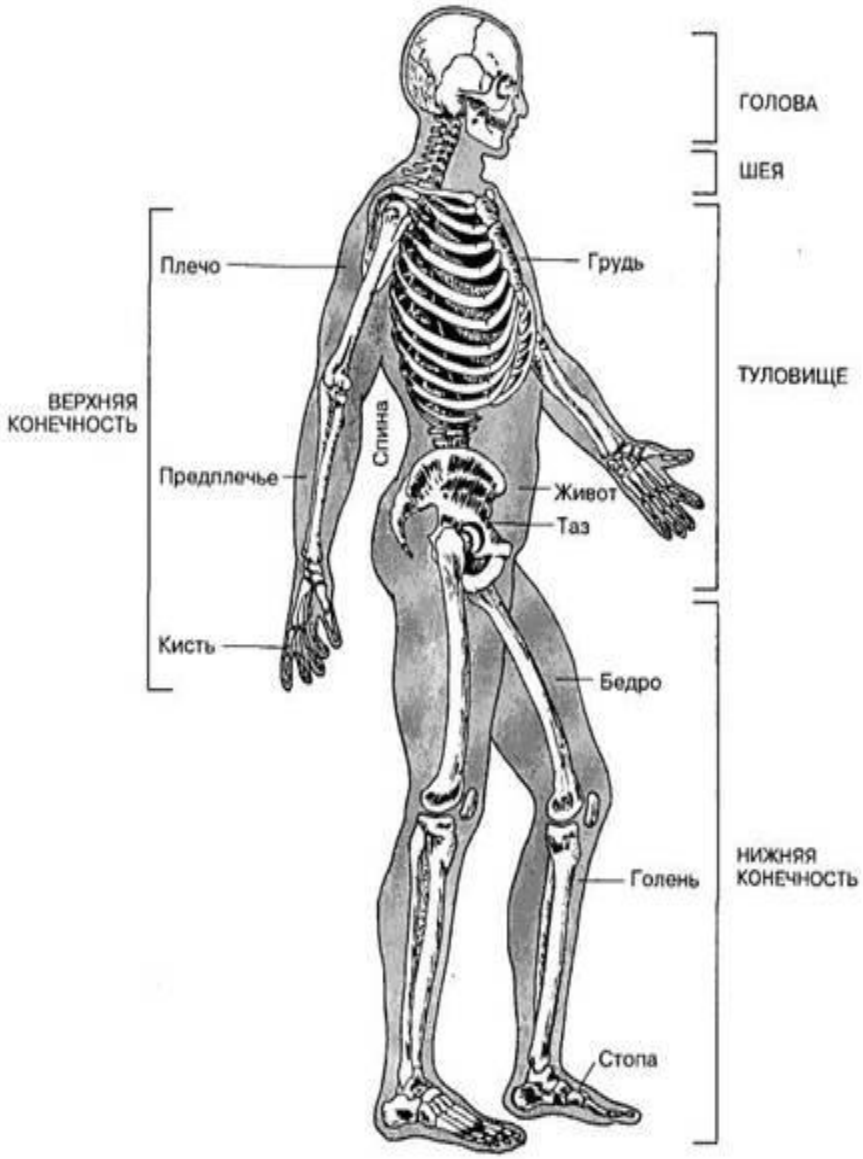
ГОЛОВА
ШЕЯ
ТУЛОВИЩЕ
НИЖНЯЯ КОНЕЧНОСТЬ
ВЕРХНЯЯ КОНЕЧНОСТЬ
Плечо
Грудь
Спина
Предплечье
Живот
Таз
Кисть
Бедро
Голень
Стопа

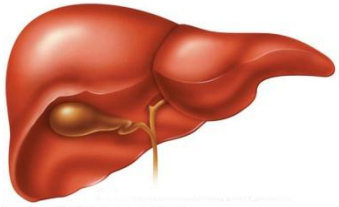

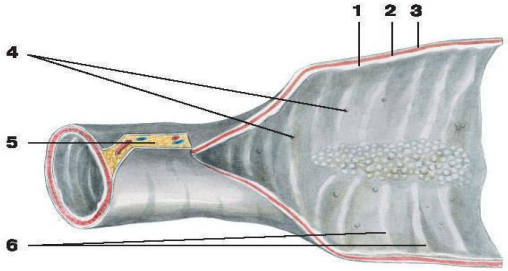
1
2
3
4
5
6

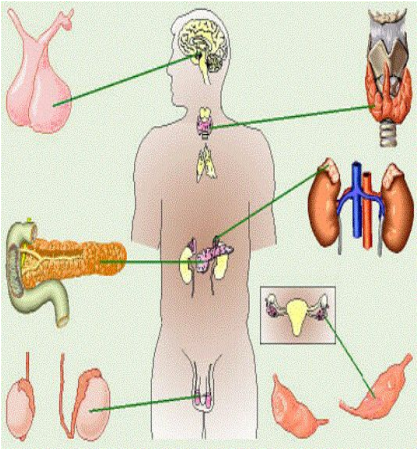

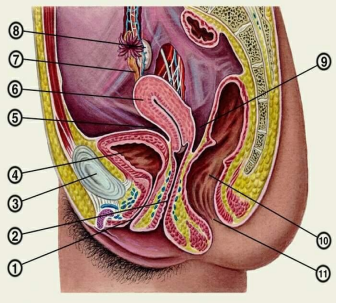

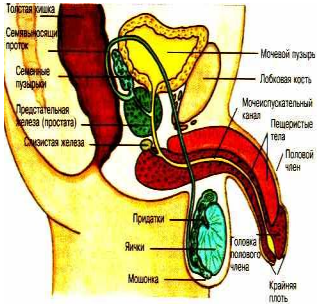
Толстая кишка
Семяизносящий проток
Мочевой пузырь
Лобковая кость
Семенные пузырьки
Мочеиспускательный канал
Предстательная железа (простата)
Пещеристые тела
Слизистая железа
Половой член
Придатки
Яички
Головка полового члена
Мошонка
Крайняя плоть

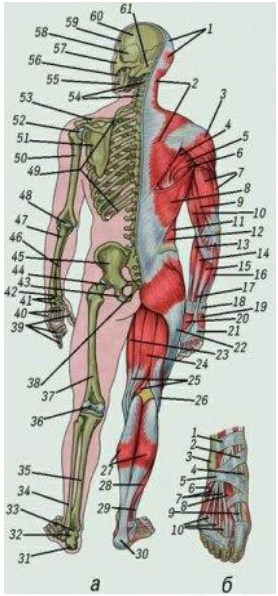
а
б

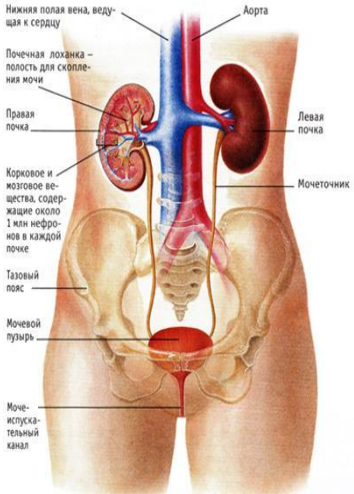
Нижняя полая вена, ведущая к сердцу
Аорта
Почечная лоханка – полость для скопления мочи
Правая почка
Левая почка
Корковое и мозговое вещества, содержащие около 1 млн нефронов в каждой почке
Мочеточник
Тазовый пояс
Мочевой пузырь
Моче-испускательный канал

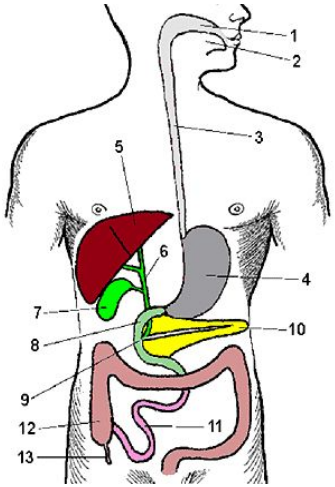

Верхняя полая вена
Сосуды головы
Легочная артерия
Сердце
Нижняя полая вена
Легочная вена
Сосуды внутренних органов
Сосуды конечностей

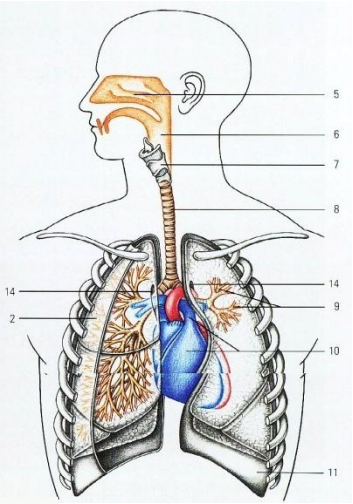

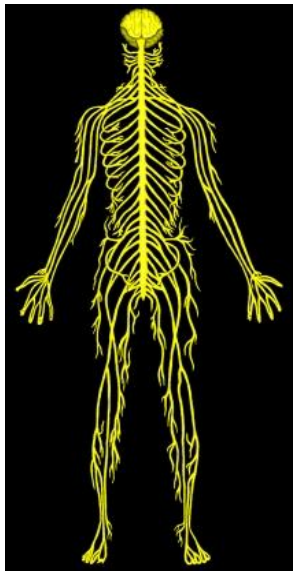

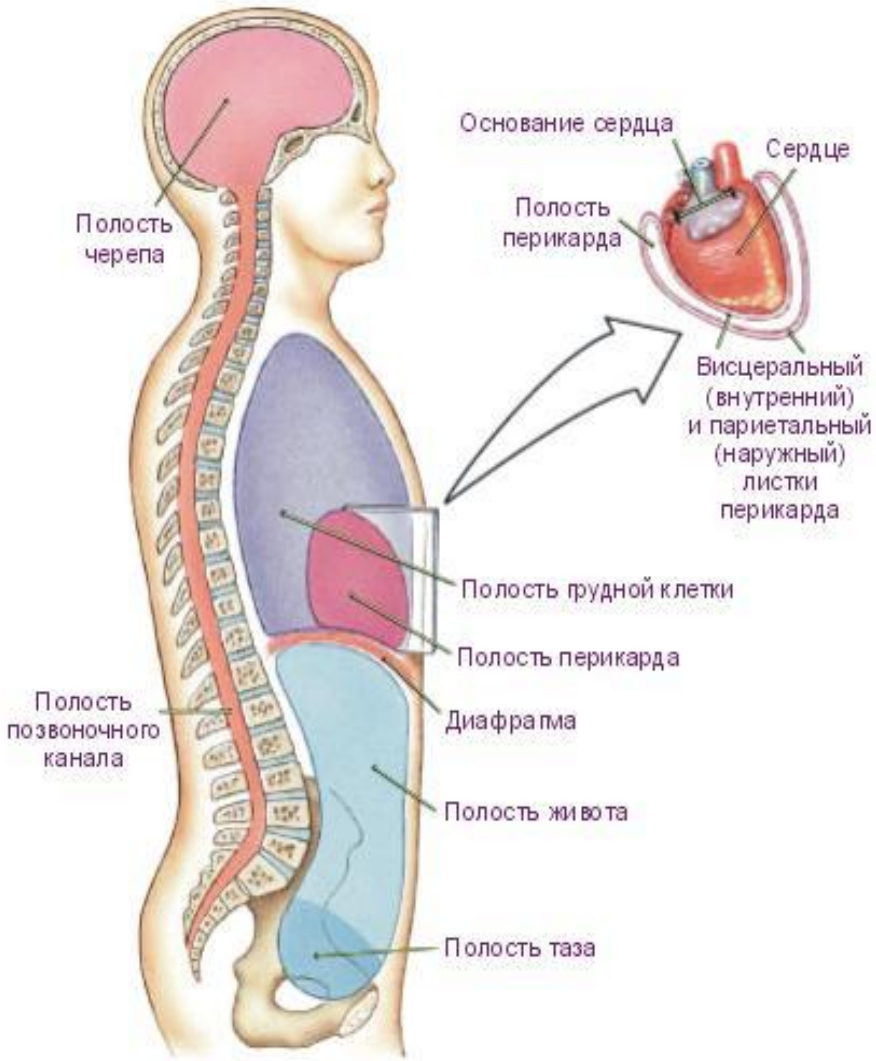
Полость черепа
Основание сердца
Сердце
Полость перикарда
Висцеральный (внутренний) и париетальный (наружный) листки перикарда
Полость грудной клетки
Полость перикарда
Диафрагма
Полость позвоночного канала
Полость живота
Полость таза

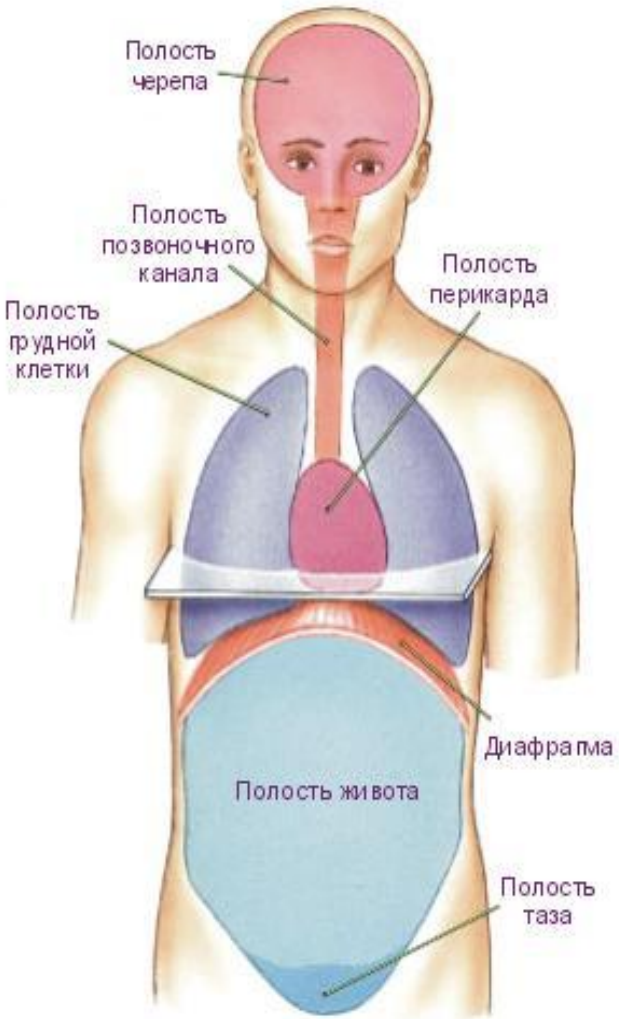
Полость черепа
Полость позвоночного канала
Полость перикарда
Полость грудной клетки
Диафрагма
Полость живота
Полость таза

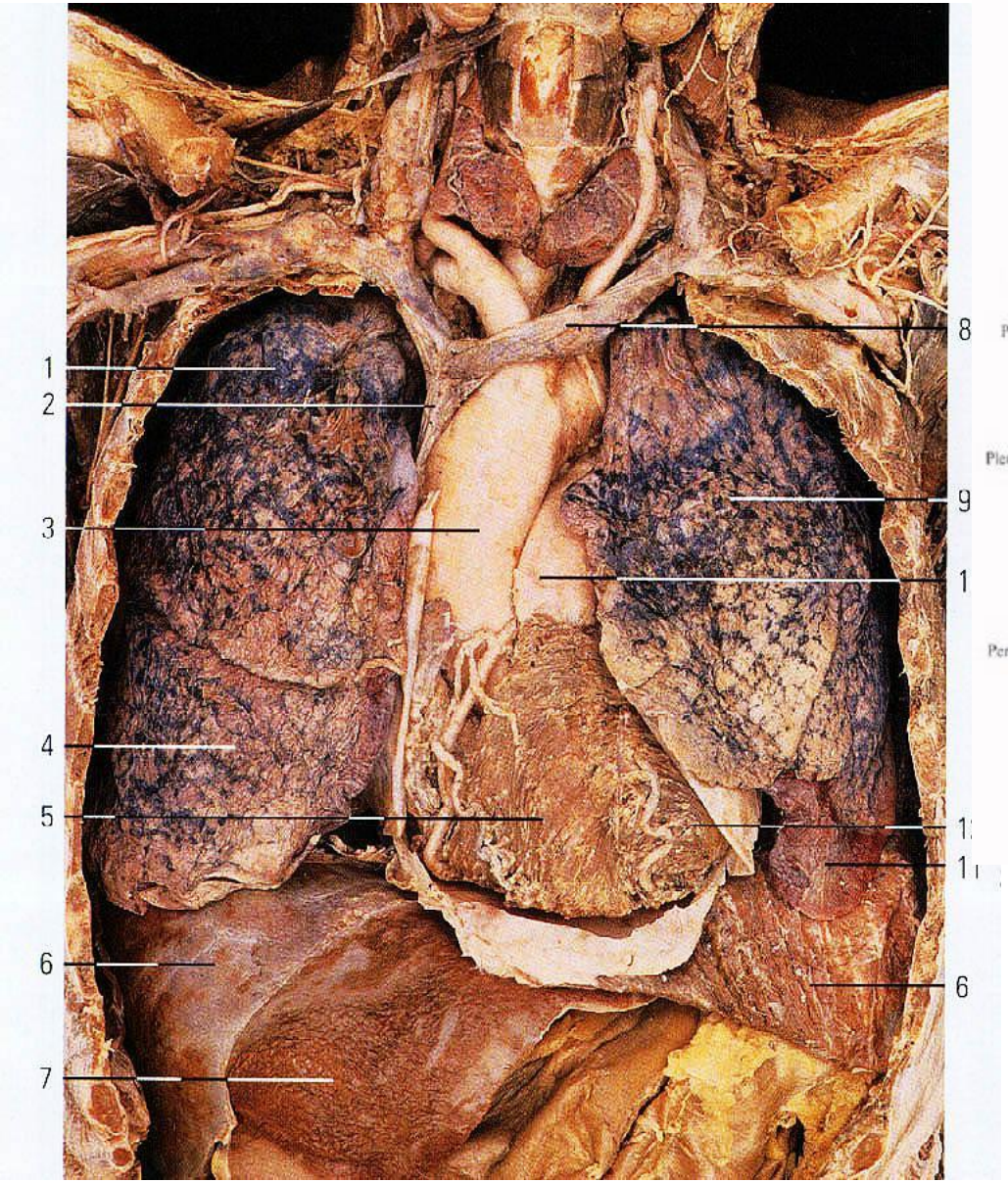
1
2
3
4
5
6
7
8
9
6

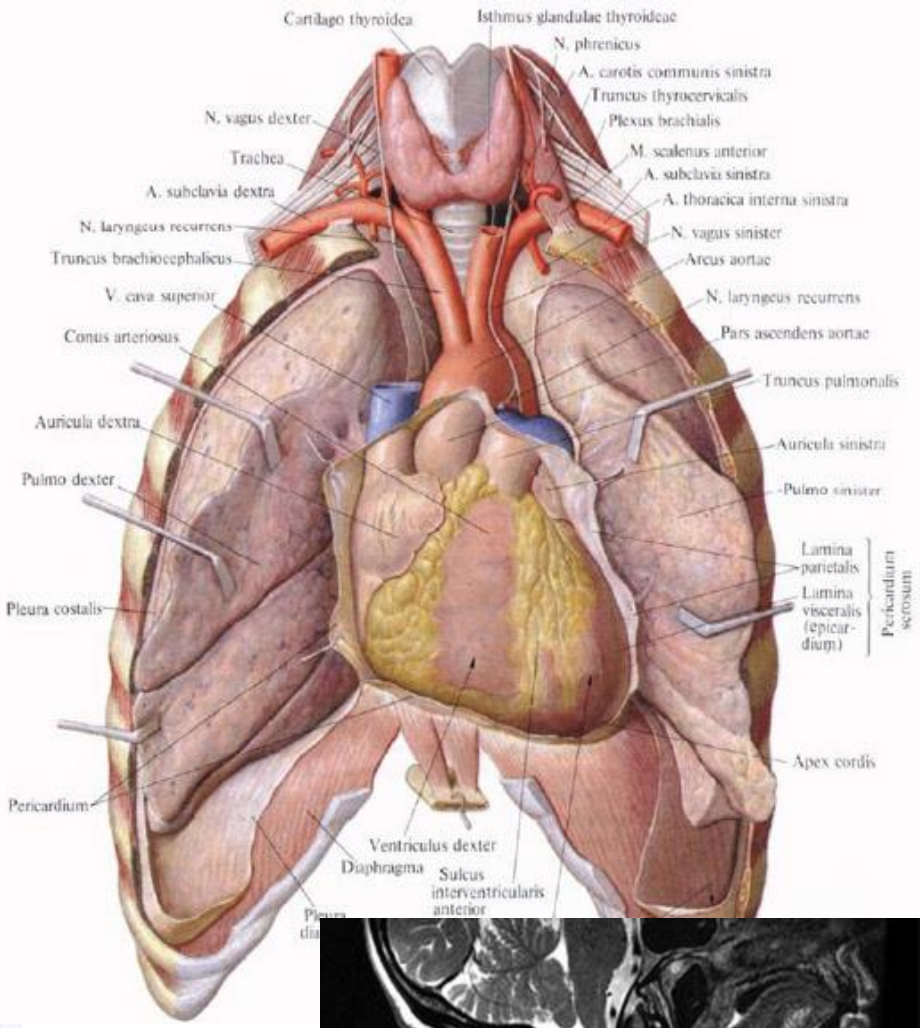
Cartilago thyroidea
Isthmus glandulae thyroideae
N. phrenicus
A. carotis communis sinistra
Truncus thyrocervicalis
Plexus brachialis
N. vagus dexter
Trachea
M. scalenus anterior
A. subclavia sinistra
A. subclavia dextra
A. thoracica interna sinistra
N. laryngeus recurrens
N. vagus sinister
Truncus brachiocephalicus
Arcus aortae
V. cava superior
N. laryngeus recurrens
Conus arteriosus
Pars ascendens aortae
Truncus pulmonalis
Auricula dextra
Auricula sinistra
Pulmo dexter
Pulmo sinister
Lamina parietalis
Lamina visceralis (epicardium)
Pericardium serosum
Pleura costalis
Apex cordis
Pericardium
Ventriculus dexter
Diaphragma
Sulcus interventricularis anterior

MRTKLINIK.RU

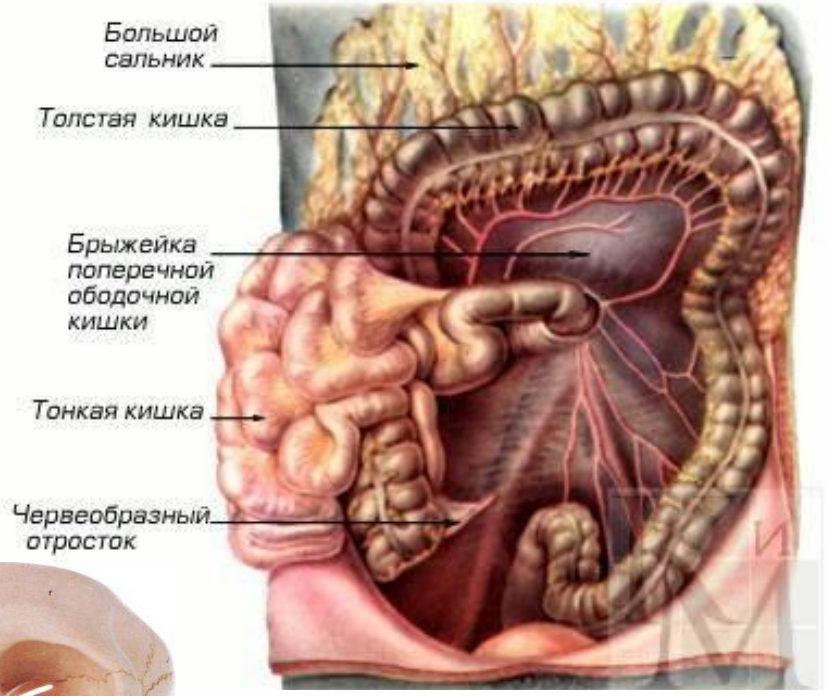
Большой сальник
Толстая кишка
Брыжейка поперечной ободочной кишки
Тонкая кишка
Червеобразный отросток

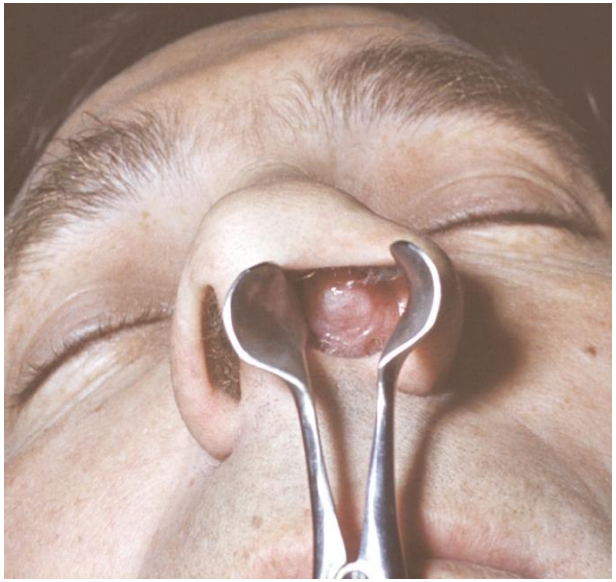

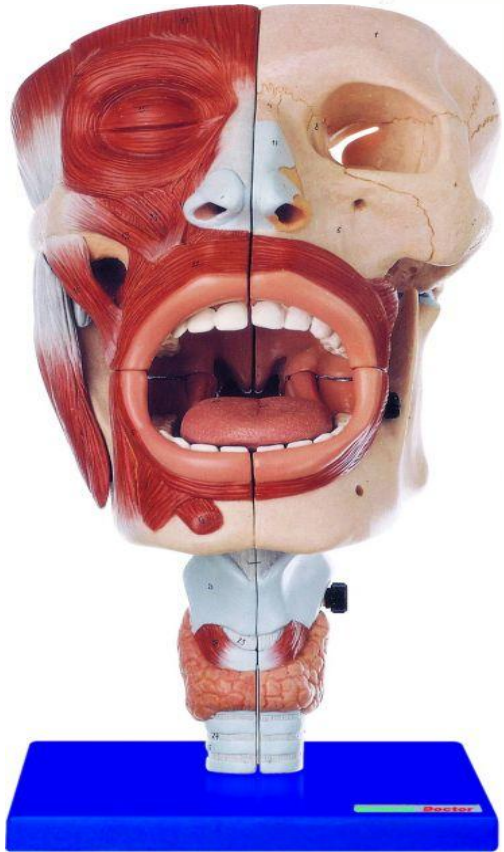

**Оси и плоскости в теле человека**

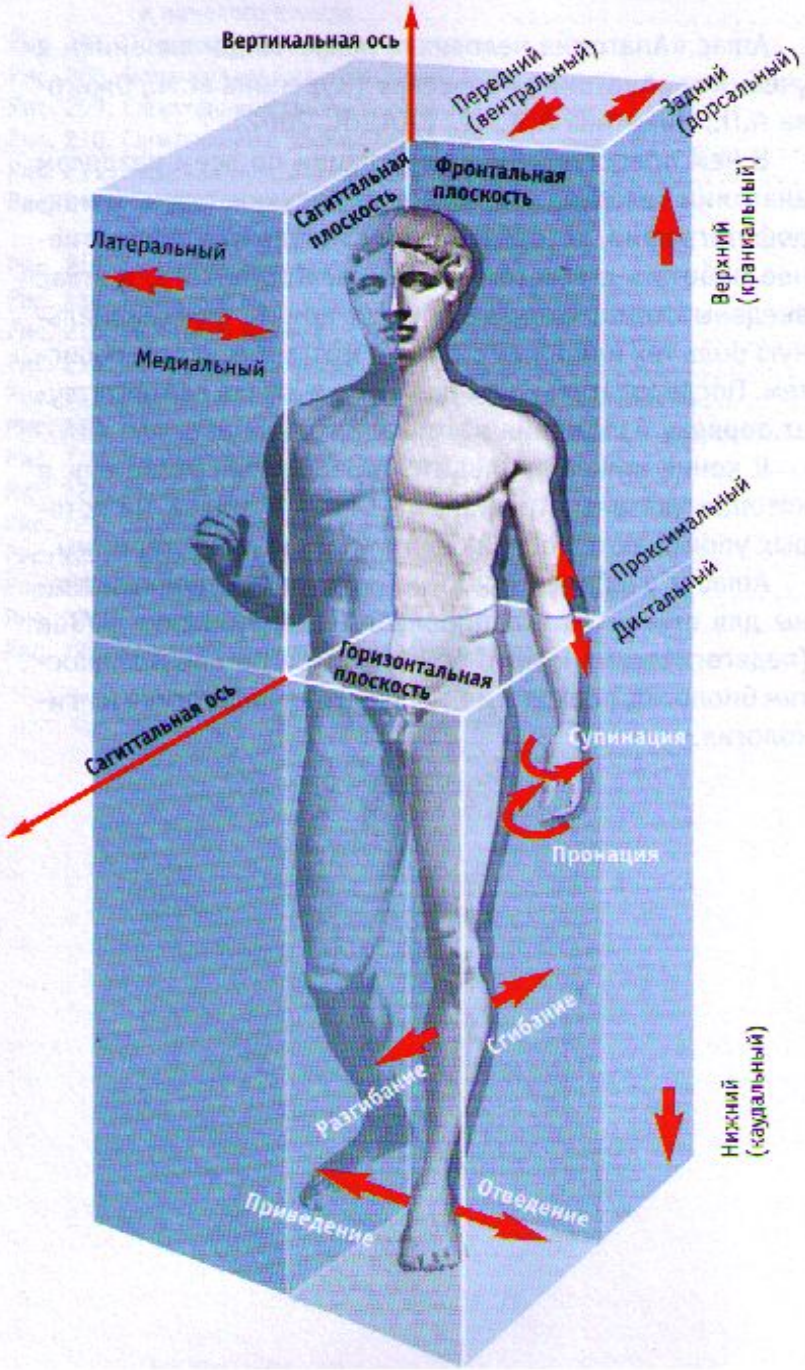

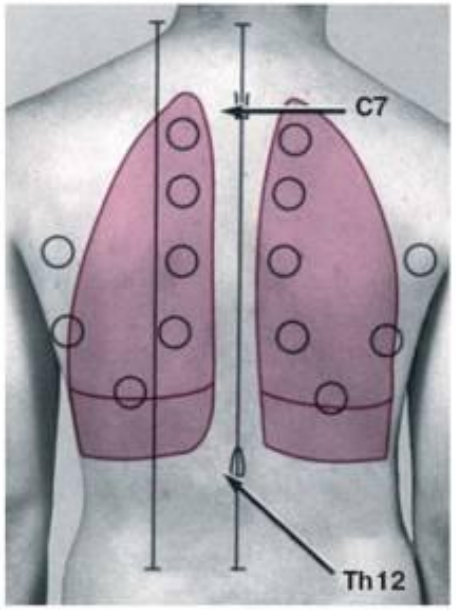
C7
Th12

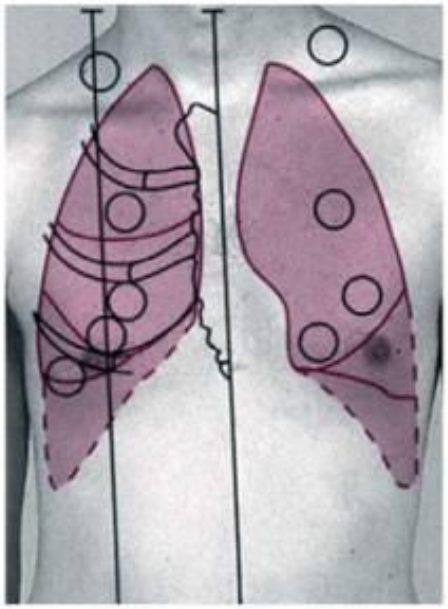

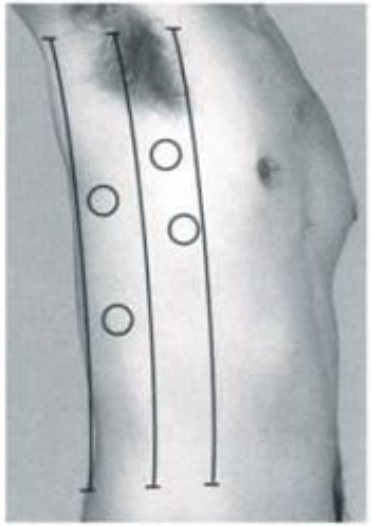

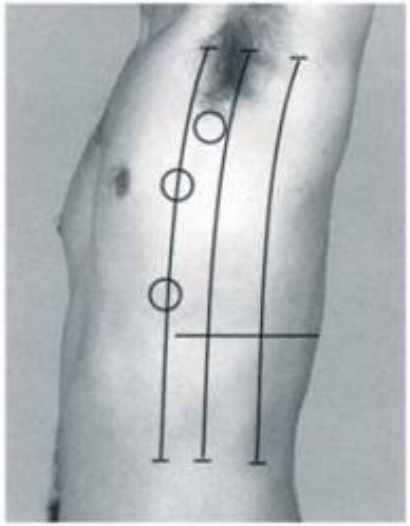

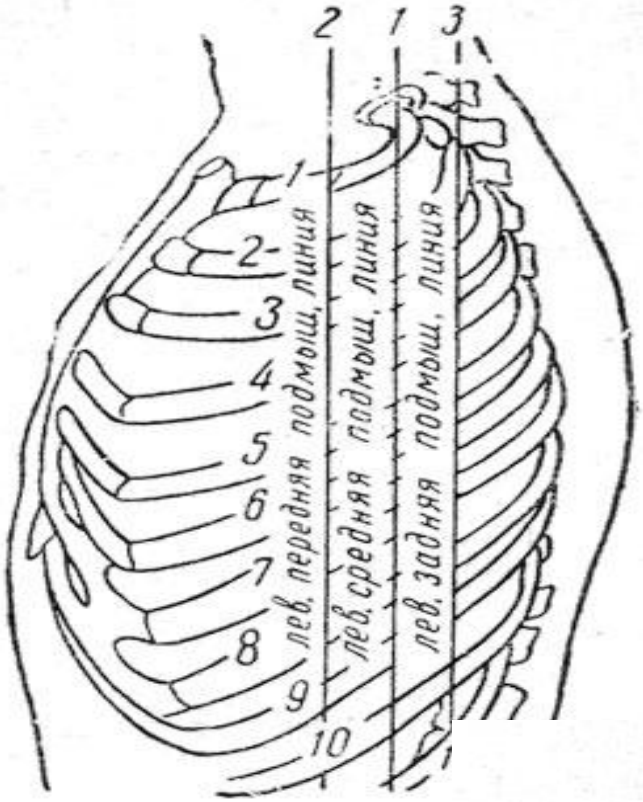
2
1
3
1
2
3
4
5
6
7
8
9
10
лев. передняя подмыш. линия
лев. средняя подмыш. линия
лев. задняя подмыш. линия

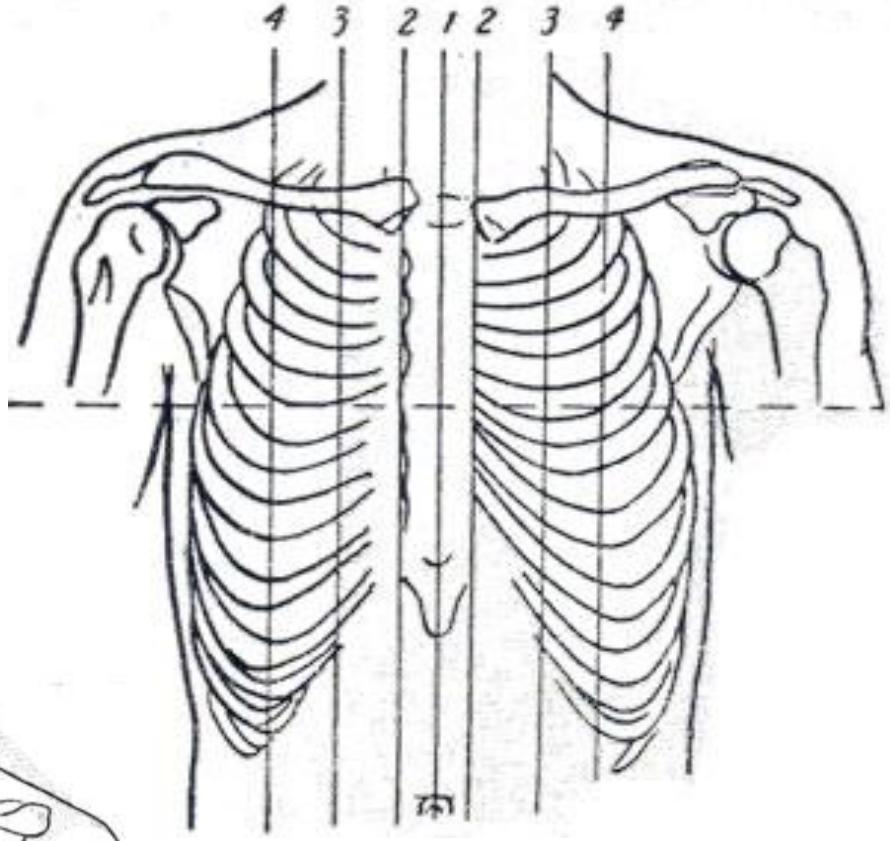
4
3
2
1
2
3
4

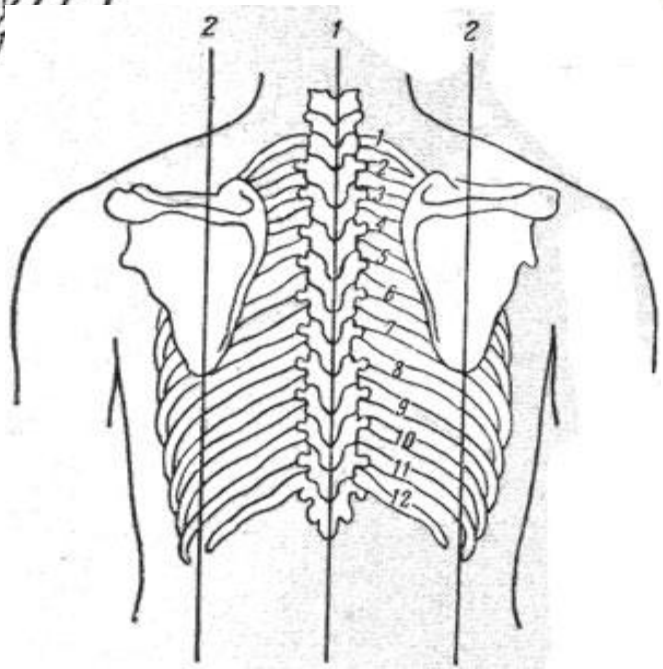
2
1
2
1
2
3
4
5
6
7
8
9
10
11
12

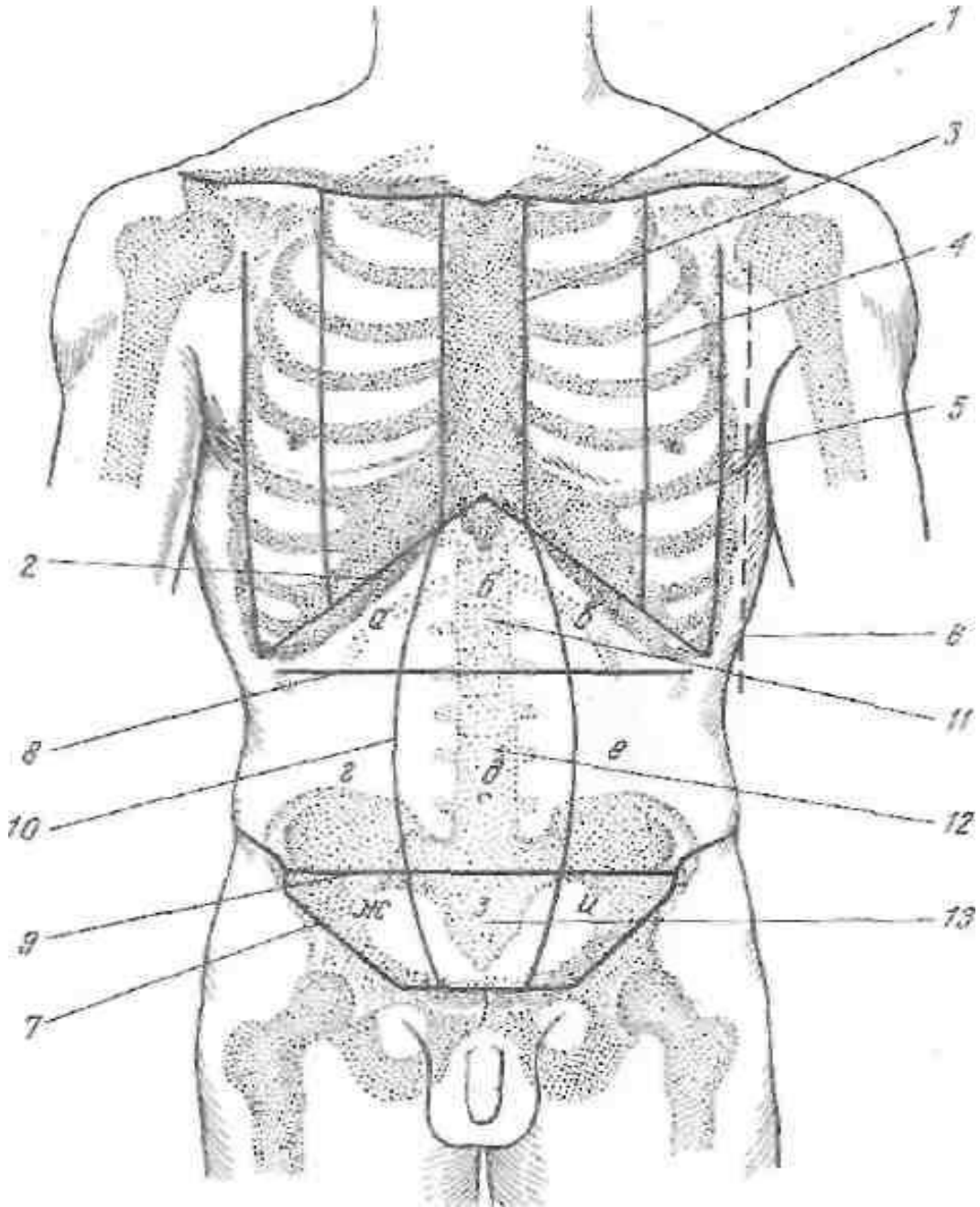
1
3
4
5
2
6
11
8
10
12
9
13
7
а
б
б
г
д
е
ж
з
и

И. П. Павлов
Академик Петербургской академии наук и Академии наук СССР
Лауреат Нобелевской премии
ЛЕКЦИИ О РАБОТЕ БОЛЬШИХ ПОЛУШАРИЙ ГОЛОВНОГО МОЗГА
URSS

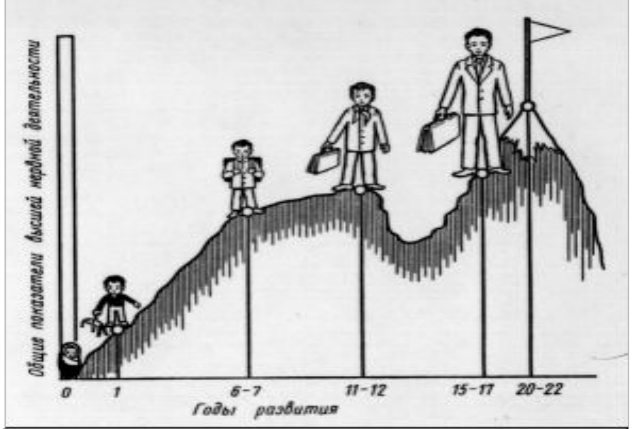


Рисунок 1. Изменения интегративных показателей ВНД у детей и подростков в процессе развития.

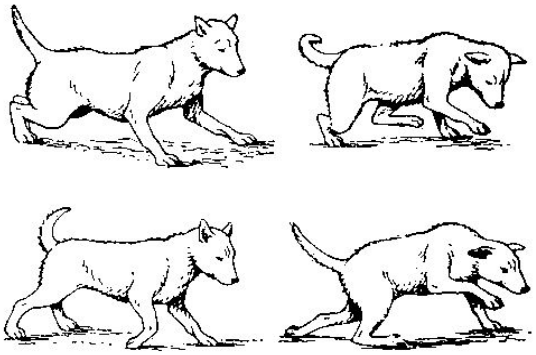

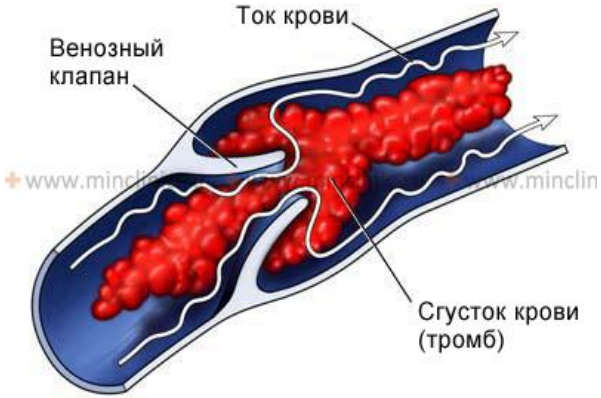

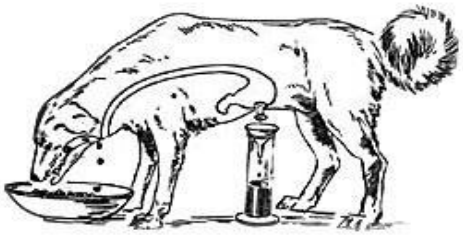

| Типы конституции | Особенности | |
|---|---|---|
| | строения | функции |
| 1. Астеник | Длинные и тонкие конечности короткое туловище, узкая и плоская грудная клетка с острым эпигастральным углом, длинная шея, узкие плечи, продолговатое лицо, слабо развитая мускулатура, тонкая и бледная кожа. | Повышена возбудимость нервной системы, склонность к неврозу, гипотензии, опущению внутренних органов, язвенной болезни, туберкулезу. |
| 2. Нормостеник | Относительно пропорциональные размеры тела, хорошо развита костная и мышечная ткань, широкий плечевой пояс, выпуклая грудная клетка. | Люди энергичны, уверены в себе, склонны к заболеваниям верхних дыхательных путей, двигательного аппарата, к развитию атеросклероза, инфаркта миокарда. |
| 3. Гиперстеник | Относительно длинное туловище и короткие ноги, шея короткая, голова круглая, широкая грудь, выступающий живот. | Люди общительны, подвижны, практичны, склонны к гипертензии, ожирению, диабету, атеросклерозу, желчнокаменной болезни, преобладают процессы ассимиляции, повышена функция половых желез и надпочечников. |

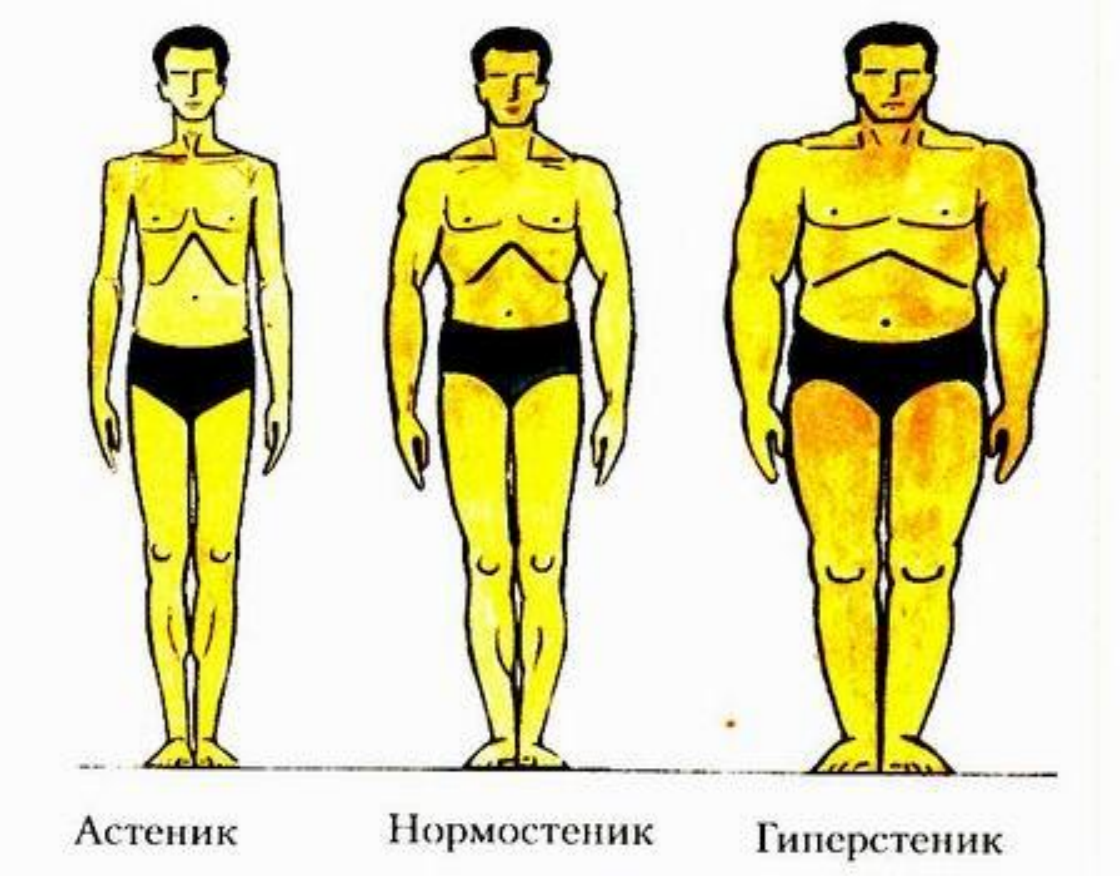
Астеник
Нормостеник
Гиперстеник



Нормостеник
эпигастральный угол 90°

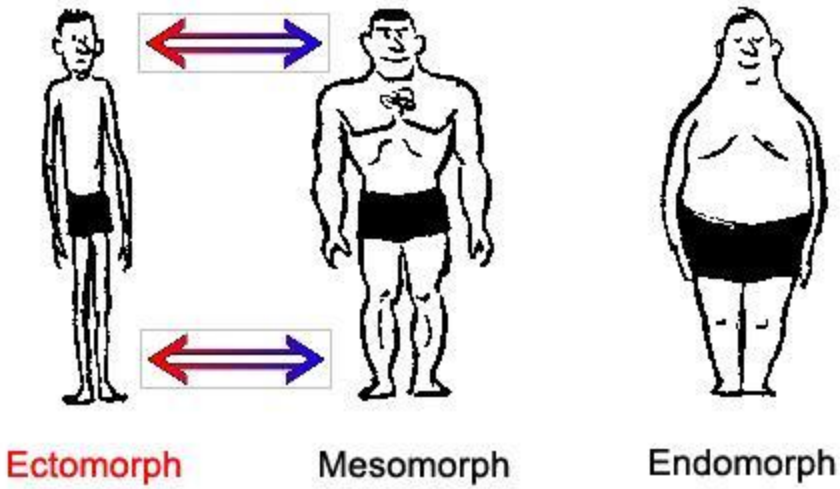
Ectomorph
Mesomorph
Endomorph

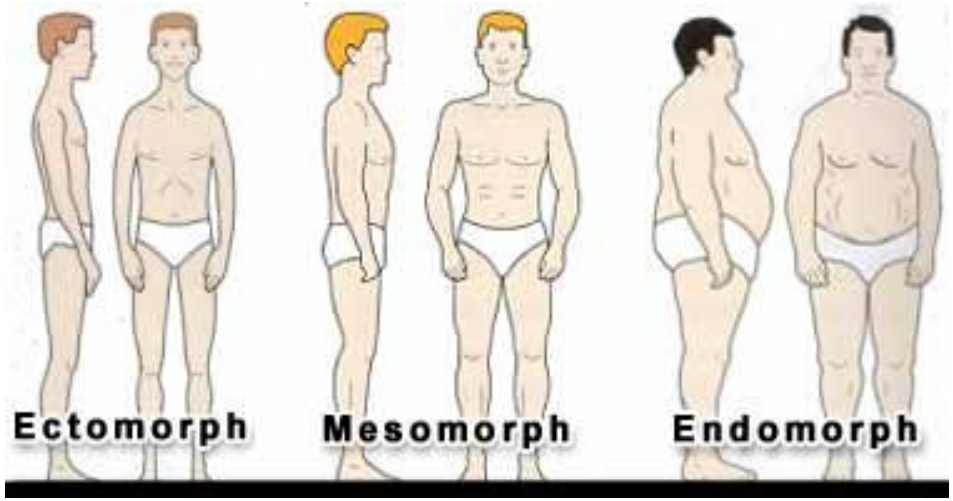
Ectomorph
Mesomorph
Endomorph
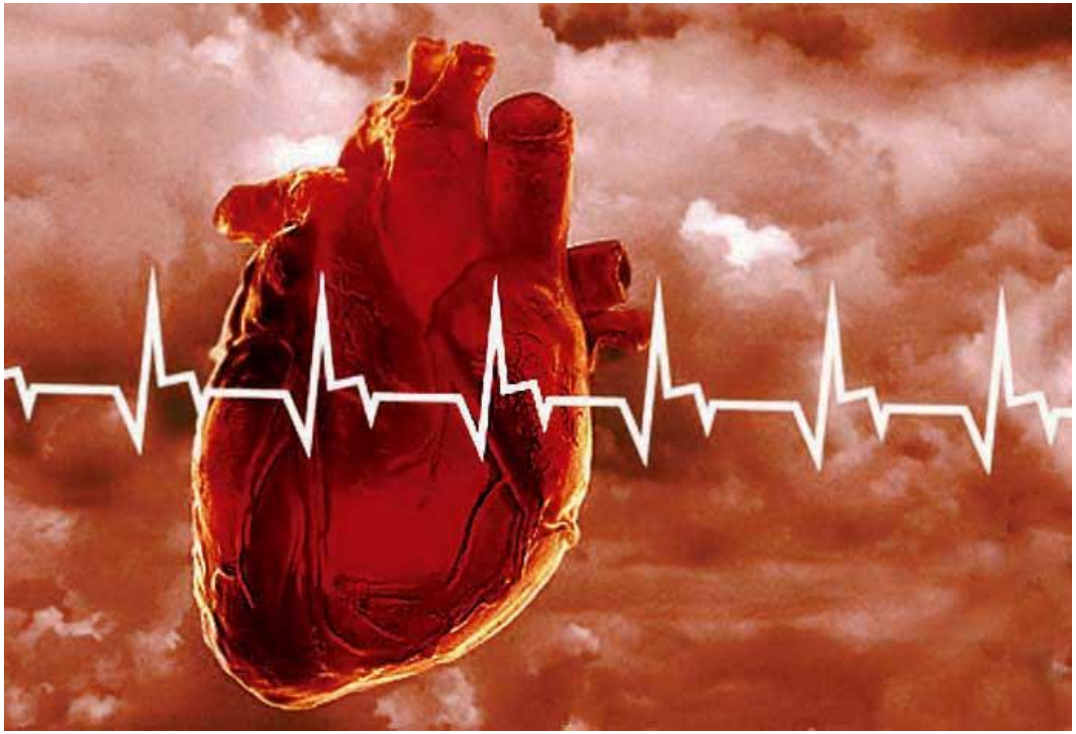
эктоморф
мезоморф
эндроморф
ЭКТОМОРФ
МЕЗОМОРФ
ЭНДОМОРФ