**Тақырыбы:** Лимфа жүйесінің құрылысы.

# Жоспар:

**I. Кіріспе**

**II. Негізгі бөлім:**

2.1. Лимфа жүйесі;

2.2. Лимфа капиллярлары;

2.3. Лимфа тамырлары;

2.4. Лимфа түйіндері;

2.5. Лимфа өзектері.

**III. Қорытынды**

**IV. Пайдаланылған әдебиеттер**

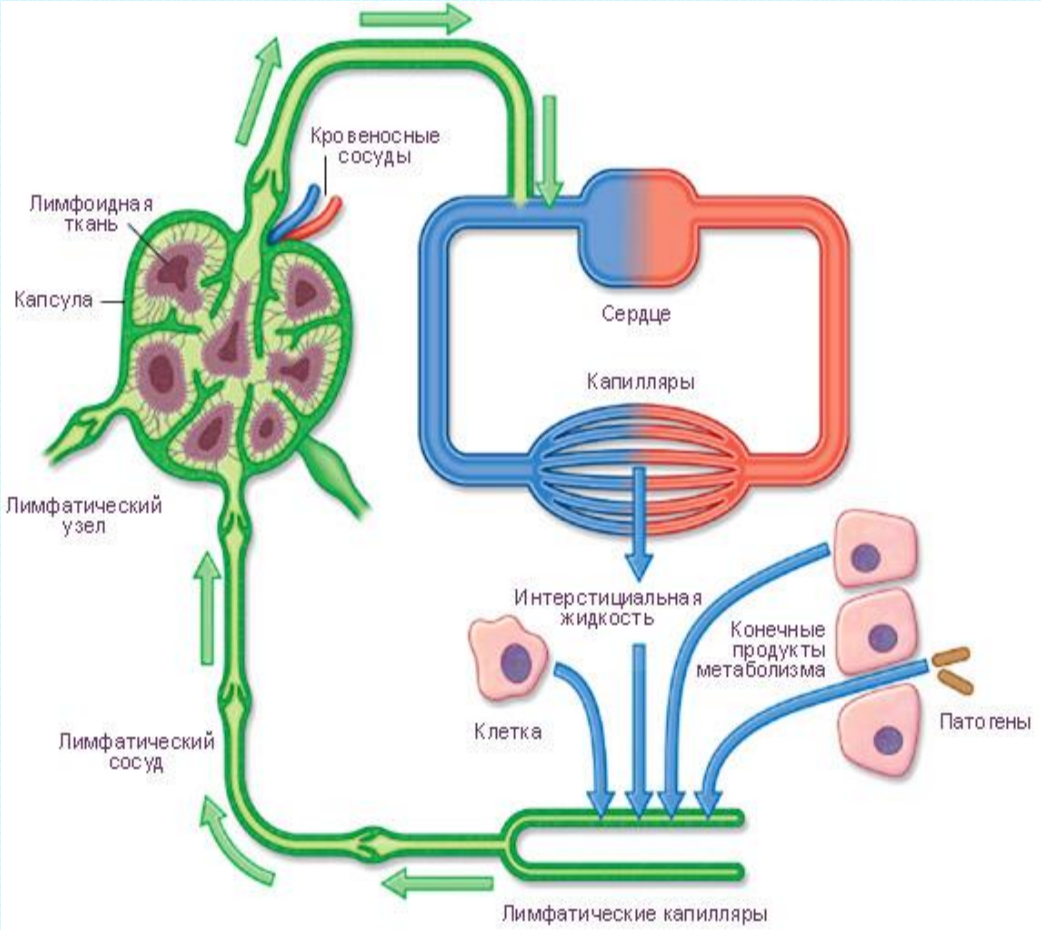

# *Лимфа жүйесі*

- **Лимфа жүйесі(systema lymphaticum)**- жүрек-қан тамырлар жүйесінің бір бөлігі.Вена жүйесінің қосымша арнасы сияқты, оныментығыз байланыста дамиды, әрі құрылысы жағынан ұқсас белгілері болады.Негізгі қызметі: лимфаны тіндерден вена арнасына өткізу,сондай-ақ иммундық реакцияларға қатысатын лимфоидтық элементтерді түзу және организмге келетін бөгде заттарды, бактерияларды т.б залалсыздандыру

# *Лимфа жүйесі*

- Лимфа өткізетін жолдар: лимфокаппилярлық тамырлар, лимфа тамырлары,сабаулары және өзектері.
- Лимфоциттер дамиды:

1. Жілік майы ж/е айырша без
2. Шырышты қаб.лимфоидты түзілістер

- Жекеленген лимфа түйіншіктері
- Шоғырланған л.т
- Бадамша түрінде л.т түзілуі т.б

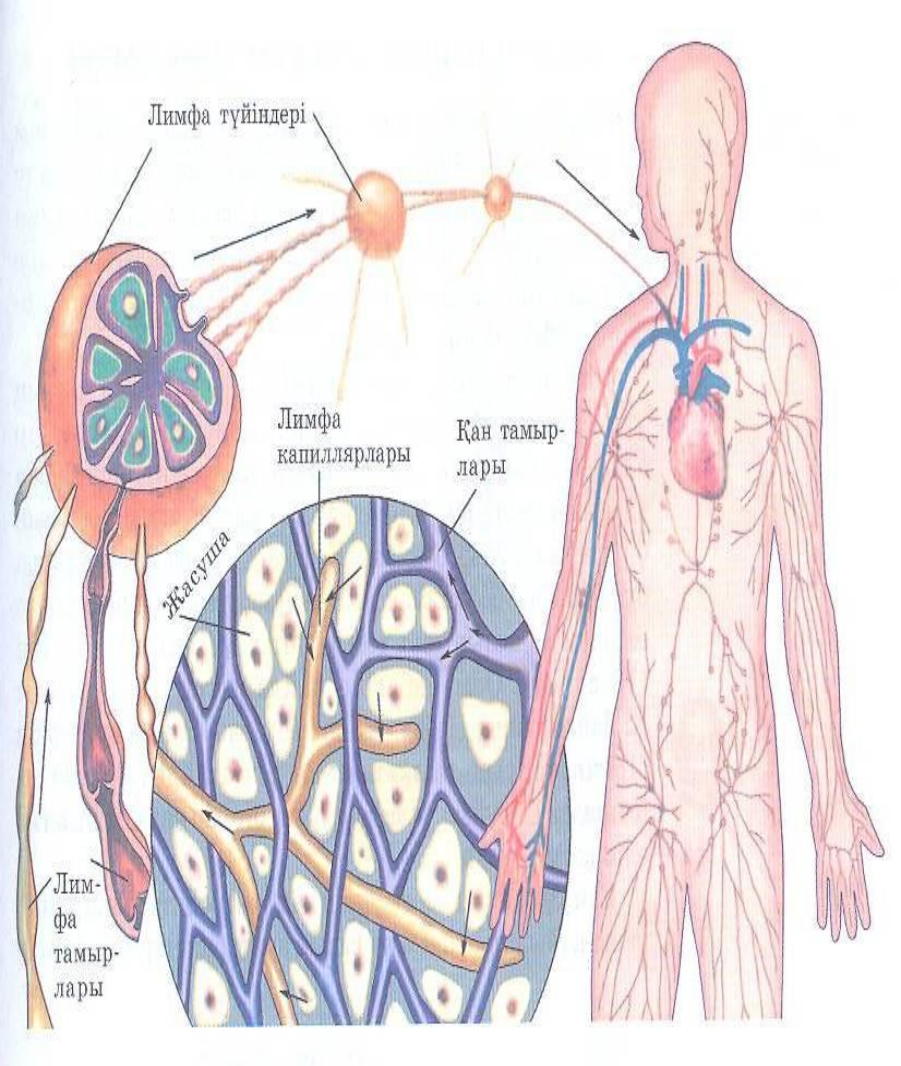

# Анатомиялық бөліктері

- Лимфалық арна тұйық ұшы лимфокапилляр торы түрінде шырмалған лимфокапилляр тамырынан  басталады;
- Лимфокапилляр тамырлары ұсақ лимфа тамырлары өріміне айналады;
- Өрім одан ары әкетуші лмифа тамырлары түрінде
- Ірі л.т лимфа сабауларына,одан ары басты лимфа түтіктеріне-оң жақ ж/е кеуде түтігіне, олар ірі мойын веналарына құйылады.

# *Лимфа капиллярлары*

**Қызметтері:**

1. Қан капиллярларына сіңірілмейтін белоктық заттардың коллоидты ерт.тіндерден сіңіріп, резорбциялау.
2. Веналарға қосымша тіндерден дренаждау,су мен онда еріген кристаллоидтарды сіңіру.

Патологиялық жағдайда тіндерден бөгде заттарды ж/е т.б әкету.

Осыған сай лимфокапиллярлық тамырлар ми, көкбауыр паренхимасы,тері эпителий жабыны, шеміршек,көздің мөлдір қабығы,көз бұршағы гипофизден басқа барлық жерлерді торлап жататын эндотелилік түтіктер жүйесі.

# *Лимфа тамырлары*

Лимфа қылтамырлары лимфа тамырларына бірігеді, оның ішкі бетінде қақпақшалары бар. Ол қақпақшалар лимфа сұйықтығының бір бағытка (жүрекке) қарай ағуын қамтамасыз етеді. Екі ірі лимфа тамырлары жүректің қасындағы үлкен қанайналу шеңберінің ірі вена қантамырларына қосылады. Лимфа сұйықтығы вена канымен араласып, жүректің оң жақ жүрекшесіне құйылады.

# *Лимфа түйіндері*

***Лимфа түйіндері*** лимфа тамырларының қосылған жерінде жасушалардың жинақталуынан түзіледі. Олар қантамырлардың айналасында орналасады. Лимфа түйіндерінің пішіні - домалақ, сопақша, үрмебұршақ тәрізді (иммунды жүйені естеріңе түсіріңдер). Лимфа түйіндерінің бір жағы ішке қарай кіріңкі, ойыстау болады. Осы ойыстау жерінде артерия қантамырлары мен жүйкелер орналасқан. Лимфа түйіндерінің сыртын дәнекер ұлпасынан түзілген тығыз қаптама қаптайды. Лимфа түйіндерінің орналаскан жері: қолтық, шап, мойын, құрсақ қуысы, шынтақ пен тізенің бүгілісі, астыңғы жақсүйек және т. б.

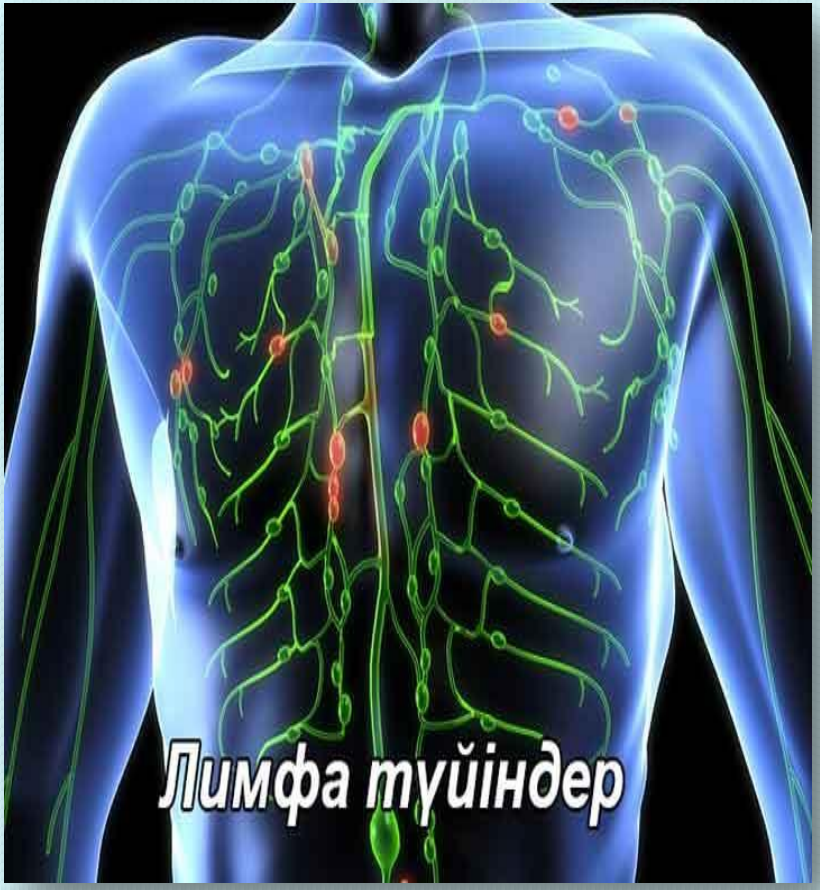

# *Лимфа түйіндері*

Лимфа түйіндері дененің бүгілетін беткейі аймағында, ірі тамырлардың маңында топ-топ болып орналасады.

Лимфа түйіндері 2 топқа болінеді:

1. Қозғалыс аппаратының түйіндері (бастың, мойынның, аяқтың, қолдың, иек-асты, құлақ маңы,қолтықтық және т.б.).
2. Қуыстардың түйіндері-кеуде, құрсақ. Осы түйіндердің ішінде қабырғалық (париеталді) және висцералді түйіндер болады. Лимфа түйіндерінің 50 топқа дейін түрлері белгілі.

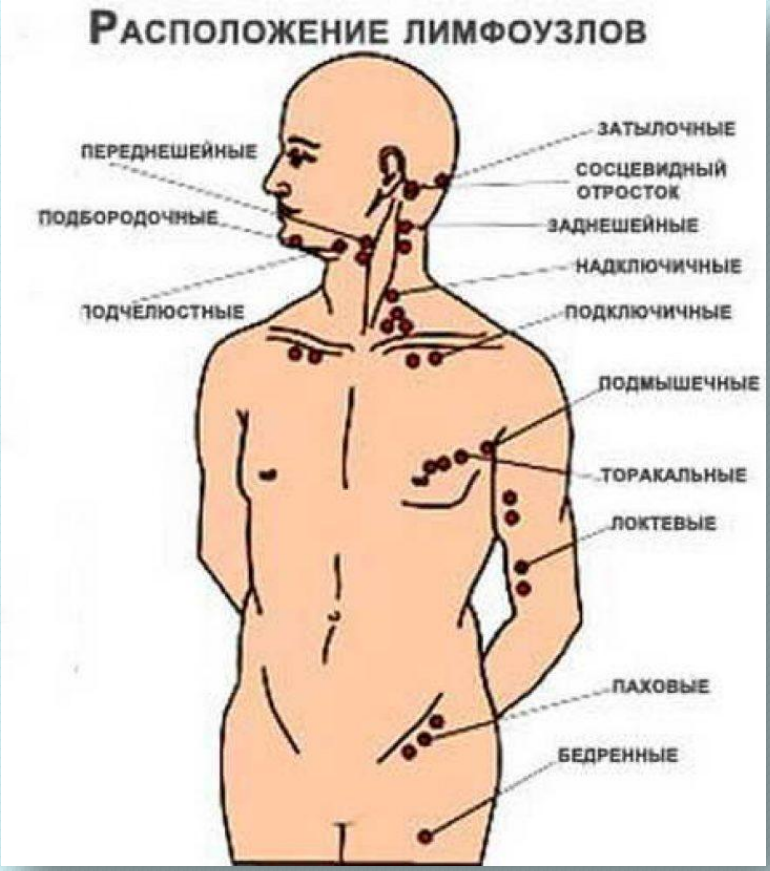

# *Лимфа түйіндері*

- **Түйіннің негізгі қызметтері.**
- 1. Гемопоэтикалық,және иммунопоэтикалық.
- 2. Қорғаныш-фильтрациялық.
- 3. Алмасу.
- 4. Резервуарлық.
- Лимфа түйіндерінде лимфоциттер пайда болады, сондықтан қантамырлар мүшесіне жатады. Олар кеуделік лимфа жолы немесе оң лимфа жолы арқылы қанға, дәлірек венаға құйылады.

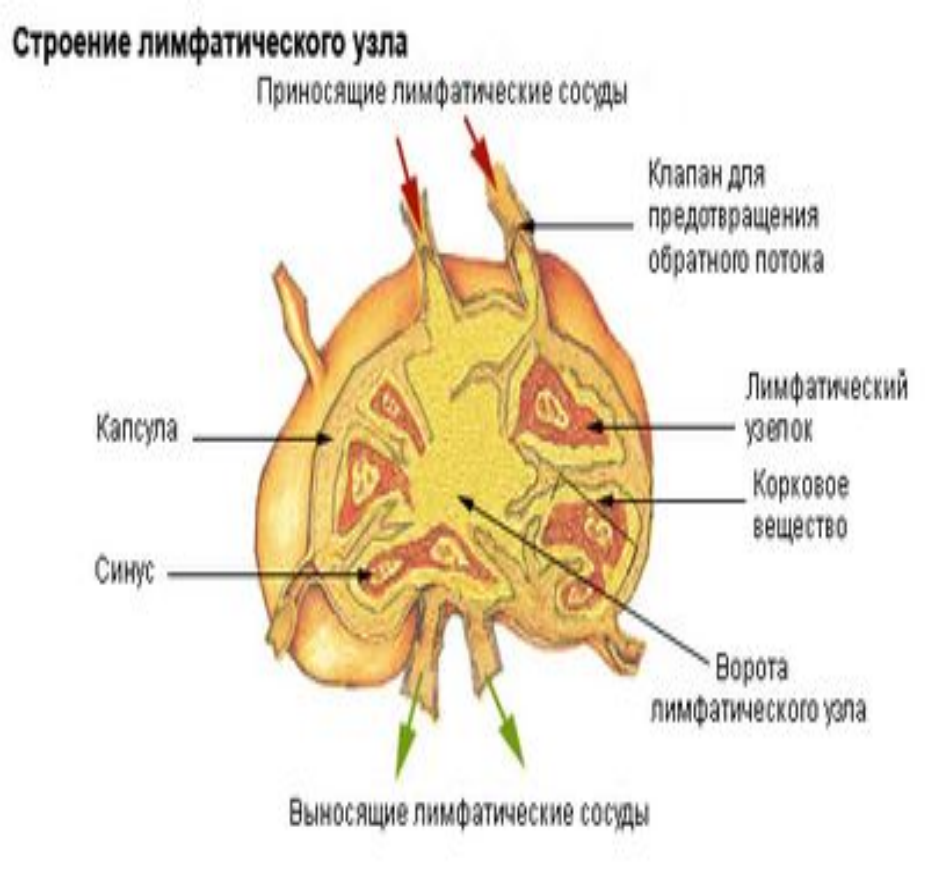

# *Лимфа өзектері*

Ірі лимфа тамырларын *лимфа өзектері* деп атайды. Ең ірі кеуде лимфа өзегі құрсақ қуысында орналасқан. Оған аяқтан, жамбас және құрсақ қуыстарынан лимфа сұйықтығы жиналады. Кеуде лимфа өзегі мойын тұсында орналасқан. Ол сол жақтағы қолтықасты вена тамырларына келіп қосылады.

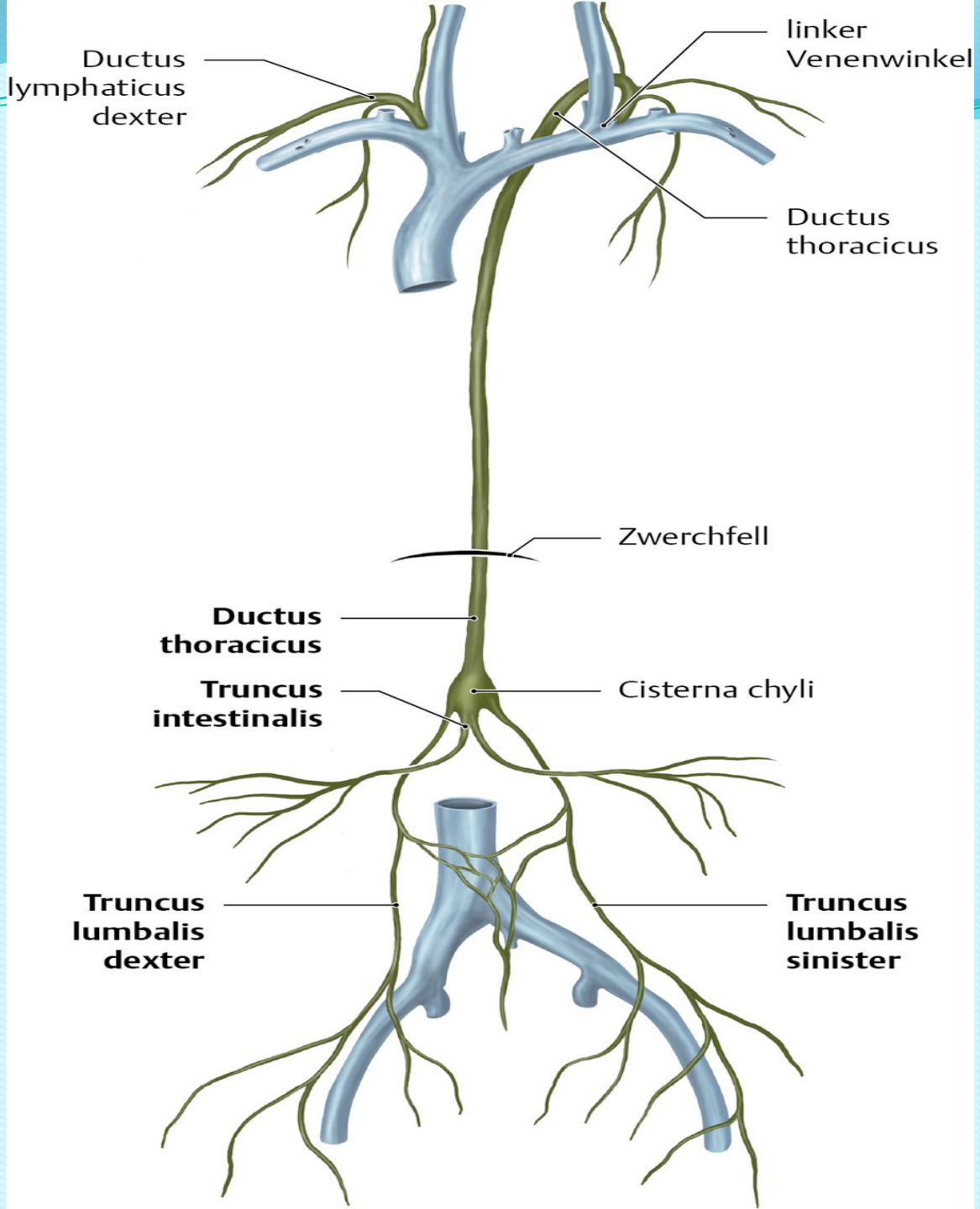
Ductus lymphaticus dexter
linker Venenwinkel
Ductus thoracicus
Zwerchfell
Ductus thoracicus
Truncus intestinalis
Cisterna chyli
Truncus lumbalis dexter
Truncus lumbalis sinister

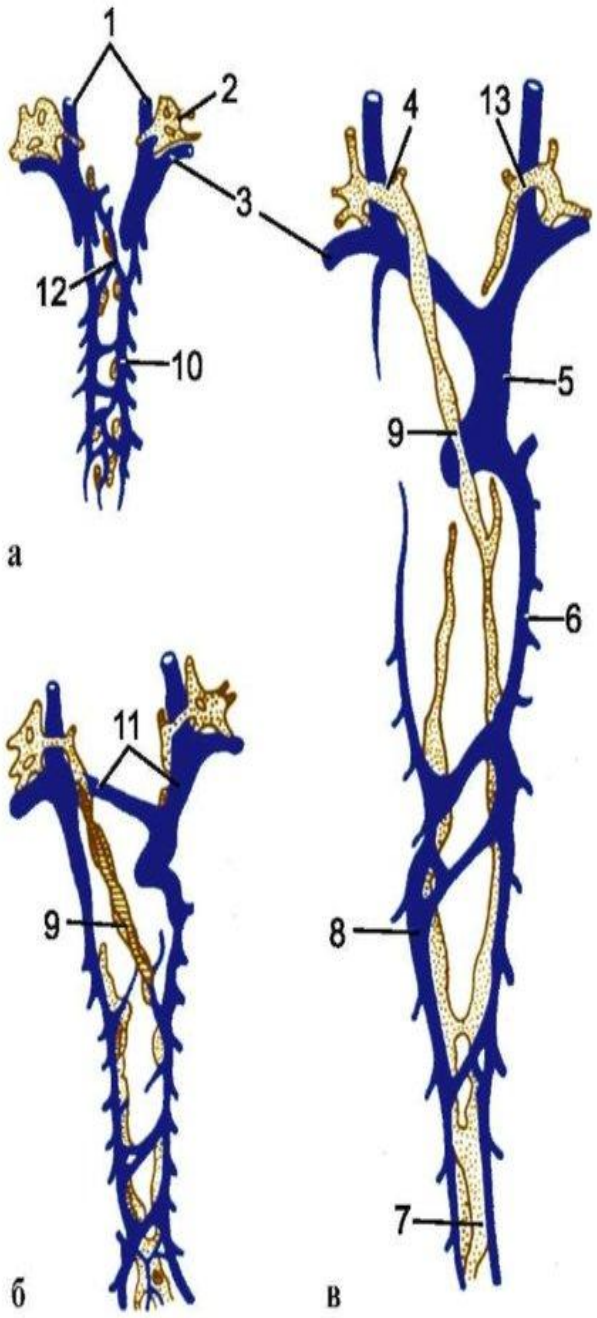


Кеуделік және оң жақ лимфа ағысының дамуы, артқы көрініс :

а – лимфалық белгілердің капшық түрінде пайда болуы

б – жойылып баратқан вена айналасында лимфа белгілерінің ұзаруы және бірігуі

в – кеуде өзегінің үзіліссіз тармағының пайда болуы

Рис. 94. Лимфатические сосуды и узлы головы и шеи, правая сторона (схема).
(Стрелками показано направление тока лимфы.)

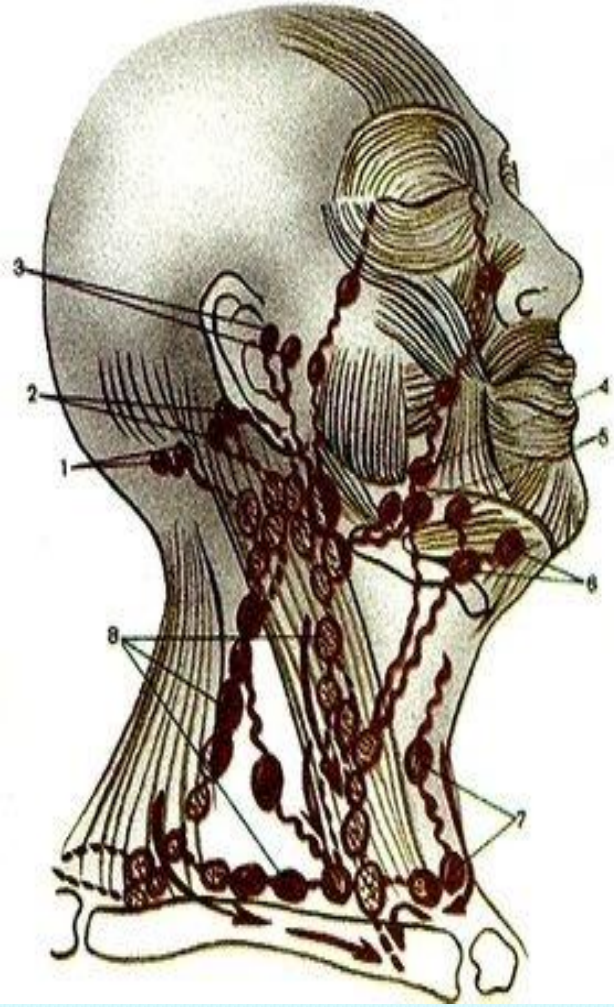


1 – nodi lymphatici occipitales;
2 – nodi lymphatici mastoidei;
3 – nodi lymphatici parotidei profundi (preauriculares);
4 – nodus lymphaticus mandibularis;
5 – nodi lymphatici submandibulares;
6 – nodi lymphatici submentales;
7 – nodi lymphatici cervicales anteriores superficiales;
8 – nodi lymphatici cervicales laterales profundi.

Лимфа ағысының веноздық және мойындырық бұрышқа құйылу түрлері.
Бастың сол жағынан және мойынан лимфаны жинайды

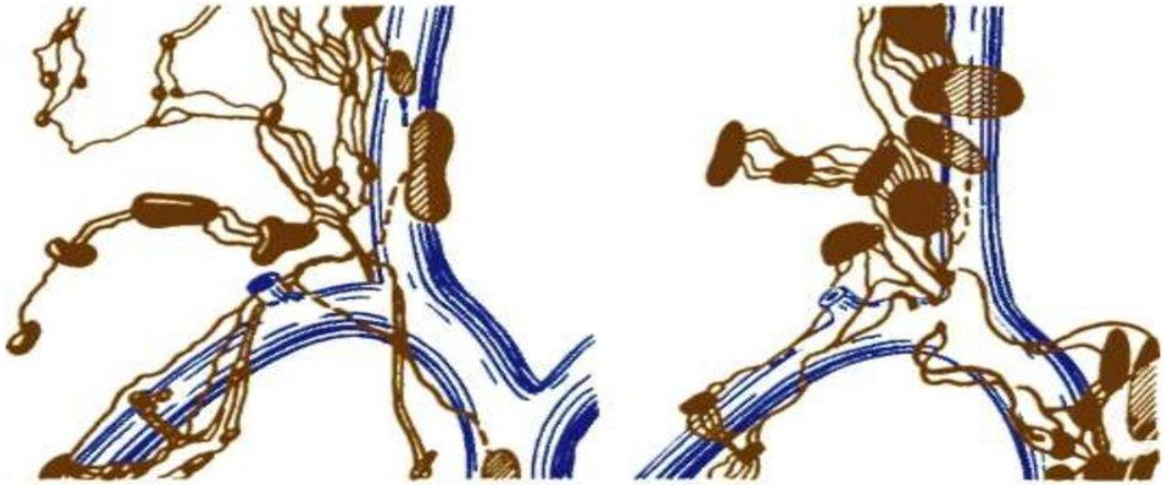

а б

байытылған көптік

Рис. 95. Поверхностные лимфатические сосуды и узлы верхней конечности, правой (схема).

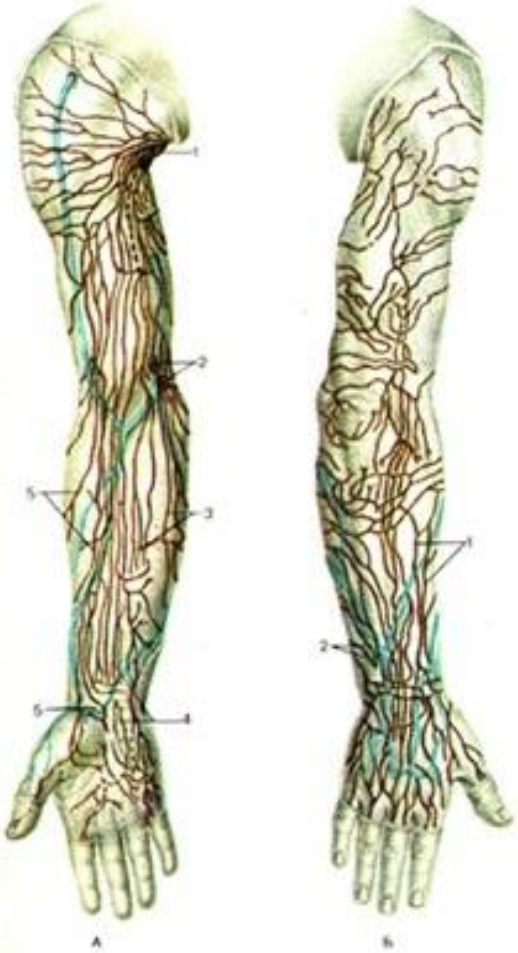

А — вид спереди:
1 — подмышечный лимфатический узел;
2 — поверхностные локтевые лимфатические узлы;
3 — медиальные лимфатические сосуды;
4 — срединные лимфатические сосуды;
5 — латеральные лимфатические сосуды.
Б — вид сзади:
1 — латеральные лимфатические сосуды;
2 — медиальные лимфатические сосуды.

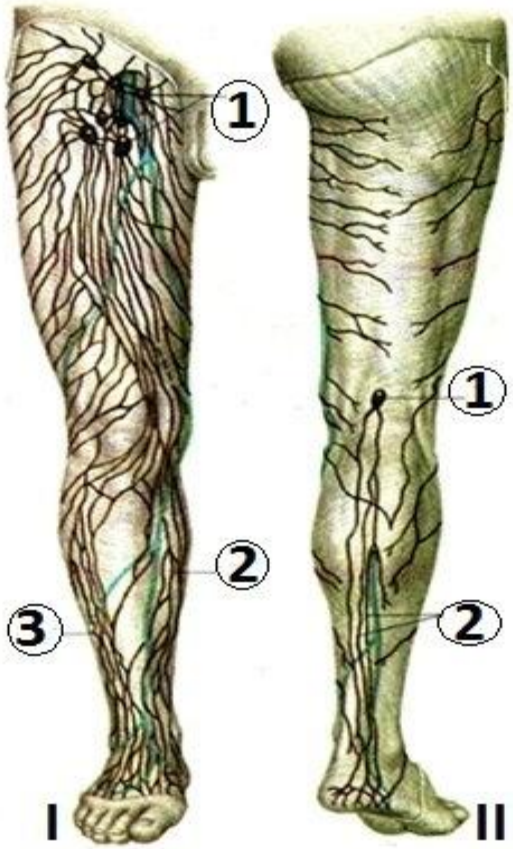


**I - вид спереди**

1-паховые лимфоузлы

2-медиальные лимфососуды

3-латеральные лимфососуды

**II - вид сзади**

1-подколенный лимфоузел

2-задние лимфососуды

Рис. 89. Лимфатические сосуды и узлы желудка (схема).

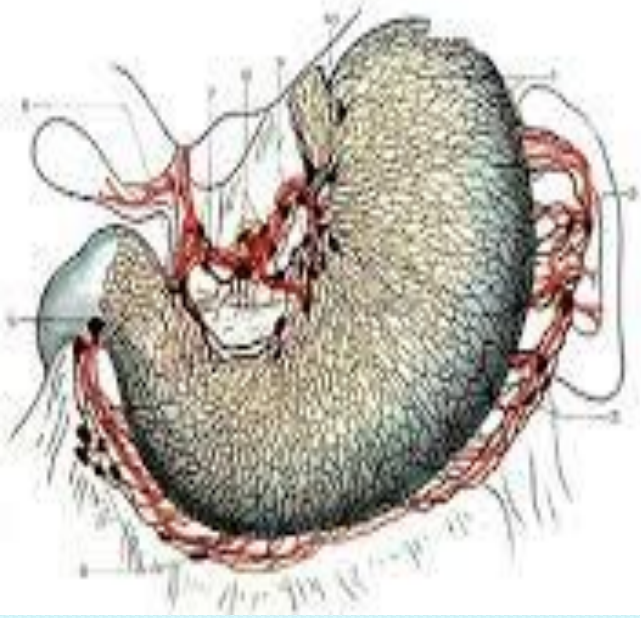

1 – vasa lymphatica;
2 – nodi lymphatici lienales [splenici];
3 – nodi lymphatici gastroomentales sinistri;
4 – nodi lymphatici gastroomentales dextri;
5 – nodi lymphatici subpylorici;
6 – nodus lymphaticus supropyloricus;
7 – nodi lymphatici hepatici;
8 – nodi lymphatici coeliaci;
9 – nodi lymphatici gastrici sinistri;
10 – nodi lymphatici cardiaci (BNA) [anulus lymphaticus cardiae].

**Рис. 90. Лимфатические сосуды и узлы толстой кишки (схема). (Стрелками показано направление тока лимфы.)**

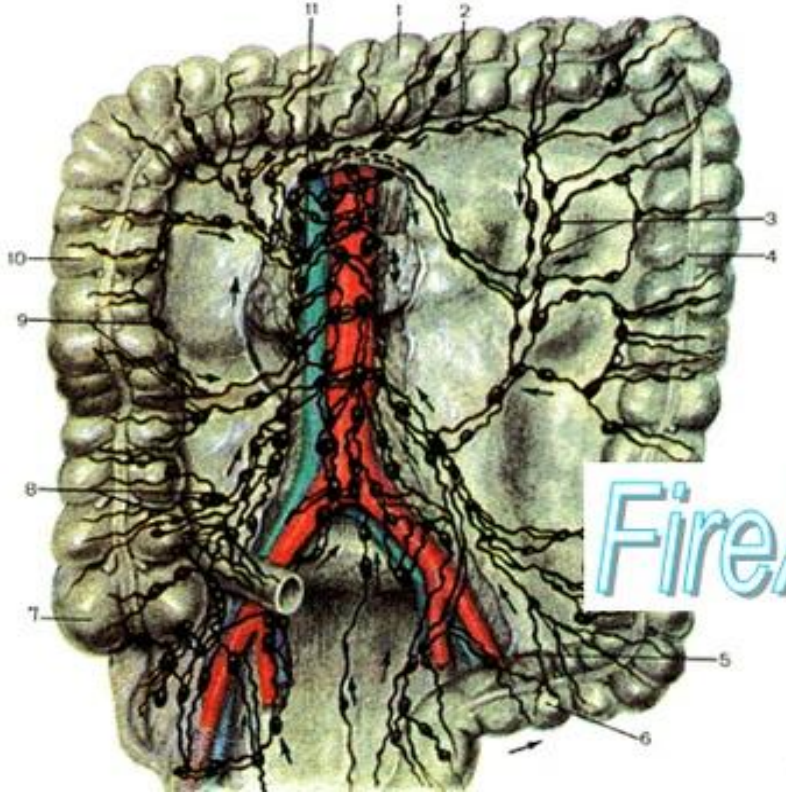


1 - colon transversum;
2 - nodi lymphatici colici medii [nodi lymphatic mesocolici];
3 - nodi lymphatici colici sinistri;
4 - colon descendens;
5 - nodi lymphatici sigmoidei;
6 - colon sigmoideum;
7 - caecum;
8 - nodi lymphatici colici;
9 - nodi lymphatici colici dextri;
10 - colon ascendens;
11 - nodi lymphatici lumbales.

FireAiD - все по медицине.

# Қорытынды:

Лимфа жүйесі ұлпа сұйықтығының қанайналым жүйесіне қосылуына көмектеседі, лейкоциттер түзеді , ағзаға түскен бөгде денелер мен бактерияларды ұстап, биологиялық сүзгі қызметін атқарады және аш ішек бүрлеріндегі майларды сіңіруге қатысады. Адамда лимфаның қозғалуына 3 жағдай әсер етеді: лимфа тамырларына жақын орналасқан қаңқа бұлшықеттерінің жиырылуына байланысты. Кеуде қуысының тынысалу қозғалыстарының әсерінен. Ішек бүрлерінің жиырылуы мен босаңсуына сәйкес ағады. Қаңқа бұлшықеттері жиырылып, лимфа тамырларын қысқанда лимфа бір бағыт бойымен қозғалады. Лимфа қанға қарағанда баяу қозғалады.

# Пайдаланылған әдебиеттер:


- М.Г. Привес. 12-е издание, 2009г. (36,492-508 беттер)
- Осроверхов Г.Е., Бомаш Ю.М., Лубоцкий Д.Н.( 416-417беттер)
- Каган И.И ., Чемезов С.В. 2011г.(451,476-480 беттер)
- Жданов Д.А. Общая анатомия и физиология лимфатической системы. -М.: Медгиз, 1952. – 336 беттер
- Сергиенко В.И., Петросян Э.А., Фраучи И.В. Топографическая анатомия и оперативная хирургия, в 2-х томах. М.: «ГЭОТАР-МЕД», 2001.
- Адам анатомиясы. А.Рақышев. Мәскеу. «ГЭОТАР-Медиа». 2014 ж.
- http://meduniver.com/Medical/Anatom/240.html

***Назарларыңызға рахмет!***