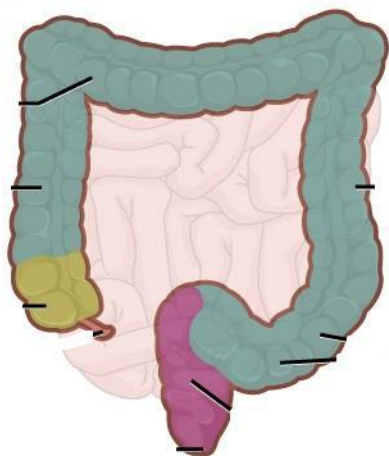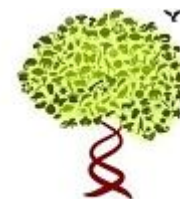


Строение и функции толстого кишечника

КиМ
Каткова Л.М.



Строение толстого кишечника

- **Толстая кишка** — нижняя, конечная часть ЖКТ
- Толстая кишка располагается в брюшной полости и в полости малого таза, её длина колеблется от 1,5 до 2 м.
- Диаметр толстого кишечника 4 – см.

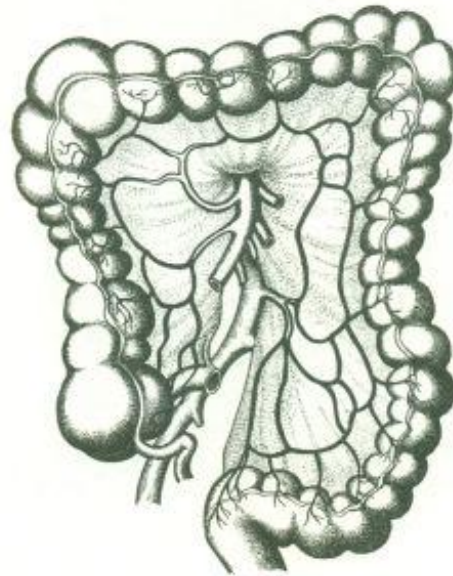
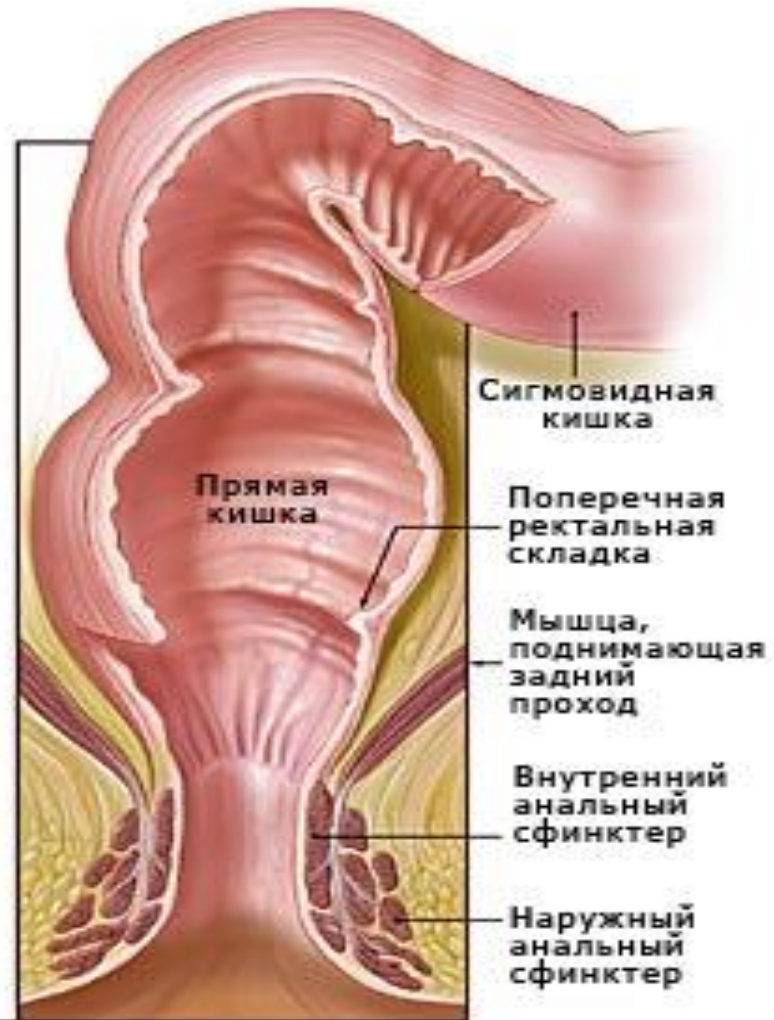
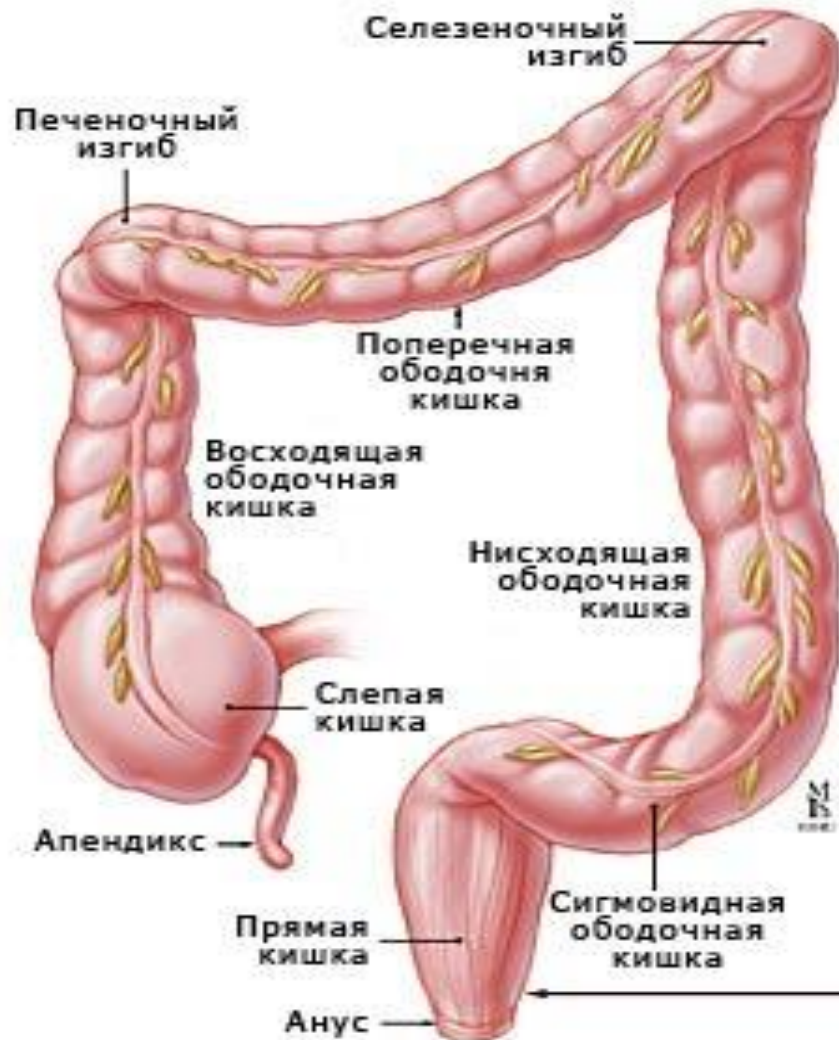
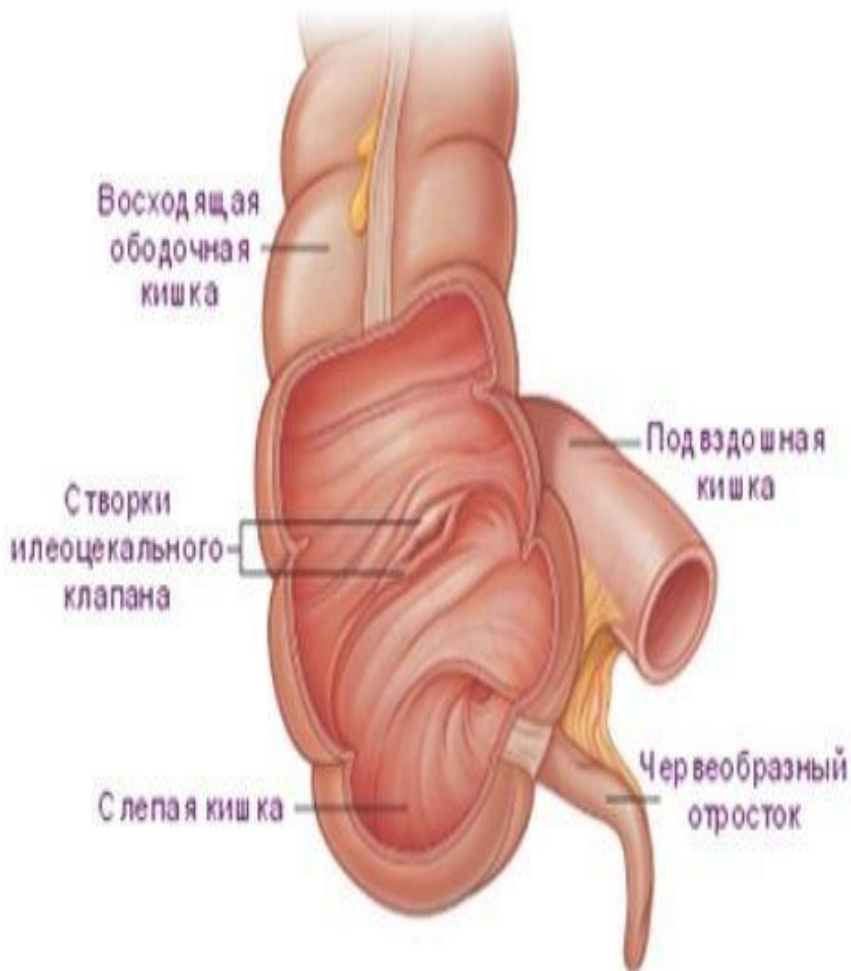Рис. 70. Толстая кишка. Анатомические особенности и схема кровоснабжения.

Дифференцировка толстого кишечника



Строение толстого кишечника

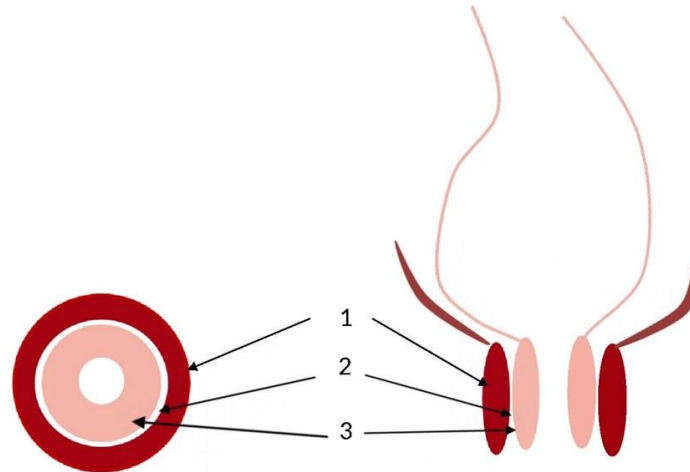


Слизистая оболочка и подслизистая основа образуют полулунные складки. **Ворсинки в толстой кишке отсутствуют.**

Мышечная оболочка образована двумя слоями гладкой мышечной ткани: внутренним — циркулярным и наружным — продольным. Наружная, соединительнотканная оболочка

Сфинктеры прямой кишки

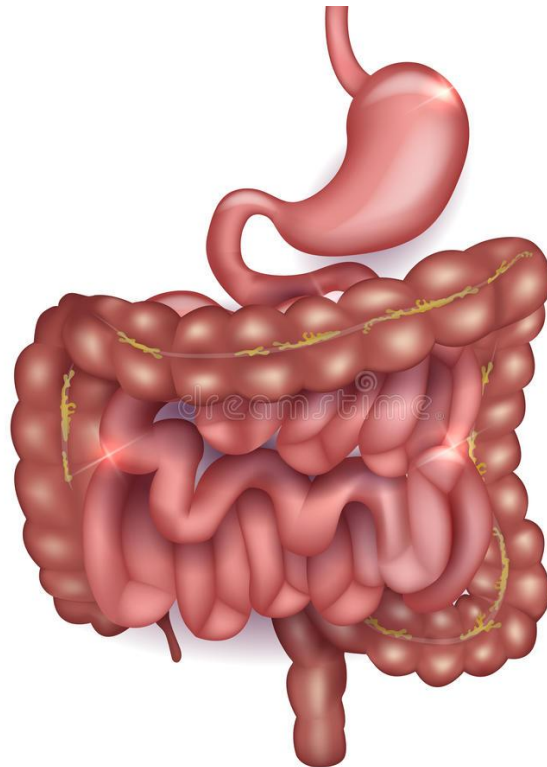
Конечным участком толстой кишки является прямая кишка, заканчивающаяся анальным каналом длиной в несколько сантиметров. Анальное отверстие закрыто сфинктером, состоящим из гладких и полосатых мышц.



- 1 - наружный анальный сфинктер
- 2 - межсфинктерное пространство
- 3 - внутренний анальный сфинктер

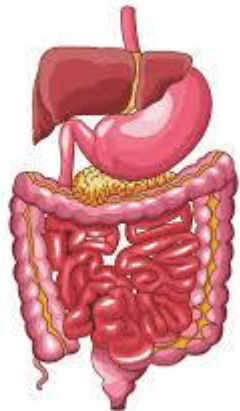
Состав пищеварительного сока толстого кишечника

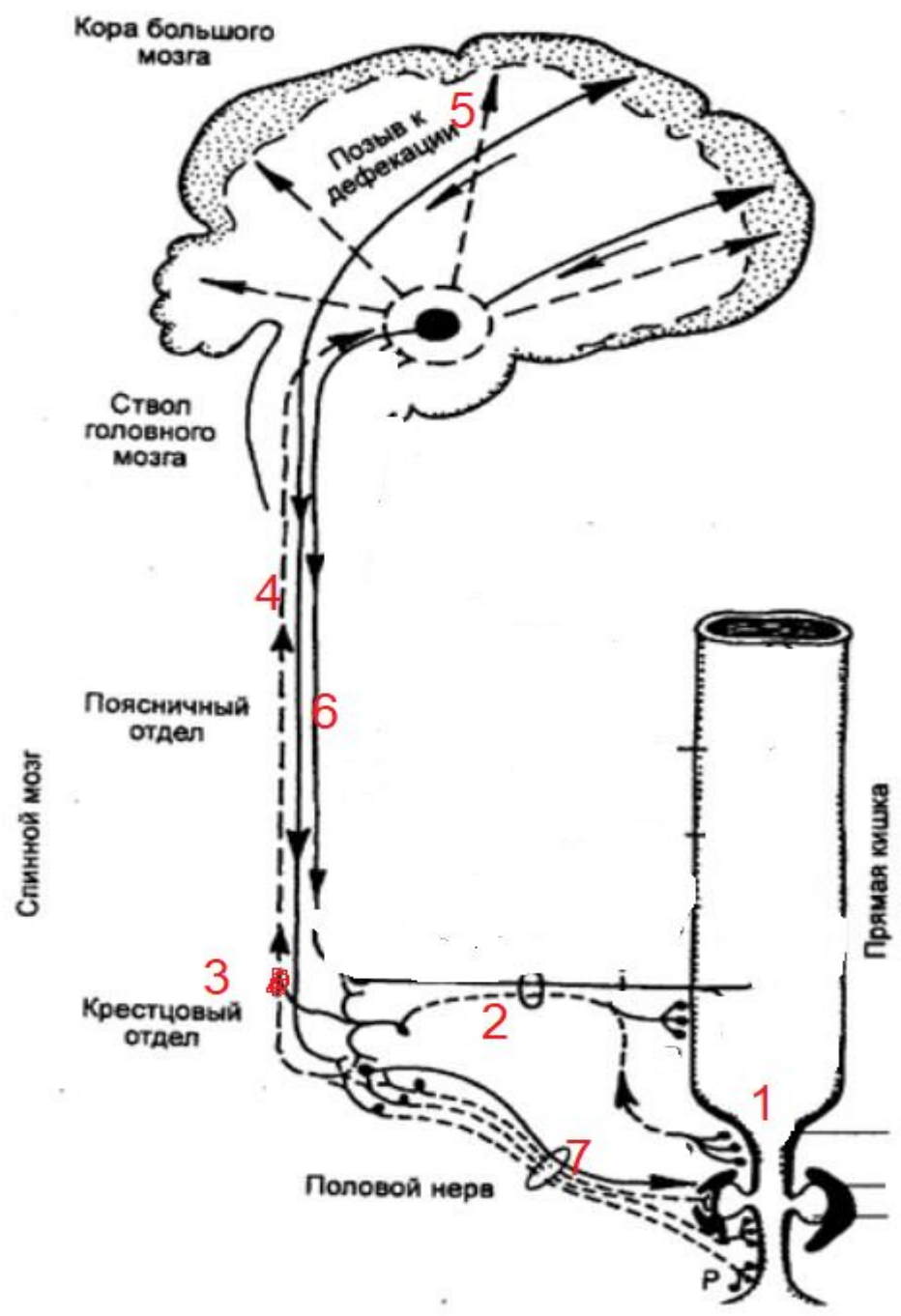
Железы толстого кишечника вырабатывают много слизи и незначительное количество пищеварительных соков с небольшим содержанием ферментов.



Значение толстого кишечника

- Формирование каловых масс (пищевые остатки уплотняются, склеиваются слизью);
- Всасывание воды;
- Всасывание остатков переваренной пищи;
- Бактерии толстого кишечника разрушают и переваривают клетчатку;
- Некоторые виды бактерий синтезируют витамины К и В;
- Некоторые виды бактерий вызывают гниение белков.





Спасибо за внимание

Повторить § 31-32

§33 стр. 214-216