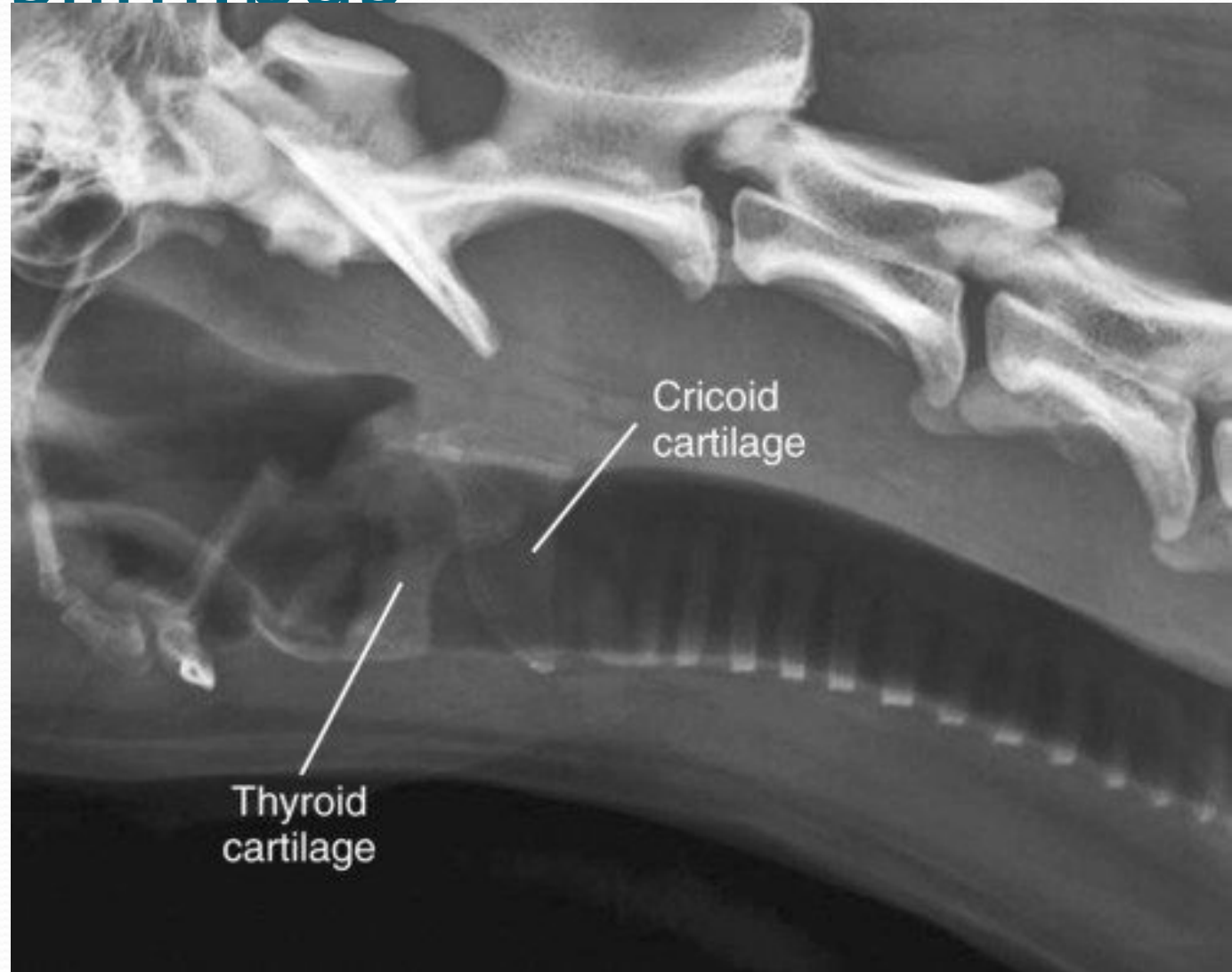


Trahejas slimības

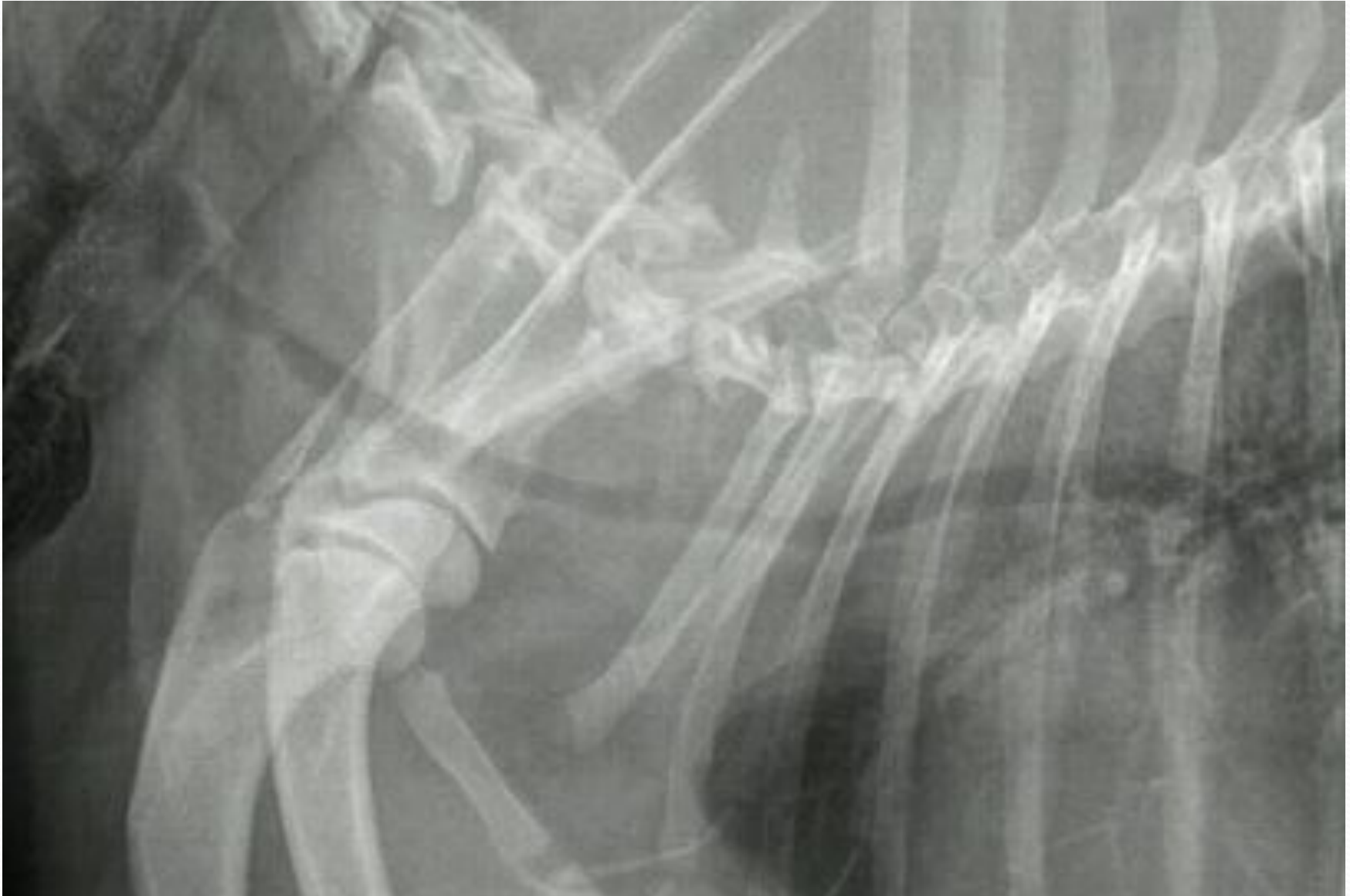VMF lektore, LLU Veterinārā klīnika veterinārārsts
Kristīne Drevinska


Trahejas slimības

- Trahejas hipoplāzija
- Trahejas kolapss
- Trahejas segmentālā stenoze

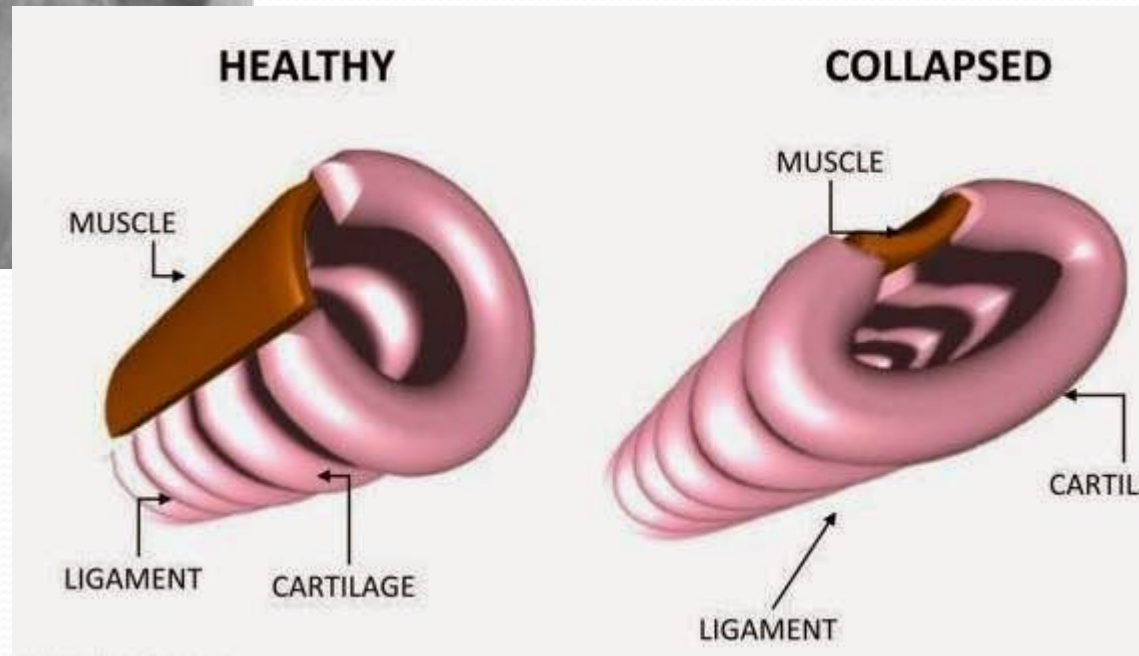
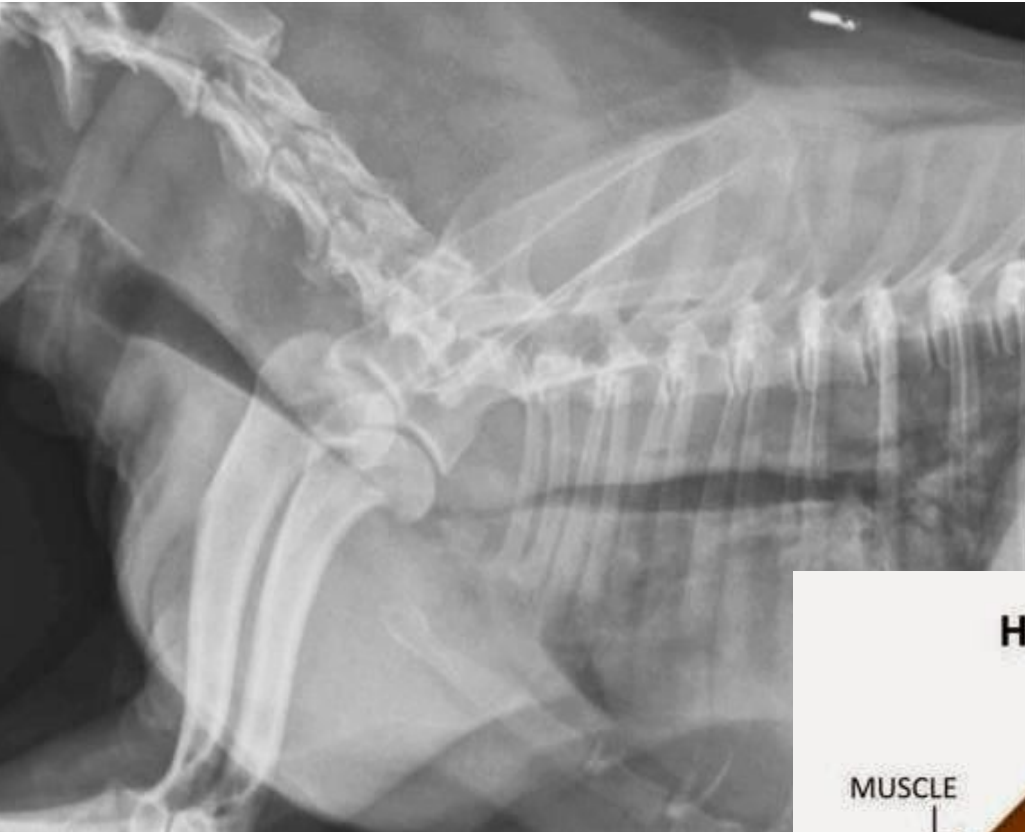


Hipoplastiska traheja

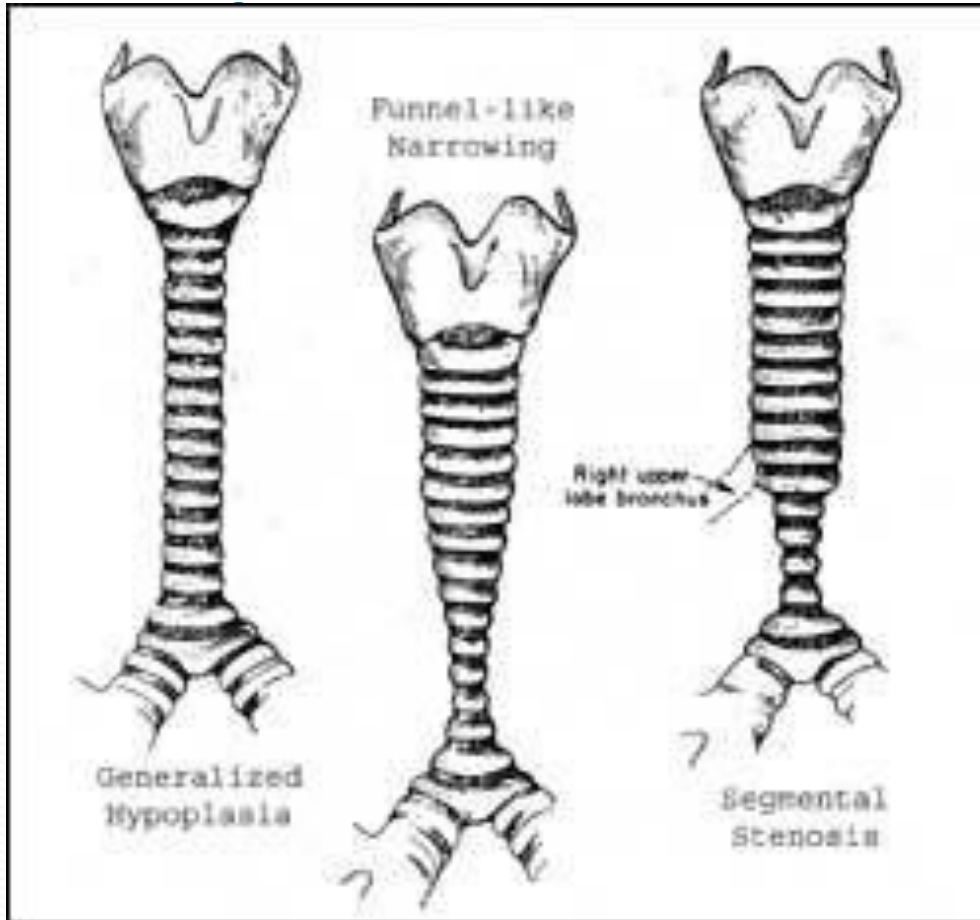


- 
- Anđlu buldogi
 - Mopři
 - Bostonas terjeri

Trahejas kolapss



- 
- Jorkšīras terjeri
 - Pomerāņu špici
 - Pūdeļi
 - Čivavas



Atsevišķa posma
sašaurinājums
(segmentālā stenoze)

Klīniskās pazīmes

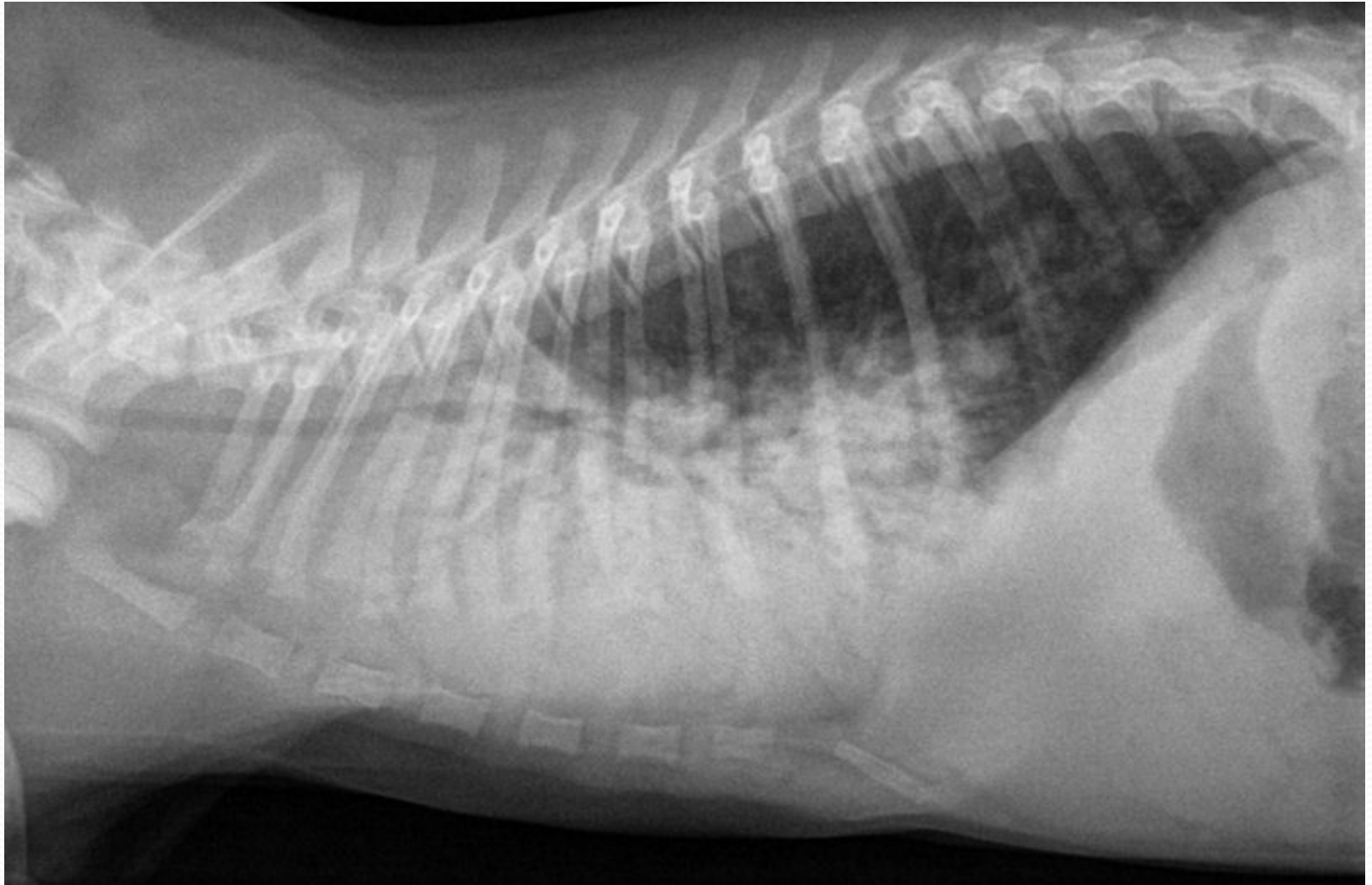
- Dispneja – inspiratorā un/vai ekspiratorā
- ! Klepus (sauss, neproduktīvs, hronisks) - ~50% suņu ir raksturīgs “zosu gāgināšanu” atgādinošs klepus,
- Suņi nav izturīgi pret slodzi
- Tahipneja.
- !! Ģibonis

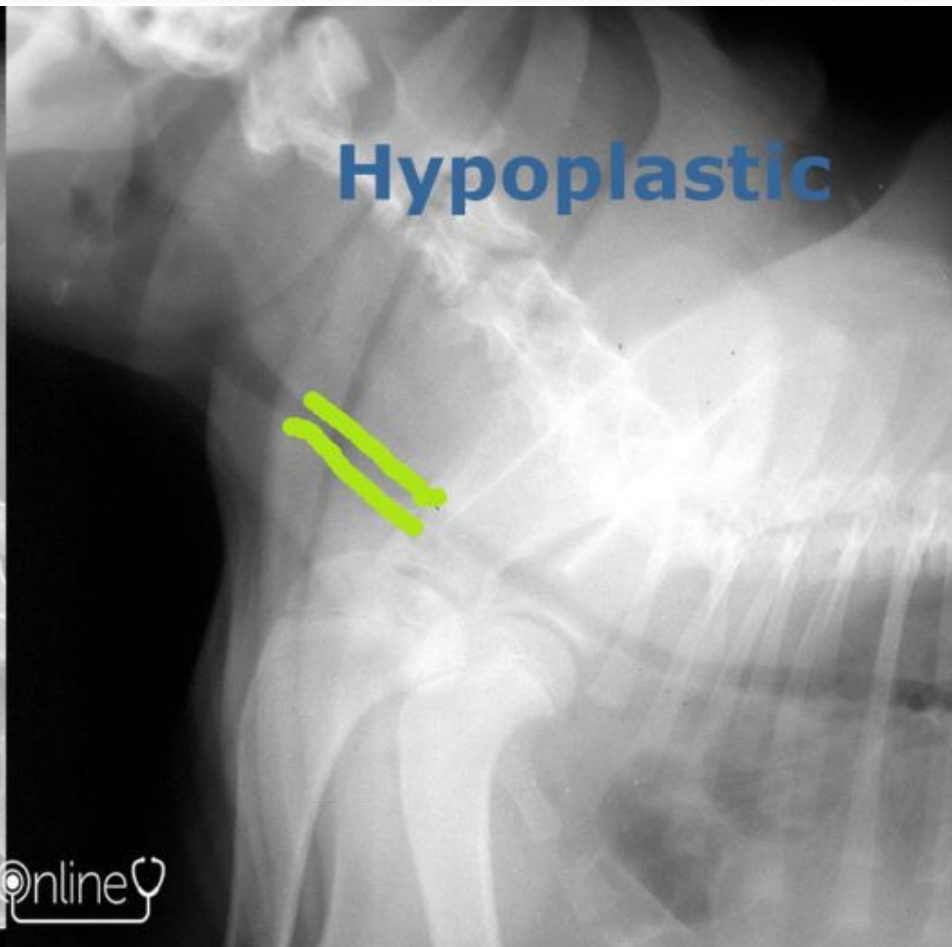
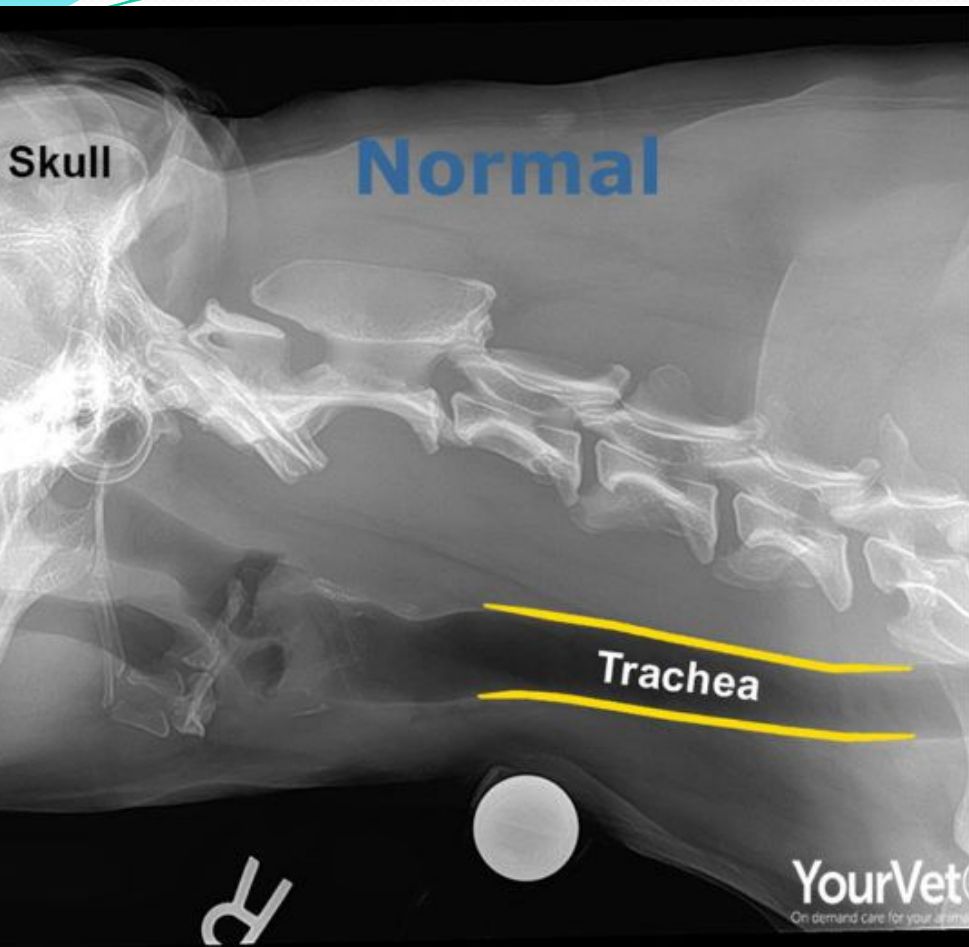
Diagnostika

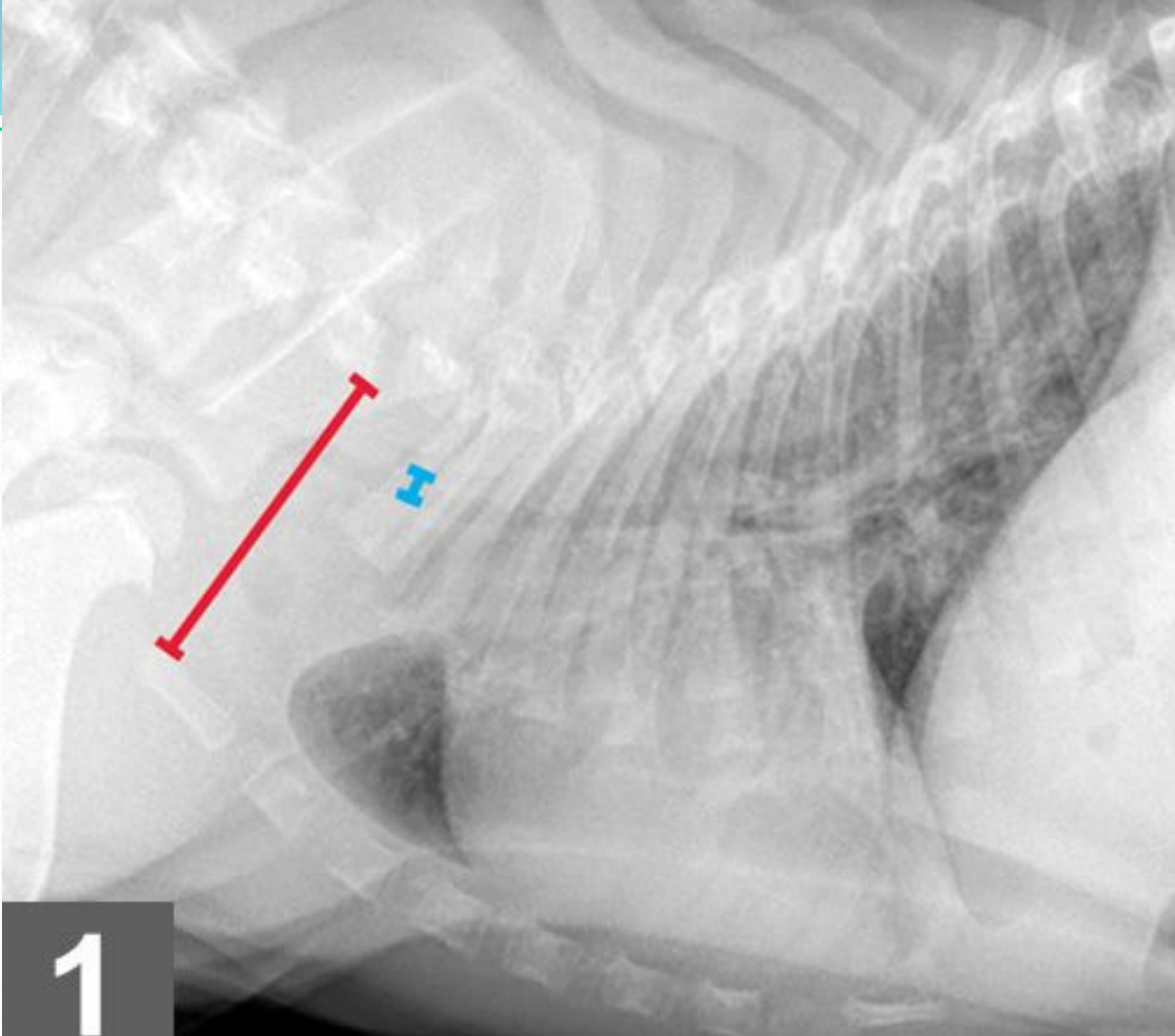
- Klīniskās pazīmes
- Trahejas palpācija
- Rtg – hipoplastiska traheja, stenoze, +/- kolapss.
Ekspiratorā un inspiratorā fāze
- Izslēgt sirds slimības.
- Traheālā skalošana.

Hipoplastiska traheja

- Salīdzina trahejas diametru ar 3.ribas proksimālās trešdaļas diametru. Trahejas diametrs krūškurvja ieejas apvidū : 3.ribas prox daļas diametrs ≥ 0.2
- Trahejas diametrs : krūškurvja ieejas diametrs > 0.16 brahiocefālām šķirnēm; angļu buldogiem 0.08-0.21. Ne brahiocefālām šķirnēm – 0.2
- Trahejai jābūt līdzīga platuma ar balseni



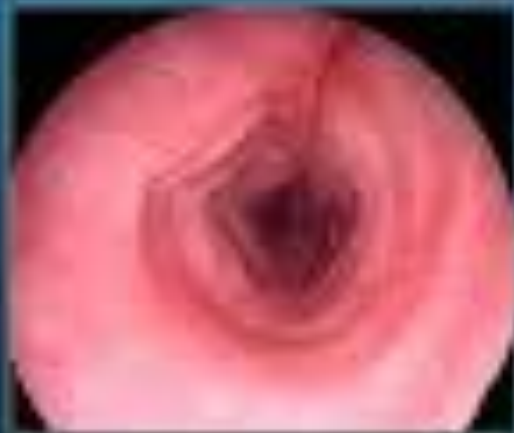


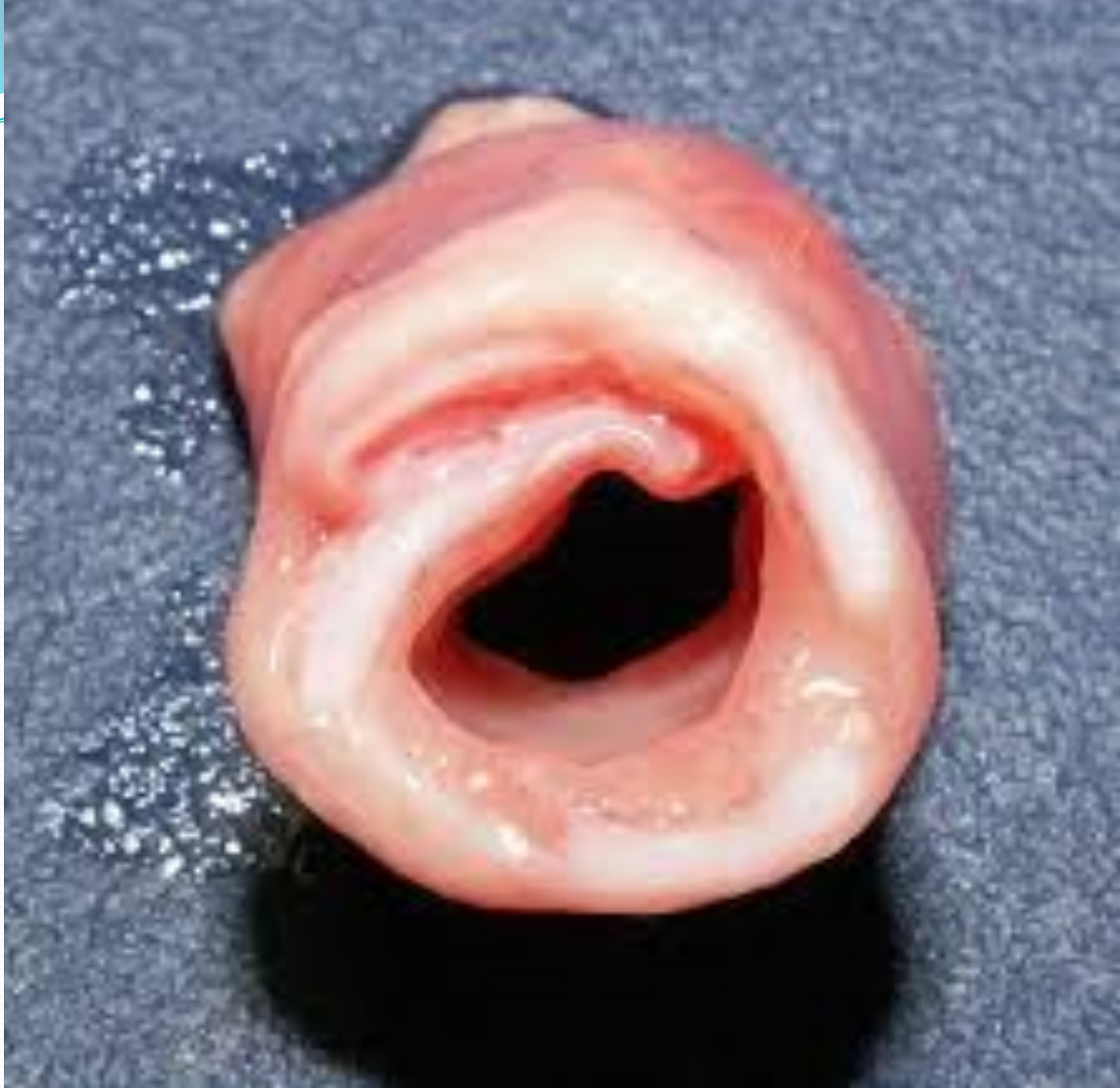
1

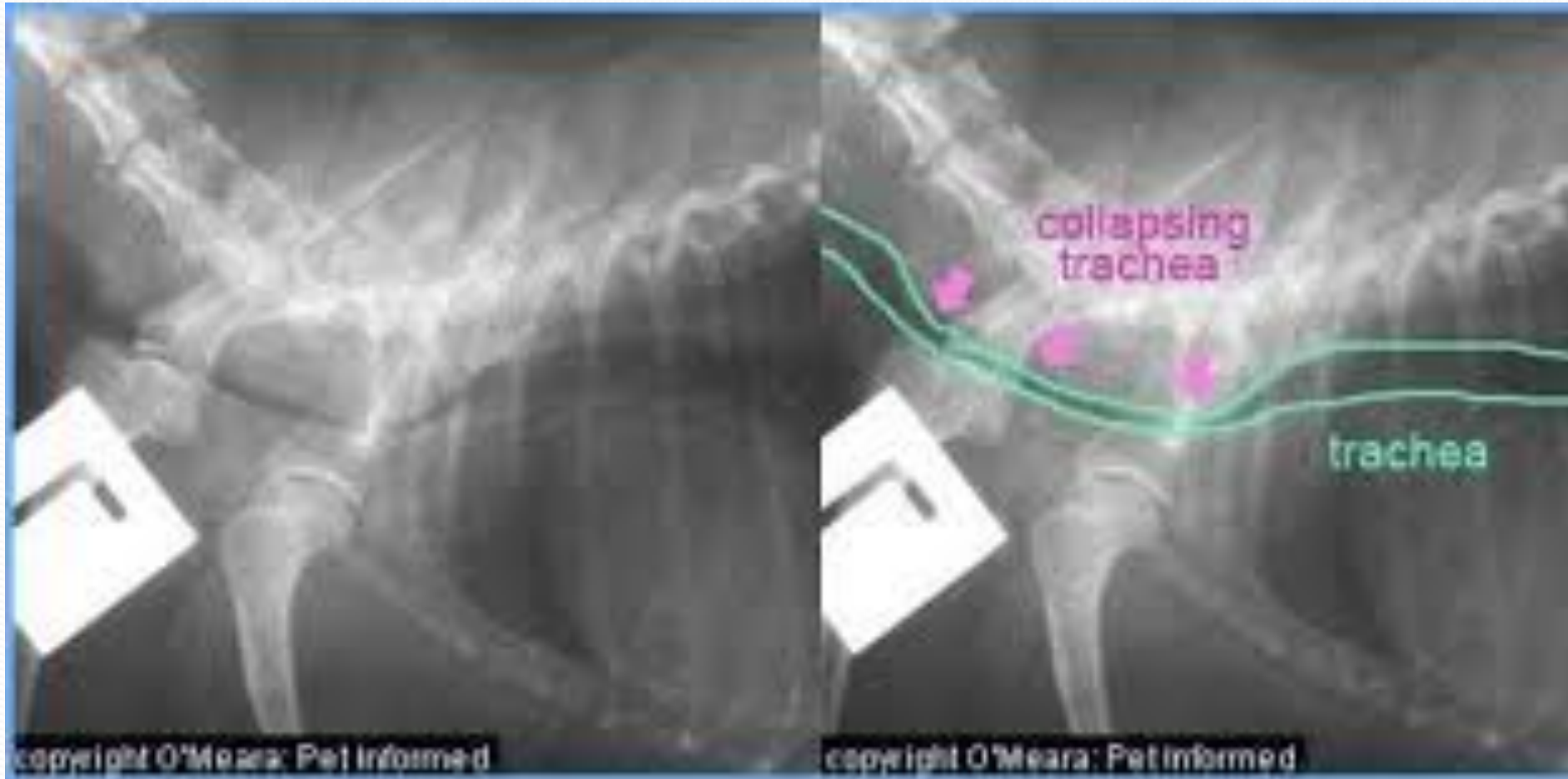Tracheal Hypoplasia

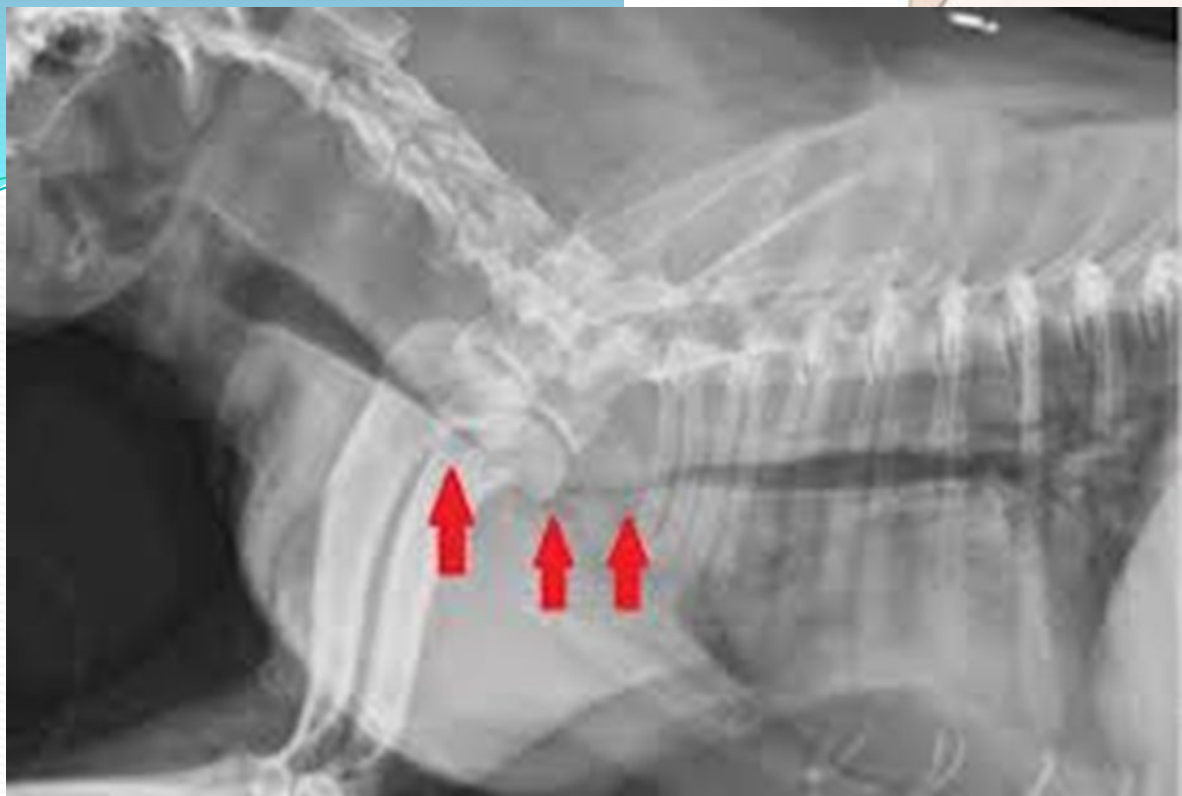- ❖ TD/TI ratio:
 - ✓ Eng Bull ≥ 0.126
 - ✓ Non-bulldog, brachy. ≥ 0.160
 - ✓ Non-brachycephalic ≥ 0.210
- ❖ Often misshapen








Trahejas kolapss

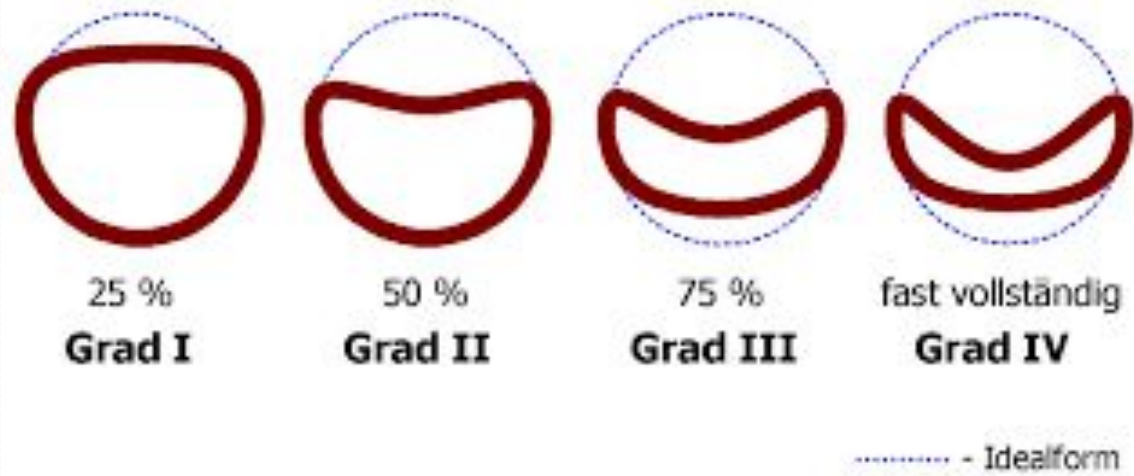


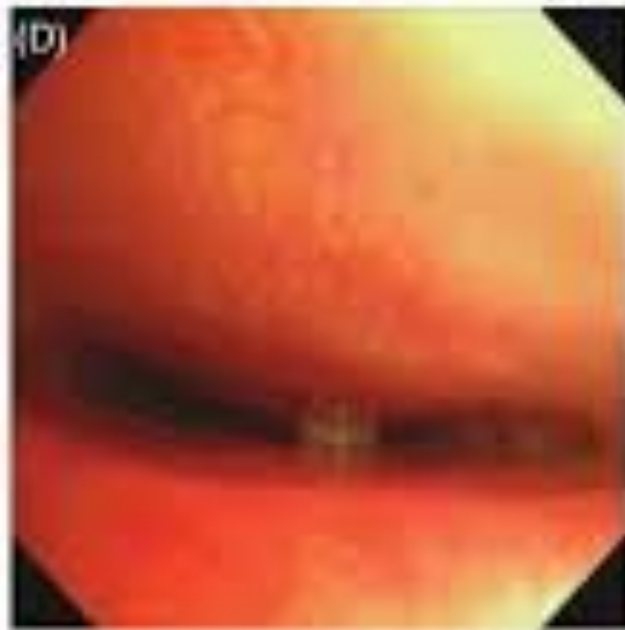
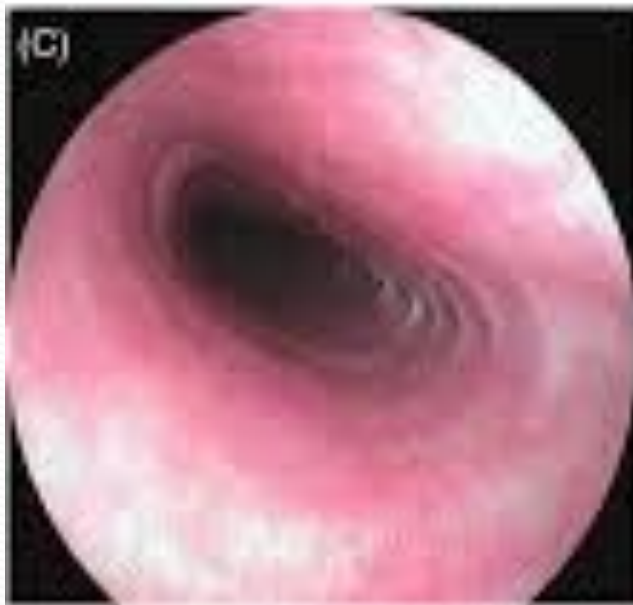
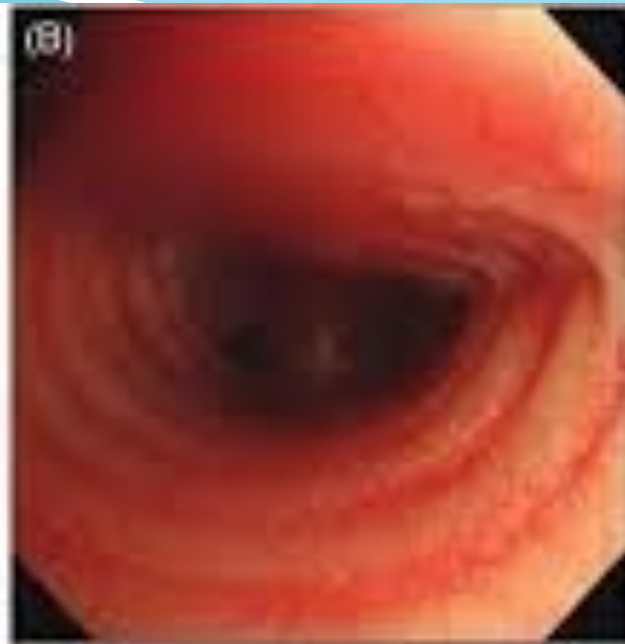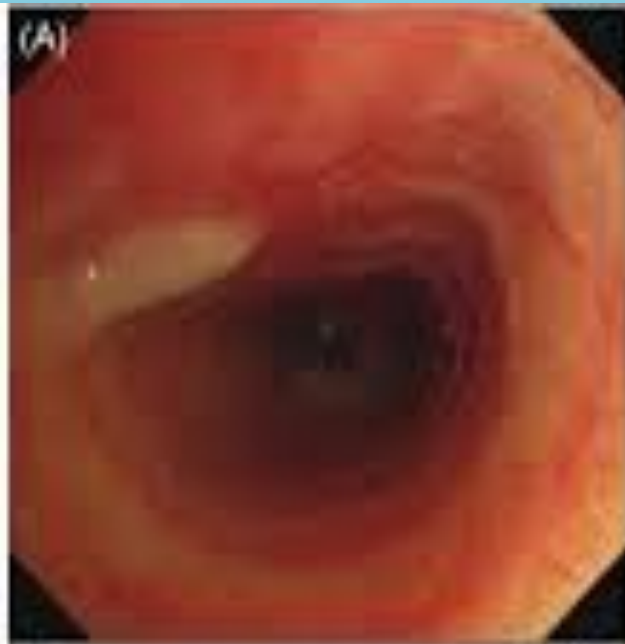Tracheal collapse (looking down the trachea)

	Normal
	Minor collapse
	Major collapse

© LifeLearn Inc.





Ārstēšana

- Mazina stresu, novērš aptaukošanos
- Regulāra vakcinācija
- Periodiski medikamentu kursi – glikokortikoīdi, antibiotikas, bronhodilatatori, pretklepus līdzekļi
- Ķirurģija, ja nepieciešams – stenta ievietošana
- Stenoze – ķirurģija

