Биометрия и гистология плацент при поздних преждевременных родах

Федоренко С.В.

Актуальность

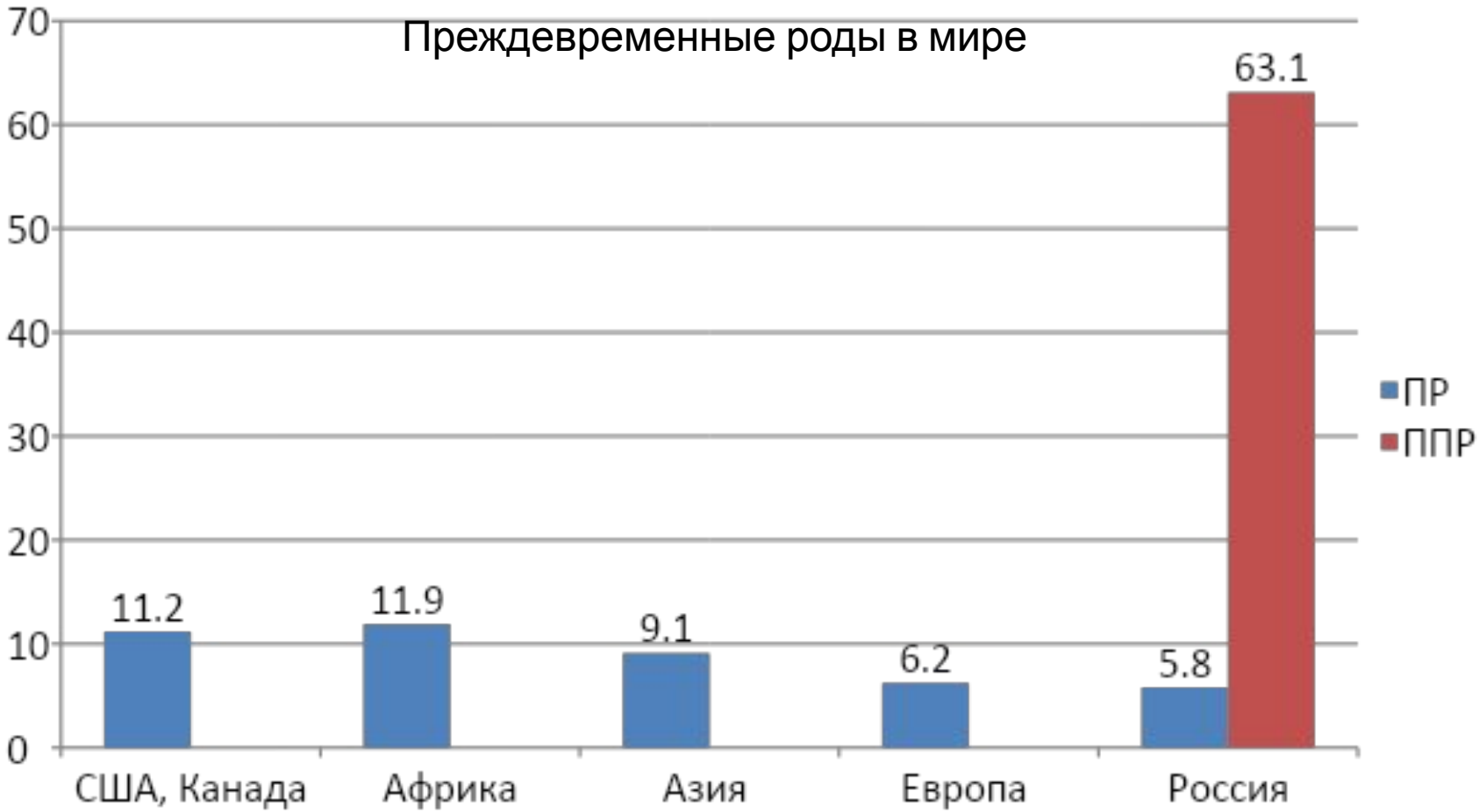

Цель

- Исследование морфофункциональных особенностей в плаценте при поздних преждевременных родах.

Материалы

- 60 беременных женщин репродуктивного возраста
  - Основная группа ППР

  - Группа сравнения
  - Своевременные роды

- 1
- 2

Основная группа
36
63
Вагинальные роды 63
Кесарево сечение 36

Группа сравнения

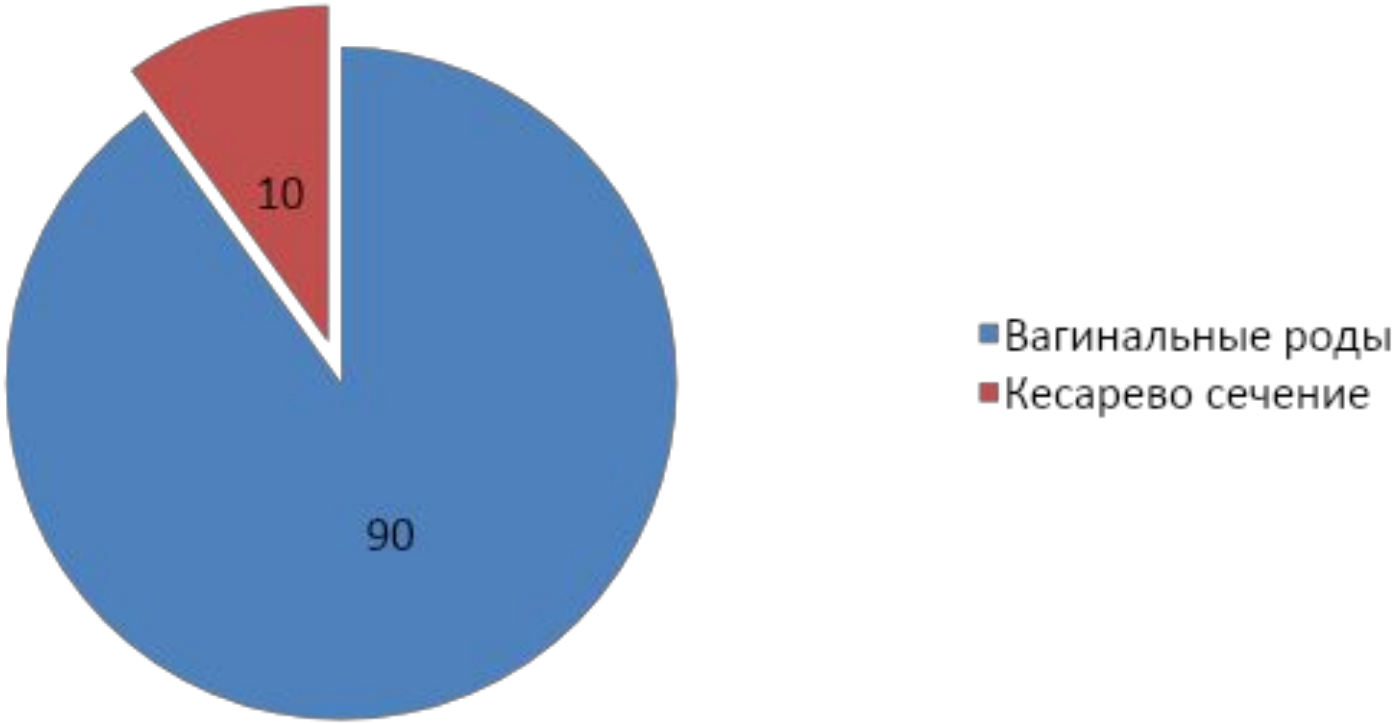

- Наличие у беременных воспалительных заболеваний нижних отделов половой системы (вагиниты) и мочевыводящих путей (пиелонефрит, цистит, бессимптомная бактериурия) способствует развитию в ткани плаценты мембранита

  ($r = 0,42$ и $r = 0,31$ соответственно, $p < 0,05$) и васкулита ($r = 0,45$ и $r = 0,35$ соответственно, $p < 0,05$).

- Вагиниты также ассоциированы с развитием в последе инволютивно-дистрофических изменений ($r = 0,59$, $p < 0,05$), что, свидетельствует о непосредственном агрессивном влиянии на плаценту возбудителей, попадающих в полость матки восходящим путем.

Воспалительные изменения в последах

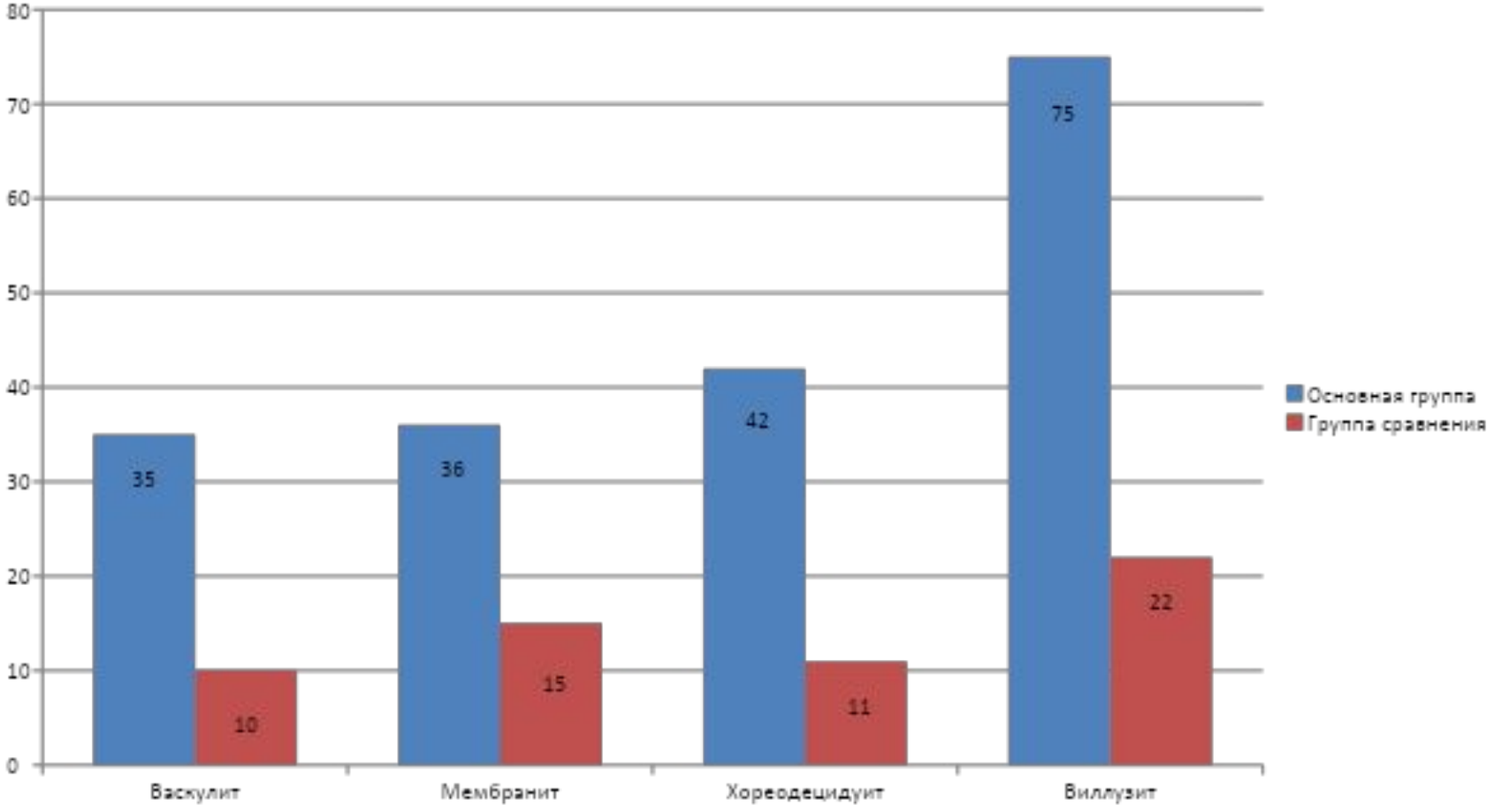

Морфологическое исследование плацент

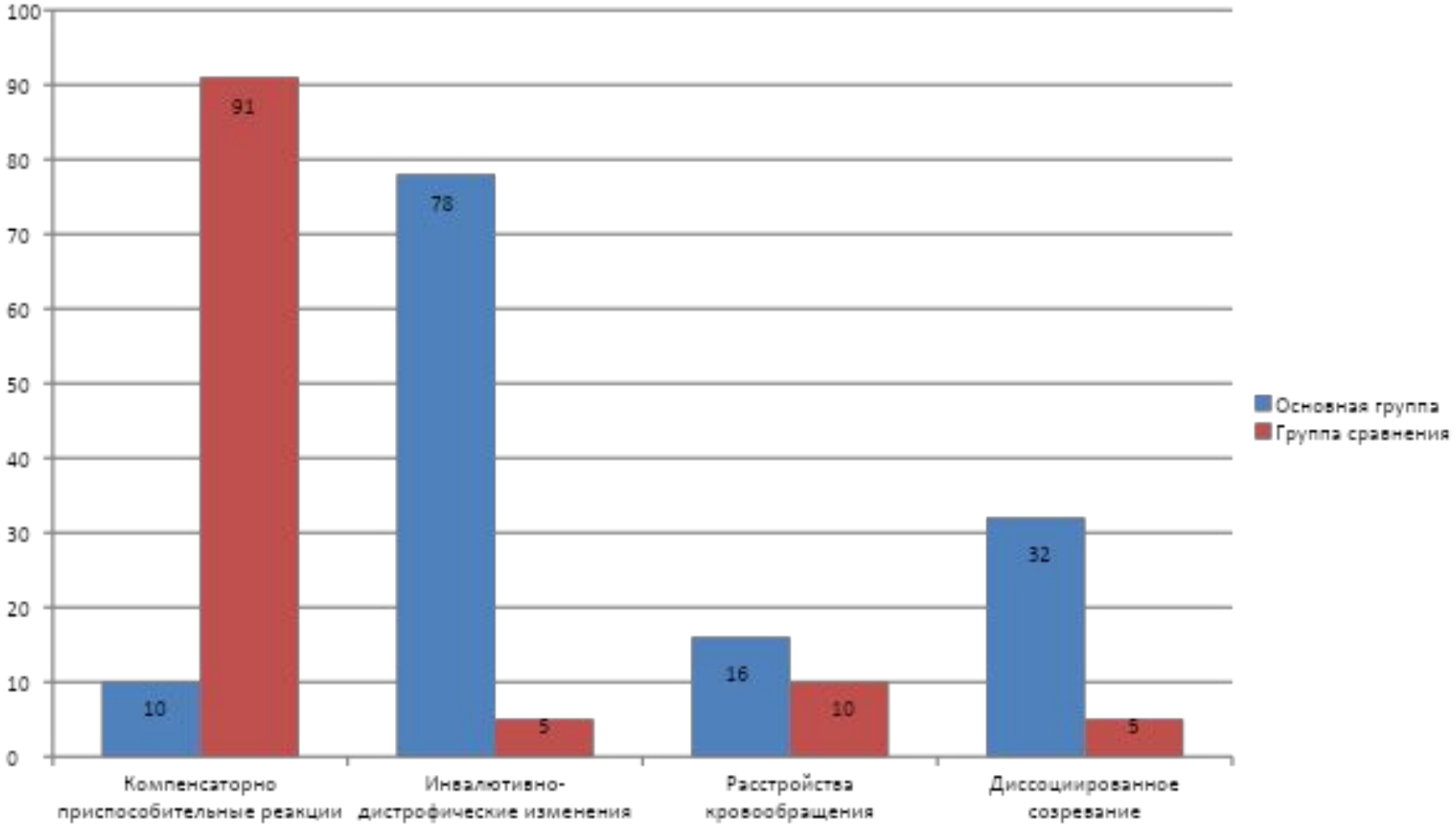

Заключение

- Особенностью морфологического строения последов у женщин с поздними преждевременными родами является более частое выявление воспалительных изменений, признаков нарушения созревания ворсин и инволютивно-дистрофических изменений и отсутствие компенсаторно-приспособительных реакций.