Апекскардиография

Выполнила:
Татанова О.Ю. 423 группа

- Апекскардиограмма (АКТ) или верхушечная кардиограмма представляет собой запись движения верхушки левого желудочка при его сокращении.

- АКГ представляет собой периодическую кривую, состоящую из одной большой положительной волны, занимающей начальную часть каждого цикла сердечного сокращения.

- Первый верхушечный толчок сердца — апекскардиограмма (АКГ) был зарегистрирован у человека в 1863 г. Этьен-Жюль Мареем с помощью стетоскопа в качестве воспринимающего устройства, соединенного пневмосистемой с капсулой регистратора.

- Запись АКГ целесообразно производить в положении испытуемого на левом боку. Во время записи испытуемый должен задержать дыхание на неполном выдохе.
- Перед записью АКГ пальпаторно на передней стенке грудной клетки определяют точку максимальной пульсации (верхушечный толчок) и фиксируют в данной точке датчик с помощью резиновой ленты.

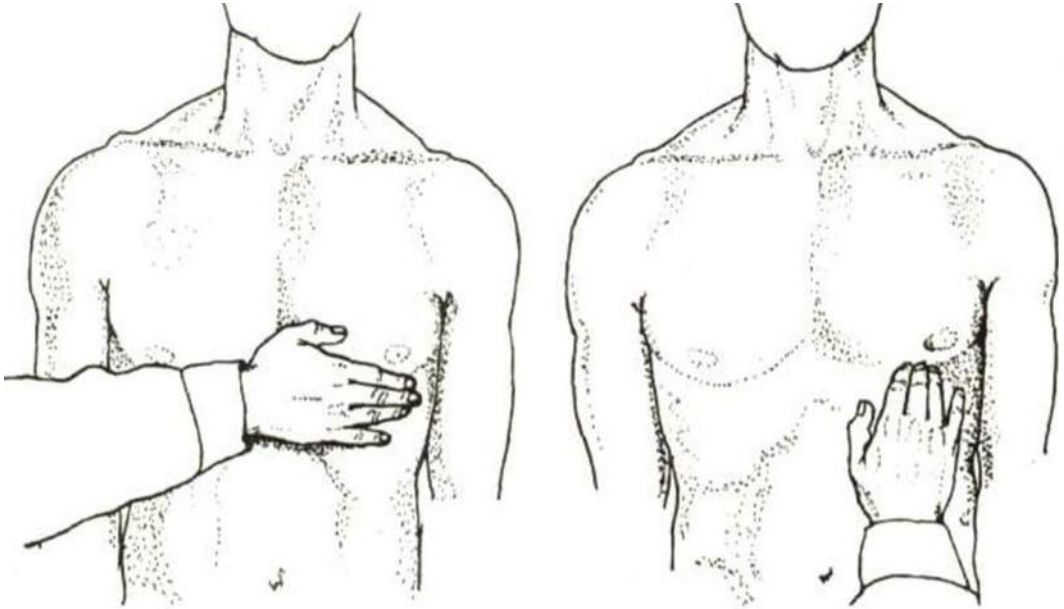

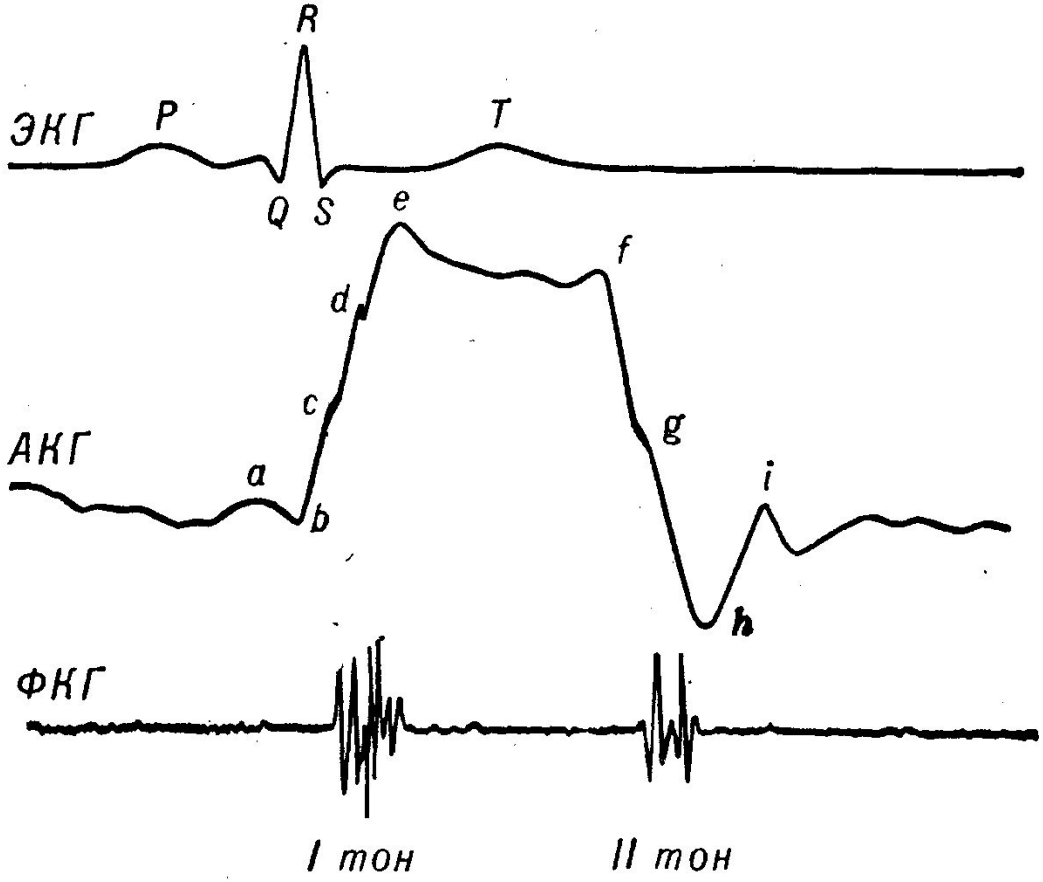

- *a* — волна, соответствующая систоле предсердий;
- *b* — *c* — подъем кривой АКГ, отражающий верхушечный толчок;
- излом кривой в точке *c* соответствует началу механической систолы желудочков;
- зубец *d* отражает начало периода изгнания крови из желудочков;

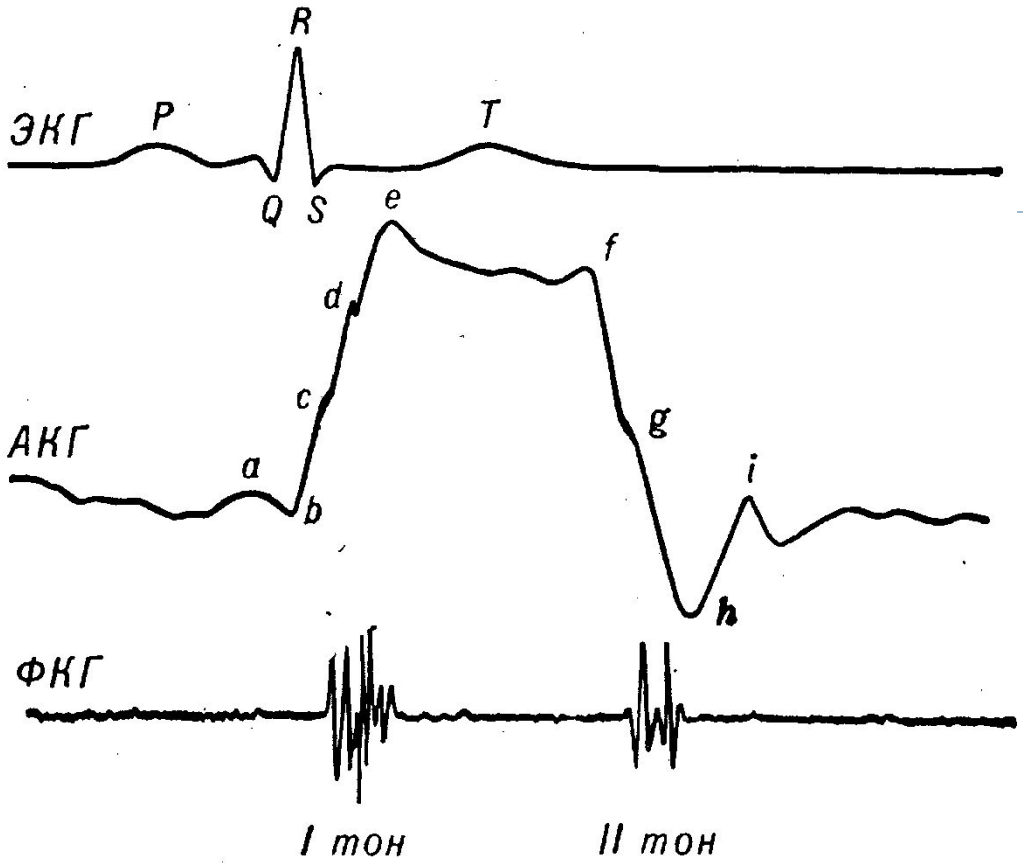

- e — f — плато, связанное с прижатием сердца к грудной стенке;
- f — h — спуск кривой АКГ, соответствующий расслаблению желудочков сердца;
- излом кривой в точке g отражает момент закрытия полулунных клапанов сердца;
- подъем h к i — связан с быстрым наполнением желудочков.

Спасибо за внимание!