Клиническая картина ишемического инсульта в бассейне задней мозговой артерии.

Подготовила студентка VI курса
Боброва Ю. А.

Актуальность.

- Ишемические инсульты в бассейне задних мозговых артерий (ЗМА) составляют, по разным данным, от 5 - 10 до 25% случаев всех ишемических инсультов.
- Они могут явиться причиной целого ряда клинических симптомов, далеко не всегда своевременно и адекватно распознающихся самими пациентами, их родственниками и врачами.
- При этом отсрочка в своевременной диагностике или некорректный диагноз ставят под сомнение возможность проведения больному адекватной терапии, что в свою очередь не может не влиять на исход болезни.

Этиология.

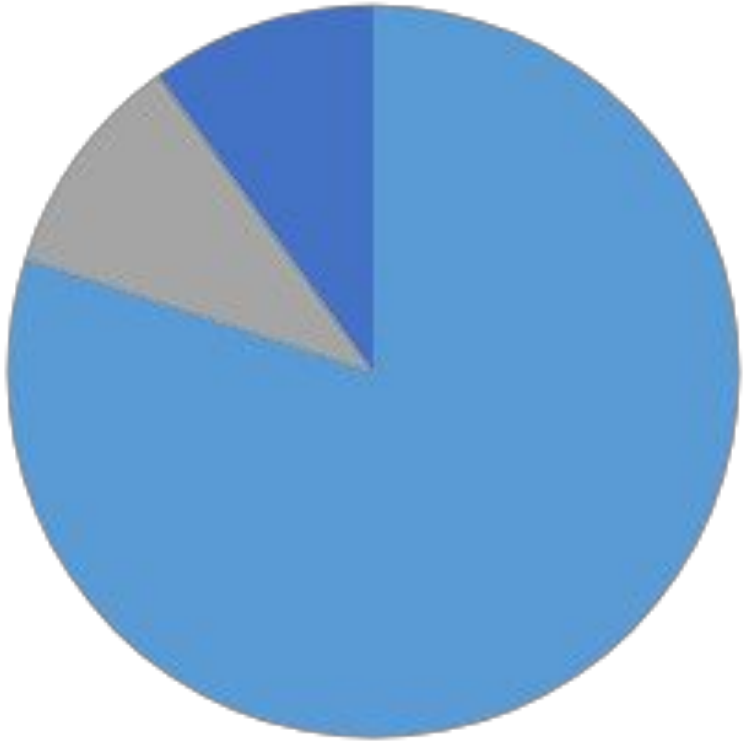

Анатомия задней мозговой артерии.

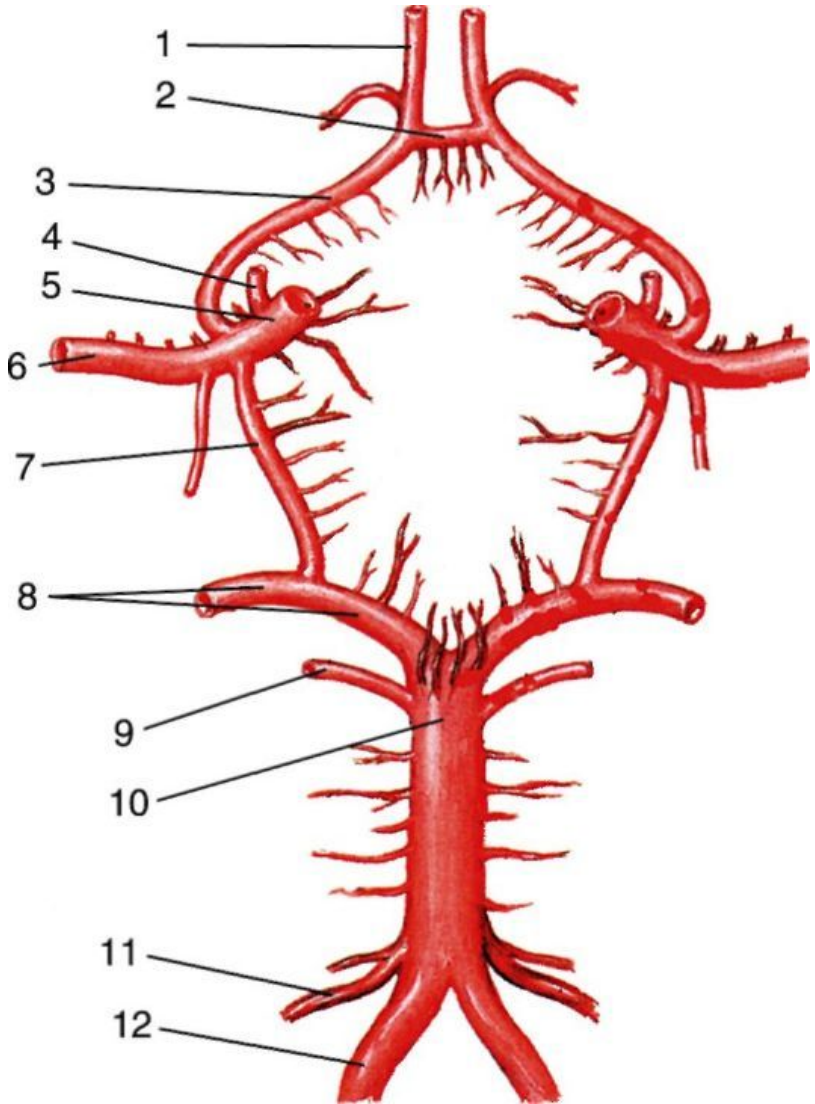

- Парные ЗМА являются терминальными ветвями базилярной артерии.
- Выделяют 4 сегмента:

1. P1: от деления базилярной артерии до задней соеденительной артерии.
2. P2: от места отхождения задней соеденительной артерии вокруг среднего мозга, подразделяется на P2A (передний) и P2P (задний) подсегменты. P2A сегмент проходит через ножковую цистерну, P2P проходит в обводной цистерне
3. P3: четверохолмный сегмент (проходит в четверохолмной цистерне)
4. P4: кортикальный сегмент (шпорная ветвь в шпорной борозде)

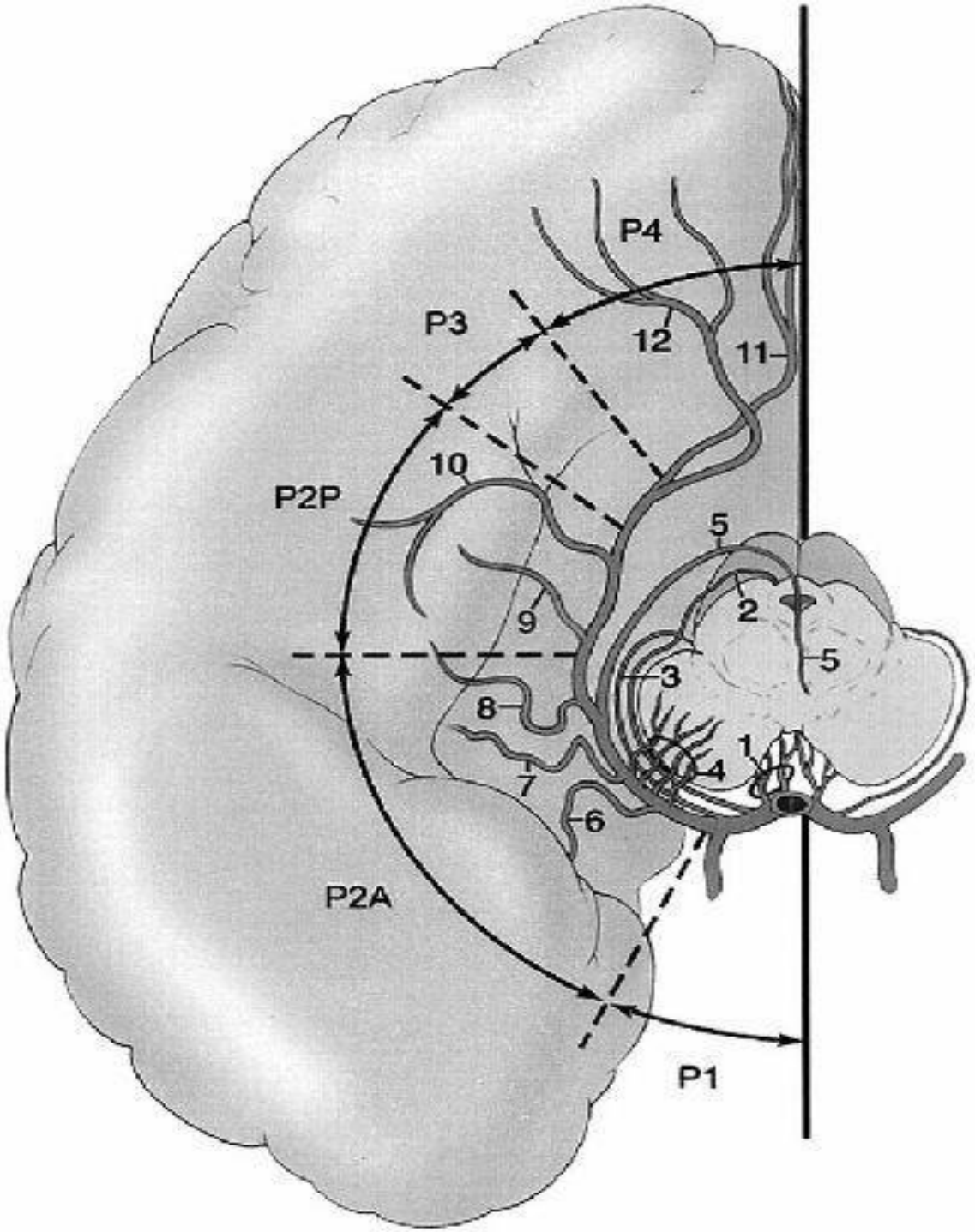

Сегменты задней мозговой артерии и ее ветви

P1 сегмент:

1 - таламо-перфорантные артерии;
2 - Длинная огибающая артерия;
3 - Короткая огибающая артерия.

P2A сегмент:

4 - Педункулярные перфорантные артерии;
5 - Медиальная задняя ворсинчатая артерия;
6 - Артерия гиппокампа;
7 - Передняя височная артерия;
8 - Средняя височная артерия.

P2P сегмент:

9 - Задняя височная артерия;
10 - Латеральная задняя ворсинчатая артерия.

P3 и P4 сегменты:

11 - Артерия шпорной борозды;
12 - Теменно-затылочная артерия.

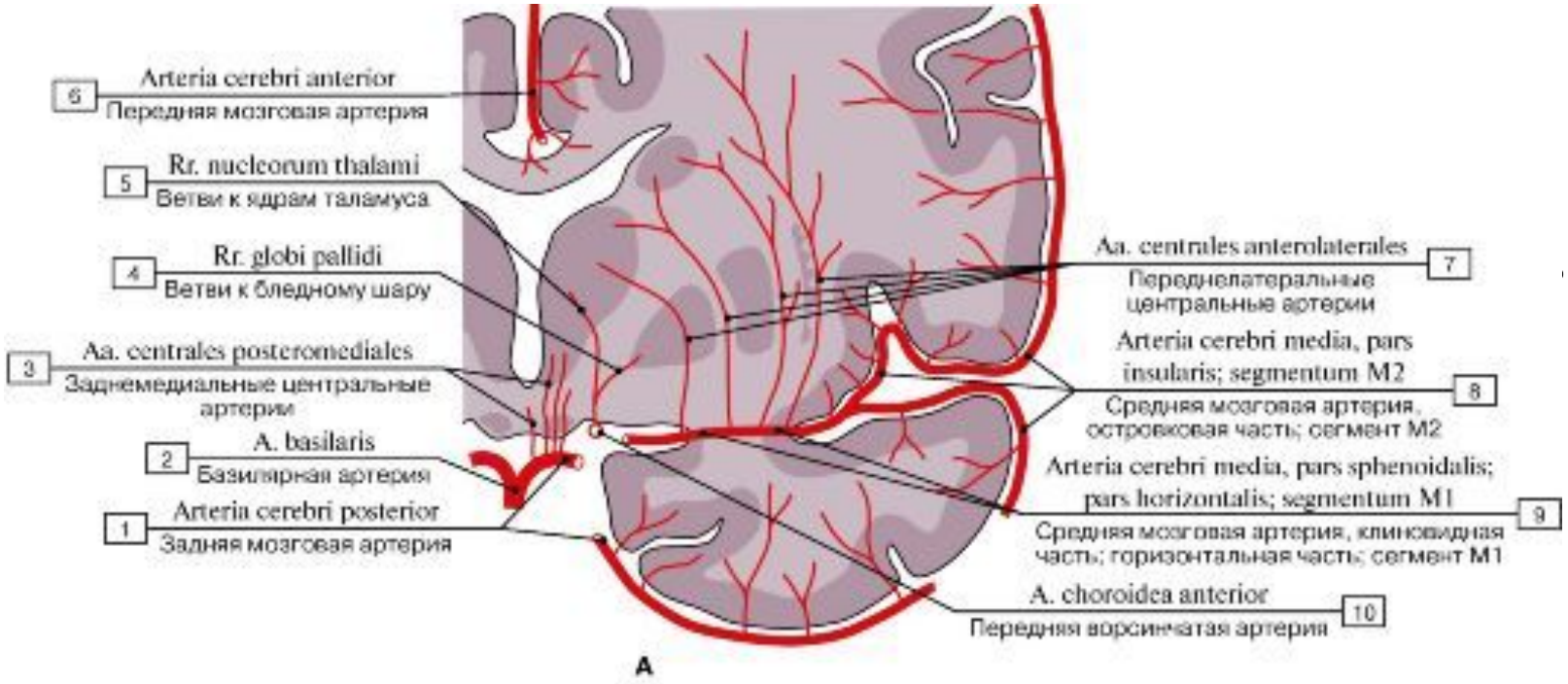

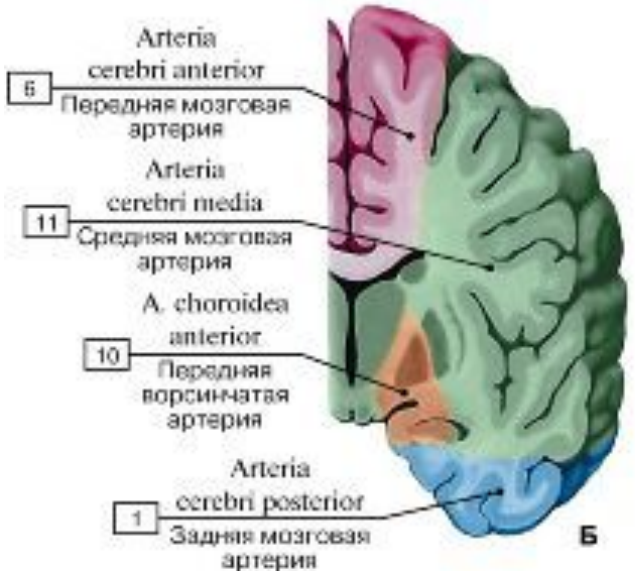

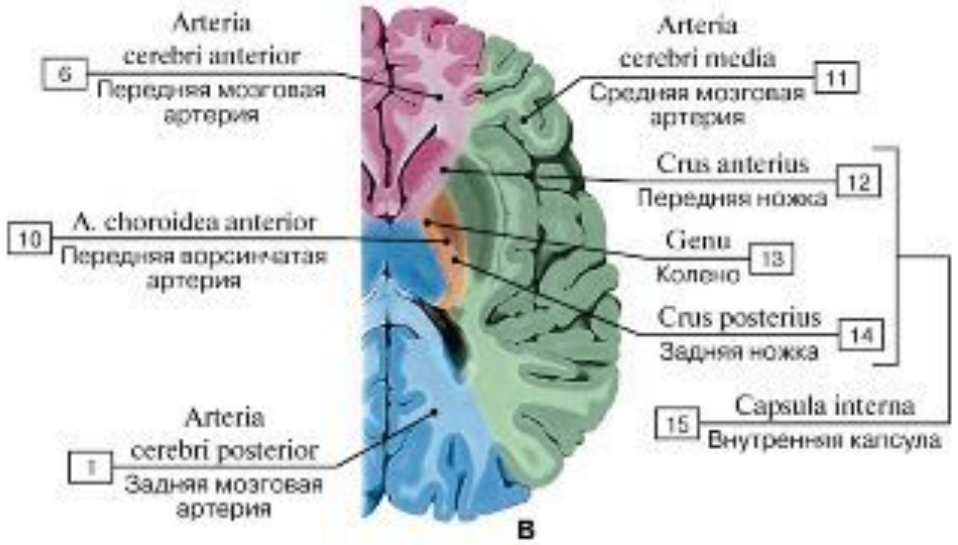

Парные ЗМА служат основными источниками кровоснабжения верхней части среднего мозга, таламусов и задненижних частей полушарий головного мозга, включая затылочные доли, медиобазальные отделы височных долей и нижнемедиальные отделы темени.

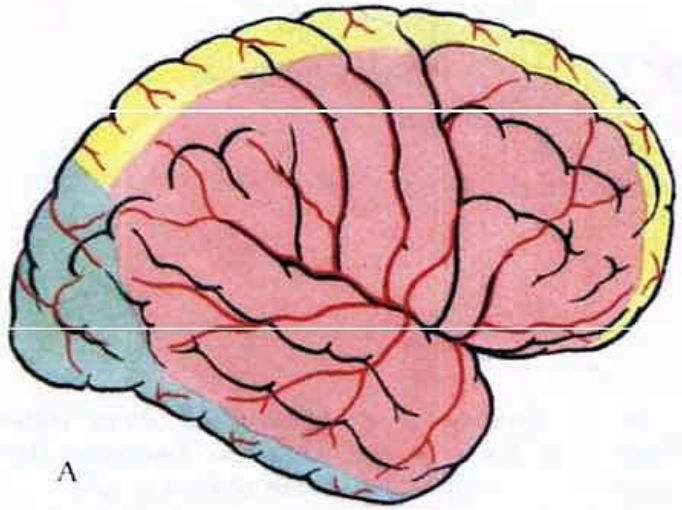

А

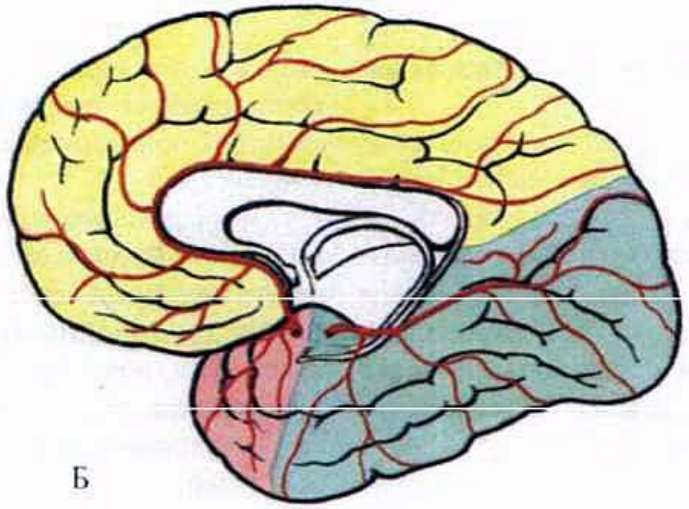

Б

Передняя мозговая артерия

Средняя мозговая артерия

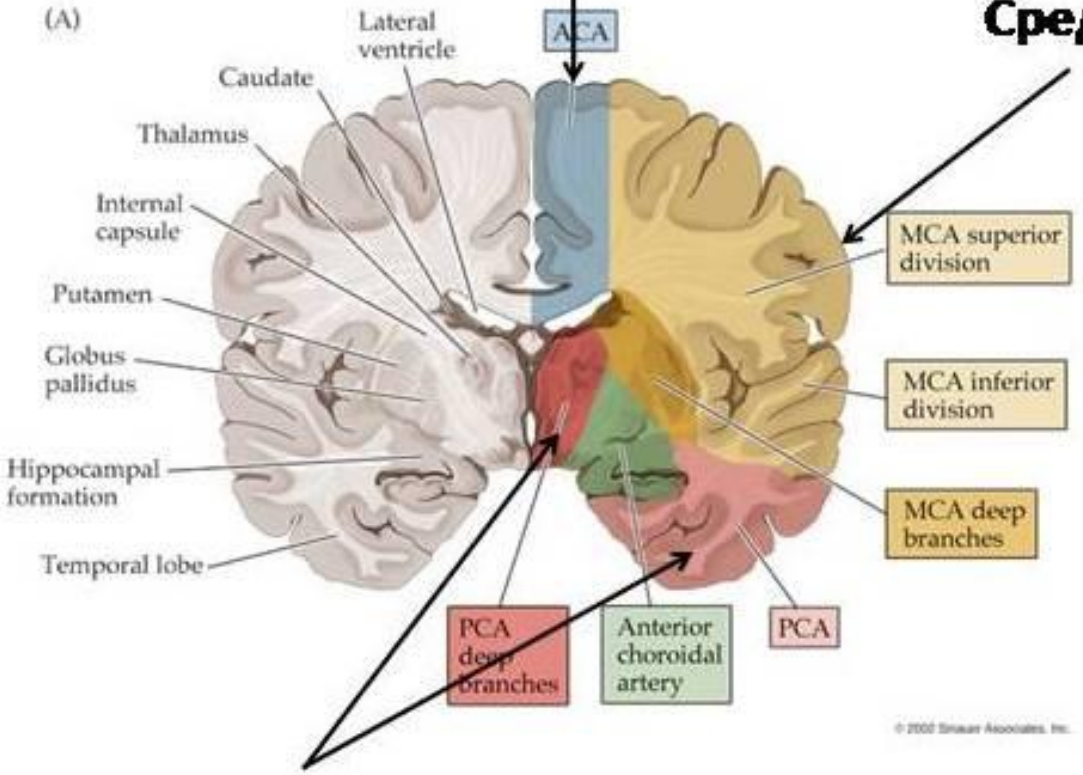

Задняя мозговая артерия

- Ветвями P1 сегмента кровоснабжаются вентролатеральные ядра таламуса и медиальное коленчатое тело.
- Ветви сегмента P2 кровоснабжают латеральное коленчатое тело, дорсомедиальные ядра и подушку таламуса, часть среднего мозга и латеральную стенку бокового желудочка.
- Ветви, отходящие от сегментов P3 и P4 кровоснабжают кору затылочных долей, медиобазальные отделы височных долей и нижнемедиальные отделы темени.

Клиническая картина инсульта в бассейне ЗМА.

Локализация поражения.

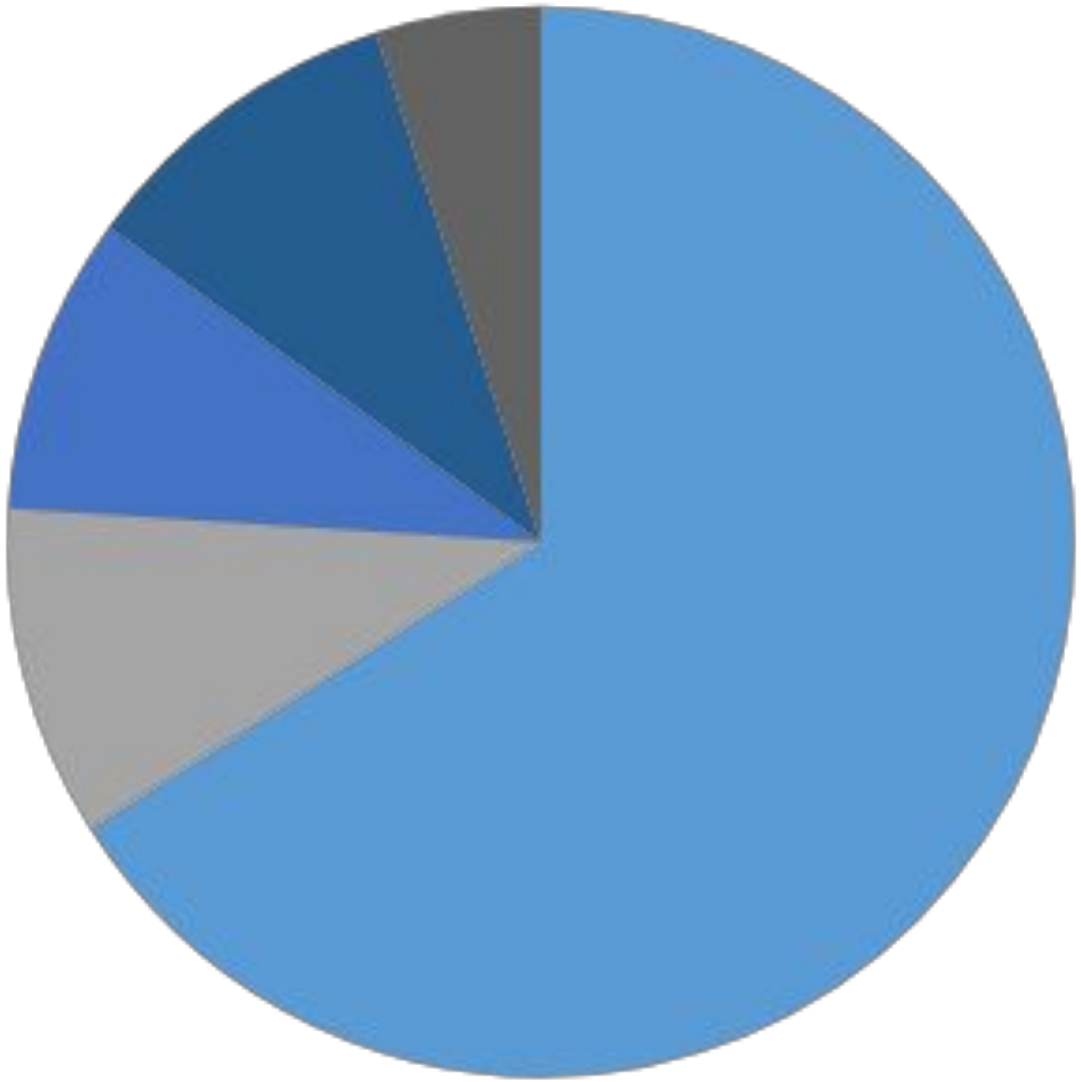

Классификация симптомов.

Прекоммуникационные симптомы (поражение P1-сегмента)

Посткоммуникационные симптомы (поражение P2 – P4-сегмента)

Двигательные нарушения

Нарушения чувствительности

Нейропсихические расстройства

Нарушения зрения

1. Предкоммуникационные симптомы.

Таламические синдромы.

- Поражаются задние вентральные ядра таламуса с вовлечением прилежащего субталамического ядра или его афферентных путей
- Проявляется утратой всех видов чувствительности, болью и дизестезей, хореоатетозом, интенционным тремором, спазмами мышц кисти, легким гемипарезом.

Синдром Клода.

- Симптомы: контралатеральная мозжечковая атаксия и ипсилатеральный парез глазодвигательного нерва.
- Возникает при поражении области дентатоталамического пути и области выхода глазодвигательного нерва.

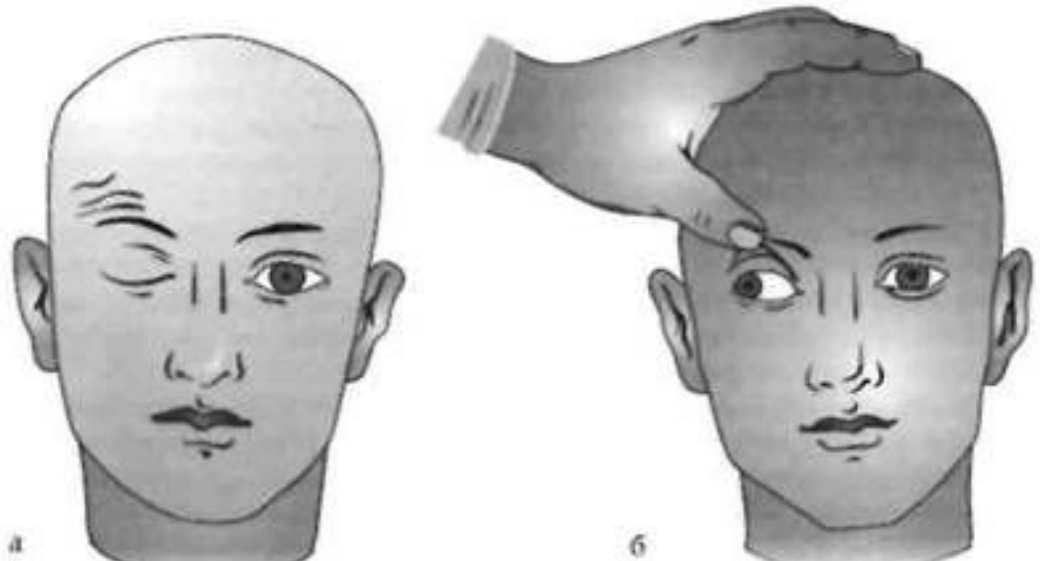

Синдром Вебера.

- Поражается глазодвигательный нерв и ножка головного мозга.
- Симптомы: парез глазодвигательного нерва и контралатеральная гемиплегия.

2. Посткоммуникационные симптомы.

Нарушения зрения.

- Гомонимная гемианопсия (часто верхнеквадрантная), возникает при поражении коры в области шпорной борозды или прилежащей части зрительн

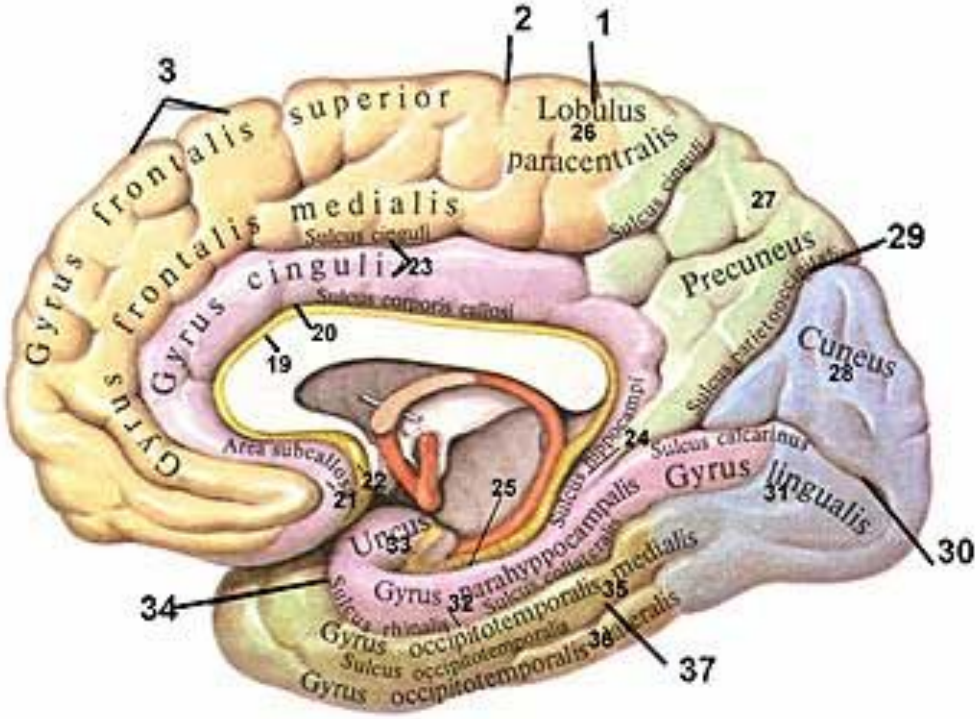

- При двустороннем поражении затылочных долей возникает двусторонняя гомонимная гемианопсия, корковая слепота.
- Так же, у пациентов может развиваться синдром отрицания слепоты (анозогнозия, синдром Антона – Бабинского)

- Синдром Балинта - неспособность больного охватить взором все предметы, находящиеся в поле зрения. Он включает:

1. нарушение переноса и фиксации взора (окуломоторная апраксия),
2. пространственную дезориентацию,
3. неточность движений руки, выполняемых под контролем зрения, - промахивание (оптическая атаксия).

- Синдром Балинта наблюдается при двустороннем поражении верхней теменной области.

Нейропсихологические нарушения.

- Вербальная алексия без аграфии возникает при поражении коры в области шпорной борозды доминантного полушария (инсульт в бассейне мозолистых ветвей левой ЗМА у правшей) и задней части мозолистого тела.
- Правополушарные инфаркты в бассейне ЗМА вызывают контрлатеральный геминиглект (игнорирование половины поля зрения)



У пациентов развивается:

- зрительная и цветовая агнозия
- прозопагнозия (агнозия на знакомые лица)



нормальное зрение

Метаморфопсия
(искажение)

- Ишемия коры в области шпорной борозды ведет к появлению неопределенных зрительных галлюцинаций, метаморфопсии, нарушению восприятия расстояния, впечатлению расширения поля зрения, палинопсие, искажению контуров предметов, центральной светобоязни.
- Педункулярный галлюциноз - патологическое состояние: зрительные галлюцинации, часто в виде движущихся людей, животных или предметов, имеющих уменьшенные размеры, обычно у больных с сохранными зрением и критикой. Характерно своеобразное отношение больных к галлюцинациям: поначалу они их пугают, но постепенно вызывают определённый интерес и даже некоторое удовольствие.

Спасибо за внимание!