ФГБОУ ВО «Северный государственный медицинский университет»

Реваскуляризация головного мозга: ЭИКМА

докладчик: студент 6 курса лечебного факультета

Паутов Д.А.

Архангельск, 2018

Актуальность

В России летальность в острый период инсульта достигает **35%,** увеличиваясь почти на 15% к концу первого года заболевания.

Постинсультная инвалидизация занимает первое место среди всех возможных причин утраты трудоспособности, к прежней работе возвращаются лишь около 20% лиц, перенесших инсульт, при том что 1/3 больных— люди социально активного возраста

Вариантная анатомия базальных сосудов ГМ (Виллизиев круг)

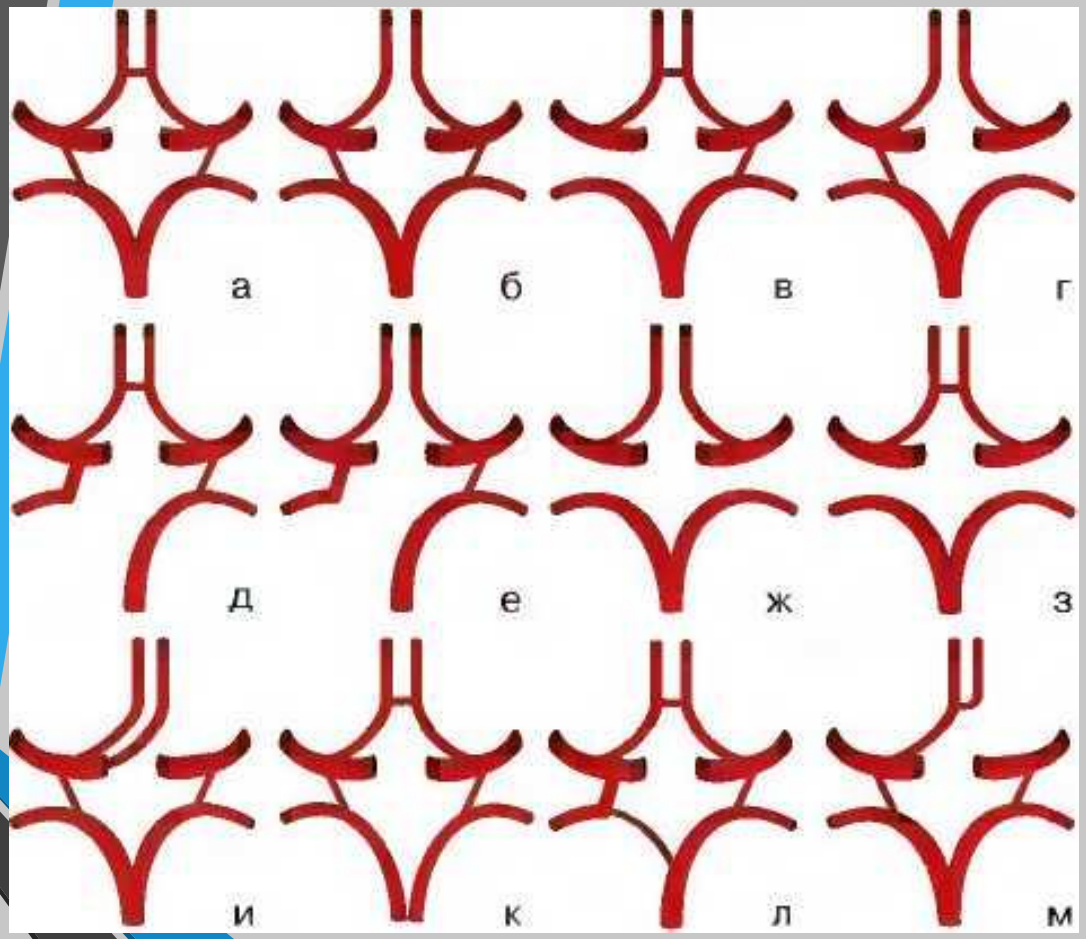

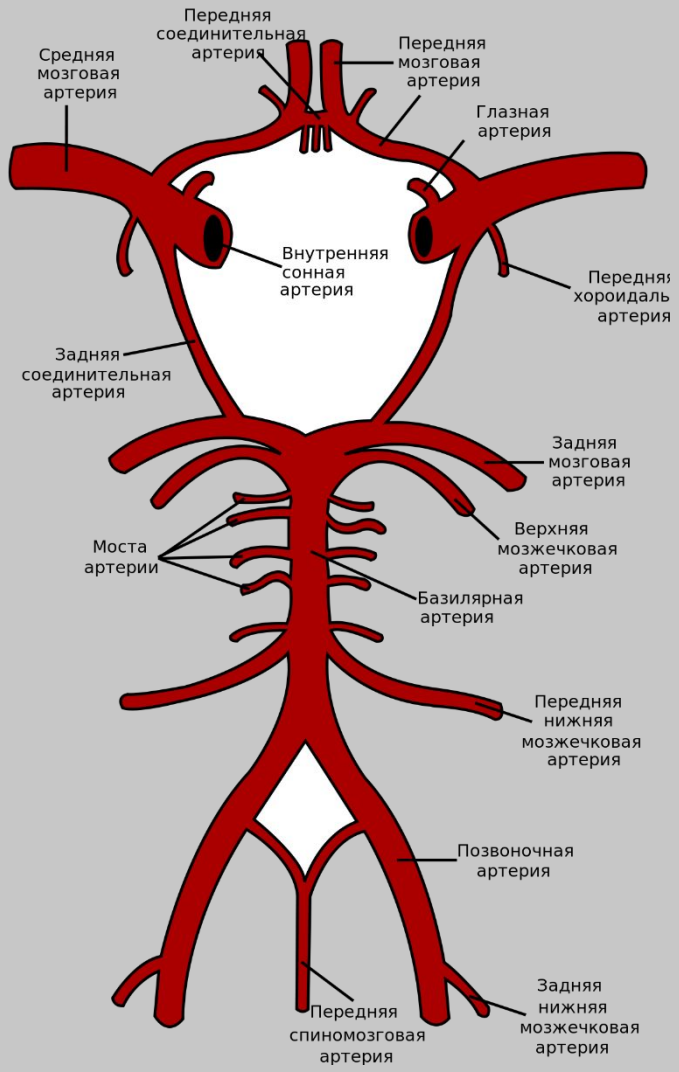

Реваскуляризация головного мозга

— хирургическое вмешательство, целью которого является восстановление адекватного кровоснабжения ГМ путем восстановления кровотока по пораженным сосудам или с помощью создания новых и/или дополнительных путей кровотока (сосудистых анастомозов): КЭЭ, ЭИКМА, ИИКМА и т.д.

О возможностях ЭИКМА: ветвь ПВА может обеспечивать кровоток в объеме 14-18 мл/100г/мин. А в норме – 46-52 мл/100г/мин.

Первый ЭИКМА был наложен 30 октября 1967 г. профессором M. G. Yasargil пациенту с синдромом Марфана и полной окклюзией СМА. Позже M. G. Yasargil описал 9 наблюдений выполнения микроанастомоза пациентам с окклюзией ВСА или СМА, а также со слож ными интракраниальными аневризмами.



«Эволюция» микроанастомозов в НХ

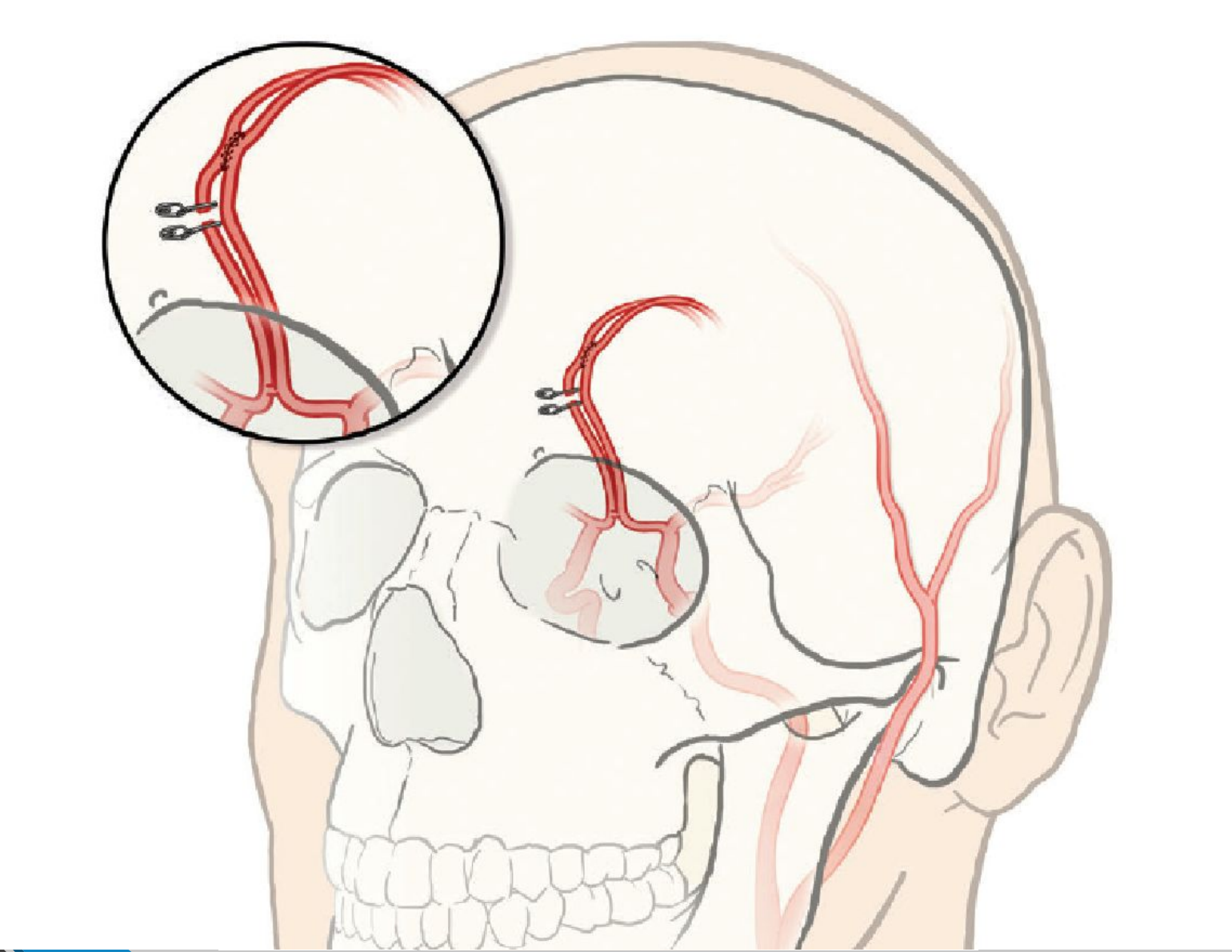

Применение ЭИКМА:

Предупреждение и лечение острой ишемии ГМ

- Острый инфаркт мозга
- Церебральный ангиоспазм
- Опухоли основания черепа и шеи
- Сложные аневризмы

Улучшение мозгового кровотока при хронической ишемии ГМ, профилактика первичного/повторного ОНМК

- Атеросклероз БЦА
- Болезнь Моя-Моя

Показания к ЭИКМА

- окклюзия ВСА или MI-сегмента СМА, верифицированная по данным церебральной ангиографии, КТ или МР-ангиографии;
- перенесенное нарушение мозгового кровообращения по ишемическому типу в бассейне окклюзированной артерии;
- снижение перфузионного резерва головного мозга в бас сейне окклюзированной артерии, выявленное в результате выполнения ПЭТ, ОФЭКТ или КТ-перфузии .

Обязательно проведение ацетозоламидовых проб, показанием к операции должна служить низкая сосудистая реактивность — увеличение регионарного кровотока менее чем на 10% от исходного после приема ацетозоламида (диакарб).

Противопоказания к ЭИКМА

- очаг ишемии головного мозга более 50 см3 в бассейне окклюзированной артерии, выявленный по данным КТ или МРТ головного мозга;
- геморрагическое пропитывание в проекции ишемического очага;
- наличие выраженного неврологического дефицита у па циента (более 3 баллов по шкале Рэнкина)
- тяжелая сопутствующая патология
- стеноз устья наружной сонной артерии более 70% (без предварительной эндартерэктомии из соответствующей НСА);
- несостоятельность соответствующей поверхностной ви сочной артерии и ее ветвей как артерии-донора (диаметр менее 1 мм)

Программа обследования пациентов с атеросклеротическими поражениями брахиоцефальных артерий в ОННХ НИИ СП им.Н.В.Склифосовского

- Общеклинический стационарный минимум (100%).
- Дуплексное сканирование брахиоцефальных артерий (100%).
- МРТ головного мозга (100%).
- МР-ангиография головного мозга (100%).
- КТ(МР)-ангиография брахиоцефальных артерий (по показаниям)
- Рентгенконтрастная ангиография ветвей дуги аорты и церебральных артерий (по показаниям).

Церебральная сцинтиграфия (по показаниям).

Подготовка к операции

- Общеклиническая подготовка больного.
- За 3 дня: дезагрегантная доза АСК (тромбоАсс 100 мг, кардиомагнил 75 мг, аспирин 125 мг);
- Оценка размера ветвей ПВА(сосуда-донора) (ангиография);
- Определение ЛСК и ОСК в этих ветвях УЗДГ с разметкой перед операцией;

Нейропротекция и анестезия

- ЭТН на спине, с поворотом головы в противоположную вмешательству сторону;
- Все анестетики и анестезиологические методики, угнетающие церебральный кровоток и перфузию, должны быть исключены (кетамин, закись азота, фторотан);
- Исключить гипервентиляцию, гипотензию (АД на 10-20 мм.рт.ст. выше рабочего АД пациента);
- Исключить гипертермию (риск тромбоза анастомоза)

Хирургическая техника

Техника наложения микрохирургического анастомоза состоит из 5 основных этапов:

- — выделение и подготовка донорского сосуда;
- — краниотомия;
- — выделение и подготовка реципиентного сосуда;
- — выполнение анастомоза и контроль его работы;
- — закрытие раны

Хирургическая техника

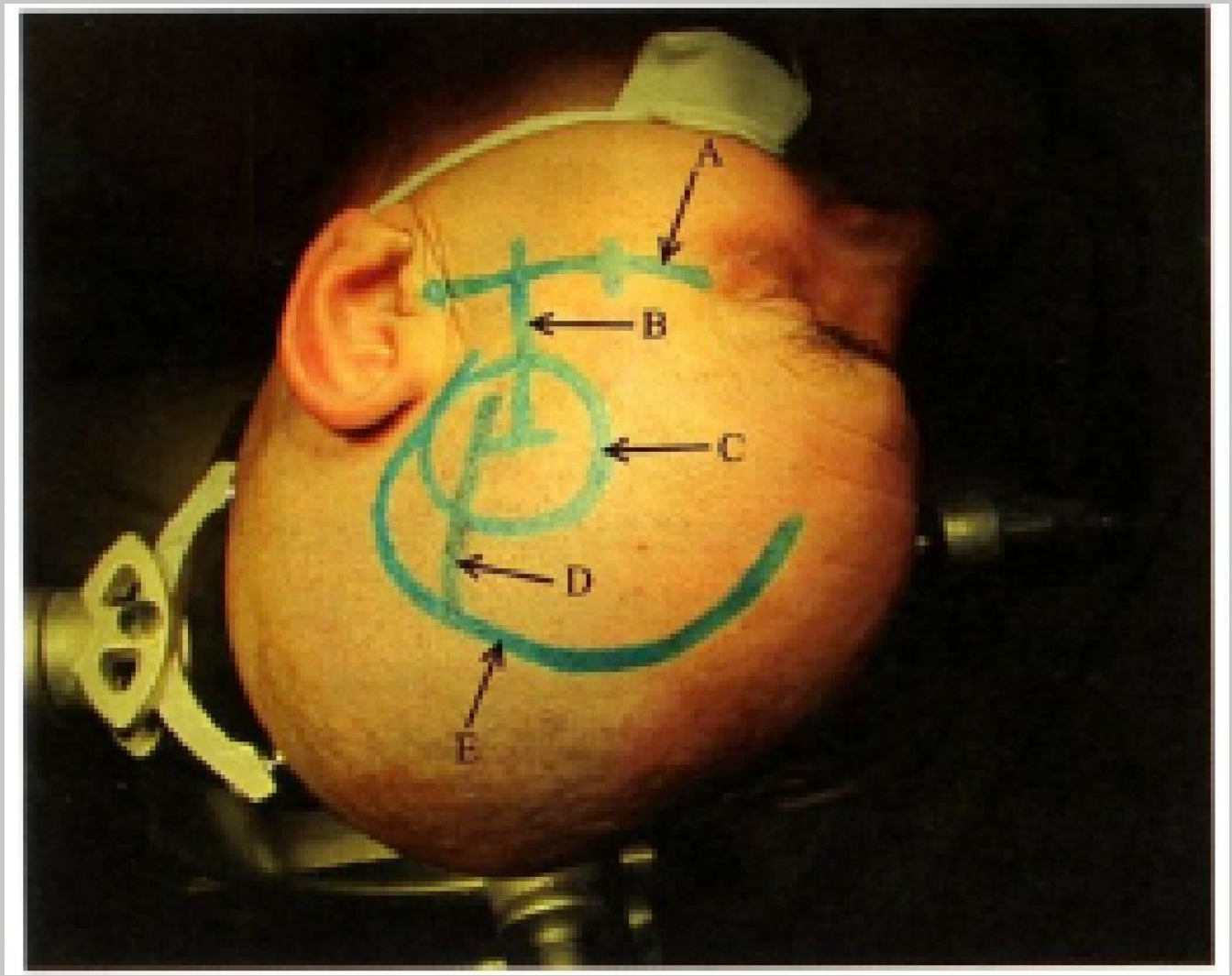

Хирургическая техника

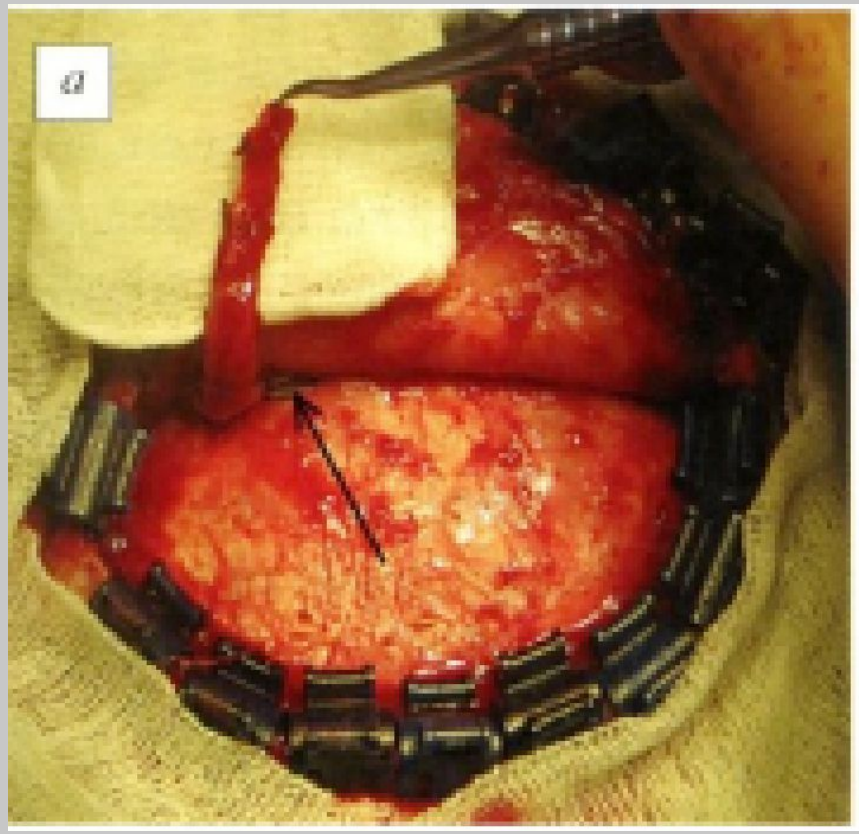

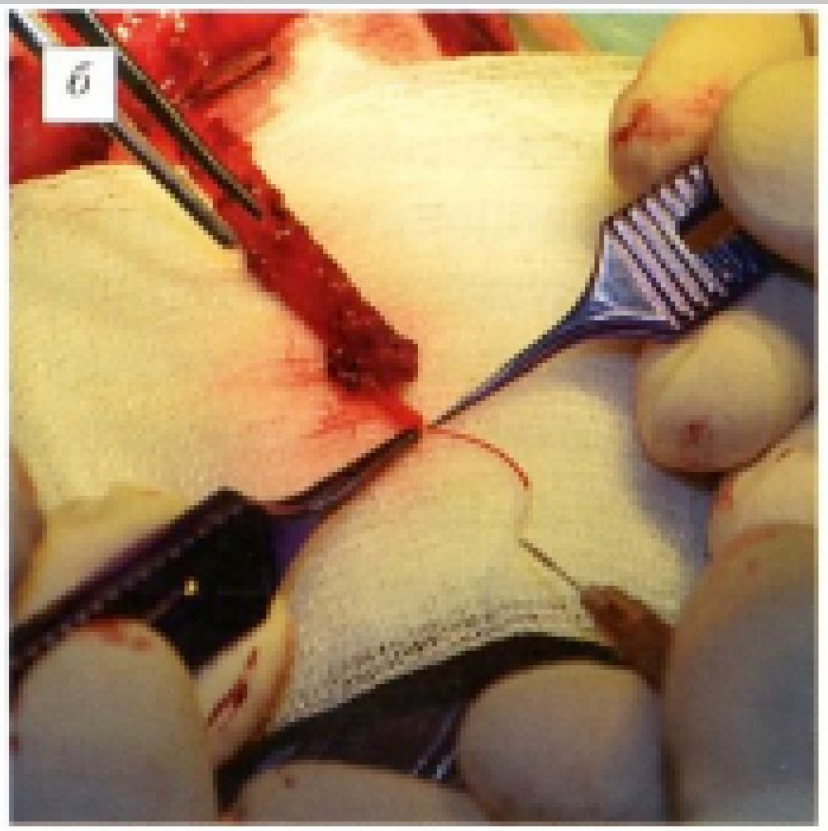

Хирургическая техника

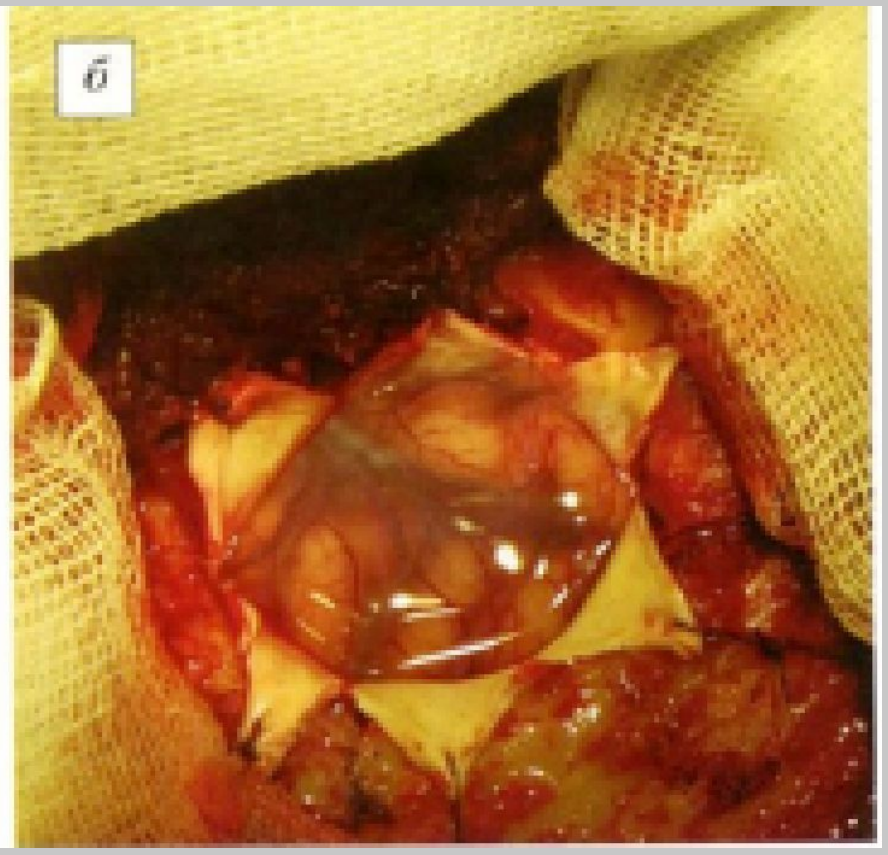

Хирургическая техника

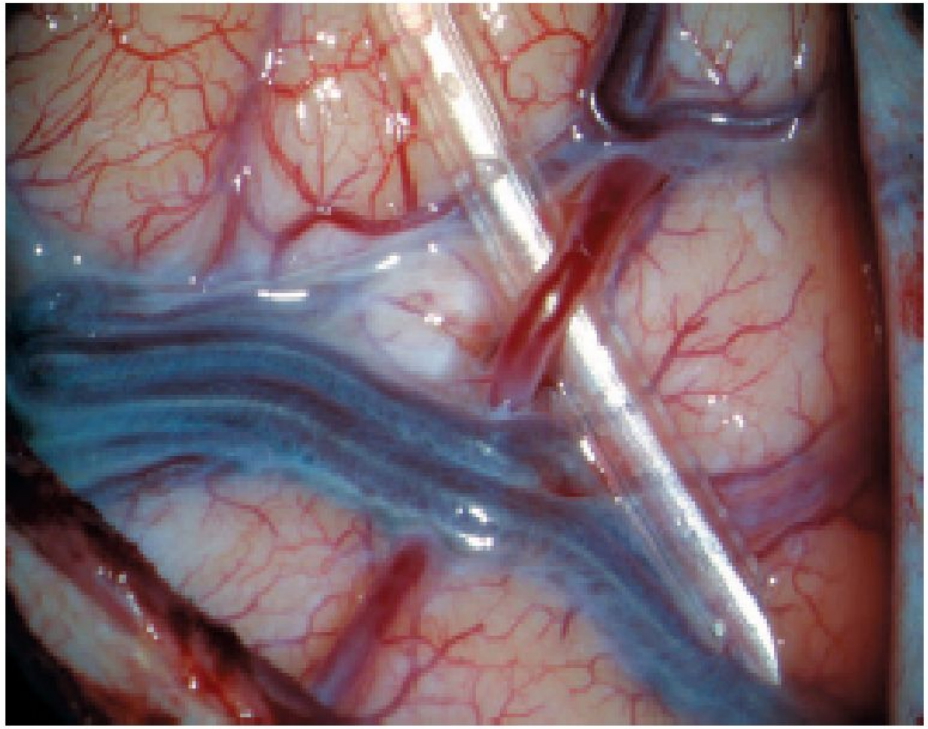

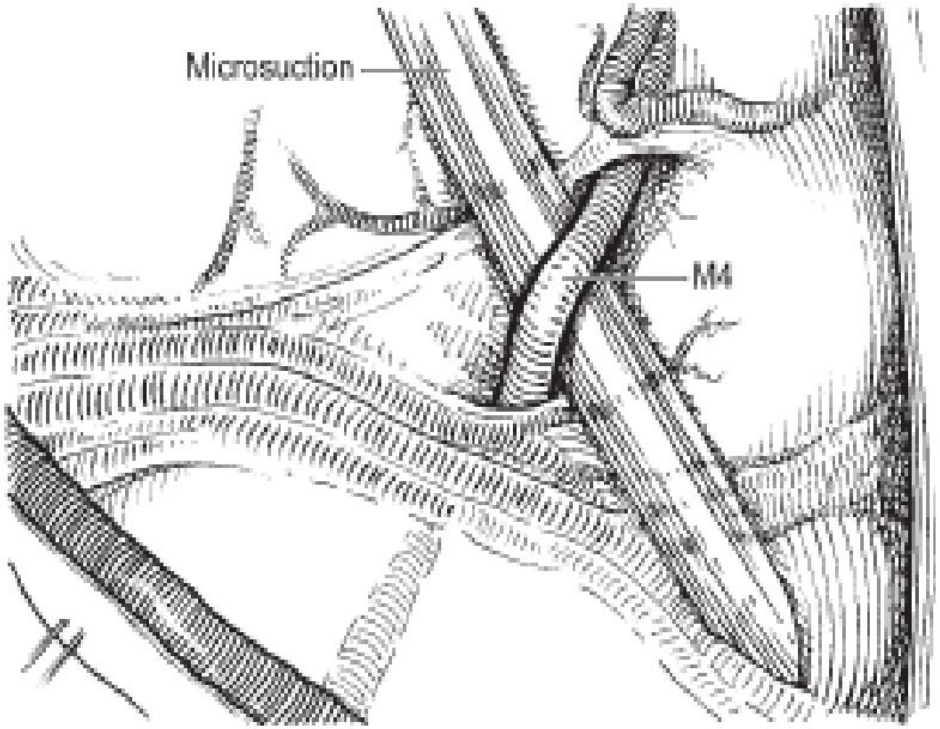

Хирургическая техника

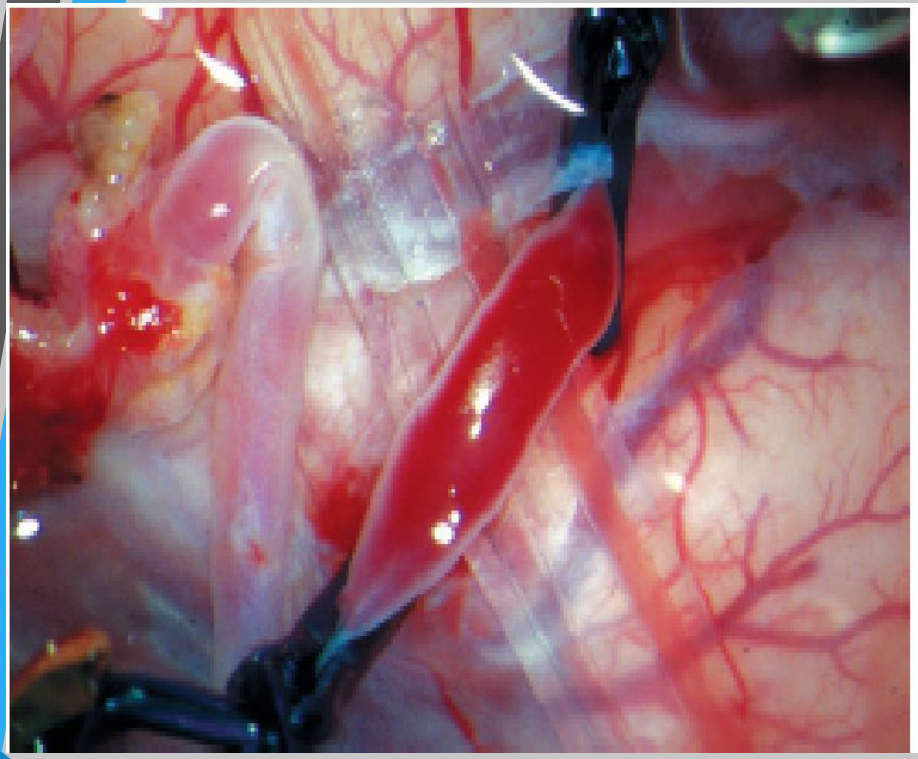

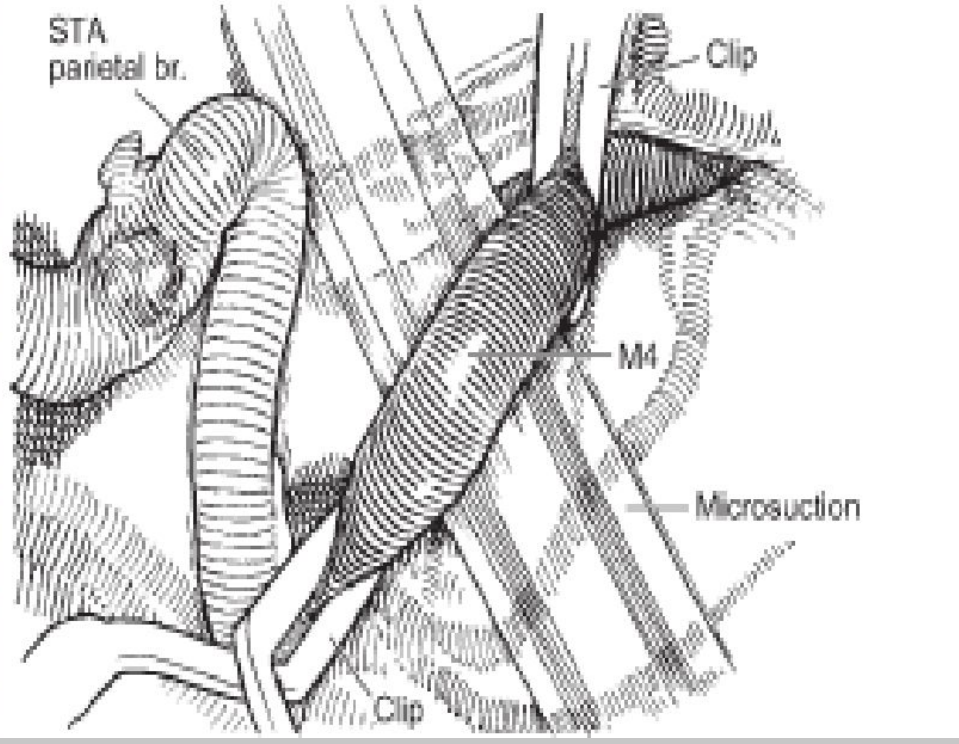

Хирургическая техника

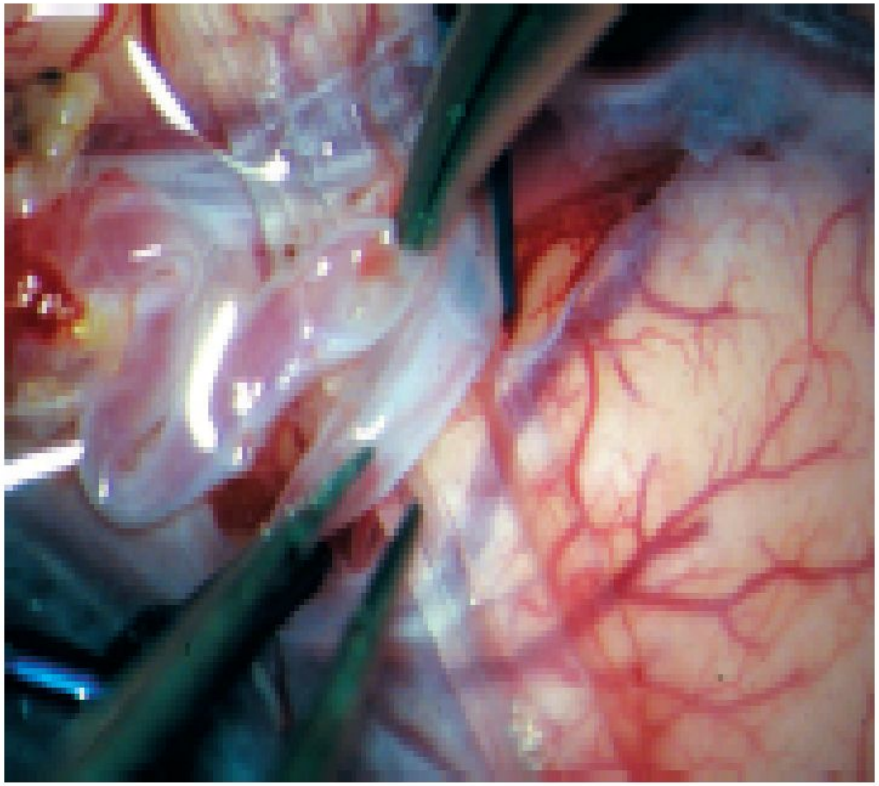

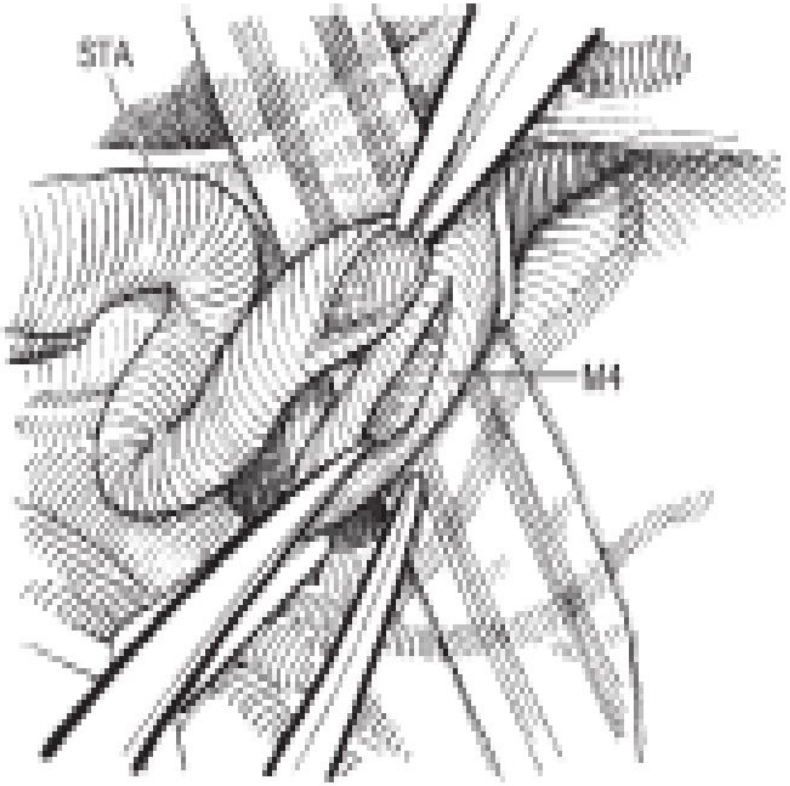

Хирургическая техника

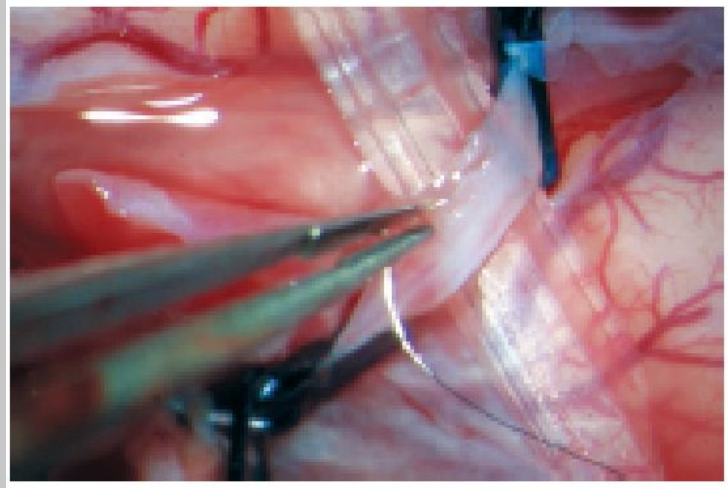

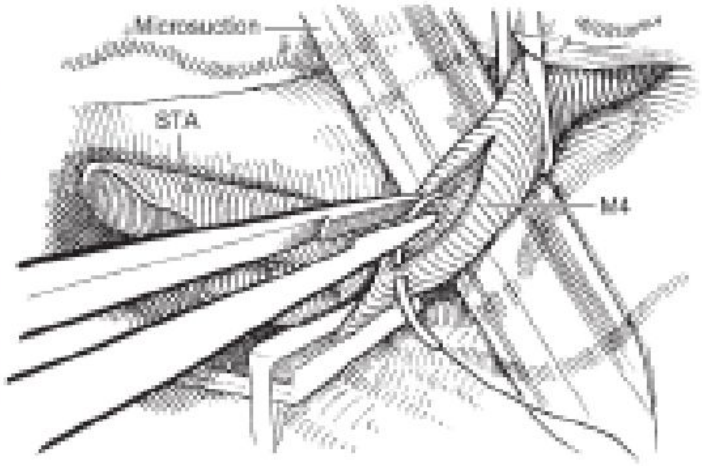

Fig. 2.1f The first suture is placed in the end of the MCA opening and then hooked to the heel of the fishmouthed STA.

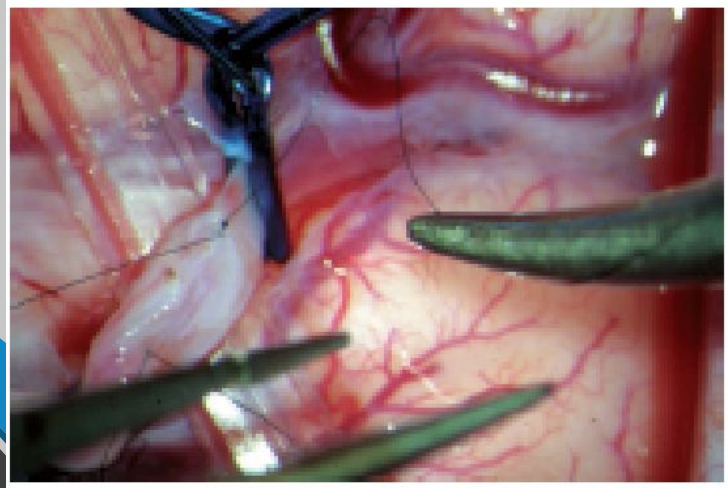

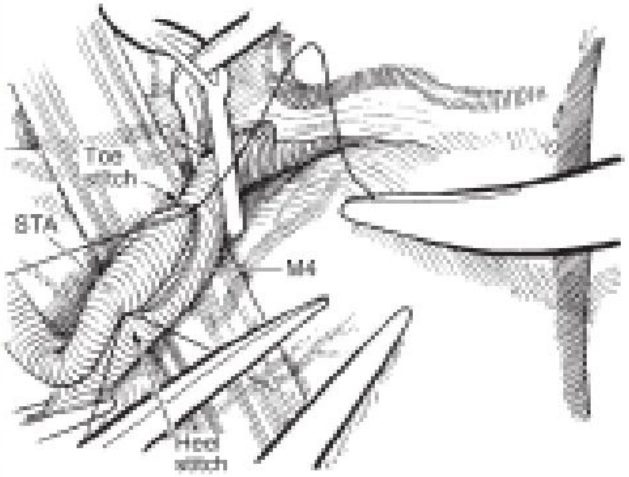

Хирургическая техника

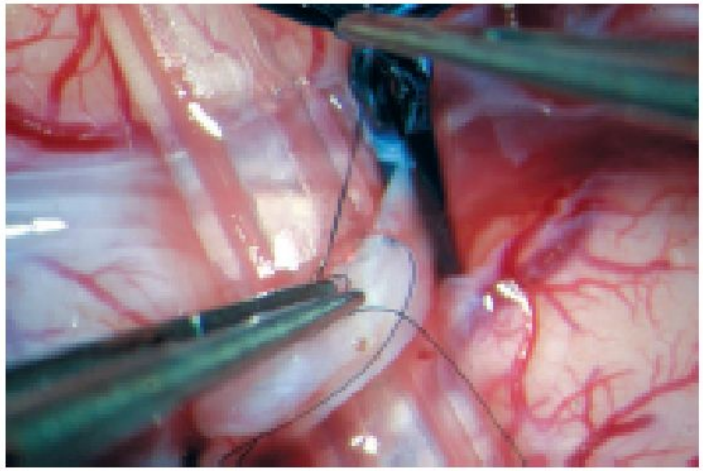

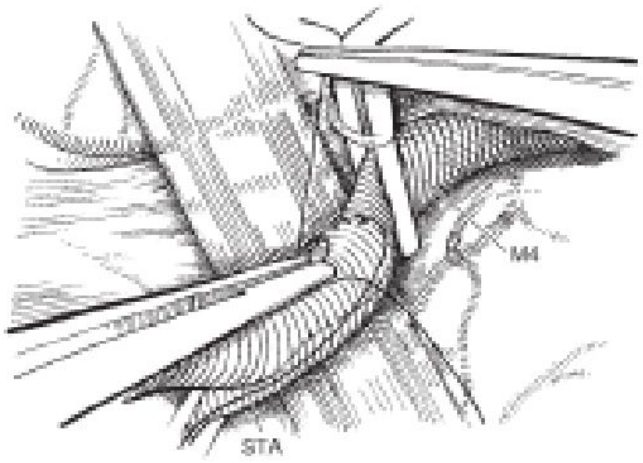

Fig. 2.11 The vessel loops are tightened.

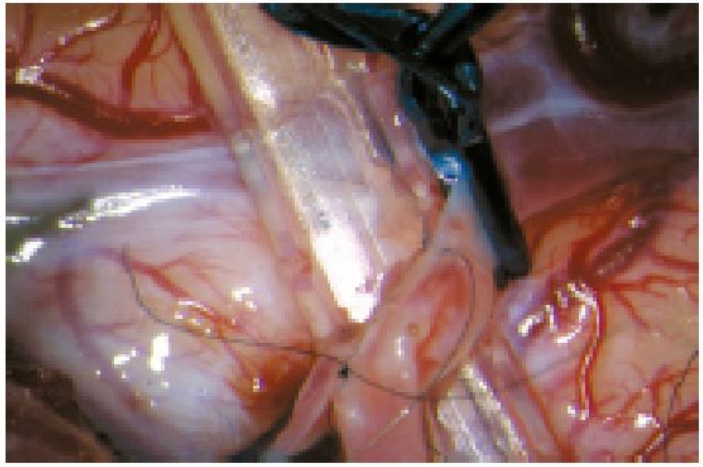

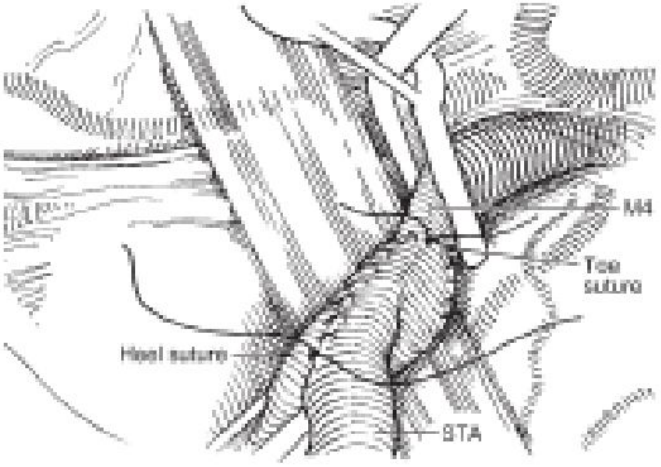

Хирургическая техника

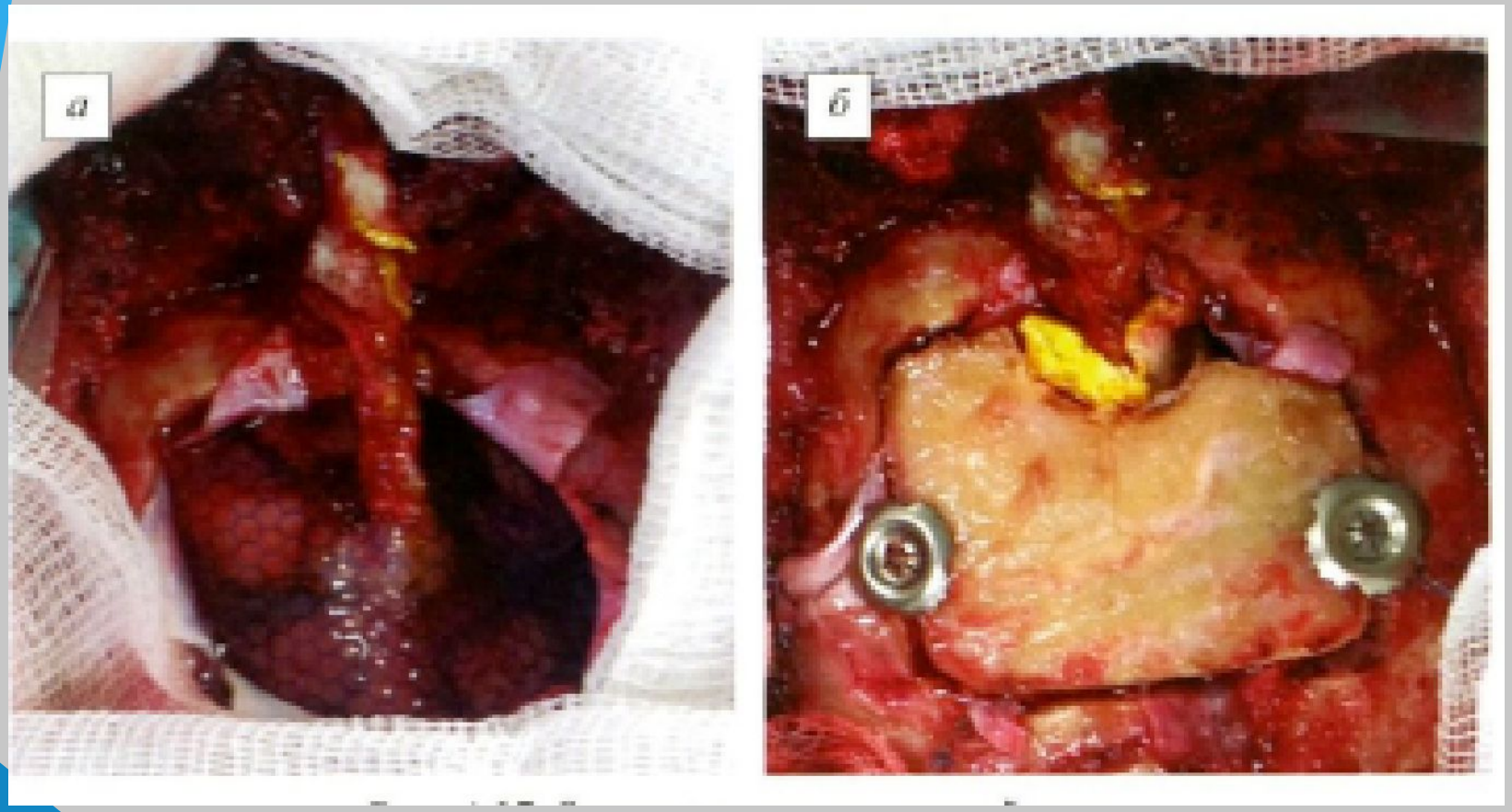

Послеоперационное ведение

- Наблюдение в нейрореанимации 24 часа;
- Начиная с 1-х суток наблюдения, пациенту назначают антиагреганты (тромбоАсс 100 мг, кардиомагнил 75 мг, аспирин 125 мг). (Применение антикоагулянтов не показано и даже опасно развитием геморрагических осложнений);
- В течение первых 24—48 часов для подтверждения проходимости анастомоза используют нейросонографию ;
- В течение 1-й недели обычно выполняют КТ-ангиографию или дигитальную селективную ангиографию для визуального контроля проходимости ЭИКМА
- Оценка перфузии головного мозга в послеоперационном периоде не менее важна. После подтверждения проходимости анастомоза обычно выполняют перфузионную КТ, ОФЭКТ или ПЭТ в зависимости от вида дооперационного исследования

Интра- и послеоперационные осложнения

- Частота осложнений в послеоперационном периоде (30 дней после ЭИКМА) составляет от 1 до 15%;
- Повторные ОНМК и транзиторные ишемические атаки после ЭИКМА в ипсилатеральном бассейне наблюдают у 0—15%
- Тромбоз анастомоза происходит у 2—8% пациентов;
- Нагноение послеоперационной раны, некроз кожного лоскута, острое субдуральное или внутримозговое кровоизлияние, гиперперфузия — эти осложнения составляют менее 1% ;