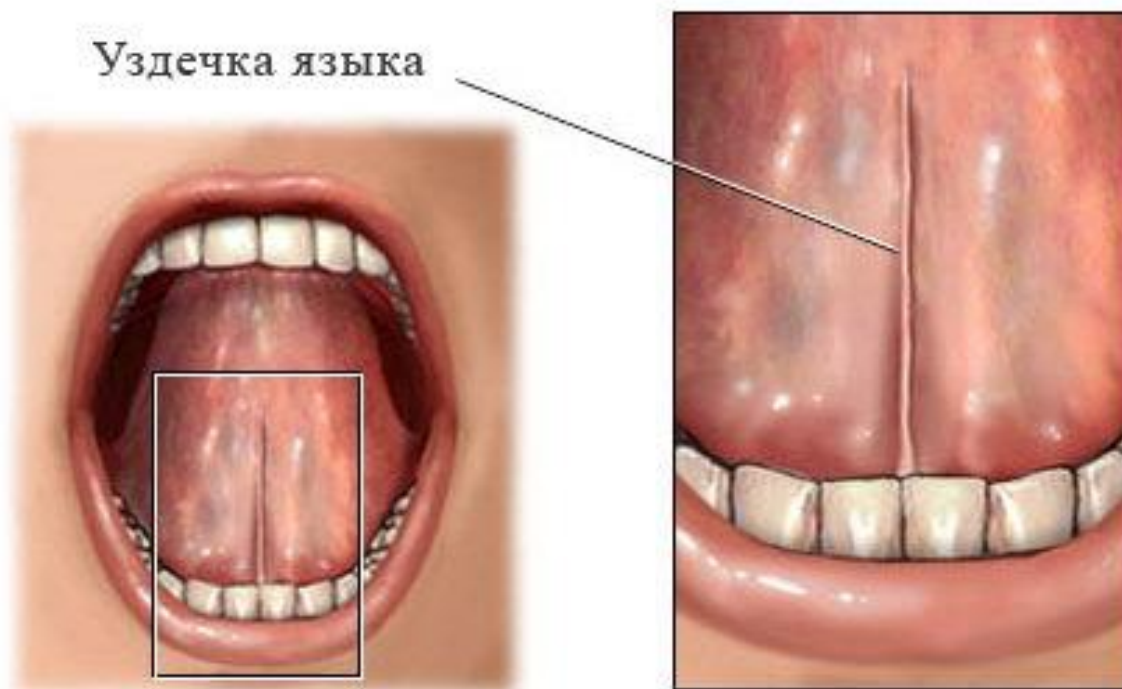


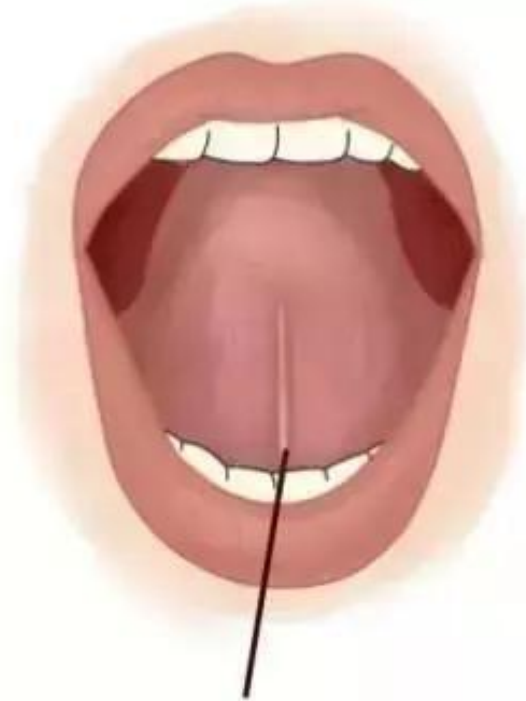Патология органов речи: УКОРОЧЕНИЕ УЗДЕЧКИ ЯЗЫКА

Выполнили: Молокова Ольга
Жукова Наталья

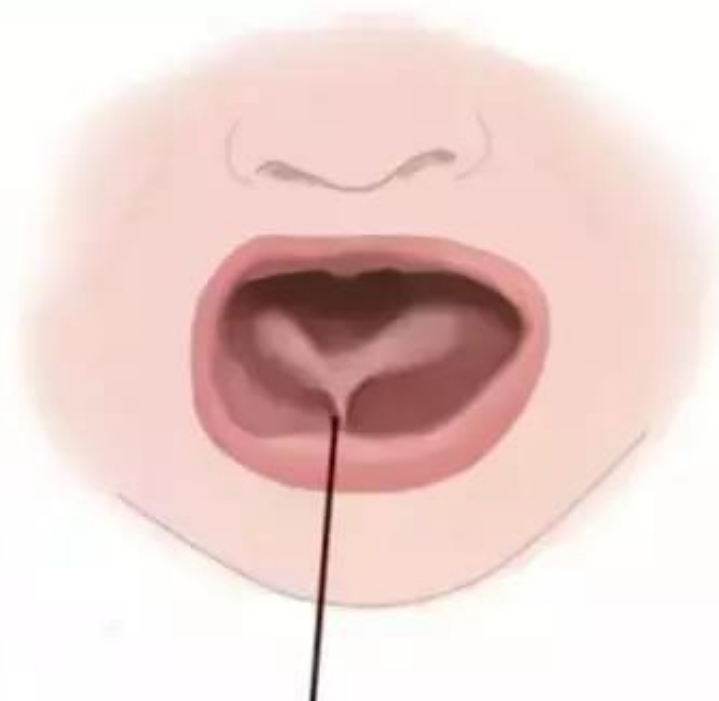В норме уздечка языка прикрепляется с внутренней стороны языка примерно посередине, и соединяется с подъязычным пространством, считается, что длина уздечки языка в период сменного прикуса должна быть не менее 21 мм, а ширина не более 4 мм.



- ***Укорочение уздечки языка*** – это аномалия, при которой верхний конец уздечки находится не в середине языка, а ближе к кончику или даже у самого кончика языка.



Нормальная уздечка

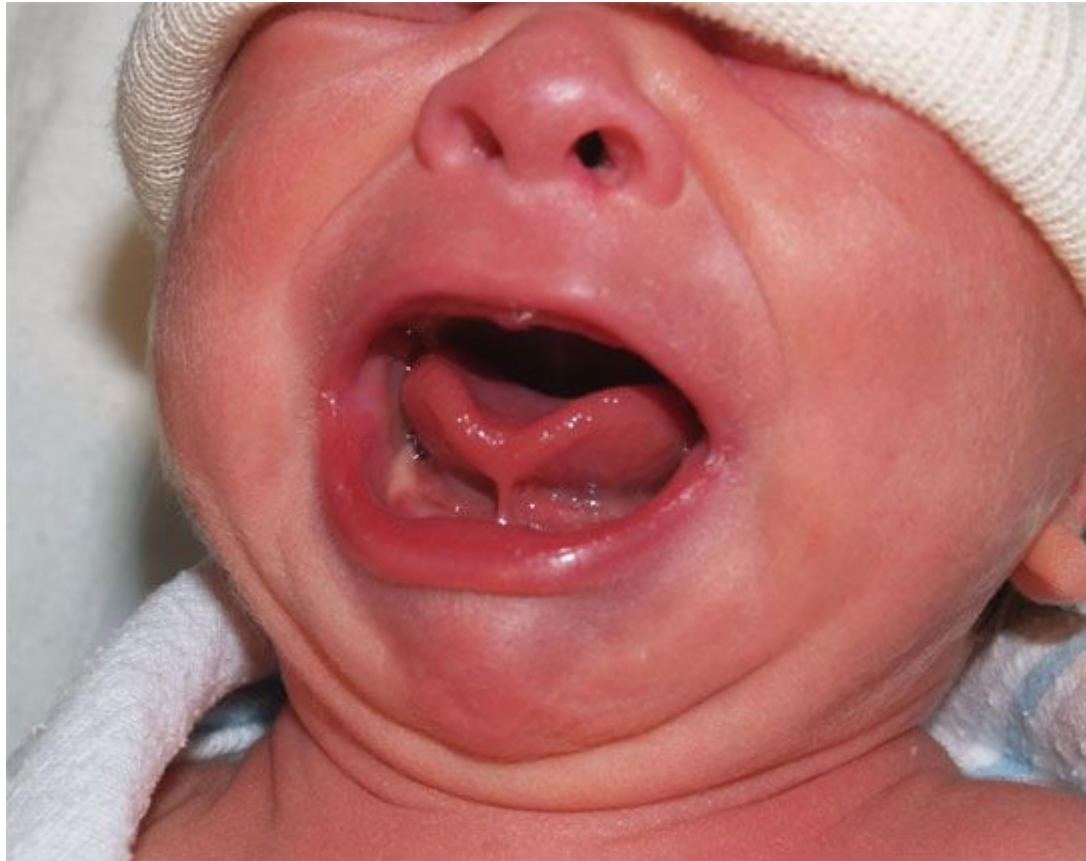

Короткая уздечка

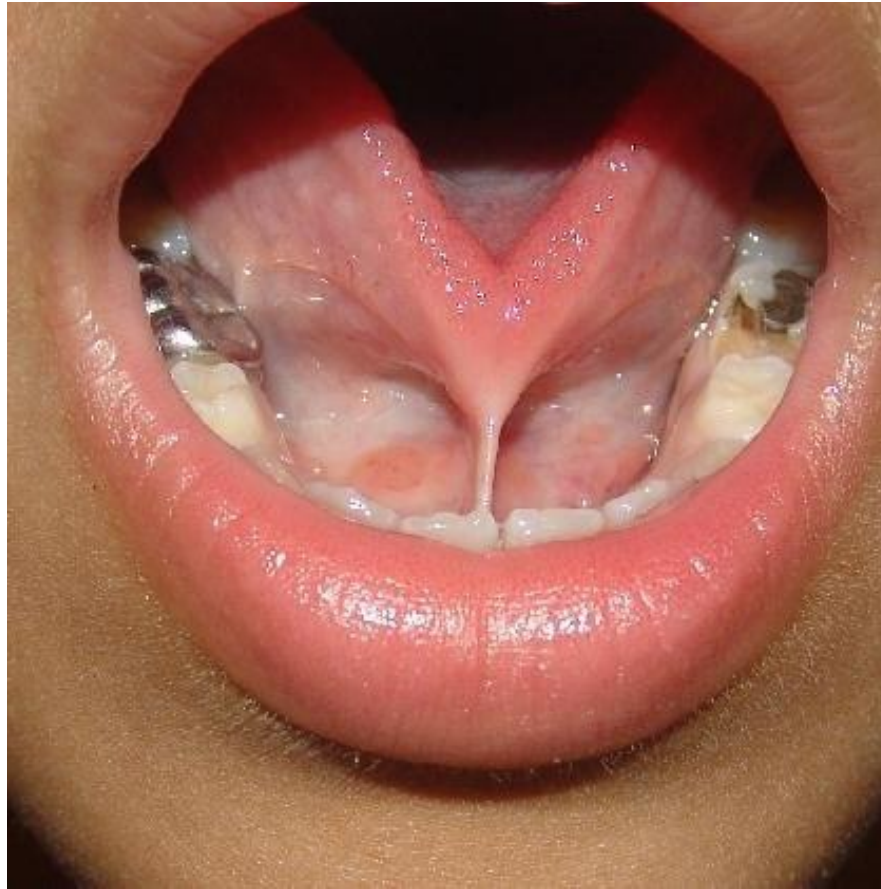Причины возникновения

- *наследственные факторы (50%)*
- *факторы негативного воздействия в эмбриогенезе*

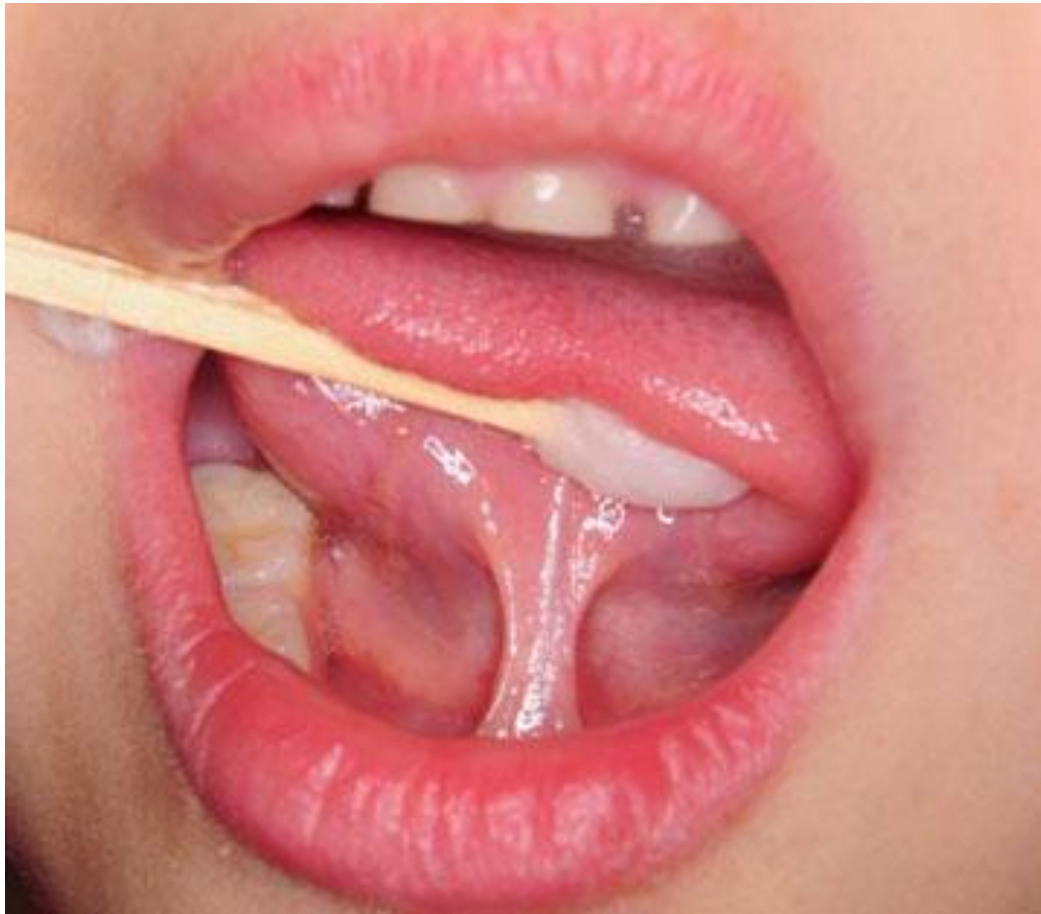Виды укорочения уздечек языка



**полупрозрачная тонкая уздечка, нарушающая подвижность языка
(при поднятии языка на его кончике образуется «желобок»)**

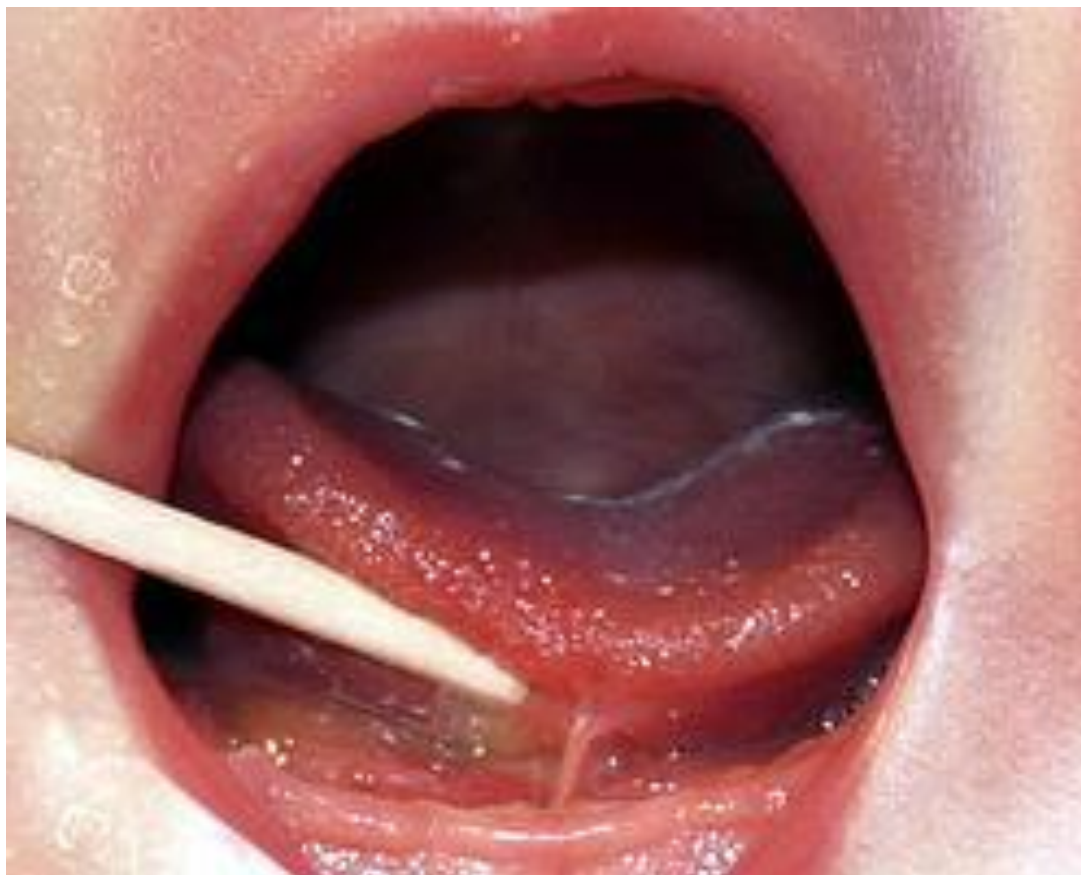

**толстый, непрозрачный тяж, закрепленный
возле кончика языка, который при движении
подворачивается, прогибаясь в виде горки**



**короткий и плотный тяж соединен с языковыми
мышцами**

**(распространен среди детей с расщелинами нёба и
губ)**



**ВОЛОКНА ТЯЖА СПЛЕТЕНЫ С ЯЗЫКОВЫМИ
МЫШЦАМИ, ЗАТРУДНЯЯ ПОДВИЖНОСТЬ ЯЗЫКА**

Последствия укорочения уздечки языка

- *Нарушение акта сосания у новорожденных;*
- *Нарушение артикуляции звуков речи («р-р», «л», «с» и шипящие звуки) у детей младшего возраста.*

Способы лечения

- *консервативный (растягивание связки с помощью специальной гимнастики)*
- *оперативный (френулопластика)*

Коррекционные упражнения

- Максимально расслабить язык и положить его на нижнюю губу. Держать по 10 секунд в 3 подхода.
- Язык максимально высунуть вперед изо рта. Зафиксировать в таком положении на 10 секунд. Повторить 3 раза.
- Вытянуть язык и обвести им губы по кругу.
- Пощелкать языком в течение 10 секунд, подражая цоканью лошадиных копыт.
- Широко открыть рот. Медленно провести кончиком языка по небу, двигаясь от зубов к горлу.
- Зафиксировать язык на небе сразу за зубами. Удерживая его в таком положении открыть рот максимально широко.

Спасибо за внимание!