



Профилактика зубочелюстных аномалий в различные возрастные периоды детства

Выполнила: Маулетова Диляра

Группа: 405 «А» стом.фак

Проверил: Алыбаев Ф.А

Введение

- Профилактика— это система государственных, социальных, гигиенических и медицинских мероприятий, направленных на повышение уровня здоровья.
- Профилактические мероприятия должны строиться с учетом возрастных периодов развития ребенка. Наиболее благоприятным для профилактики зубочелюстных аномалий является период активного роста челюстей, связанный с формированием молочного прикуса, что совпадает с ранним преддошкольным и дошкольным возрастом ребенка. В эти возрастные периоды определяются клинические признаки основных этиологических факторов, относящихся к функциональным нарушениям и способствующих развитию зубочелюстных аномалий.
- В период сменного прикуса профилактические мероприятия становятся менее эффективными. У детей с постоянным прикусом диагностируются сформированные зубочелюстные аномалии, требующие трудоемкого лечения. Поэтому определение активно действующих причин и их устранение уже не могут иметь профилактической направленности. Исправление функциональных нарушений затрудняется ввиду того, что проявляется устойчивая взаимообусловленность патологически измененных функций и отклонений в морфологическом строении органов полости рта.

Профилактические мероприятия в разные возрастные периоды различны.

- 1. Внутриутробный период.
- 2. Дети первого года жизни (период начала прорезывания временных зубов).
- 3. Дети 2-го и 3-го года жизни (период завершения формирования молочного прикуса).
- 4. Дети в возрасте 3-6 (период сформированного молочного прикуса).
- 5. Дети 7-13 лет (период сменного прикуса).

1. Внутриутробный период.

Этиологические факторы, имеющие место в периоде внутриутробного развития плода, можно разделить на эндогенные и экзогенные.

К эндогенным факторам необходимо отнести:

- - наследственное предрасположение (в последние годы обнаружена ассоциация генов системы H1A, т.е. наличие этих генов является фактором развития аномалий и пороков развития зубо-челюстной системы);
- - семейное предрасположение к развитию зубочелюстных аномалий (частичная или полная адентия, сверхкомплектные зубы, индивидуальная микро- или макродентия. нарушение структуры эмали зубов, микро- или макрогнатия, про- или ретрогнатия, врожденное несращение в челюстно-лицевой области, аномалии величины и прикрепления уздечек языка, губ; макроглоссия).

К экзогенным факторам необходимо отнести следующие:

- - механические (травма, ушиб беременной женщины; тесная одежда будущей матери; неправильное предлежание плода);
- - химические (алкоголизм и курение будущих родителей);
- - профессиональные вредности — работа с лаками, красками, химическими реактивами);
- - биологические (перенесенные заболевания беременной женщиной, особенно опасны для плода возбудители туберкулеза, сифилиса, возбудитель коревой краснухи, эпидемического паротита, некоторые формы гриппа, токсоплазмоз);
- - психические (неблагоприятное влияние на развитие ребенка оказывают стрессовые ситуации у матери в первом триместре беременности);
- - радиационные факторы (рентгеновское облучение, связанное с профессиональными вредностями или пребывание беременной в районах с повышенным уровнем радиации).

Профилактические мероприятия:

1. медико-генетическое консультирование будущих родителей с целью определения величины генетического риска рождения ребенка с той или иной врожденной патологией челюстно-лицевой области при наличии ее у близких родственников.
2. Организация рационального режима труда, отдыха, питания беременной-женщины. Проведение санитарно-просветительной работы среди них. Необходимо добиться понимания каждой женщиной важности обращения к детскому стоматологу на первом году жизни ребенка, если беременность протекала с осложнениями, ребенок родился с низкой массой тела, иди были осложнения в родах, т. е., когда очень высок риск возникновения самых различных заболеваний, в том числе и стоматологических.

2. Дети первого года жизни

(период начала прорезывания

Этиологические факторы:

- искусственное вскармливание. Данный вид вскармливания используется как средство выбора при отсутствии у матери молока, при этом не требуется значительных усилий мускулатуры и состояние младенческой ретрогении, т. е. наличие сагиттального несоответствия между верхней и нижней челюстями во фронтальном отделе сохраняется, создается тенденция к дистальной окклюзии:
- неправильно проводимое искусственное вскармливание. т.е. использование жесткой и длинной соски, которая может вызвать травму слизистой полости рта или наоборот очень мягкой с одним большим отверстием на конце — данный вариант не требует от ребенка усилий при кормлении; помимо этого некоторые родители оставляют ребенка «один на один» с бутылочкой. При этом она горлышком оказывает давление на альвеолярный отросток, деформируя его;
- родовая травма — в виде насильственного извлечения плода за нижнюю челюсть — при этом страдает зона роста — мышечковый отросток;
- рахит — заболевание, связанное с недостатком витамина группы «Д», проявляющееся в слабой минерализации костей в том числе и лицевого скелета. Следствием которого может быть различной степени тяжести деформации как верхней так и нижней челюсти: I — нижняя челюсть приобретает четырехугольную форму, при этом теряется контакт во фронтальном отделе и формируется глубокий прикус; II — верхняя челюсть приобретает V-образную или седловиднообразную форму; III — деформируется нижняя челюсть, угол челюсти подтягивается кверху, т.е. возможно формирование аномалии как в сагиттальной, так и в вертикальной плоскости — открытого прикуса;
- перенесенные заболевания — особенно тяжелые осложнения вызывает гематогенный остеомиелит, при этом возбудитель данного заболевания оседает в основном в зонах роста — на верхней челюсти скуловой и лобный отростки, на нижней челюсти — в суставных отростках;
- дыхание через рот в силу недостаточной очищенности носовых ходов от корочек или вследствие частичной или полной атрезии.

Профилактические мероприятия:

- естественное вскармливание — акт сосания груди является мощным стимулятором для роста костной ткани.
- При сосании нижняя челюсть изменяет положение в передне-заднем направлении за счет сокращения мышц. Мышцы сухожилиями вплетаясь в надкостницу передают давление костным балкам и кровеносным сосудам, питающим их. В результате зоны роста получают импульс с достаточным питанием кровеносных сосудов — так происходит физиологический процесс роста. В период вскармливания язык ребенка, придавливая сосок груди матери к небу, оказывает давление и обеспечивает рост и увеличение в объеме верхней челюсти;

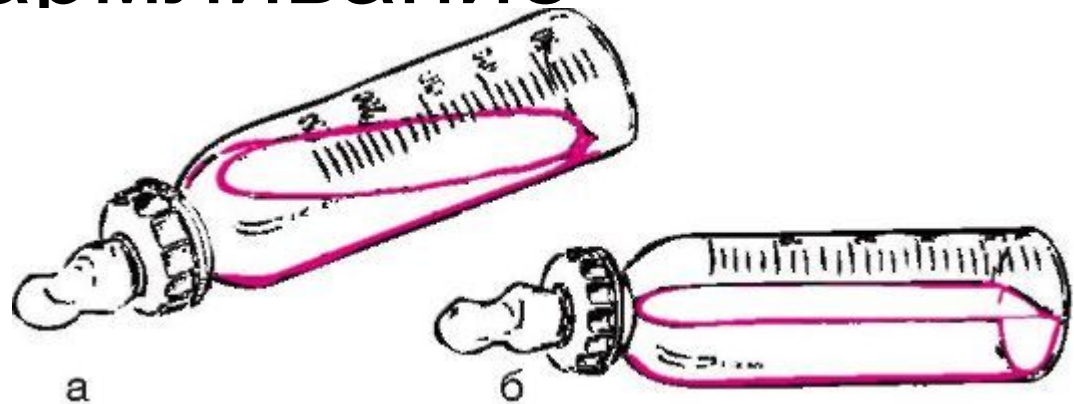


Вскармливание

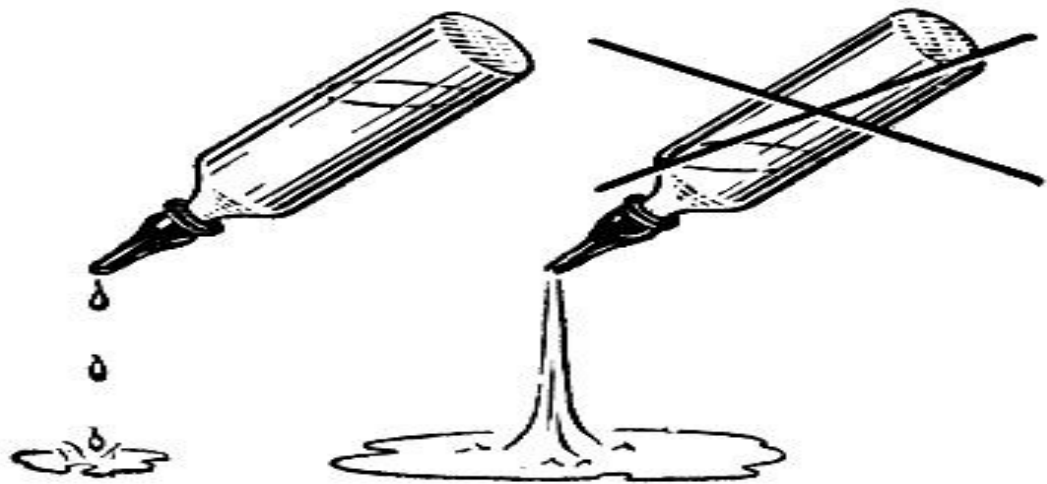
— соска на бутылочке должна имитировать по форме сосок груди матери, быть соответственно эластичной, упругой, иметь три маленьких отверстия, которые следует делать раскаленной иглой.

Оптимальное время для высасывания порции еды из бутылочки емкостью 200,0 мл не менее 15 минут.

Меньшая продолжительность «гимнастики» во время сосания приводит к недоразвитию нижней челюсти. При кормлении нужно держать ребенка под углом, как при грудном вскармливании. Бутылочку располагают также под углом, чтобы она не давила на нижнюю челюсть малыша;



Правильное (а) и неправильное (б) положение бутылочки при искусственном вскармливании

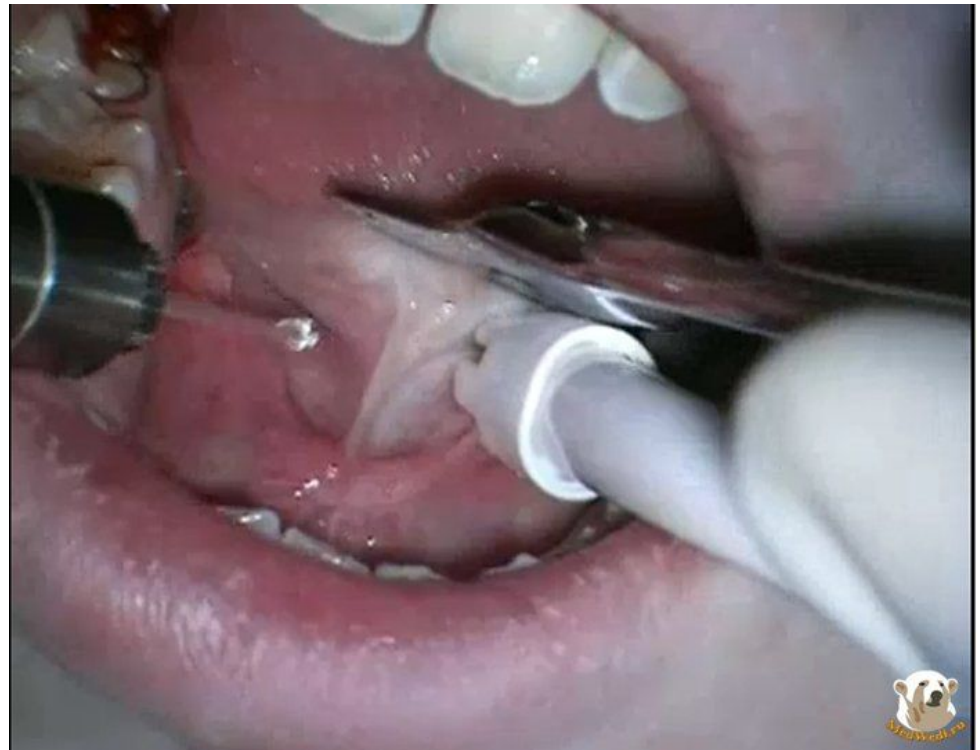

Отверстие соски должно быть небольших размеров

- - профилактика рахита должна проводиться врачами-педиатрами в зависимости от стадии заболевания (назначение профилактической или лечебной дозы витамина «Д»);

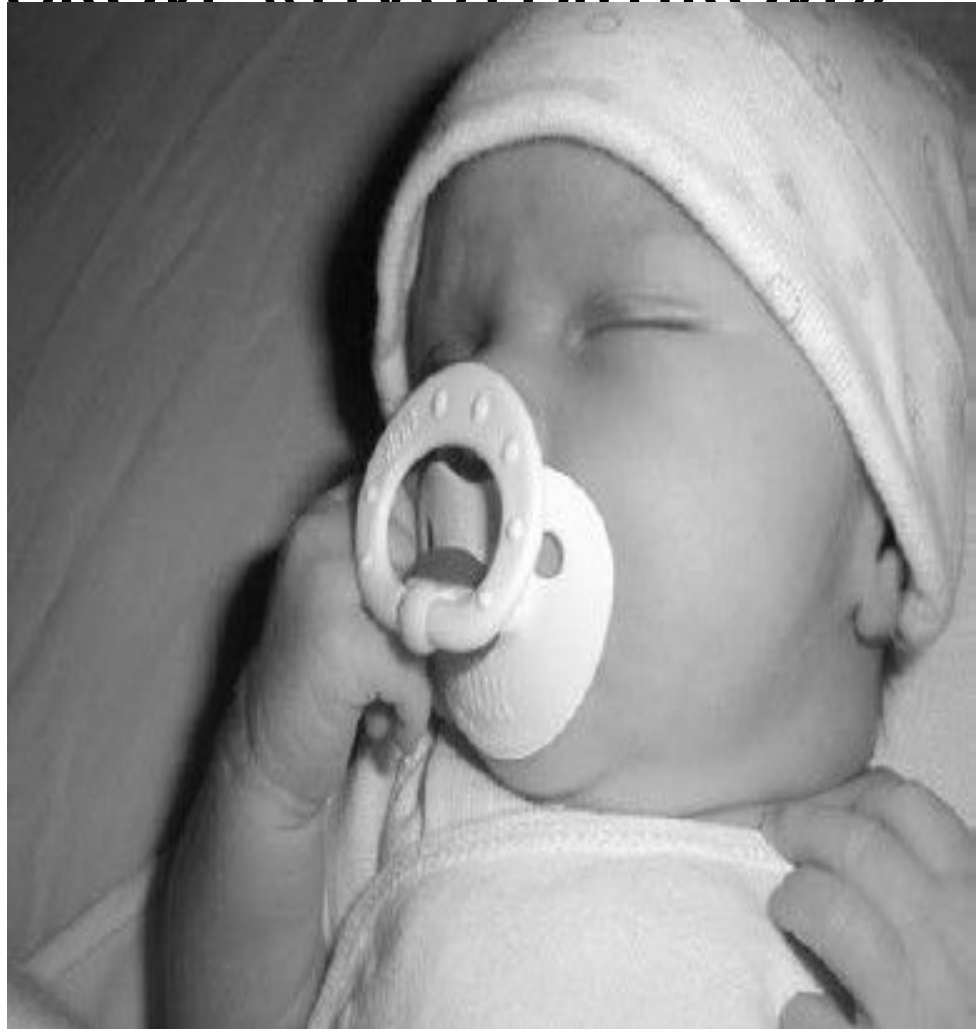

- - предупреждение гнойничковых заболеваний кожных покровов должна строиться на правилах гигиены челюстно-лицевой области;
- - своевременное удлинение укороченной уздечки языка;



регламентированное ПОЛЬЗОВАНИЕ СОСКОЙ-«ПУСТЫШКОЙ»

- — не более 15–20 минут после еды, если полученная порция пищи не вызвала удовлетворения сосательного рефлекса и ребенок ведет себя беспокойно. Соску-«пустышку» дают также на период засыпания ребенка. Во время сна, бодрствования — пользование соской-«пустышкой» не рекомендуется.



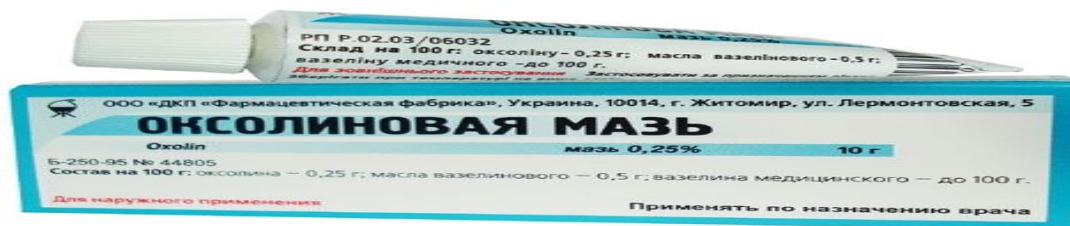
3. Дети 2–го и 3–го года жизни (период завершения

формирования молочного

- Этиологические факторы:
прикуса).
- - вредные привычки (сосание пальцев, пустышки, различных предметов, прием пищи с помощью соски);
- - рахит — недостаток витамина «Д»;
- - отсутствие в рационе ребенка жесткой пищи — «лень жевания»;
- - затрудненное носовое дыхание;
- - язык в покое располагается между зубами.

Профилактические мероприятия:

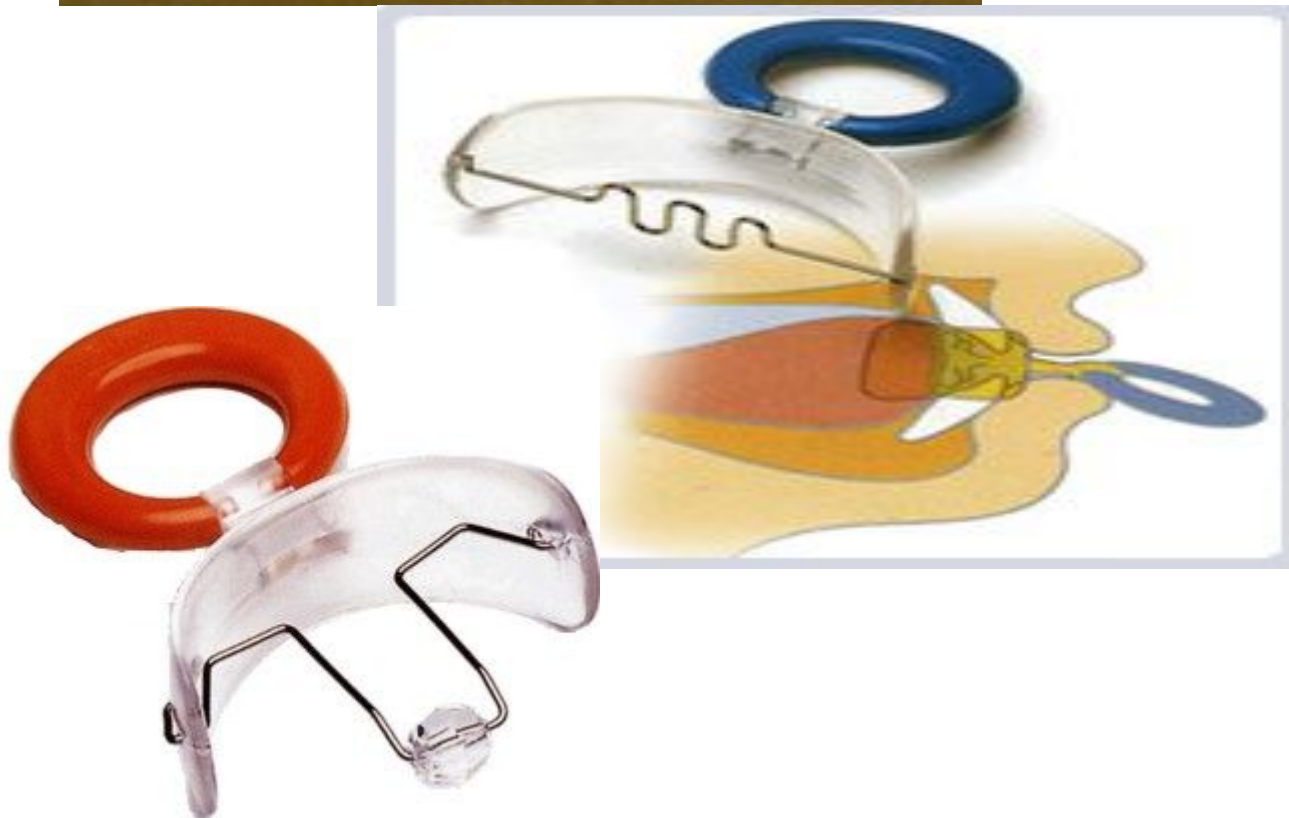- - устранение вредных привычек — на время сна ограничить движение рук с помощью рукавичек и жестких налокотников; при необходимости отучить ребенка от соски, используя гель (состав: 6% альгинат натрия в 7,0–10,% настое травы полыни горькой), представляющий собой вязкую массу темно-коричневого цвета со специфическим запахом введенного лекарственного вещества (запах свежей травы).
- Гель, в зависимости от характера вредной привычки у ребенка, наносят на поверхность резиновой части соски, на кожу пальцев рук ребенка, грудной сосок матери, предметы (карандаш, ручка и др.). Он быстро впитывается (в течение 1–2 минут) с последующим образованием прозрачной, тонкой, равномерной толщины пленки. Чаще гель наносят перед сном или кормлением ребенка грудью до устранения вредной привычки и закрепления результатов лечения. Необходимо, чтобы дети не видели процедуру нанесения геля на соски-пустышки, грудь матери и др.
- Если ребенок часто облизывает губы, то красную кайму губ следует 5–6 раз в сутки смазывать нейтральным жиром или оксолиновой мазью. Необходимо следить за правильным дыханием и настойчиво приучать ребенка дышать носом; если во время бодрствования и сна преобладает дыхание через рот, то следует проконсультироваться с оториноларингологом для исключения заболеваний носоглотки. При их отсутствии можно подвязать нижнюю челюсть бинтом. Если рот ребенка по массаж.



- Ребенок не должен спать, подложив под щеку руку, кулачок, это может вызвать искривление челюстей. Если подбородок у ребенка выдается вперед, нижние зубы перекрывают верхние — это результат того, что во время сна подбородок прижат к груди. Вредно спать с запрокинутой головой, такое положение задерживает развитие и рост нижней челюсти. Нормальная поза во время сна — на спине или на боку (попеременно на правом и левом) с закрытым ртом;



- - использование профилактических аппаратов с заслонкой для языка с целью предотвращения неправильного положения последнего;
- - педиатрическая коррекция рахита;
- - с 1,5 лет жизни ребенка необходимо включать в рацион жесткий компонент пищи;
- - пластика уздечки языка с целью правильного формирования функции речи;
- - формирование навыков по гигиене полости рта.



4. Дети в возрасте 3–6 (период сформированного молочного прикуса).

Этиологические факторы:

- - нарушение функции носового дыхания — проявляется в виде смешанного или ротового дыхания. В зависимости от сочетания с другими факторами способствует формированию различных аномалий — открытого, прогенического, глубокого, прогнатического прикусов и аномалий зубного ряда. Нарушение данной функции бывает связано с инфантильным способом глотания и несмыканием губ. Этим взаимосочетанием и определяются его клинические признаки: рот полуоткрыт, корень языка смещен назад и вниз, что изменяет профиль лица ребенка — проявляется «двойной подбородок». При дыхании заметно напряжение крыльев носа, изменение конфигурации ноздрей, в состоянии физиологического покоя отмечается увеличение нижней трети лица. В результате неправильного дыхания нарушается динамическое равновесие мышц окологротовой области и языка.
- При ротовом дыхании изменяется форма верхней челюсти: она суживается в боковых отделах в результате неправильного положения языка и давления щек. Одновременно с сужением челюсти изменяется форма носовых ходов, искривляется носовая перегородка, а эти деформации в свою очередь поддерживают ротовое дыхание;

нарушение функции глотания

- — проявляется тем, что в начальный момент глотания язык занимает межзубное положение и упирается во внутреннюю поверхность одной или обеих губ, что приводит к значительному напряжению тканей в окружности ротовой щели — «симптом наперстка».
- В норме процесс глотания претерпевает изменения от рождения до формирования молочного прикуса. Ребенок рождается с хорошо развитым рефлексом глотания и достаточной активностью языка, особенно его кончика. В покое язык располагается между десневыми валиками и преимущественно бывает вытянут вперед, что обеспечивает его готовность к работе. С появлением первых молочных зубов возникает перестройка процесса глотания в стадии «отправного толчка», при этом кончик языка отталкивается уже от появившихся зубов. С установлением полного молочного прикуса в возрасте 2,5 лет у ребенка в норме заканчивается преобразование инфантильного способа глотания в соматический.
- При нормальном (соматическом) способе глотания губы сложены спокойно, зубы сжаты, кончик языка упирается в передний участок твердого неба за верхними резцами.
- При неправильном (инфантильном) способе глотания зубы не сжаты и кончик языка контактирует для «отправного толчка» с нижней губой, при сокращении подбородочной мышцы — симптом «наперстка», а иногда и других мимических мышц, что отражается на конфигурации лица: заметна протрузия губ, подбородок приобретает вид «наперстка», иногда наблюдается сморщивание лба, закрытие глаз и вытягивание шеи вперед для облегчения проглатывания;

нарушение функции жевания

- является активным фактором формирования открытого, перекрестного, прогенического и других видов патологического прикуса. Наблюдается в различных вариантах:

1. Вялое жевание — жевание, при котором ребенок медленно и долго разжевывает пищу, не развивая доступных усилий и запивая ее. Причинами такого жевания могут быть: ротовое дыхание, несвоевременное включение в рацион жесткой пищи, тяжелые соматические и инфекционные заболевания, длительное кормление ребенка с помощью соски-рожка, кариес.
2. Привычка жевать пищу на одной стороне. Наблюдается при раннем разрушении и удалении жевательных зубов на одной стороне, наличии зубов с осложненным кариесом, неравномерной стираемости временных зубов, после травмы челюстей.
3. Привычка жевать передними зубами. Возникает после ранней утраты жевательных зубов или разрушения их вследствие кариеса, при патологическом стирании зубов со снижением высоты прикуса, врожденной множественной адентии.

нарушение функции речи

- для определения взаимосвязи данной функции и аномалий прикуса выявляются нарушения не только в произношении отдельных звуков, но также и в артикуляции, в частности в положении языка (межзубной сигматизм);
- нарушение физиологического стирания молочных зубов. Стираемость временных зубов — физиологический процесс, обусловленный с одной стороны, возникающими функциональными нагрузками в связи с развитием активной функции жевания, а с другой — изменением структуры и свойств эмали временных зубов, вызванных резорбцией их корней. Первые признаки физиологического стирания появляются на резцах в 3-х летнем возрасте, к 4-5 годам оно распространяется на клыки и моляры. Благодаря стиранию бугорков временных зубов обеспечивается плавное скольжение нижнего зубного ряда по отношению к верхнему, создаются оптимальные условия для полноценного жевания и формирования правильного прикуса.

Профилактические мероприятия:

— регуляция функции дыхания включает следующие виды мероприятий:

- 1. Консультация ребенка у ЛОР-специалиста.
- 2. Консультация и лечение ребенка у педиатра при наличии заболеваний органов дыхания.
- 3. Консультация специалиста ЛФК и назначение комплекса дыхательных упражнений.
- 4. Назначение массажа крыльев носа.
- 5. Изготовление головной шапочки и поддерживающей нижнечелюстной повязки для пользования в ночное время при наличии привычки спать с открытым ртом.

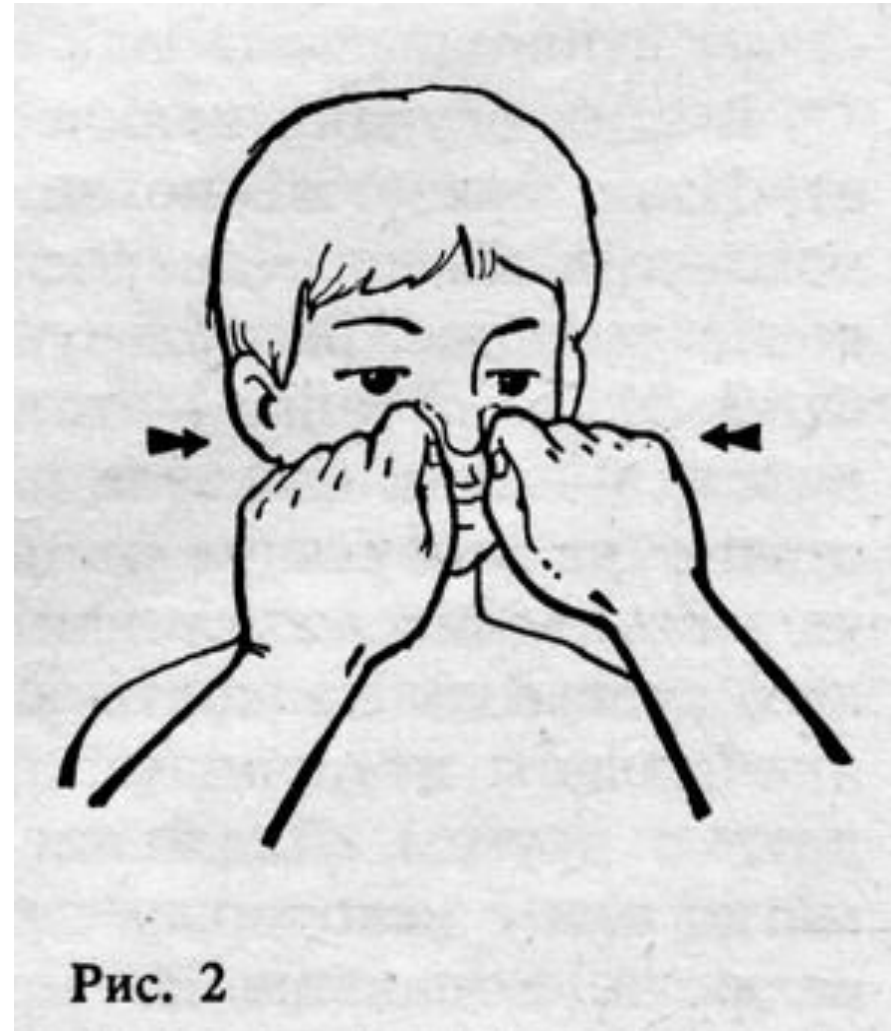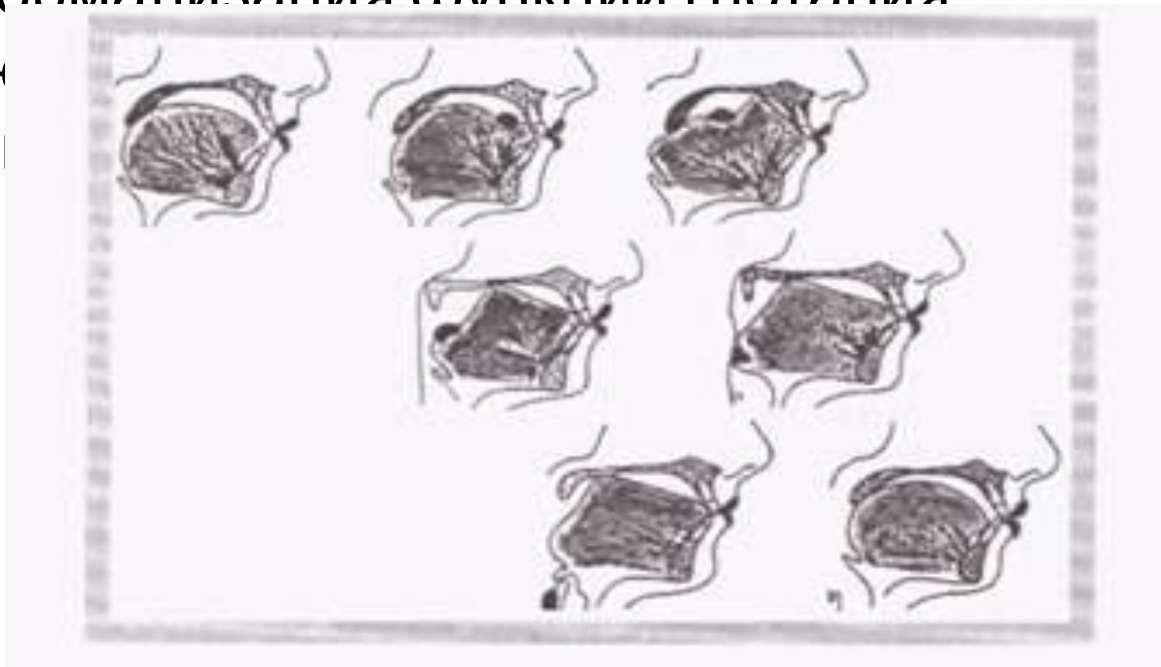


Рис. 2

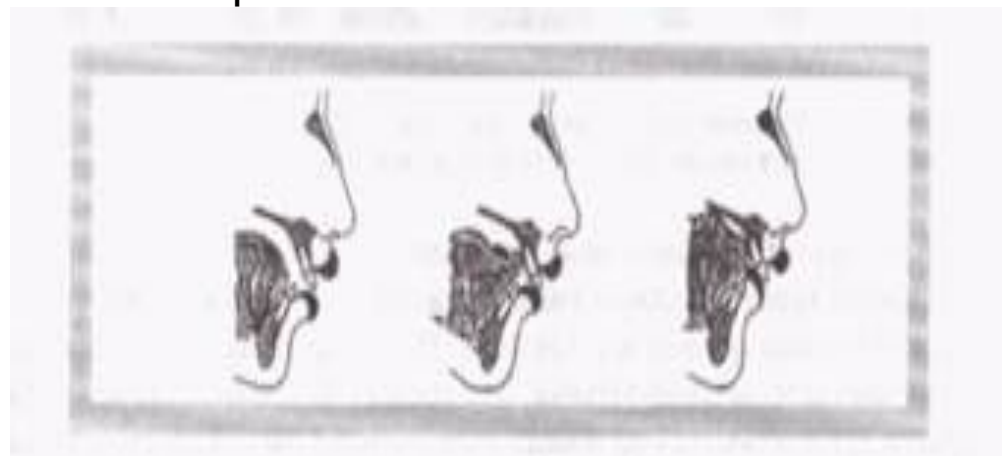
профилактика и нормализация функции глотания

ВКЛН

- 1. Лечение ребенка у ЛОР-специалиста и нормализация носового дыхания.
- 2. Обучение ребенка правильной методике глотания с соблюдением основных правил: губы и зубы сомкнуты, мышцы лица и шеи максимально расслаблены, кончик языка прижат к



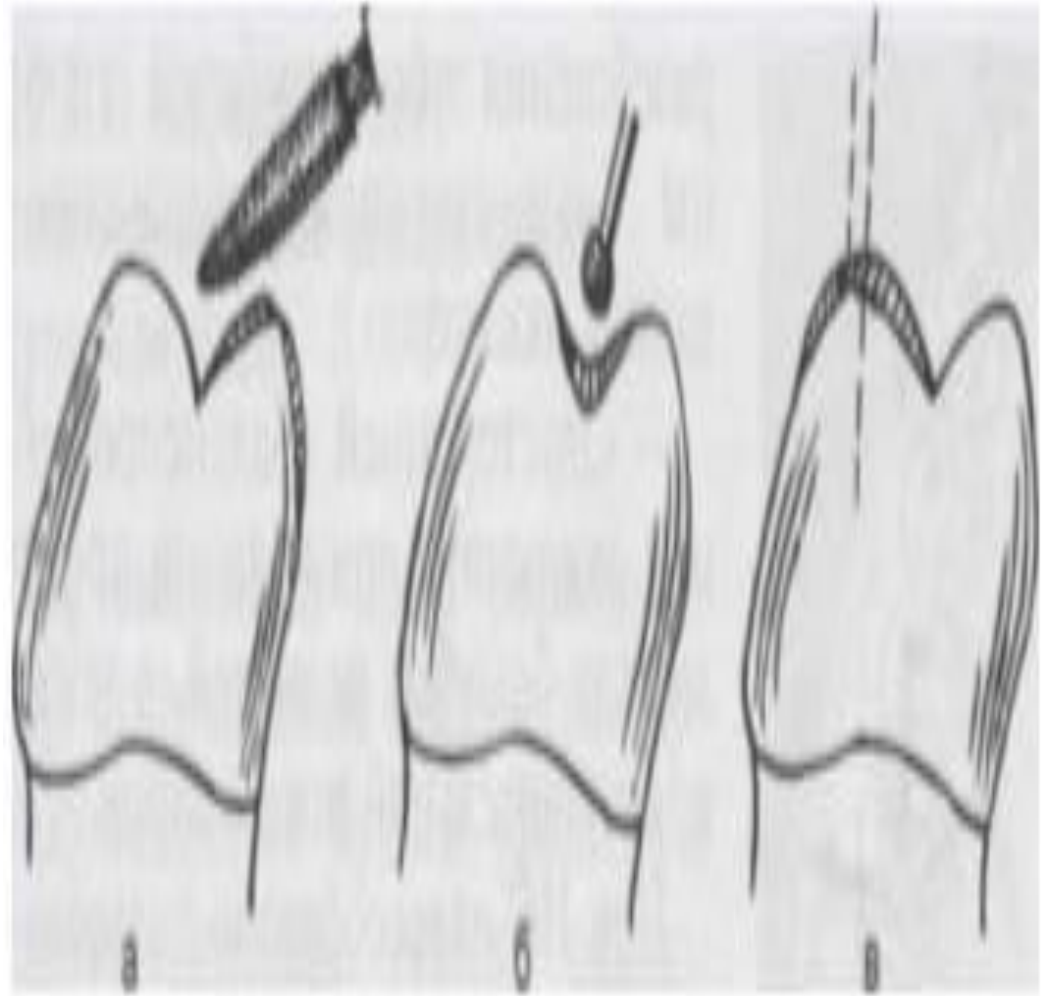
Правильное глотание - губы и зубы сомкнуты;



Не смыкание губ в покое и во время глотания.

профилактика нарушений функции жевания

- заключается в проведении разъяснительной работы с родителями и персоналом дошкольных учреждений о необходимости и полезности включения в рацион ребенка жесткой пищи, своевременное устранение вредной привычки, изъятие соски. Важное значение имеет качественное лечение временных зубов и своевременное их возмещение в случаях ранней утраты, сошлифовывание нестершихся бугорков временных зубов, нормализация носового дыхания;

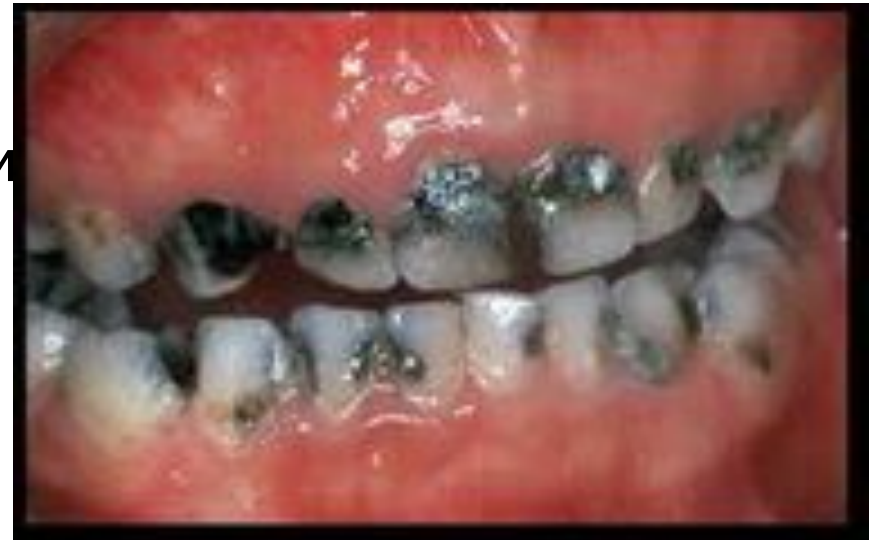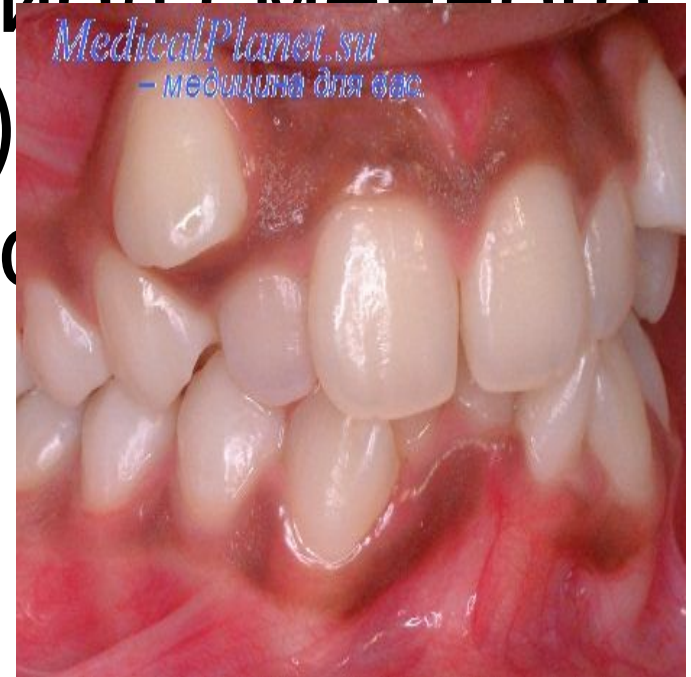


- — профилактика зубочелюстных аномалий, возникших вследствие нарушений речи, заключается в раннем логопедическом обучении, своевременной нормализации носового дыхания, устранении привычек сосания сосок и пальцев;
- — коррекция миодинамического равновесия с помощью миогимнастики;
- — зубное протезирование при наличии дефектов зубного ряда;
- — подшлифовывание бугров молочных зубов.

5. Дети 7–13 лет (период сменного прикуса)

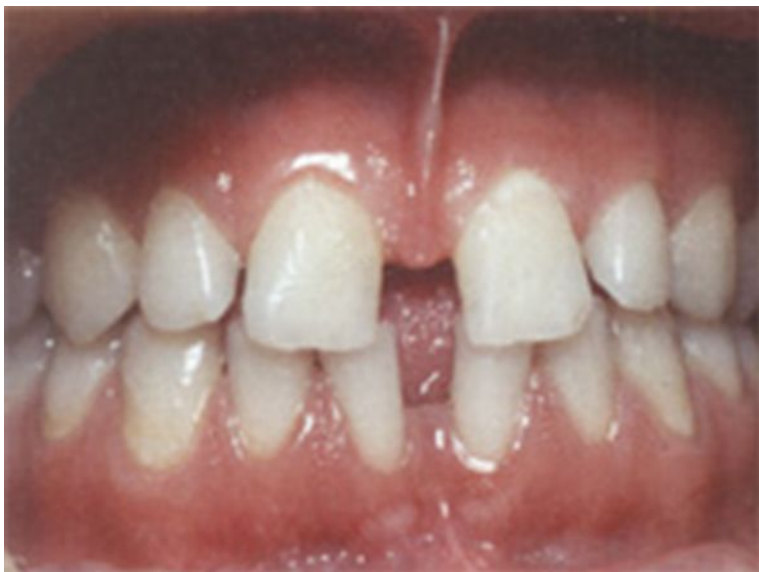- функциональные нарушения (дыхания, глотания, жевания, речи);
- задержка стирания бугров молочных зубов;
- нарушения в порядке смены зубов;
- наличие сверхкомплектных зубов;
- макродентия;
- низкое прикрепление уздечки верхней губы;
- наличие дефектов осанки, искривление позвоночника;
- множественный кариес.

Этиологические факторы

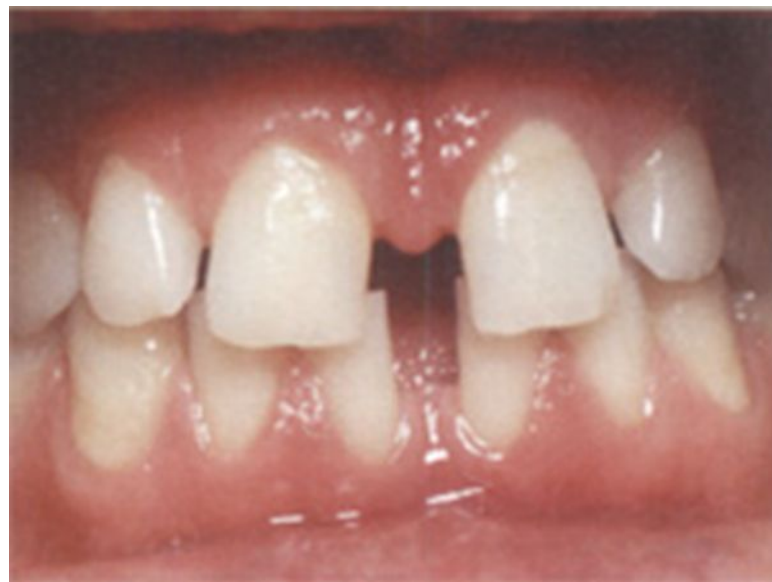

Профилактические мероприятия:

- - регуляция функций дыхания, жевания, глотания и речи;
- - регуляция миодинамического равновесия мышц челюстно-лицевой области;
- - подшлифовка бугров молочных зубов;
- - удаление задержавшихся молочных зубов и сверхкомплектных;
- - френопластика — пластика уздечки верхней губы в возрасте не ранее 7–8 лет, т.е. после прорезывания боковых резцов из верхней челюсти);
- - углубление преддверия полости рта;
- - серийное удаление зубов по Хотцу.



До лечения



После лечения




Рис. 179. Серийное последовательное удаление зубов по Хотцу: а) при скученности зубов; б) при прогнатическом прикусе; в) при прогеническом прикусе.

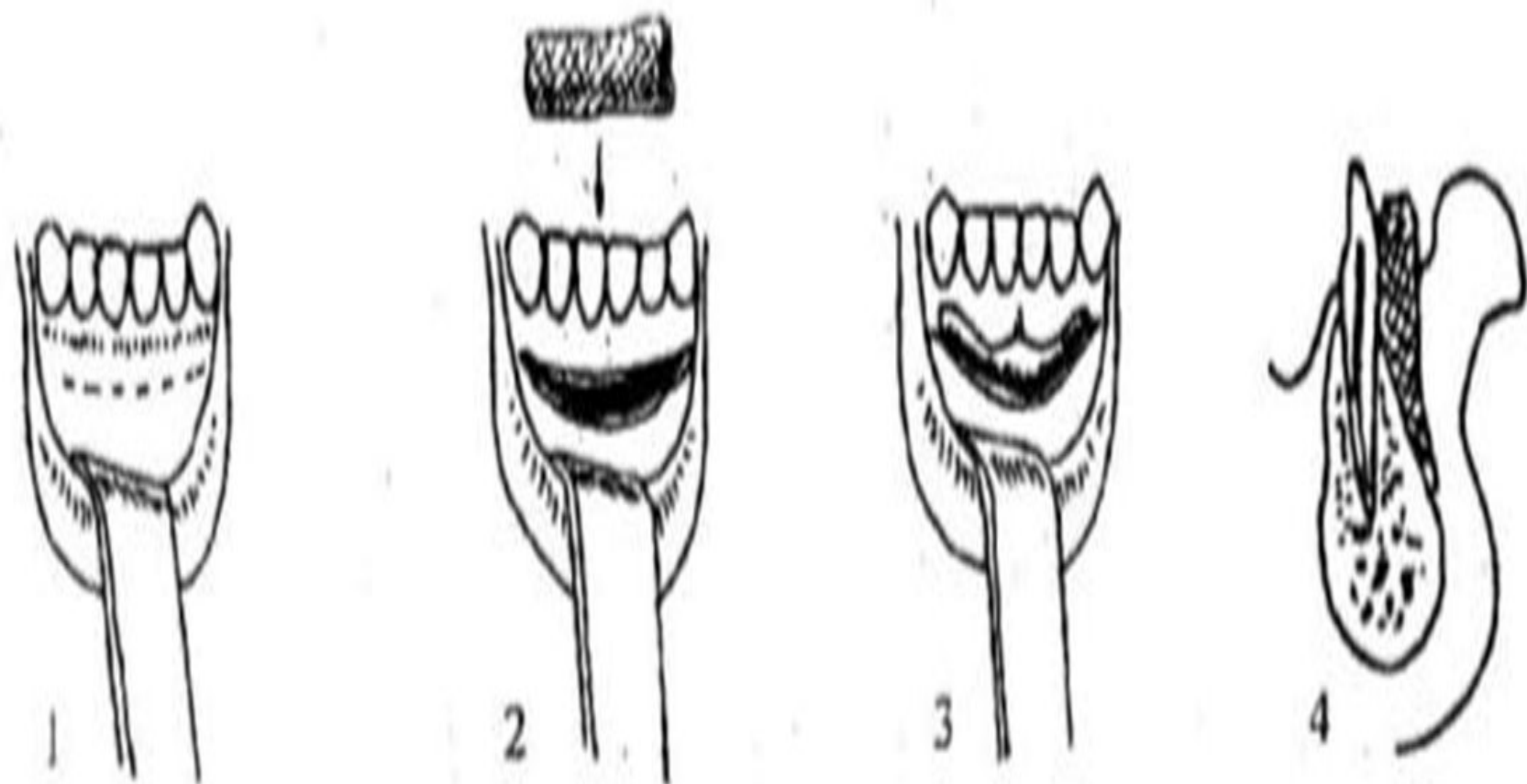


Рис. 189. Углубление преддверия полости рта. 1. Линия разреза. 2. Мягкие ткани отслоены от кости. 3. В рану уложен йодоформный тампон. 4. Положение тампона в ране.

ВЫВОД:

- В своевременном выявлении и устранении факторов риска, способствующих возникновению зубочелюстных аномалий, важное значение имеет активное участие родителей, медицинского персонала и воспитателей детских дошкольных учреждений. Непременным условием этого участия является их осведомленность по всему аспекту вопросов, касающихся причин возникновения стоматологических заболеваний у детей, включая зубочелюстные аномалии. Поэтому детский стоматолог обязан проводить постоянную работу по повышению медицинской грамотности данного контингента.

-