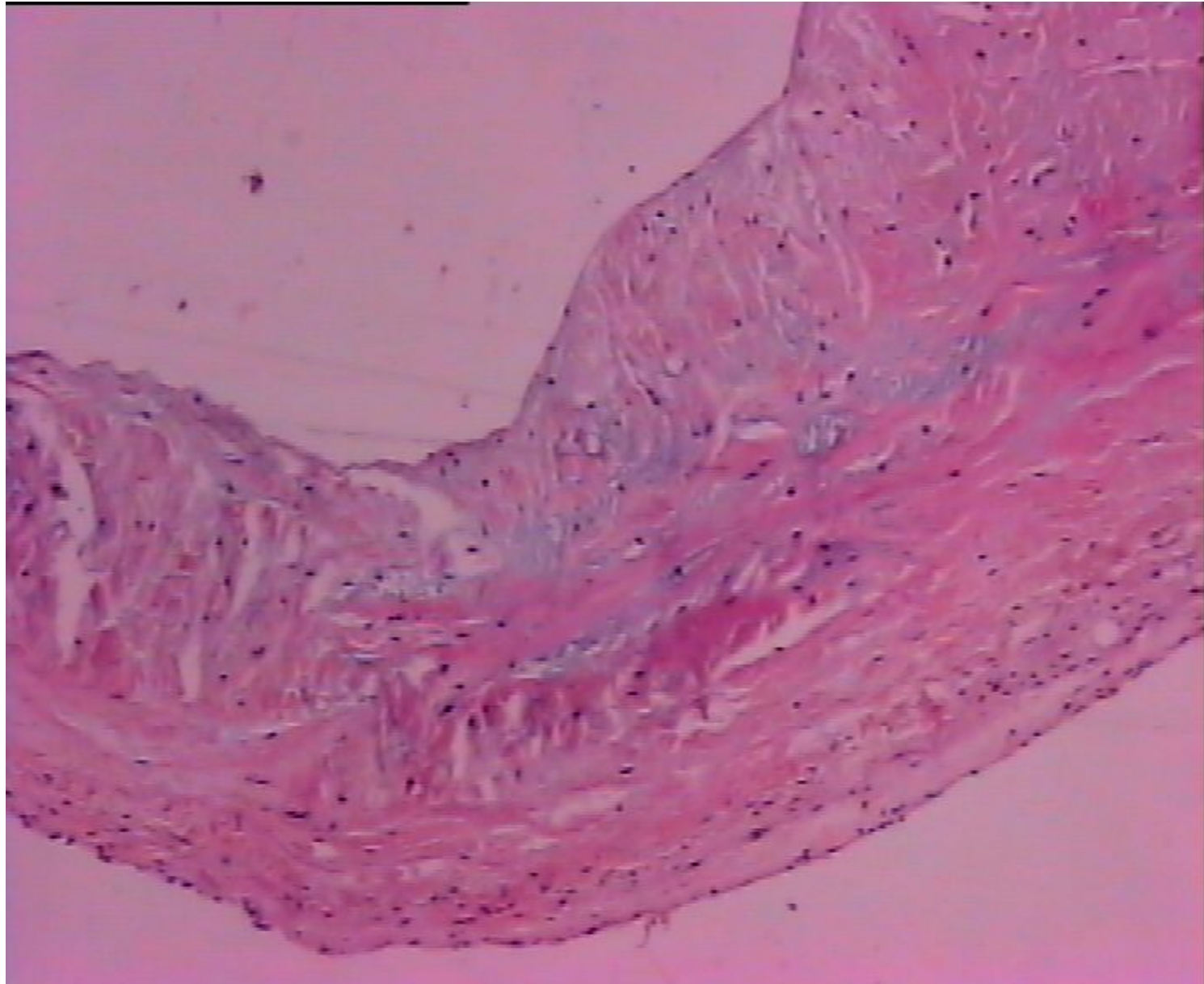
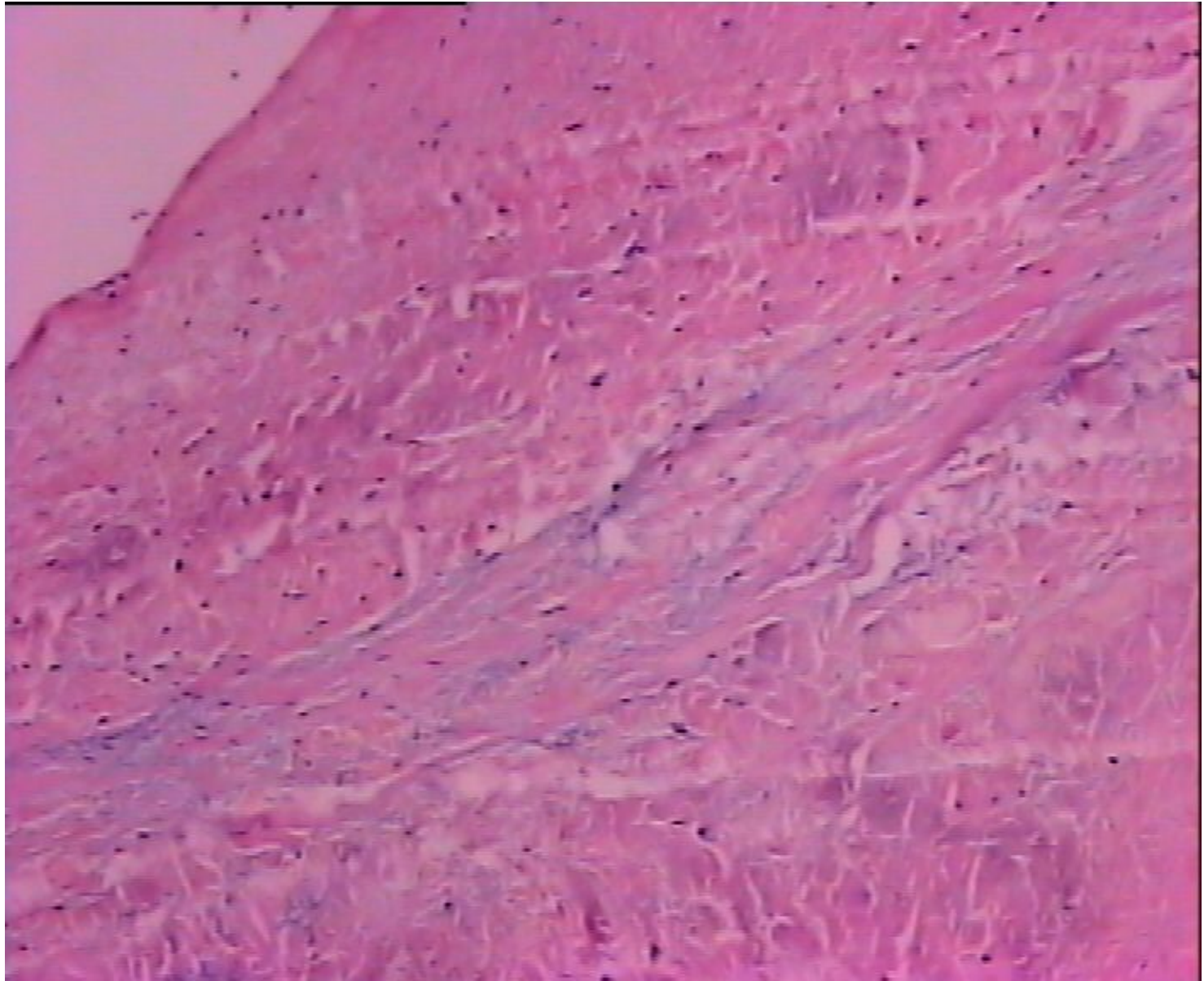


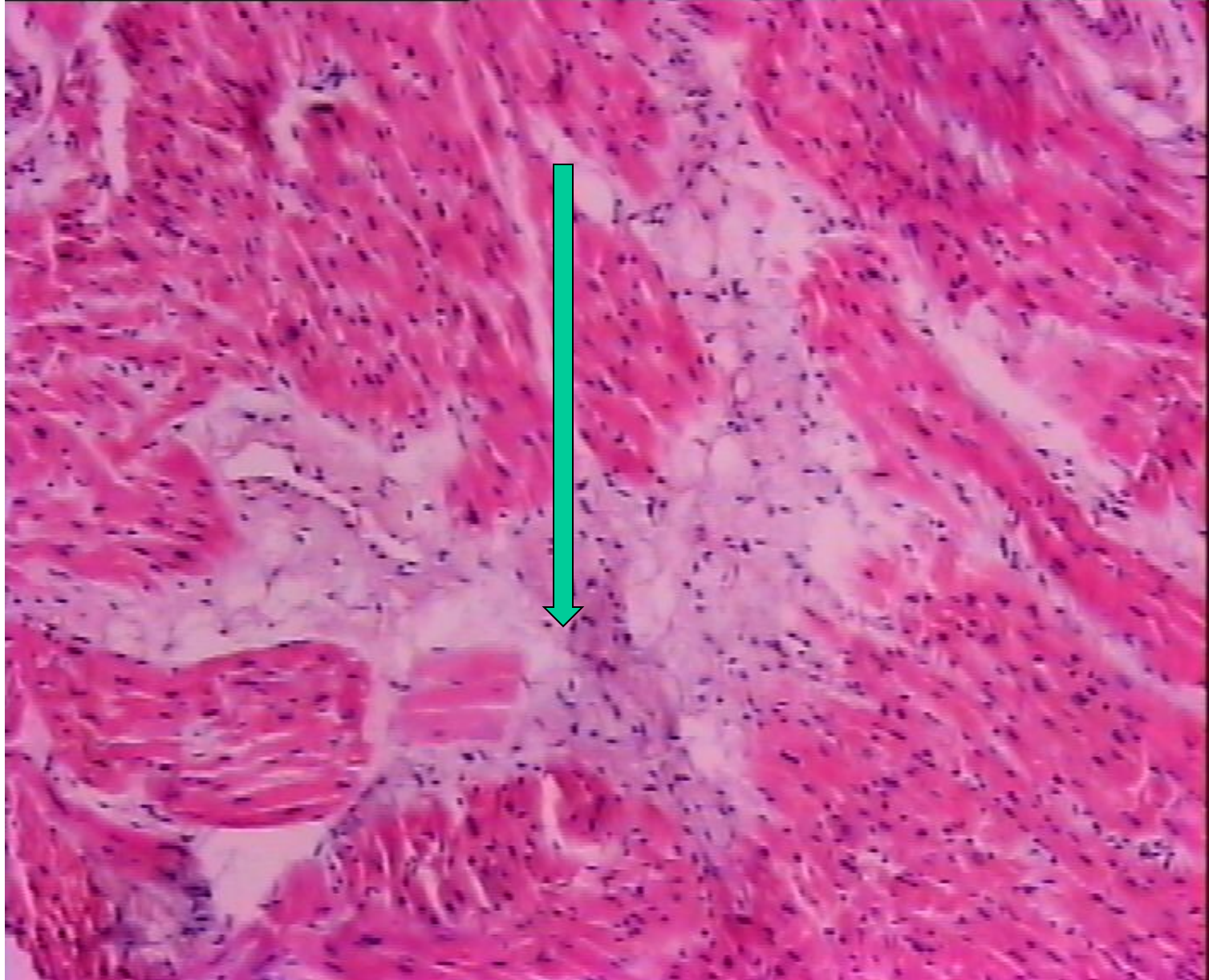
# Венечная артерия



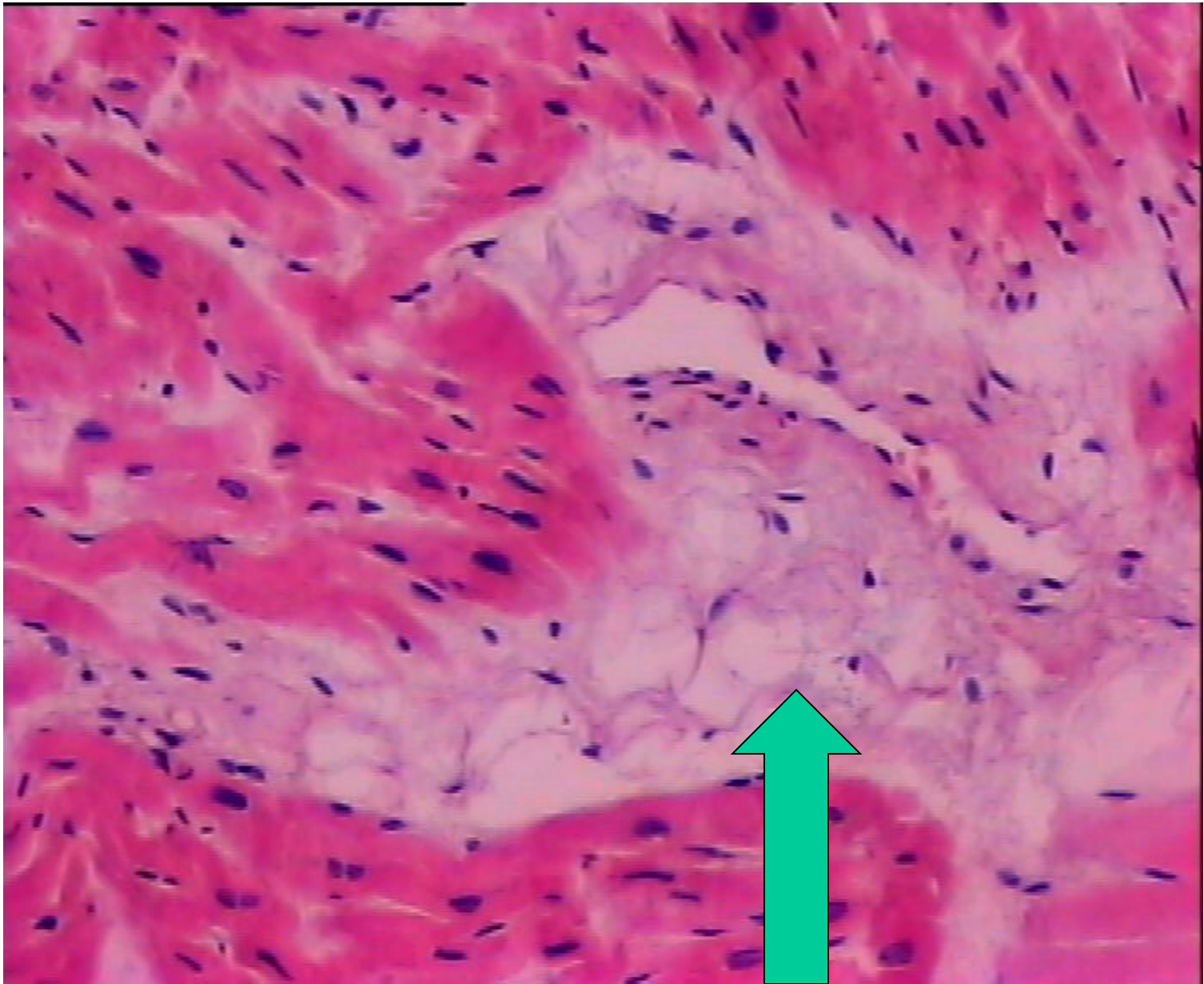
# Большее увеличение



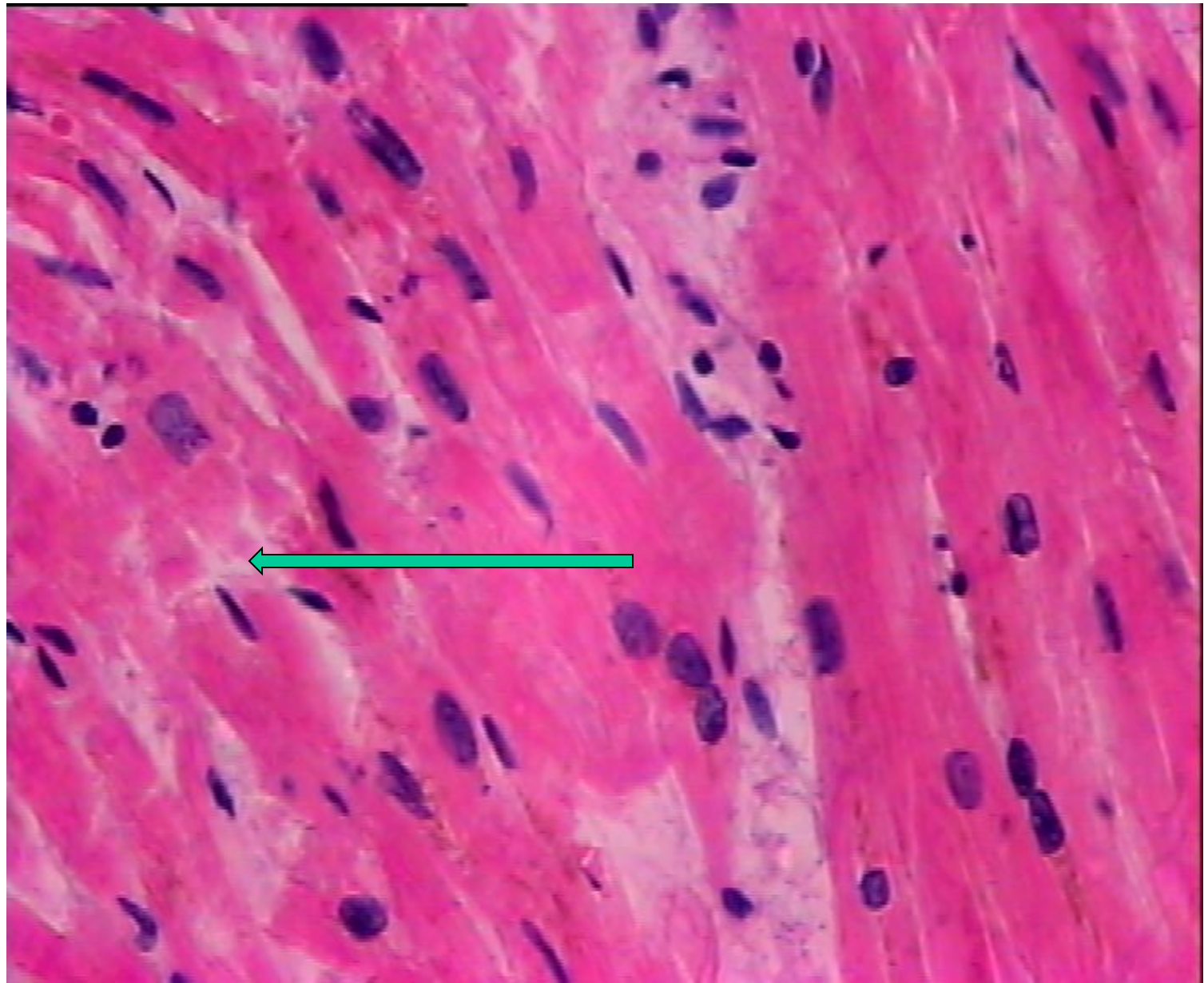
# Миокард – жировая дистрофия



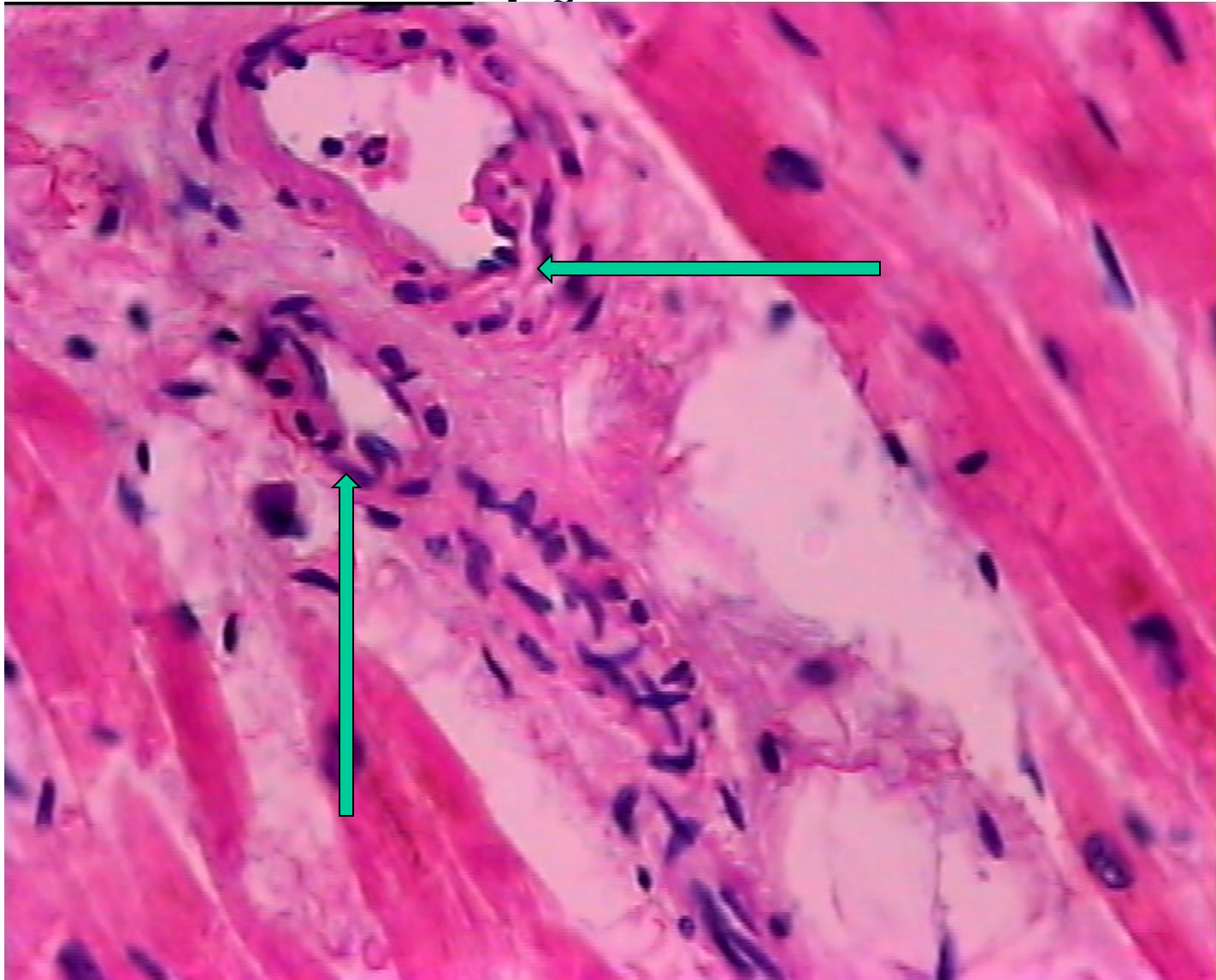
# Большее увеличение



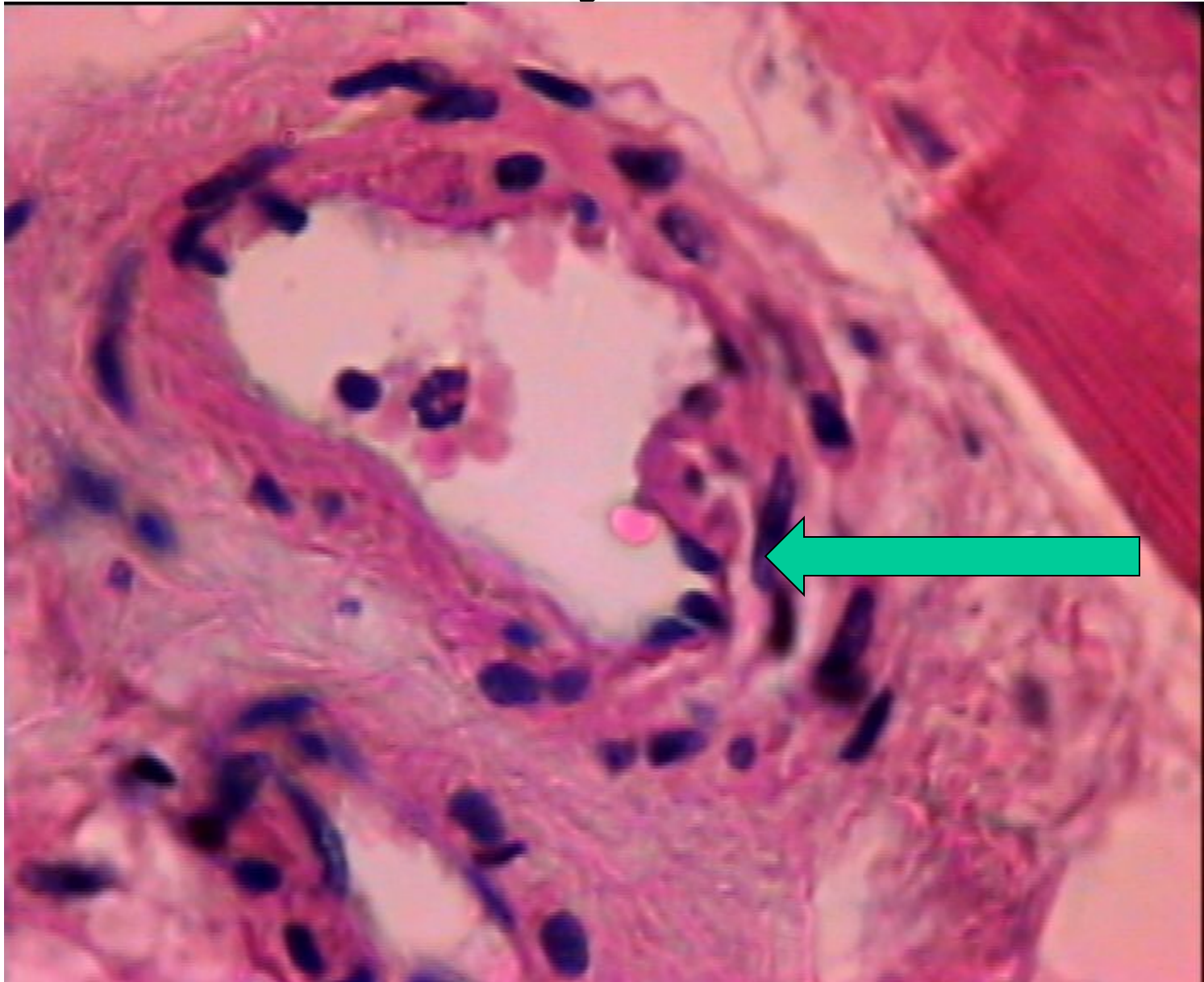
# Фрагментация кардиомиоцитов



# Дистония микроциркуляторного русла



# Большее увеличение



# Другое поле зрения

