СӨЖ
Айырша бездің топографиялық анатомиясы. Балалардағы ерекшеліктері.

Орындаған: Жолшыбек Н. Ж.
Асқаров Е. Қ.
Жұмаш Б.
Қадырова А.
3-015 ЖМФ
Тексерген: Кайырбекова К.К.

СӨЖ жоспары:

- Кіріспе
- Негізгі бөлім

1. Голотопия
2. Скелетотопия
3. Синтопия
4. Қандануы, иннервациясы, лимфа айналымы
5. Балалардағы ерекшеліктері

- Қорытынды

Анықтамасы

- **Тимус (айырша без)** – иммунды жүйенің Т-жасушаларының жетілуі, дифференцировкасы жүретін иммунды жүйенің орталық мүшесі.

Ересек адамда тимустың орналасуы

- **Голотопия:** Айырша без кеуде қуысында, алдыңғы кеуде аралықтың жоғарғы өкпеқап аралық аланда орналасқан.
- **Скелетотопия:** Төс сүйек тұтқасының артында, 3-4 қабырға деңгейінде орналасқан.

Синтопия

- Алдында – төс сүйек тұтқасы
- Бүйірінен – медиастиналды плевра
- Артынан – жоғарғы қуысты вена, иық-бас веналары, қолқаның жоғарылаған бөлігі, қолқа доғасы және одан шығатын тамырлар
- Жоғырыдан – қалқанша безі
- Төменнен – перикардтың жоғарғы бөлігі

Қандануы

- Тимустың қандануы ішкі кеуде артериясының тимикалық, немесе тимустық тармақтарымен (*rami thymici arteriae thoracicae internae*), қолқа доғасының тимустық тармақтарымен, жоғарғы және төменгі қалқанша артерияларымен қамтамасыз етіледі.
- Венозды ағым ішкі кеуделік және иық-бас венасы арқылы жүреді.

- **Лимфа ағымы:** лимфа тимустан трахеобронхиалды және парастерналды лимфа түйіндері арқылы ағып кетеді.
- **Иннервациясы:** Тимус оң және сол кезбе жүйкемен, және де симпатикалық сабаудың жоғыры кеуделік және жұлдызша түйіндерінен келген симпатикалық жүйкелер арқылы жүреді.

Балалардағы ерекшеліктері

- Дамуының шегіне 2-3 жаста жетеді және кейін кері дамиды. Жетілген уақытынды тек алдыңғы көкірекаралықтың мүшелерін ғана емес, өкпені де жабады. Балаларда қызыл түсті, кейіннен май тіні көбейіп, ересектерде сарғыш реңкке ие болады.

- **Скелетотопиясы:** балаларда төс тұтқасынан 1-1,5 см жоғары проекцияланады, төменнен III, IV, кейде V қабырғаға дейін жетеді.

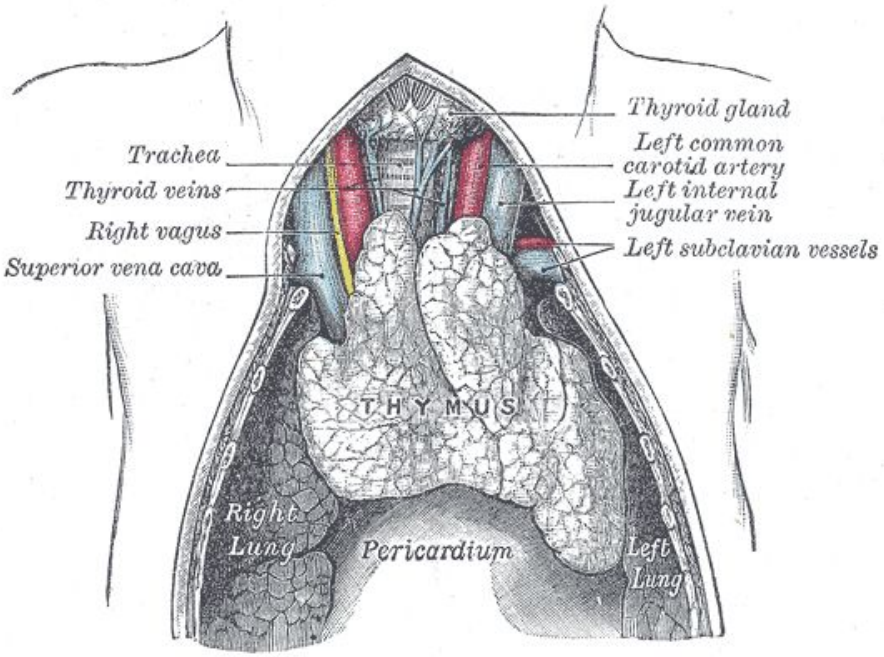

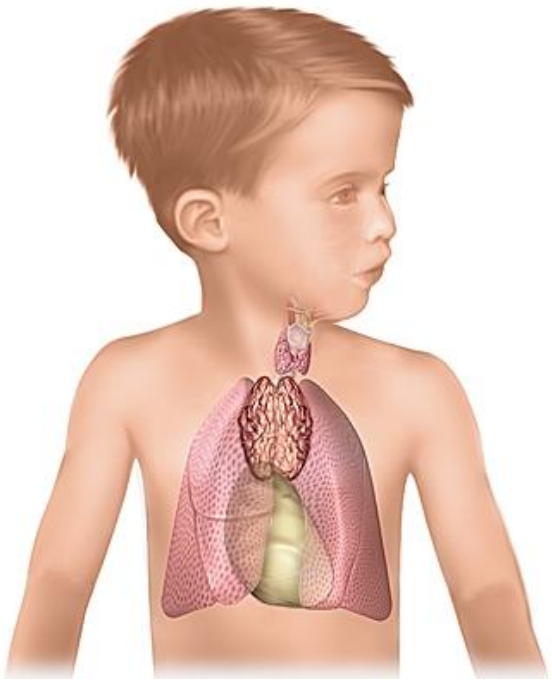

2-3 жасар баланың тимусы

Қорытынды

- Тимус эндокринді жүйеде де, иммунды жүйеде де маңызды рөл ойнайтын без. Эндокринді жүйеде тимозин, тимопоэтин гормондарын бөледі. Иммунды жүйеде лимфоцит дамуының орталығы.

Қолданылған әдебиеттер:

- Гистология, цитология и эмбриология (учебник для вузов). Кузнецов С. Л., Мушкамбаров Н. Н. М.: МИА, 2007.
- Анатомия человека. В двух томах. Т.2/Авторы: М. Р. Сапин, В. Я. Бочаров, Д. Б. Никитюк и др./Под редакцией М. Р. Сапина. — 5-е издание, переработанное и дополненное. — М.: Медицина, 2001. — 640 с.: ил. ISBN 5-225-04586-3
- Интеграцияланған оқулық. Қан түзуші жүйесі. Серия редакторы Р. С. Досмағамбетова
- Топографическая анатомия и оперативная хирургия. В.И. Сергиенко, Э.А. Петросян, И.В. Фраучи