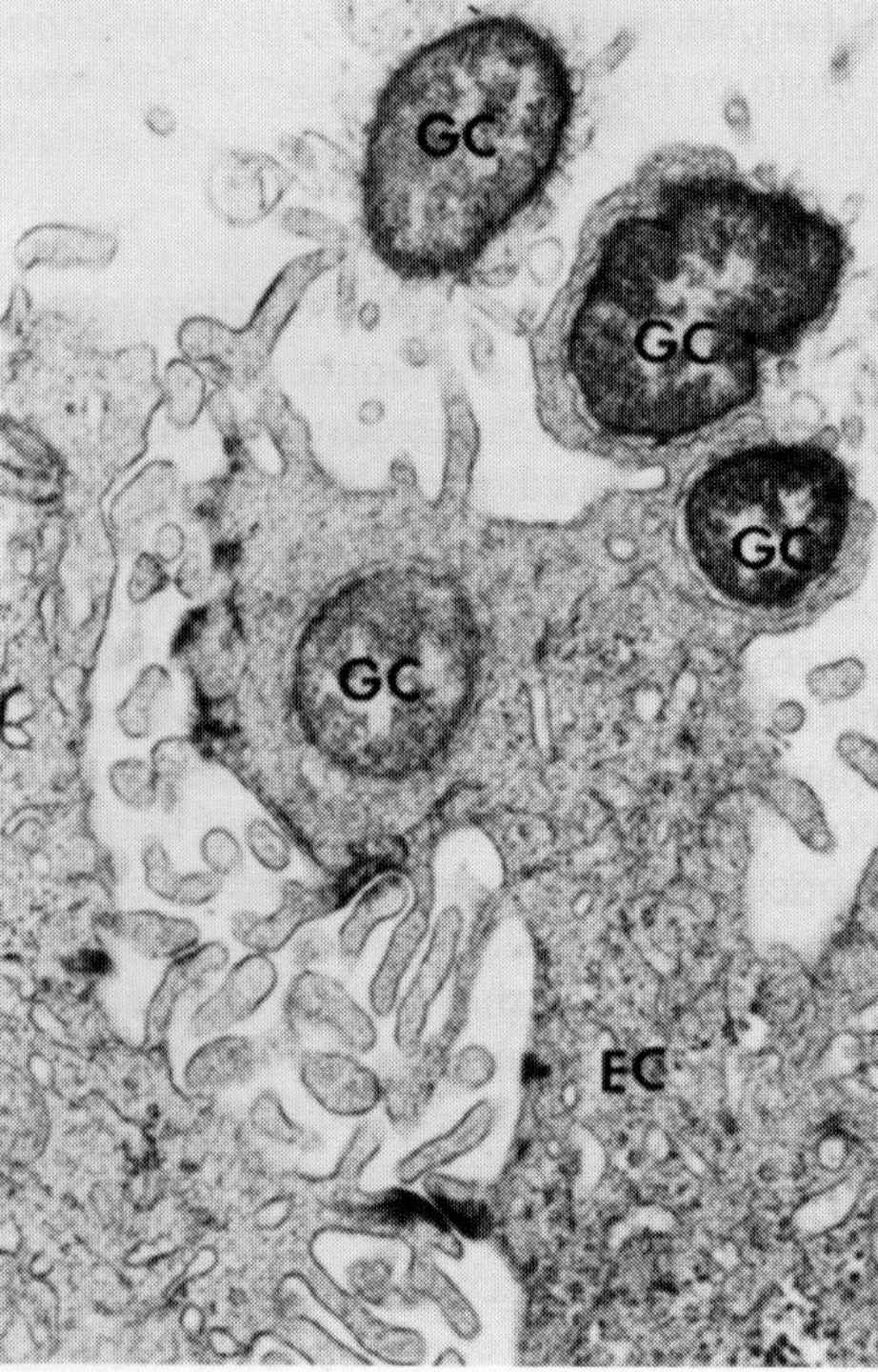


# ГОНОРЕЯ



кафедра дерматовенерологии  
ВГМА им. Н. Н. Бурденко  
асс., к. м. н. Демьянова О. Б.



- Электроннограмма  
эпителиальной клетки  
из биоптата шейки  
матки при острой  
гонорее.
- Видны гонококки  
(GN), адгезированные  
на клетке и  
проникшие в клетку.

# Гонорея

## Классификация гонококковой инфекции (МКБ-10)

**A54.0** Гонококковая инфекция нижних отделов мочеполового тракта без абсцедирования периуретральных и придаточных желез

Гонококковый:

- цервицит
- цистит
- уретрит
- вульвовагинит

# Гонорея

## Классификация гонококковой инфекции (продолжение)

**A54.1** Гонококковая инфекция нижних отделов мочеполового тракта с абсцедированием периуретральных и придаточных желез

**A54.2** Гонококковый пельвиоперитонит и другая гонококковая инфекция мочеполовых органов

Гонококковый:

- эпидидимит

- орхит

- ВЗОМТ

- простатит

**A54.3 - A54.9** Другие проявления гонококковой инфекции

# Гонорея

## Клинические проявления гонореи у мужчин

### Неосложненная форма

- Уретрит

### Осложненная форма

- Баланит, тизонит, скенит,
- Эпидидимит
- Орхит
- Простатит

# Гонорея

## Клинические проявления гонореи у женщин

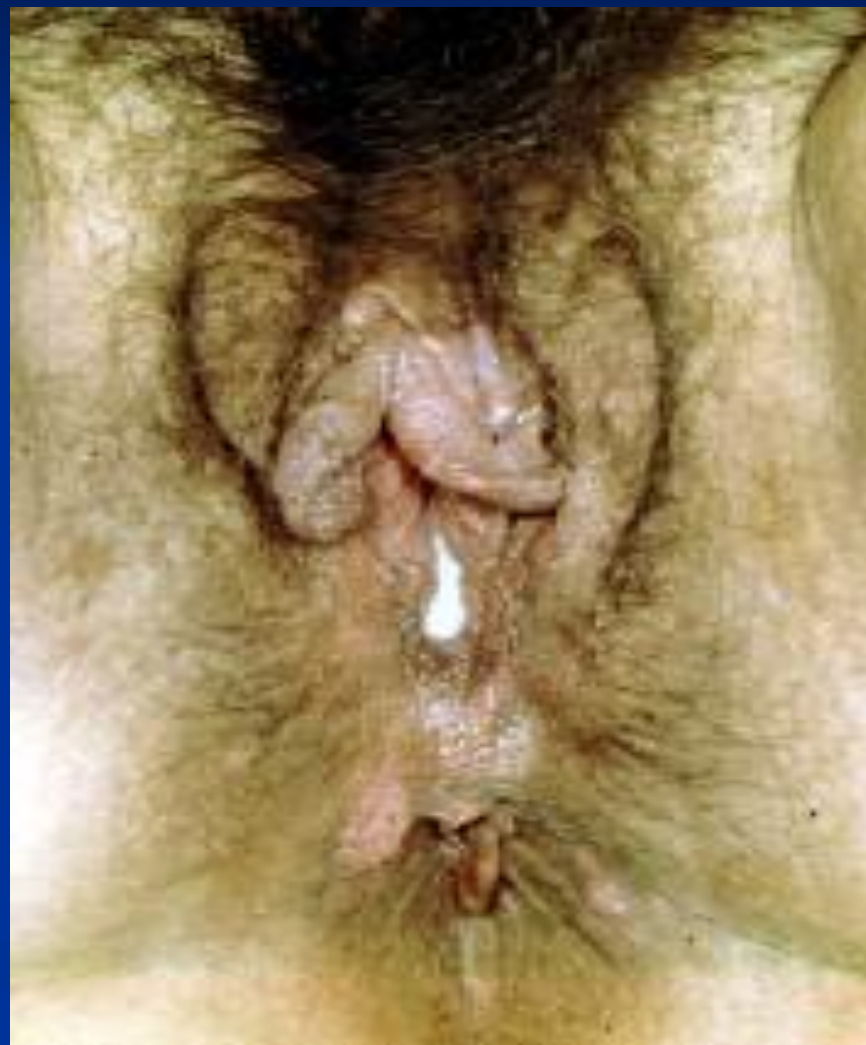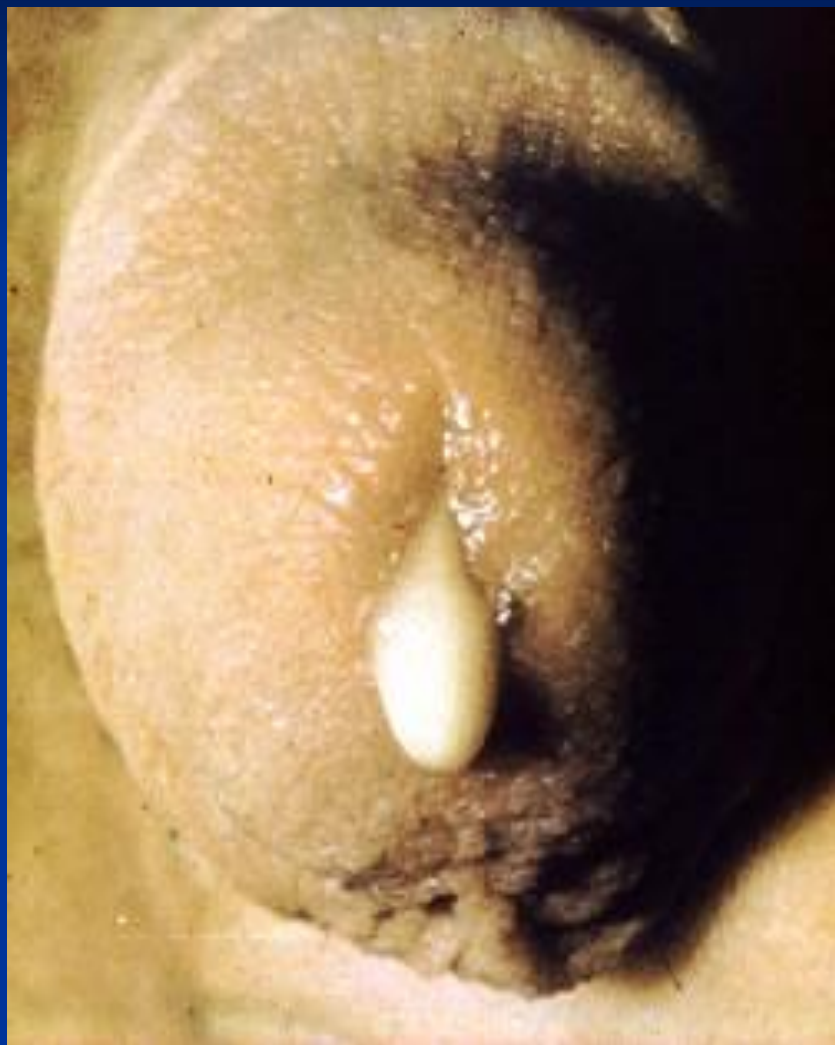### Неосложненная форма

- Цервицит
- Уретрит, цистит
- Вульвовагинит

### Осложненная форма

- Бартолинит
- Эндометрит
- Сальпингоофорит (ВЗОМТ)
- Пельвиоперитонит

# Острый гонорейный уретрит, вульвовагинит



# Гонорея

## Симптомы и признаки гонорейного цервицита

### Симптомы

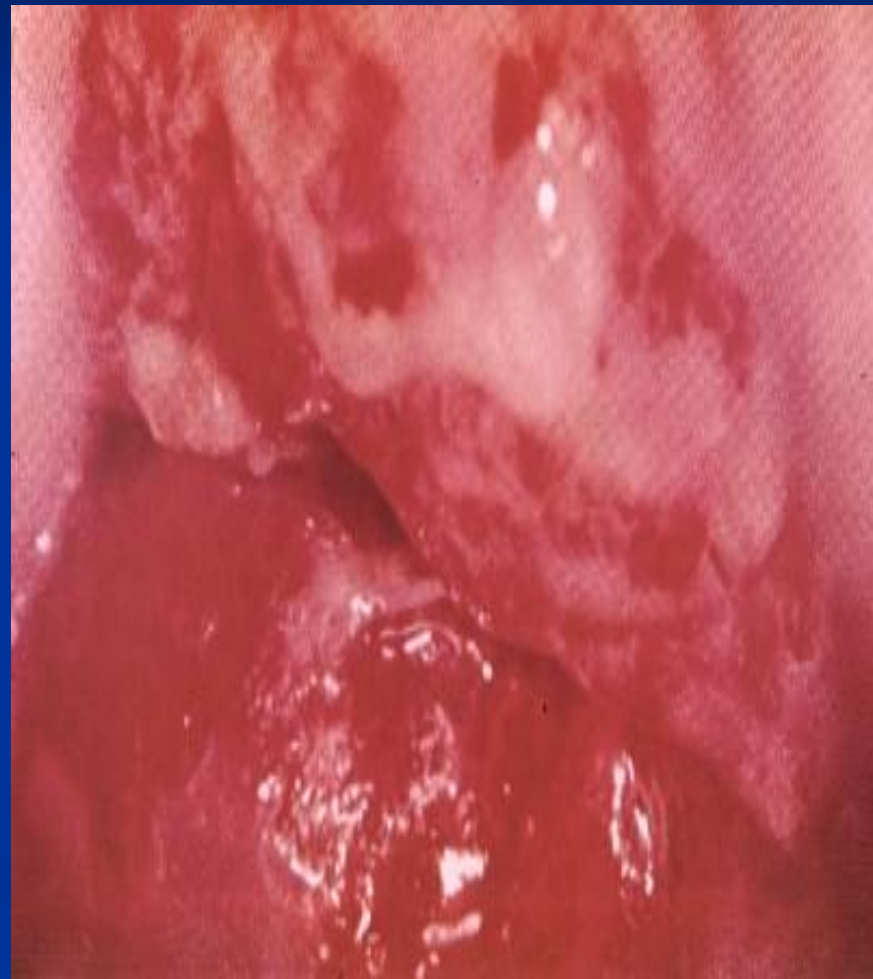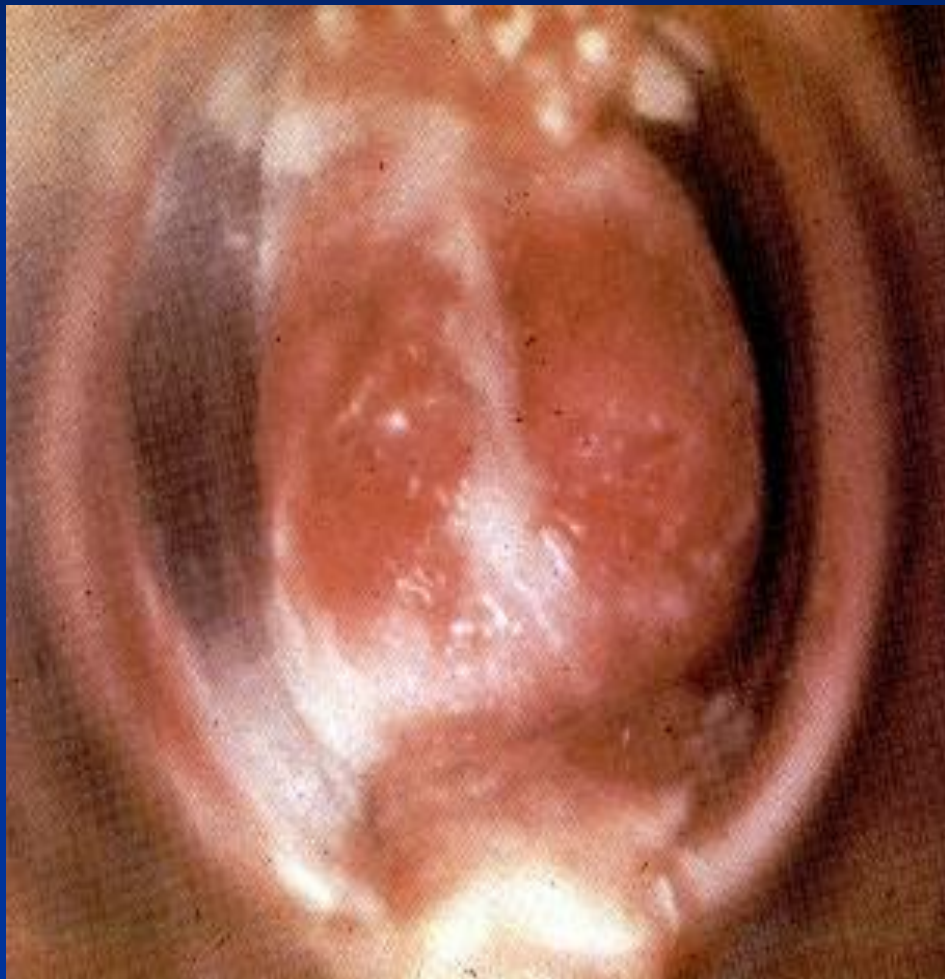- Часто отсутствуют
- Влагалищные выделения
- Дизурия

### Признаки

- Гнойные или слизисто-гнойные выделения из шейки матки
- Отечность и гиперемия влагалищной части шейки матки
- Эрозия вокруг зева шейки матки



# Гонорейный цервицит



# Гонорея

## Симптомы и признаки восходящей гонореи

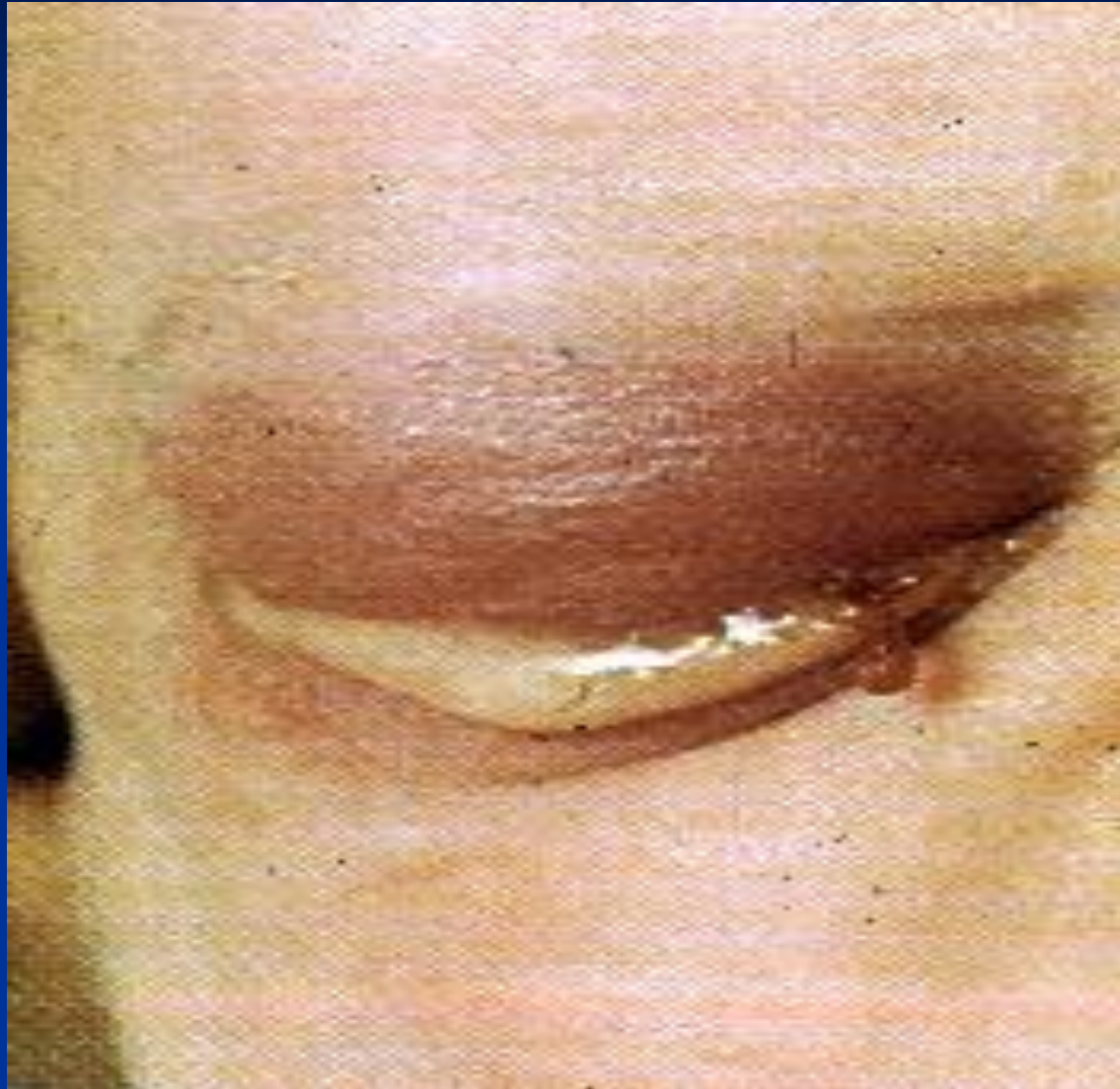### Симптомы

- Часто отсутствуют
- Влагалищные выделения слизисто-гнойные, иногда кровянистые
- Боли внизу живота
- Повышение температуры тела
- Нарушения менструального цикла

### Признаки

- Слизисто-гнойные иногда сукровичные выделения из шейки матки
- Легко возникающая кровоточивость шейки матки
- Болезненность при бимануальном исследовании

# Гонококковое поражение глаз

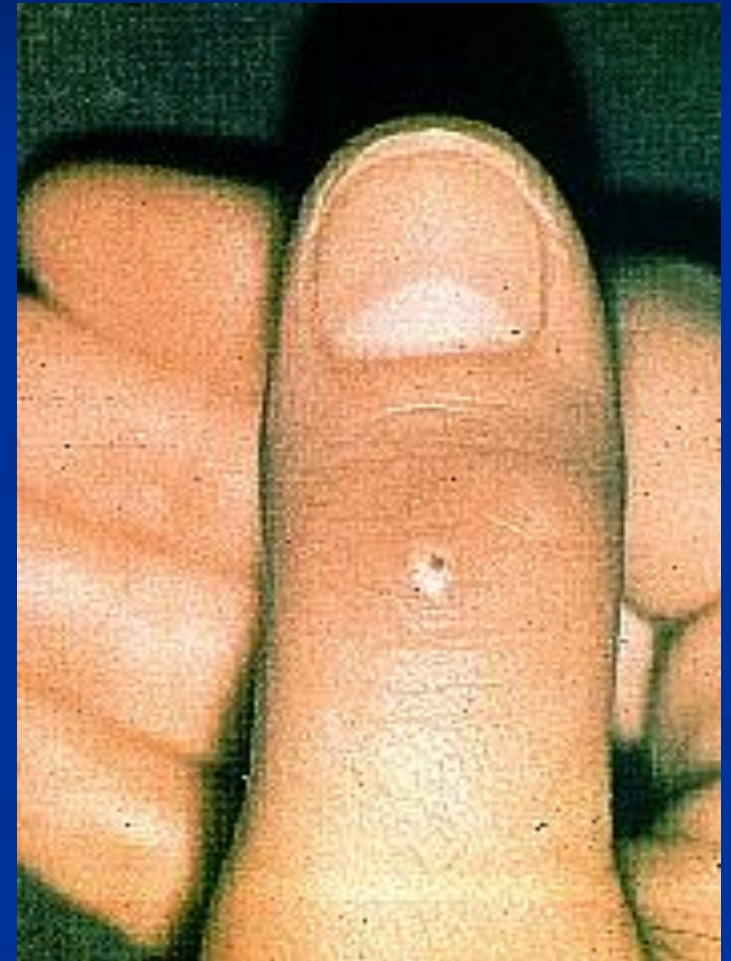
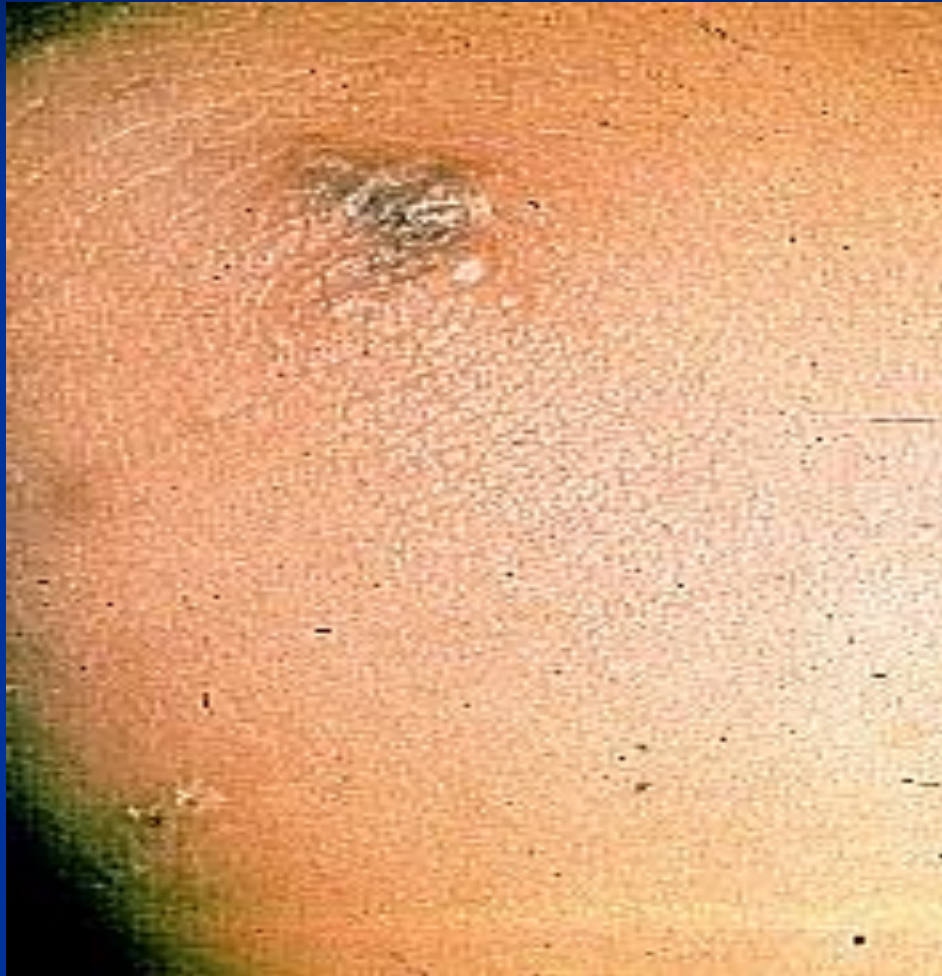
# Гонорея

## Диссеминированная гонококковая инфекция

- Артрит
- Теносиновит
- Кожные поражения
- Эндокардит
- Менингит
- Перигепатит
- Сепсис

# Пустулезные проявления при диссеминированной гонококковой инфекции



# Гонорея

## Методы диагностики гонореи

- Микроскопия мазка, окрашенного по Граму
- Выделение чистой культуры гонококка
- ПИФ, ИФА
- ПЦР, ДНК-гибридизация

# Гонорея

## Принципы лечения гонореи

- Клиническая картина
- Анатомическая локализация
- Чувствительность гонококка к антибиотикам
- Сопутствующие ИППП
- Ограничения к назначению антибиотиков (беременность, аллергия)
- Лечение половых партнеров



Благодарю за внимание