

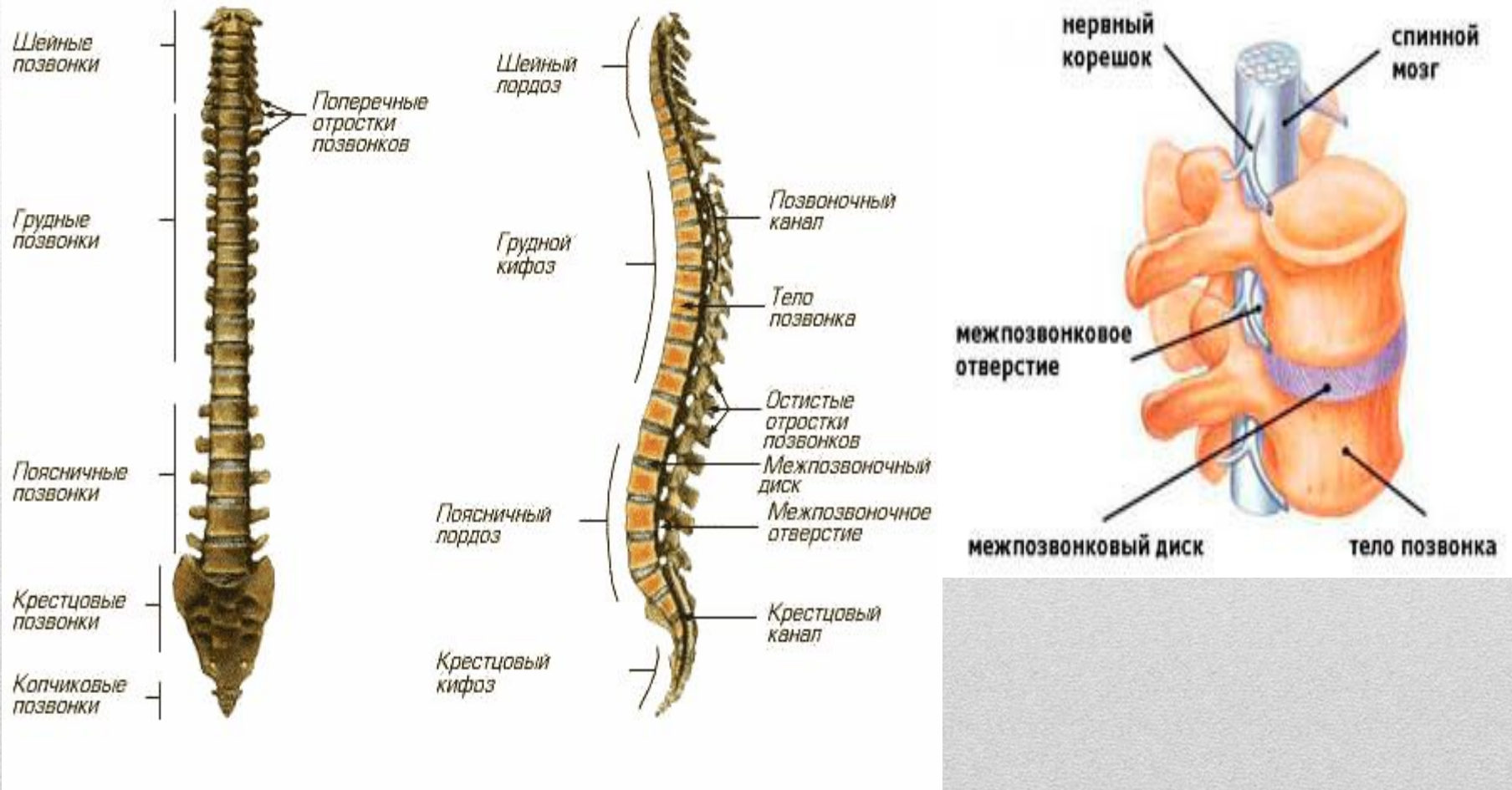
**САНКТ-ПЕТЕРБУРГСКОЕ ГОСУДАРСТВЕННОЕ БЮДЖЕТНОЕ
ПРОФЕССИОНАЛЬНОЕ ОБРАЗОВАТЕЛЬНОЕ УЧРЕЖДЕНИЕ
«ФЕЛЬДШЕРСКИЙ КОЛЛЕДЖ»**

Патология позвоночника.

**ВЫПОЛНИЛА:
СТУДЕНТКА ГРУППЫ 231
КОШАРКО АЛЕКСАНДРА**

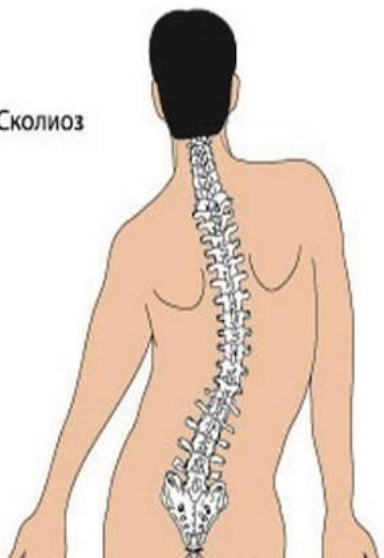**Санкт-Петербург
2017**

Строение позвоночника

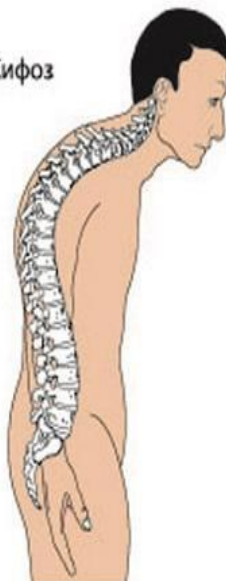

Патология позвоночника

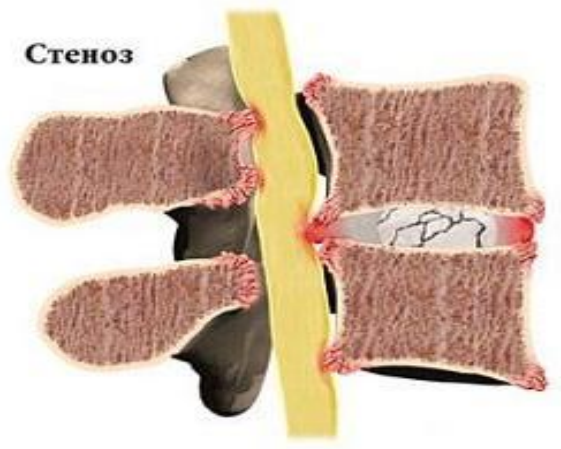
Сколиоз



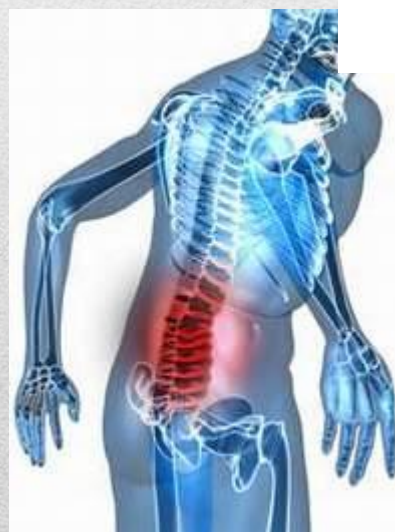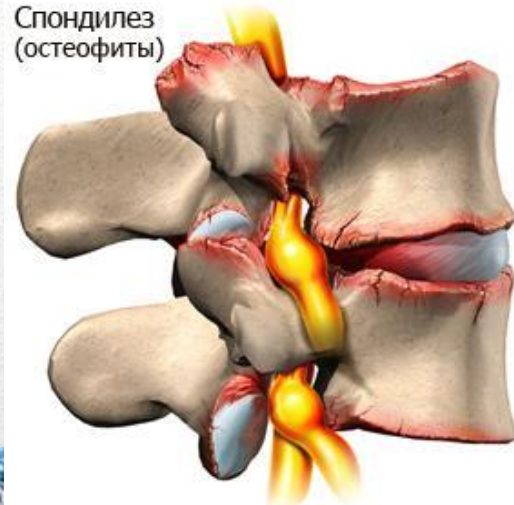
Кифоз



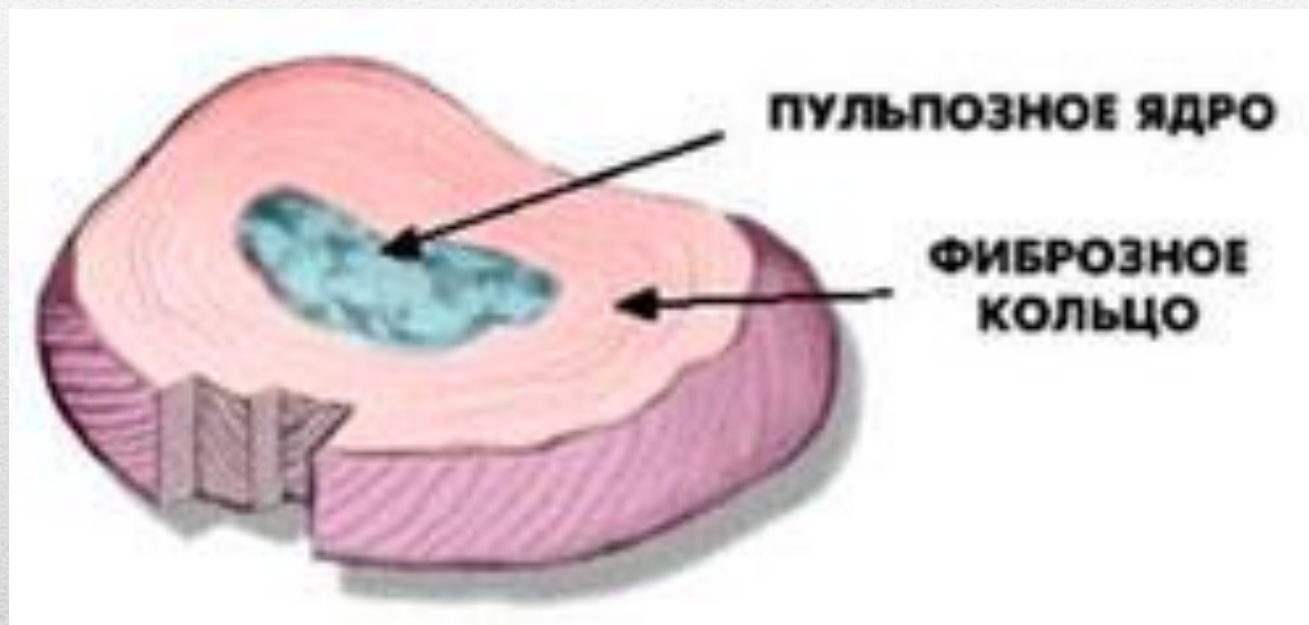
Стеноз



Спондилез
(остеофиты)

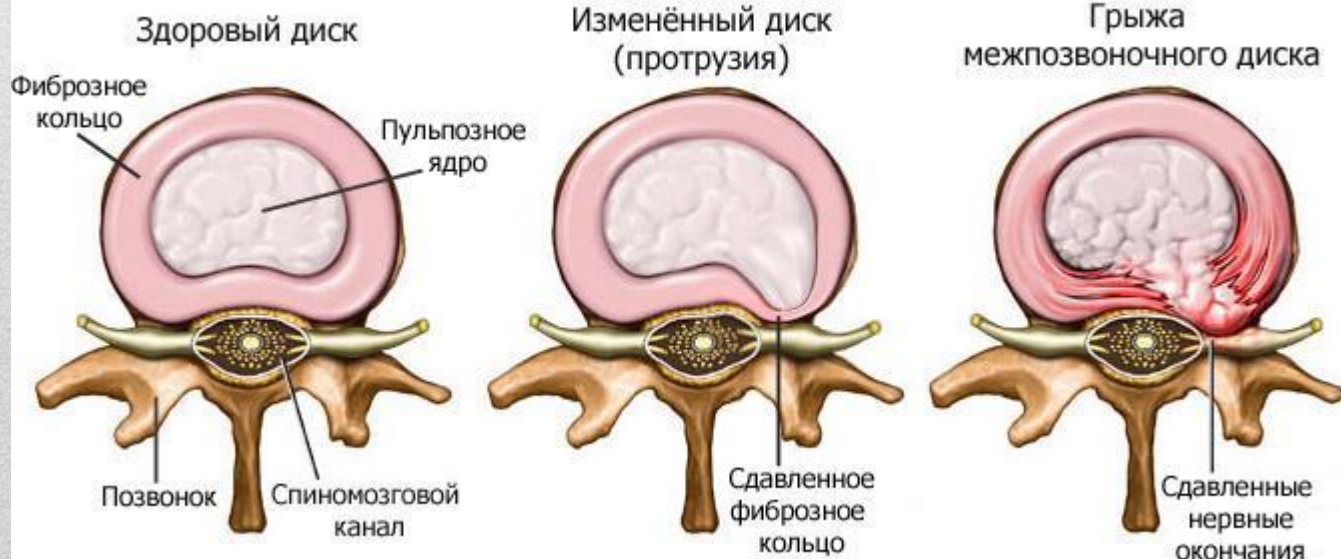


Строение межпозвонкового диска

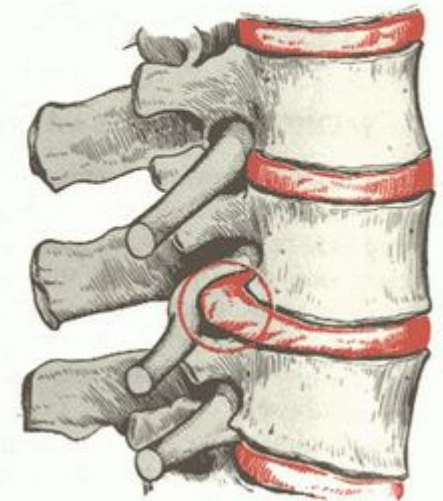

Межпозвоночная грыжа

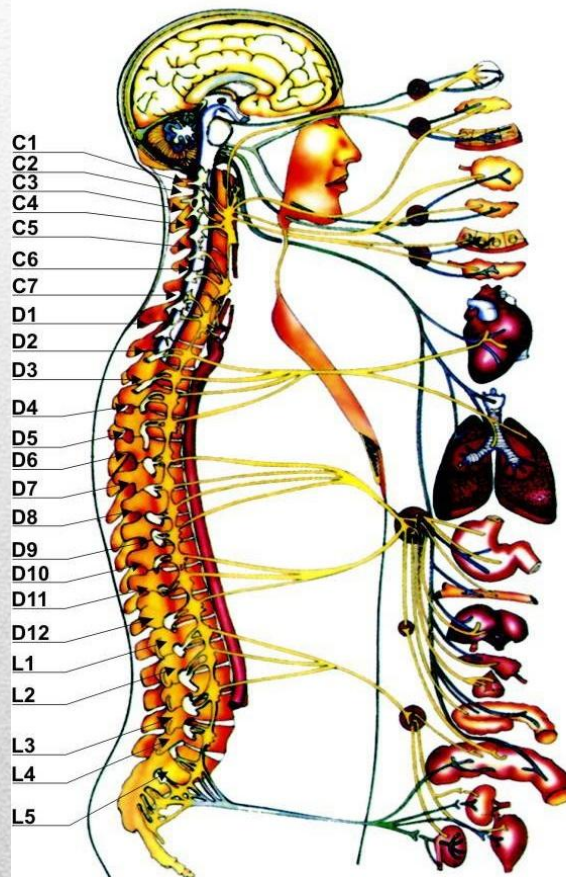
Межпозвоночная грыжа - это выход повреждённого межпозвонкового диска. Уменьшая поступление жидкости в область пульпозного ядра диска, изменяется его амортизирующая функция, и диск начинает выступать за пределы своих границ.



Ущемленный корешок спинномозгового нерва при грыже межпозвонкового диска.



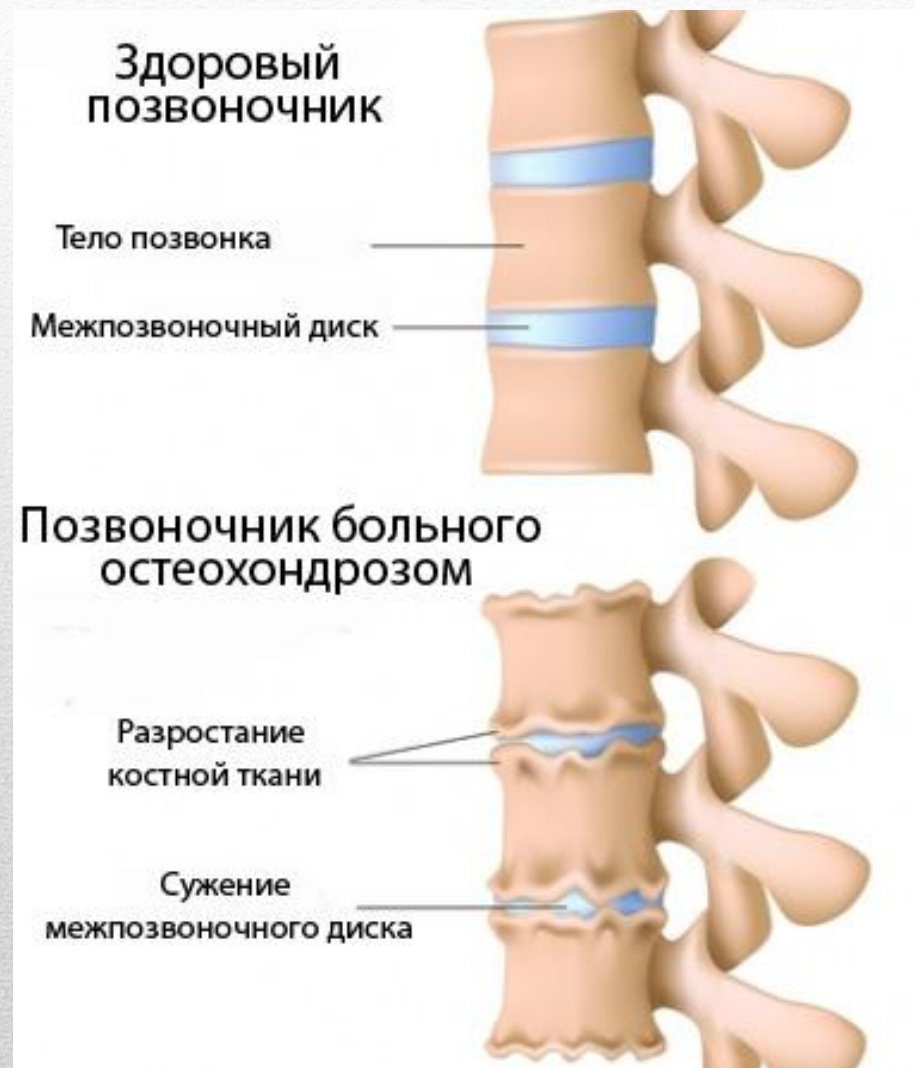Межпозвоночная грыжа



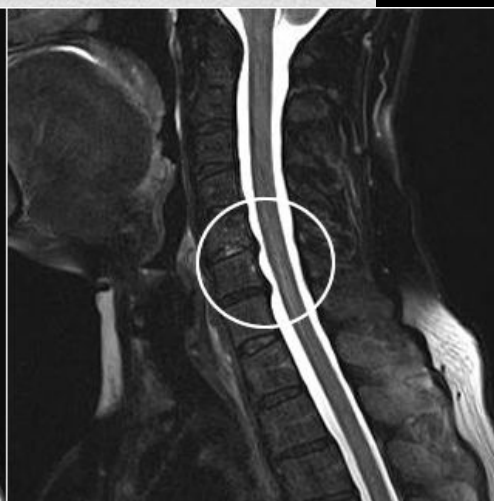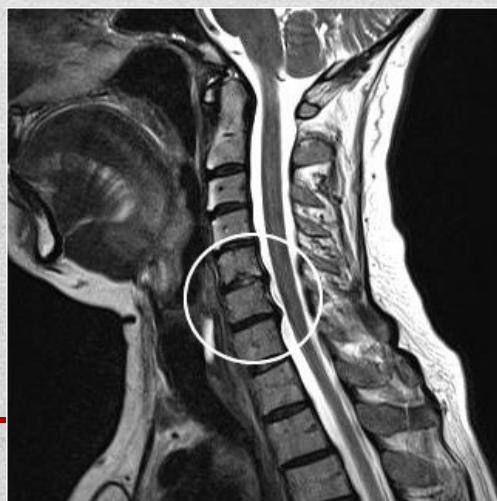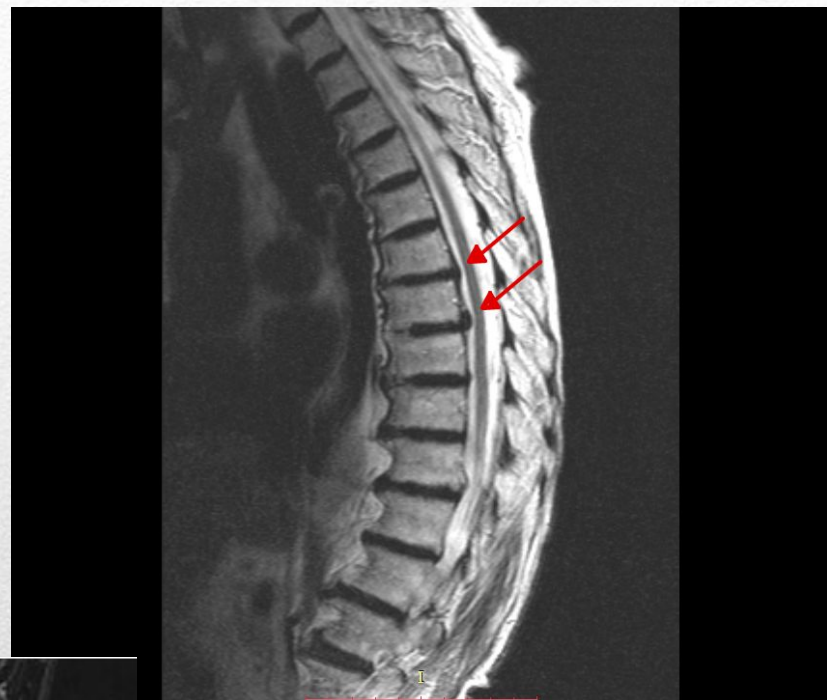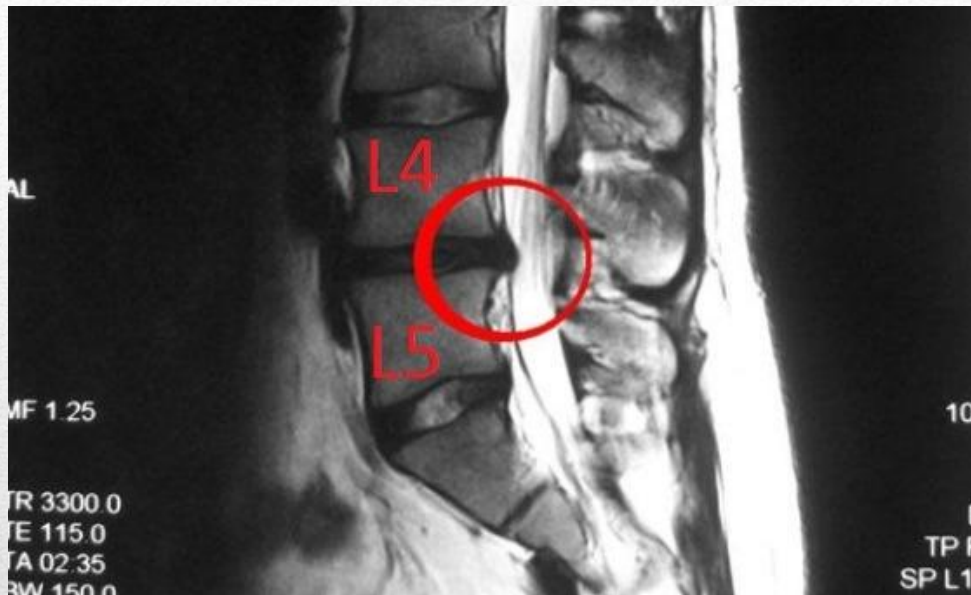
Обозначение позвонка	Соответствующие органы и части тела	Патологические симптомы
C1	Гипофиз, внутреннее ухо, мозг, симпатическая нервная система	Головные боли, нервозность, повышенное артериальное давление, мигрени, проблемы со сном
C2	Глаза, зрительный и слуховой нервы, височные кости	Заболевание глаз, аллергии, снижение слуха, обмороки
C3	Щеки, внешнее ухо, лицевой нерв, зубы	Невралгии, невриты, угри
C4	Нос, губы, рот, евстахиева труба	Нарушение слуха, увеличенные аденоиды
C5	Голосовые связки	Боль в горле, тонзиллит, ларингит
C6	Мышцы шеи, надплечья	Боли в шее, в плечах, в затылке
C7	Щитовидная железа, плечевой и локтевой сустав	Гипотиреоз, нарушение подвижности в плечах и локте
D1	Руки, запястья, ладони, пищевод, трахея	Астма, кашель, боли в руках и ладонях
D2	Сердце, перикард, коронарные артерии	Аритмии, боли за грудной, ишемическая болезнь
D3	Бронхи, легкие, плевра, грудь и соски	Бронхиты, астма, плевриты, пневмонии
D4	Желчный пузырь, общий желчный проток	Камни в желчном пузыре, желтуха, нарушение усвоения жиров
D5	Печень, солнечное сплетение	Расстройства работы печени, желтуха, нарушения свертываемости крови
D6	Желудок	Гастриты, язвы, нарушения пищеварения
D7	Поджелудочная железа, двенадцатиперстная кишка	Диабет, язвы, расстройства пищеварения и стула
D8	Селезенка, диафрагма	Расстройства пищеварения, икота, нарушение дыхания
D9	Надпочечники	Аллергические реакции, слабость иммунной системы
D10	Почки	Болезни почек, усталость, слабость
D11	Почки, мочеточники	Расстройства мочеиспускания, хронические заболевания почек
L1	Аппендикс, брюшная полость, слепая кишка, верх бедра	Грыжи, запоры, колит, диарея
L2	Аппендикс, брюшная полость, слепая кишка, верх бедра	Аппендицит, кишечные колики, боли в бедре и паху
L3	Половые органы, мочевой пузырь, колено	Расстройство мочевого пузыря, импотенция, боли в коленях
L4	Предстательная железа, голени, стопы	Боли в голених, стопах, ишиас, люмбагия, нарушения мочеиспускания
L5	Голени, стопы, пальцы ног	Отеки, боли в лодыжках
Крестец	Бедренная кости, ягодицы	Боли в крестце
Копчик	Прямая кишка, задний проход	Гемморой, нарушение функции тазовых органов
D12	Тонкая и толстая кишки, паховые кольца, фаллопиевы трубы	Нарушения пищеварения, заболевание женских половых органов, бесплодие gushevecoz.ru

Межпозвоночная грыжа

Остеохондроз - это патологическое состояние характеризуется дегенеративно-дистрофическими изменениями хрящевой ткани дисков. В результате этого диски истончаются, становятся менее эластичными, в них уменьшается удельное содержание воды



Межпозвоночная грыжа



Межпозвоночная грыжа

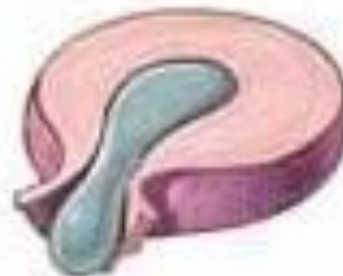Стадии образования межпозвоночной грыжи



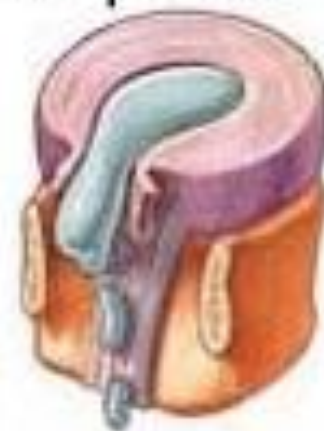Пролапс



Протрузия



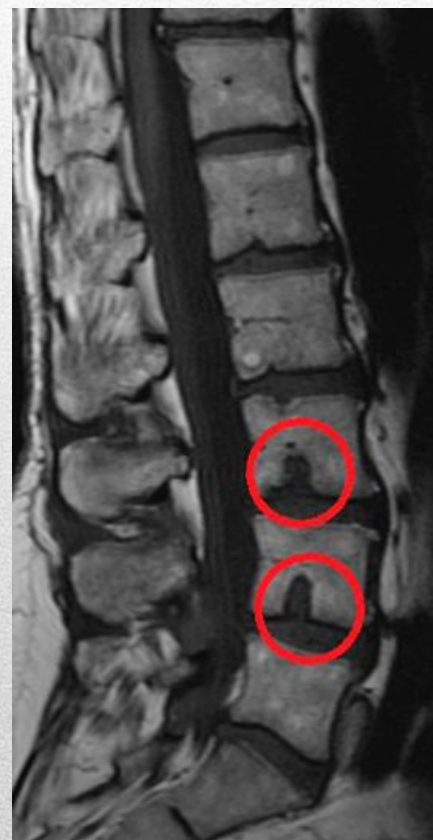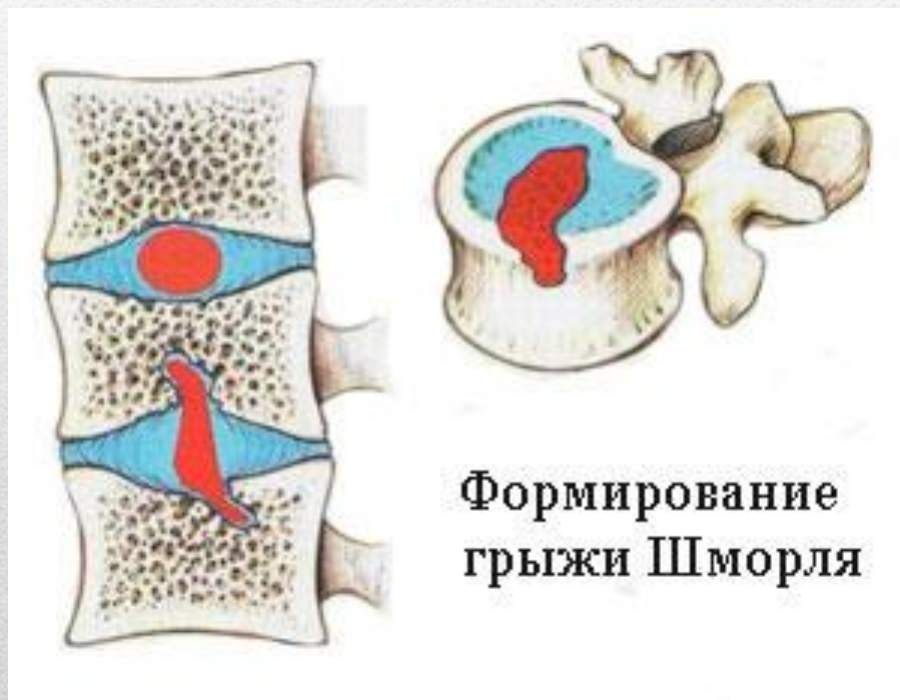
Экструзия



Секвестрация

Межпозвоночная грыжа

Грыжа Шморля



Спасибо за внимание!
