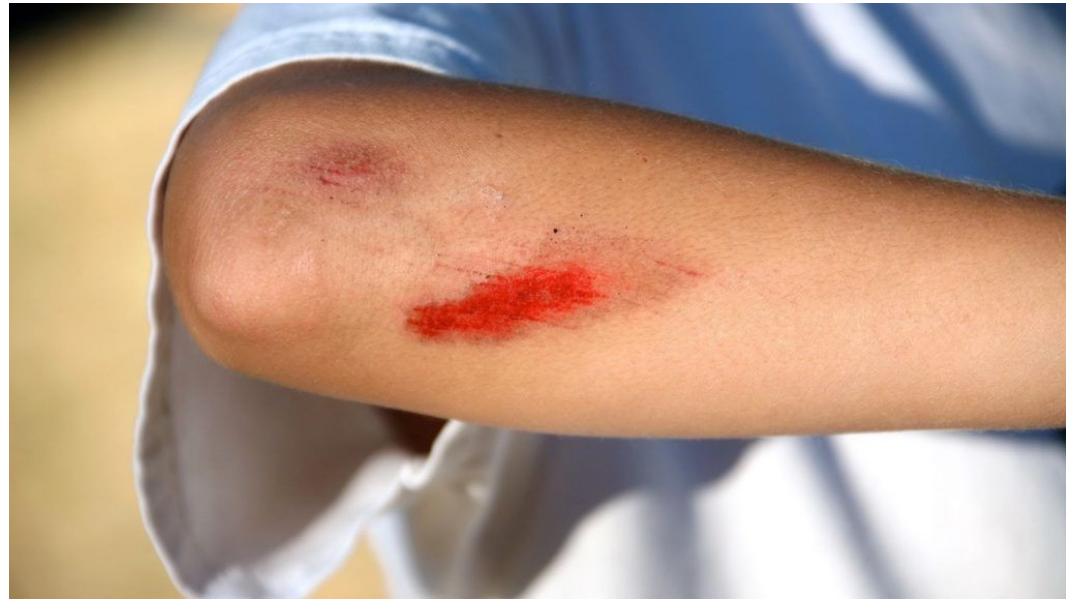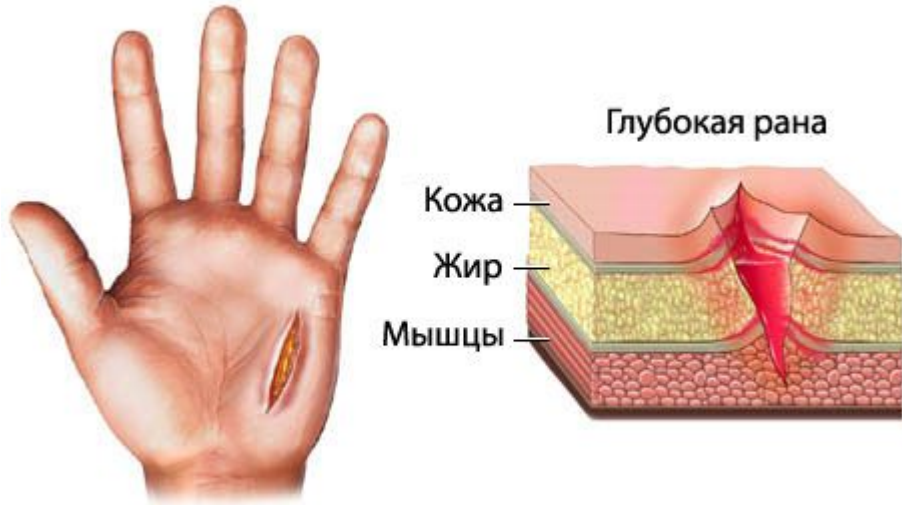


Рана. Раневая инфекция.

Выполнил: Макен Р. 697-хирургия


Проверил: к.м.н. Чикинаев А.А.

Рана

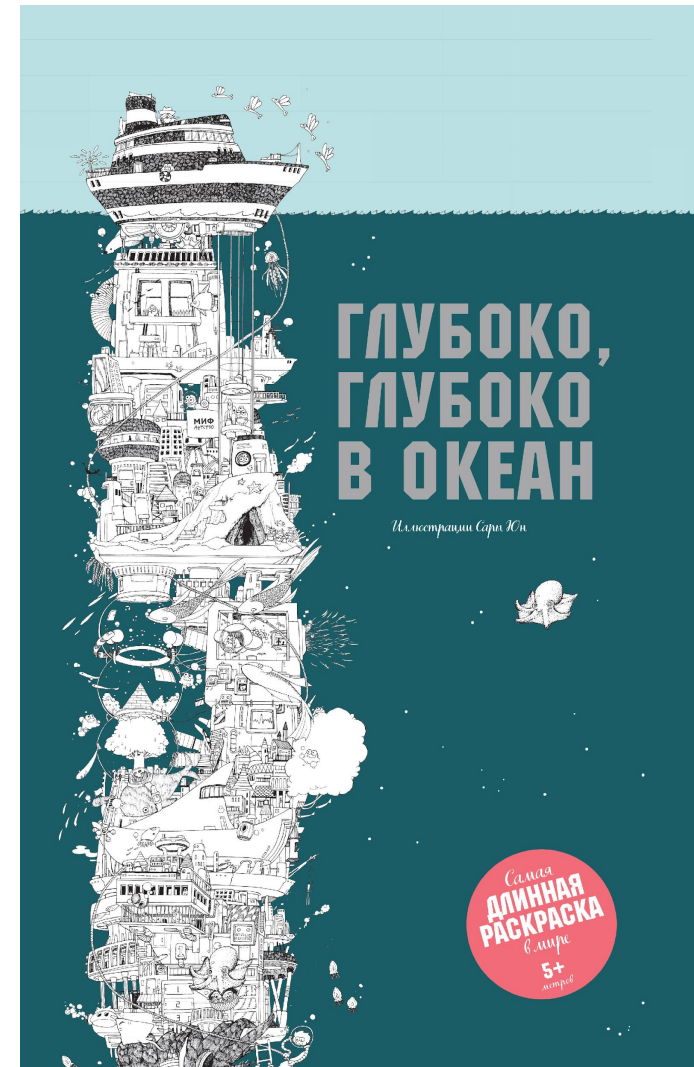

Классификация


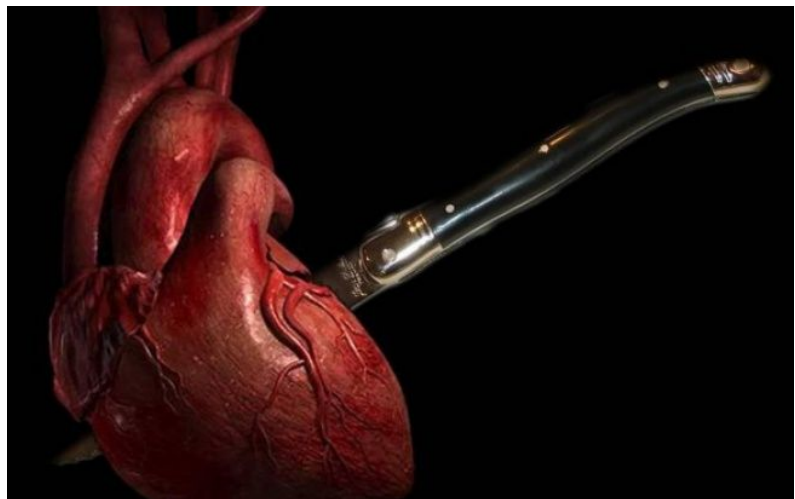
Поверхностная



Глубокая

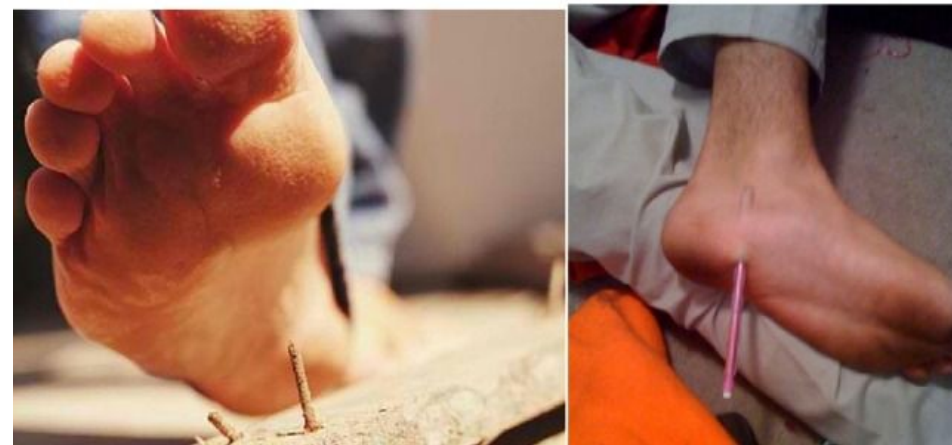

Проникающая





Колотая рана возникает при повреждении мягких тканей иглой, шилом, гвоздем, ножом, штыком и другими острыми удлиненными предметами.



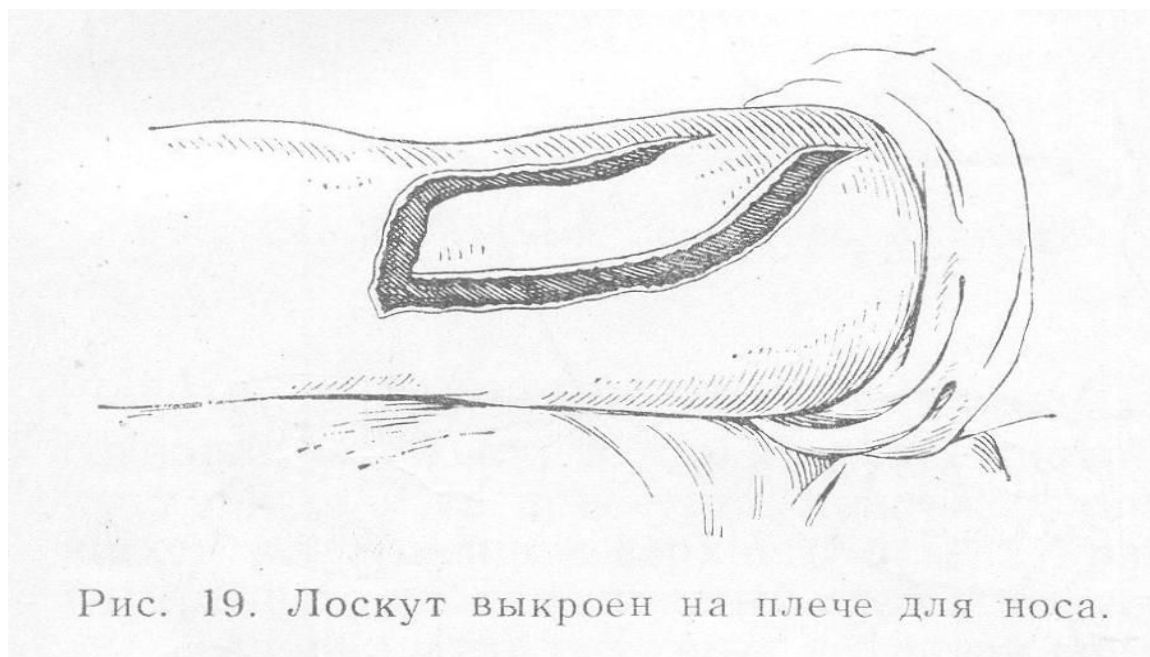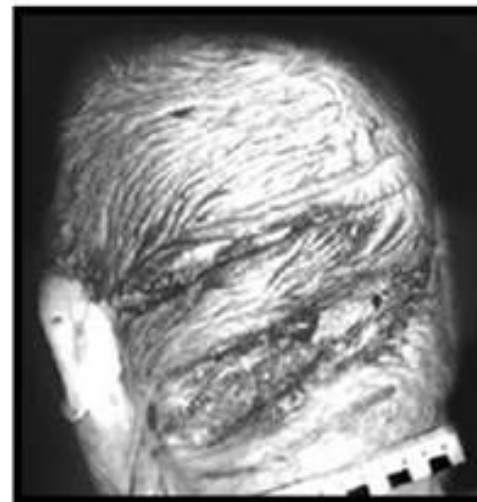
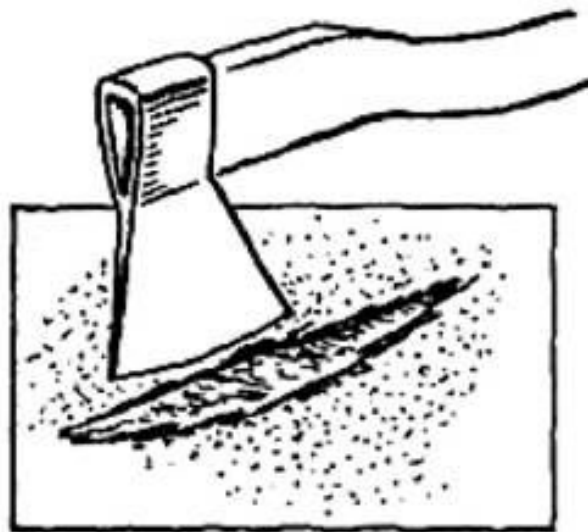

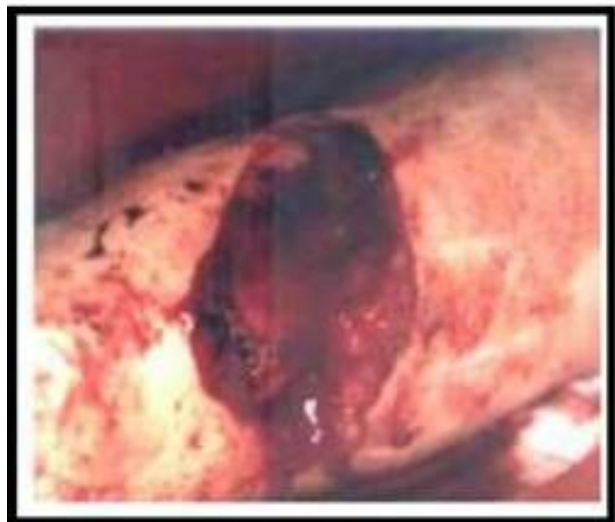
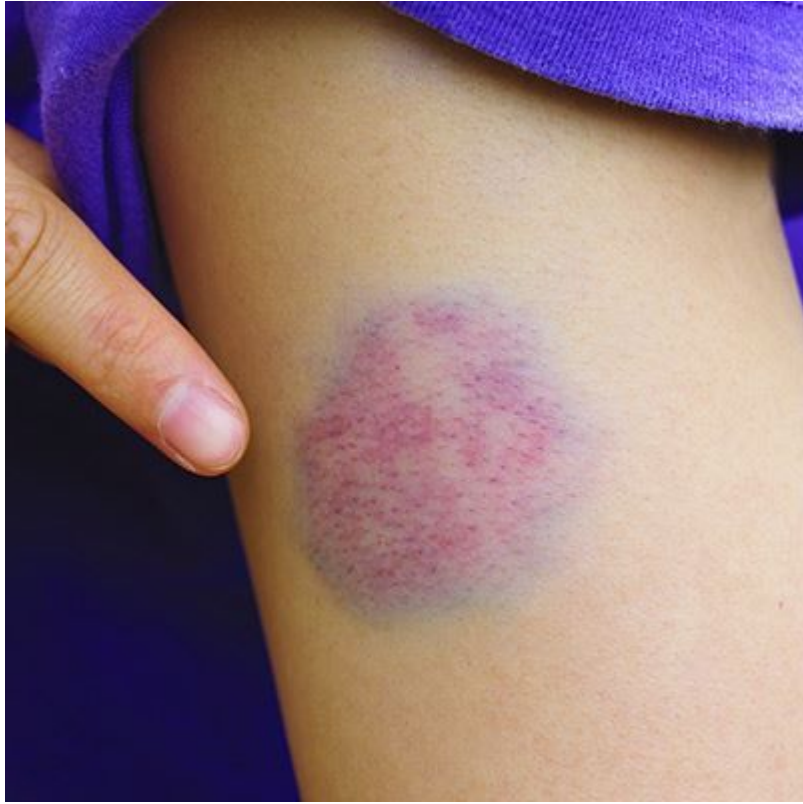
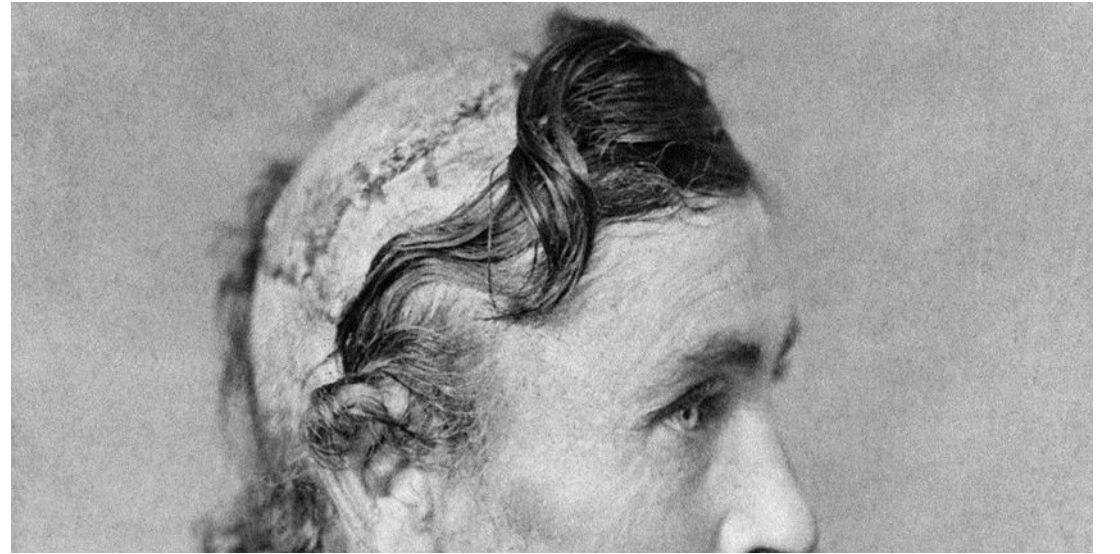Рис. 19. Лоскут выкроен на плече для носа.



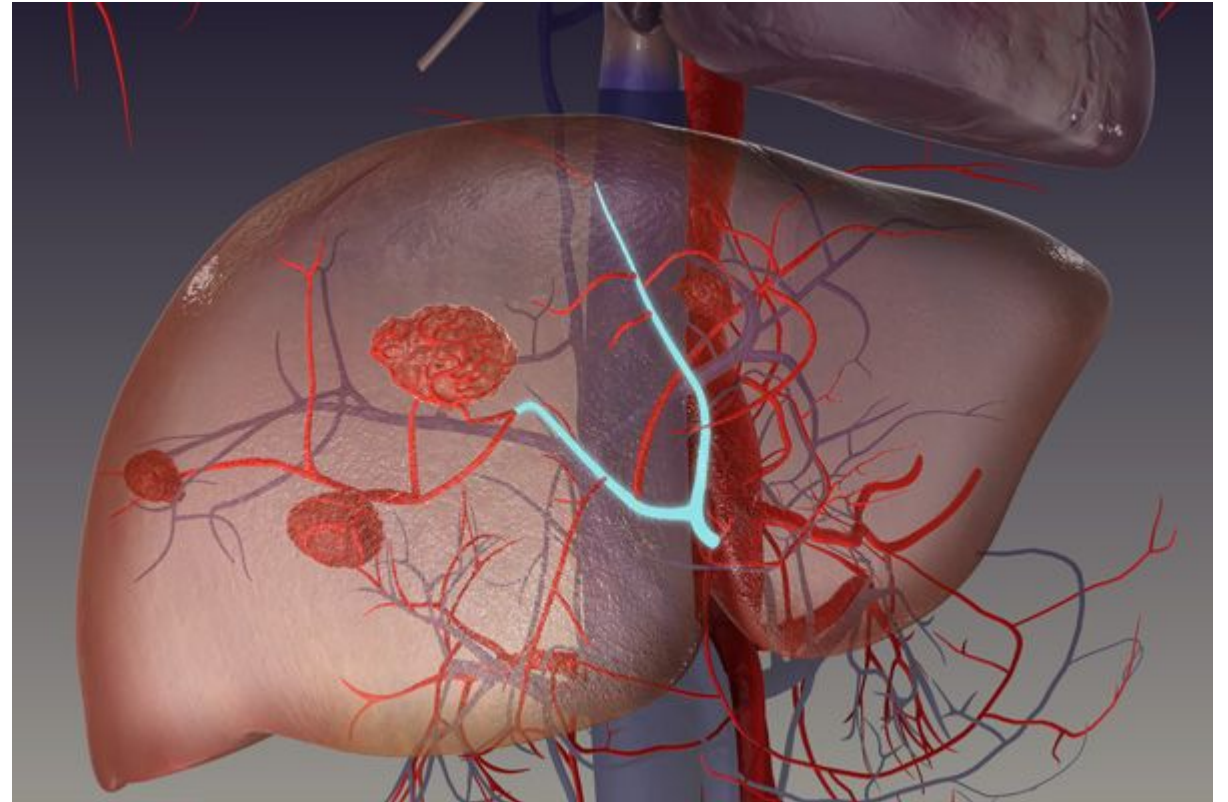




Раневая инфекция

Общие формы

- Сепсис без метастазов
- Сепсис с метастазами



Местные формы

Инфекция раны (есть демаркационная линия)

Околораневой абсцесс

Раневая флегмона. (Демаркационная линия исчезает)

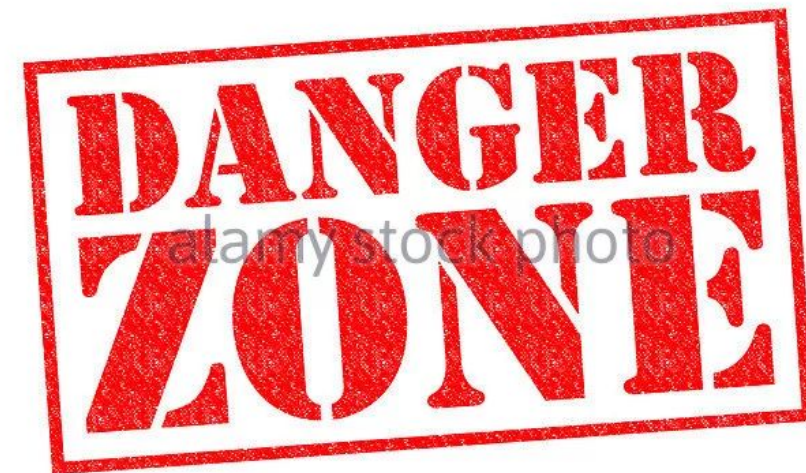Гнойный затек (вследствие неадекватного дренирования)

Свищ.


Тромбофлебит.

Лимфангит и лимфаденит

Предрасполагающие факторы



www.alamy.com - E4T4JK



Лечение

