

Васкулит Шенлейна-Геноха

ГВ – системное воспалительное заболевание преимущественно капилляров, артериол и венул, главным образом кожи, суставов, брюшной полости и почек.

ЭПИДЕМИОЛОГИЯ

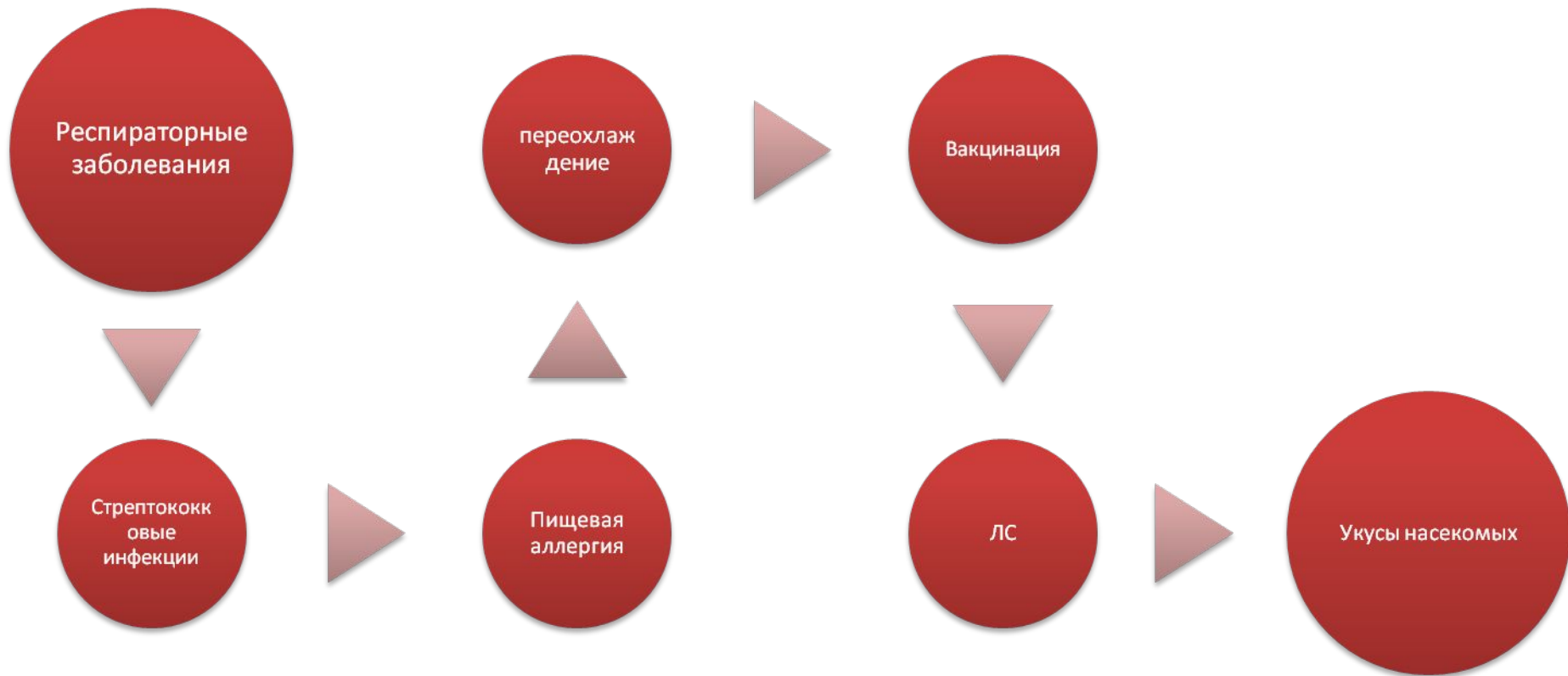
Встречается во всех возрастных группах.

Дебют заболевания часто в возрасте до

14 лет.

Больше болеют мальчики.

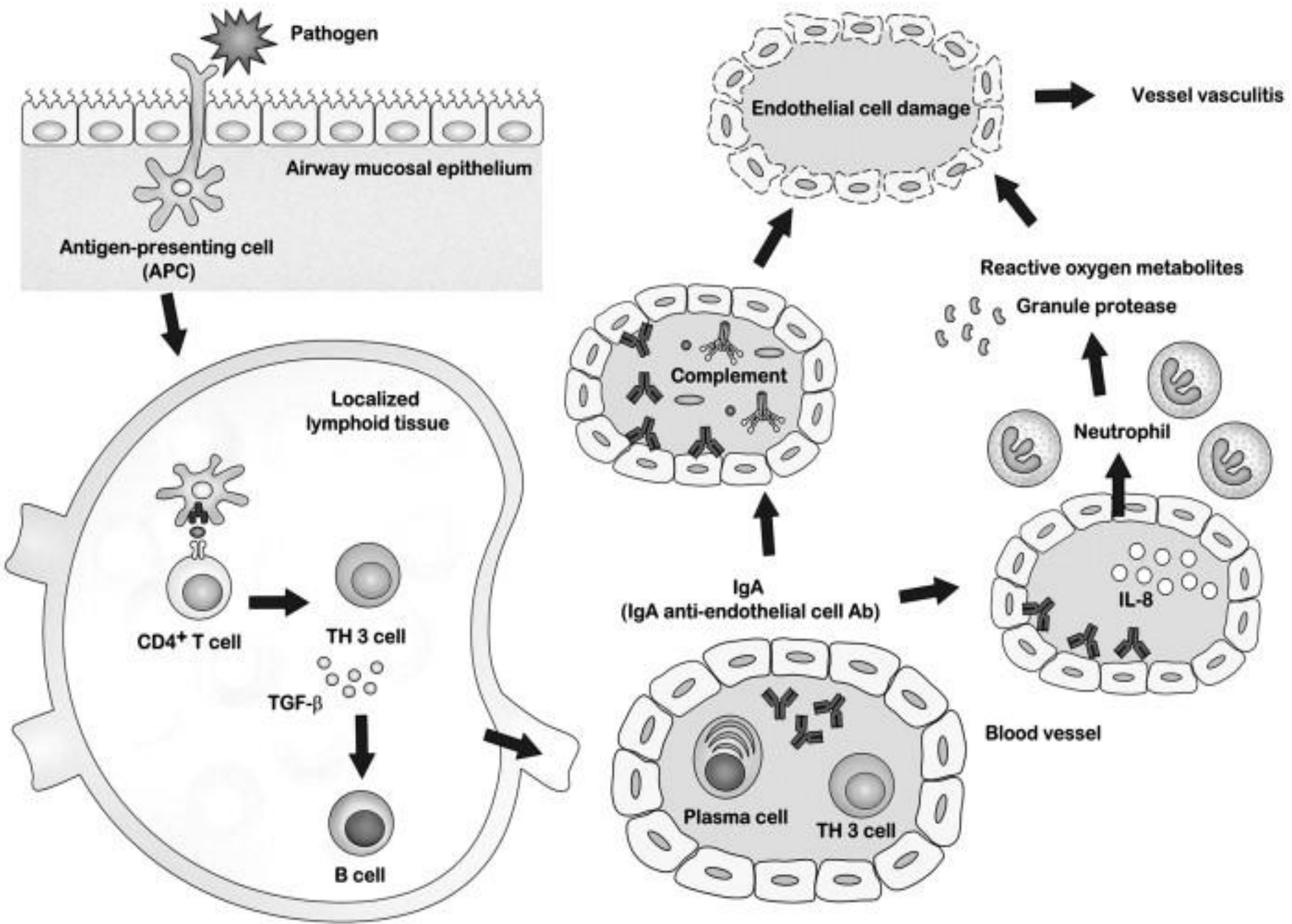
ЭТИОЛОГИЯ И ПАТОГЕНЕЗ



Повышение в сыворотке крови и стенке кровеносных сосудов IgA и ЦИК, содержащих IgA.

С отложением IgA-ИК связывают воспаление сосудов, повышение их проницаемости

отек и развитие пурпуры различной локализации. Это сопровождается изменением агрегации крови (до ДВС-синдрома).



КЛИНИКА

эритематозные, иногда зудящие папулы,
на разгибательных поверхностях (чаще
на ногах, ягодицах)



Проходит все стадии развития, вплоть
до гиперпигментации



Возможно формирование участков
некрозов

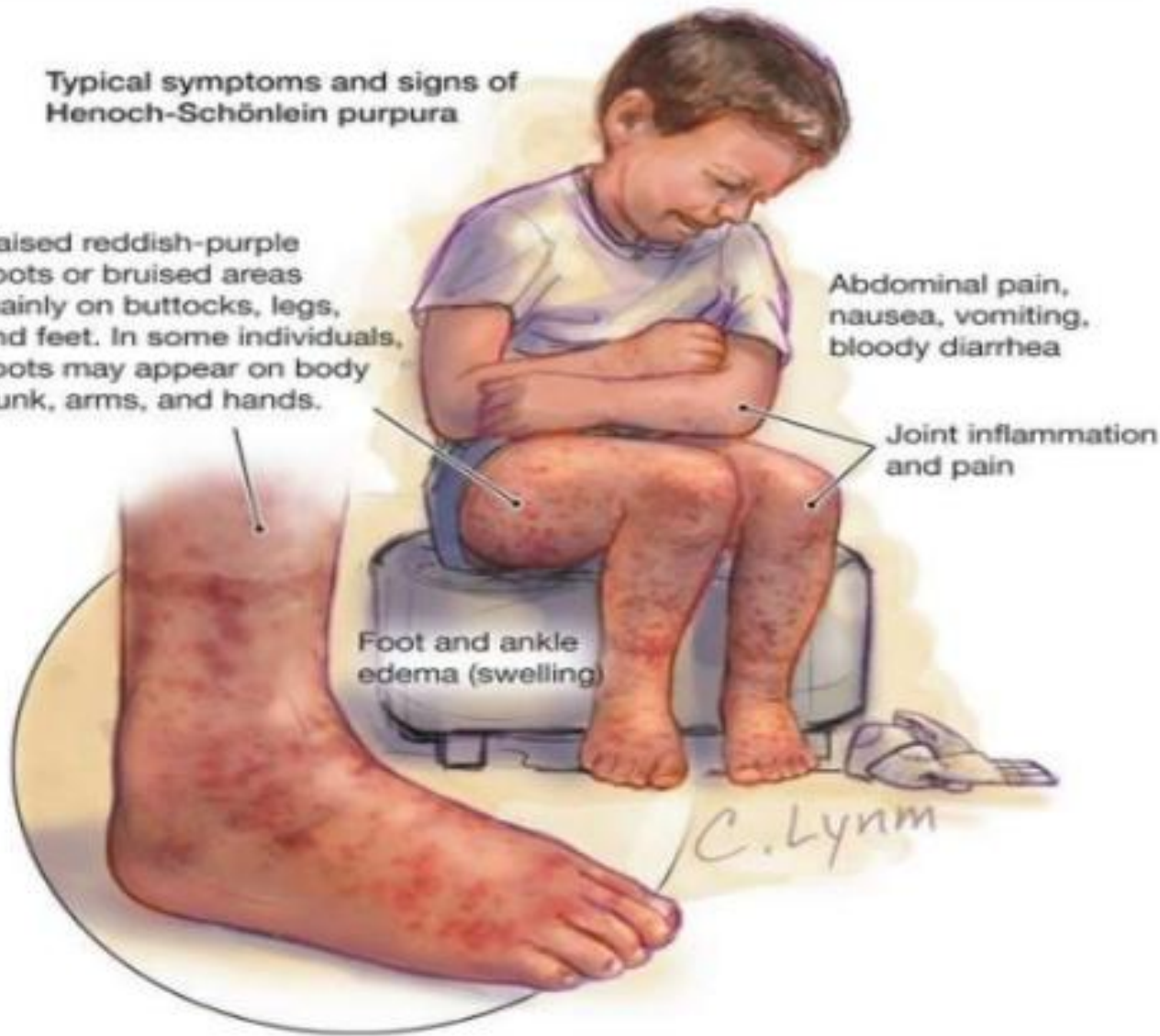**Typical symptoms and signs of
Henoch-Schönlein purpura**

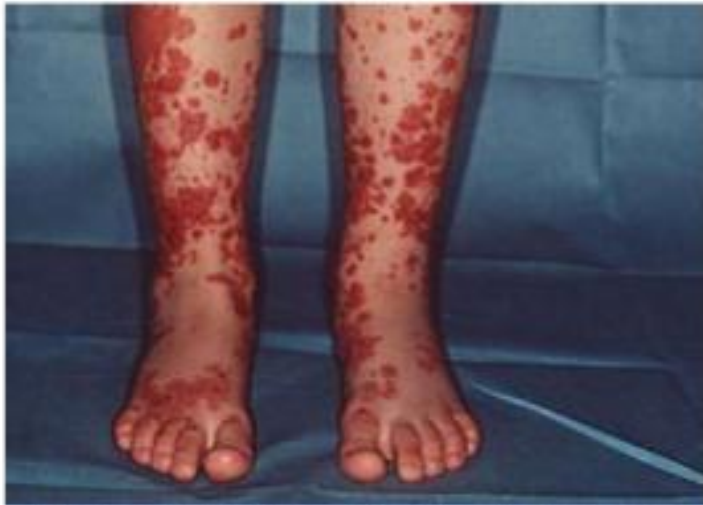Raised reddish-purple spots or bruised areas mainly on buttocks, legs, and feet. In some individuals, spots may appear on body trunk, arms, and hands.

Abdominal pain, nausea, vomiting, bloody diarrhea

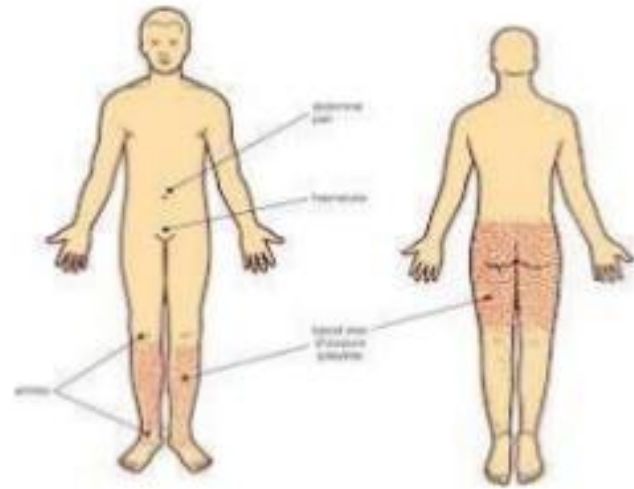
Joint inflammation and pain

Foot and ankle edema (swelling)

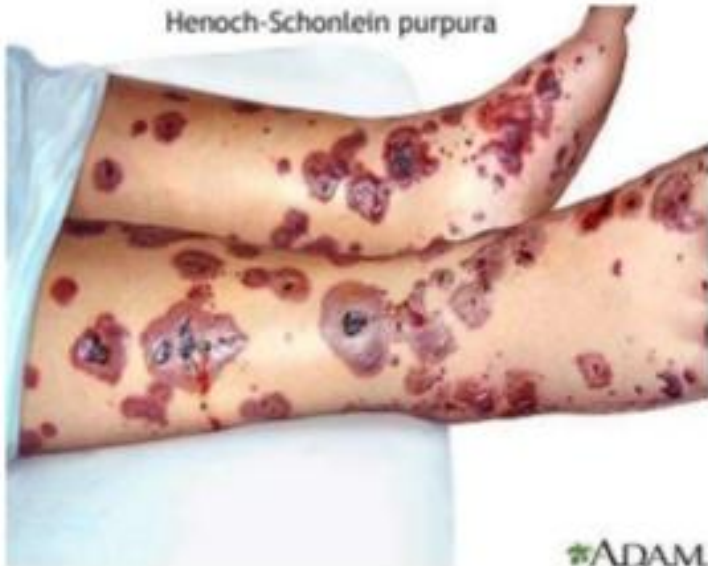



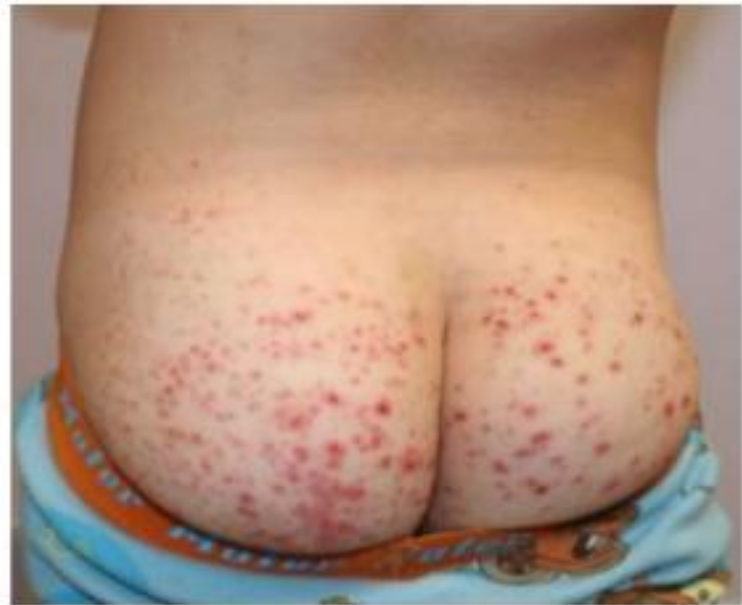© Mayo Foundation for Medical Education and Research. All rights reserved.

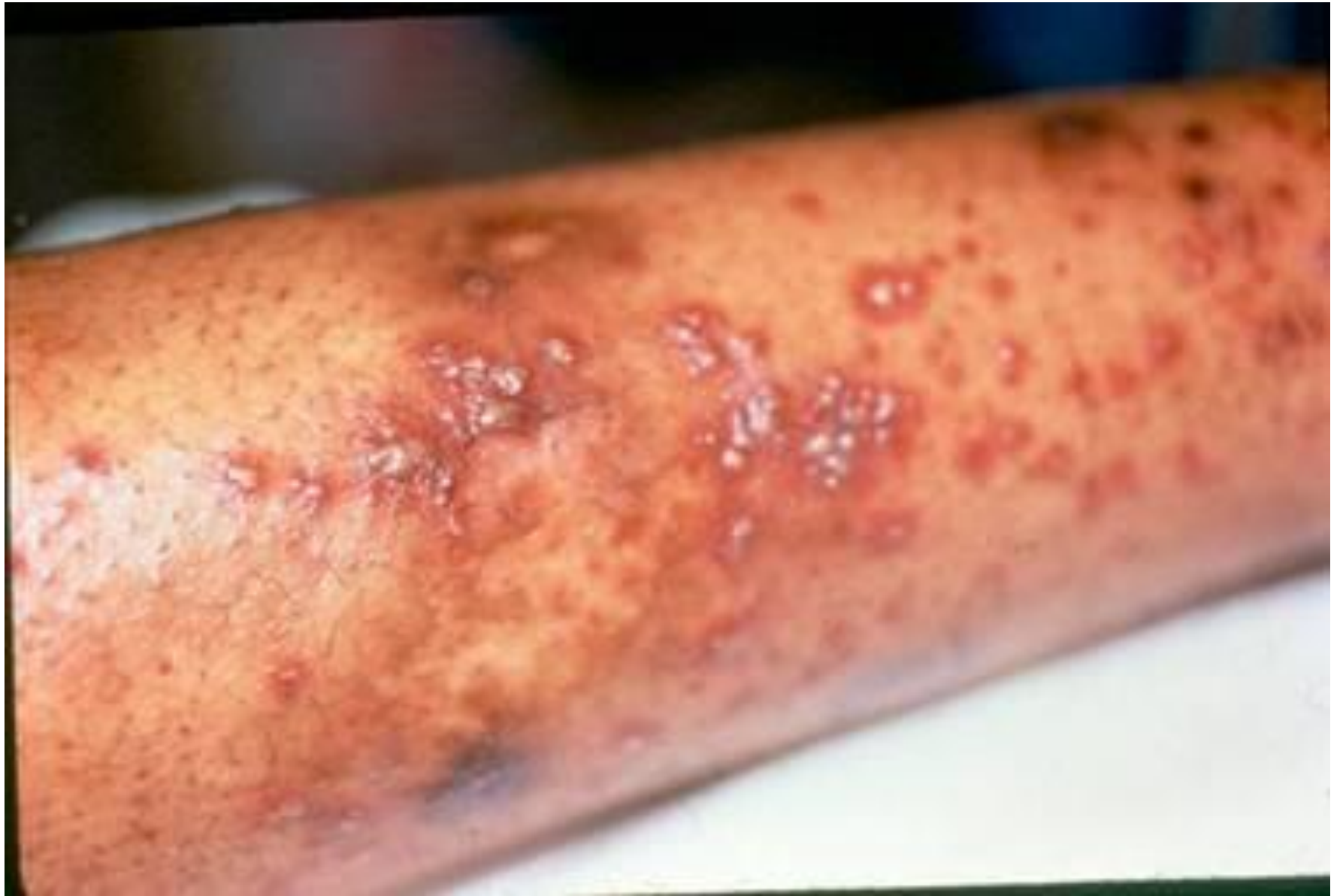

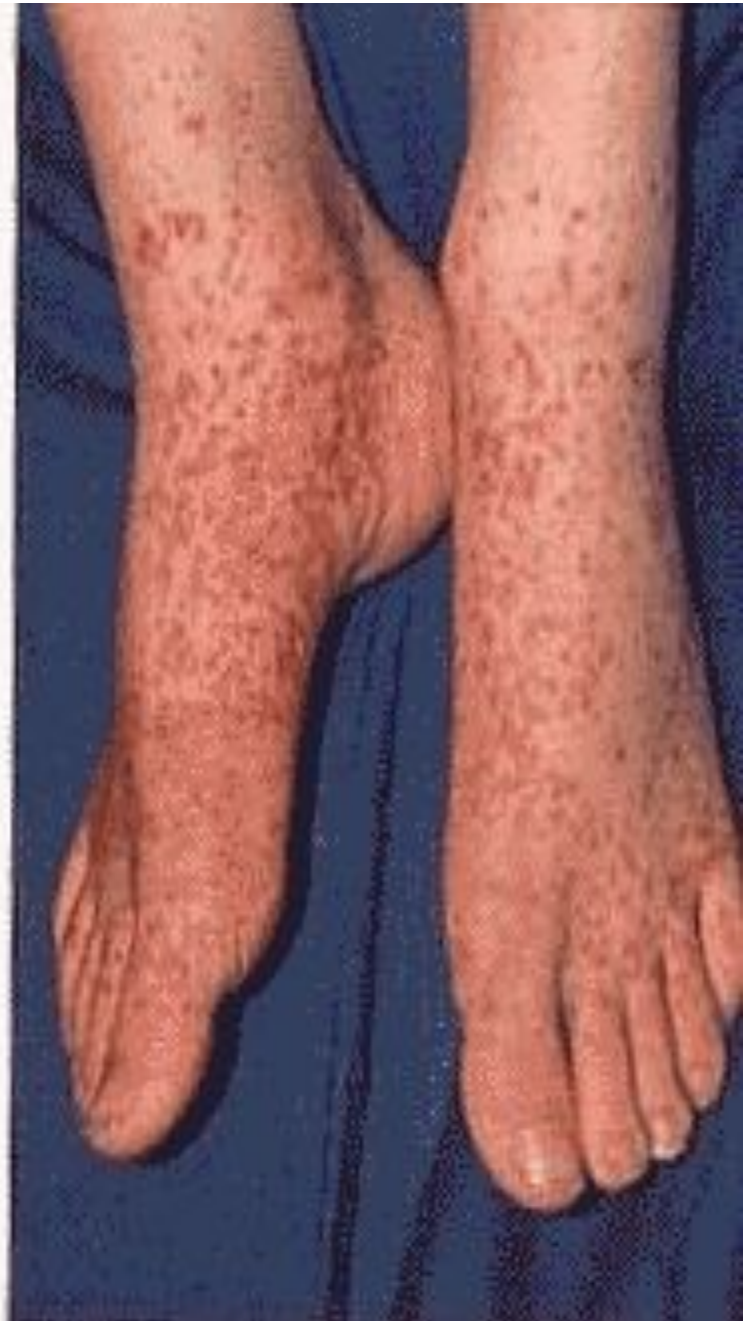
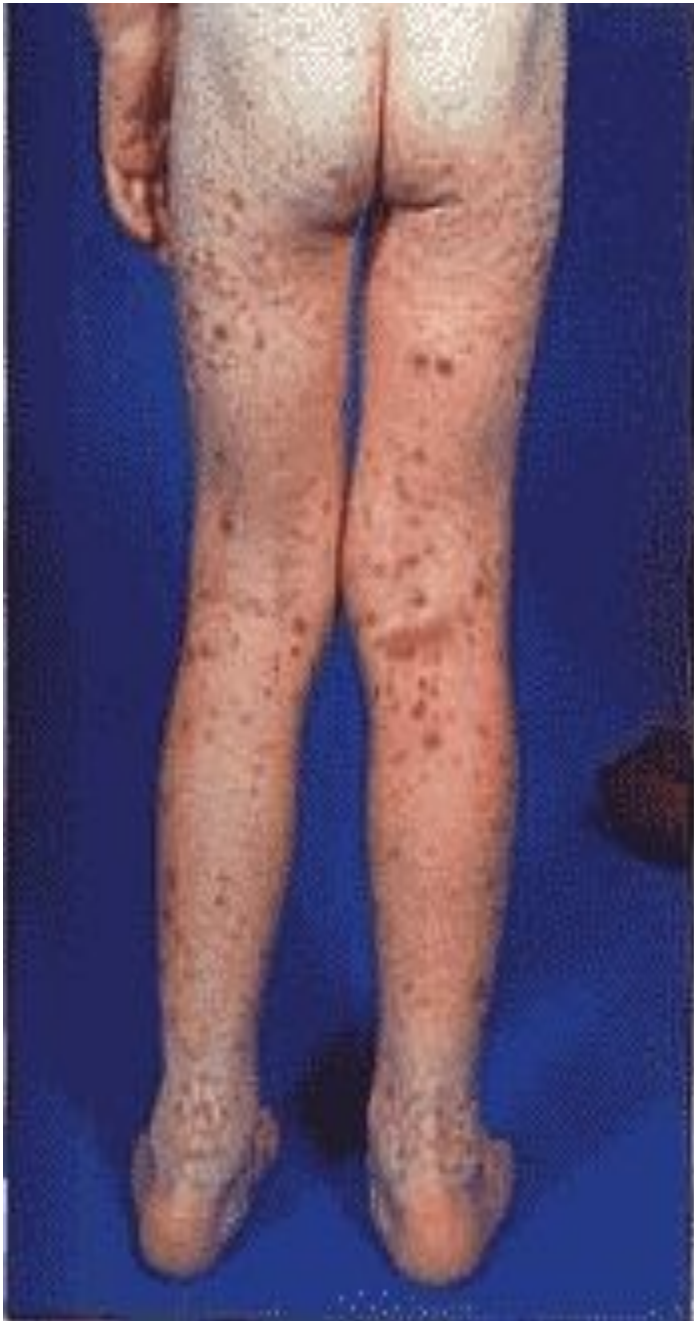Henoch-Schönlein purpura

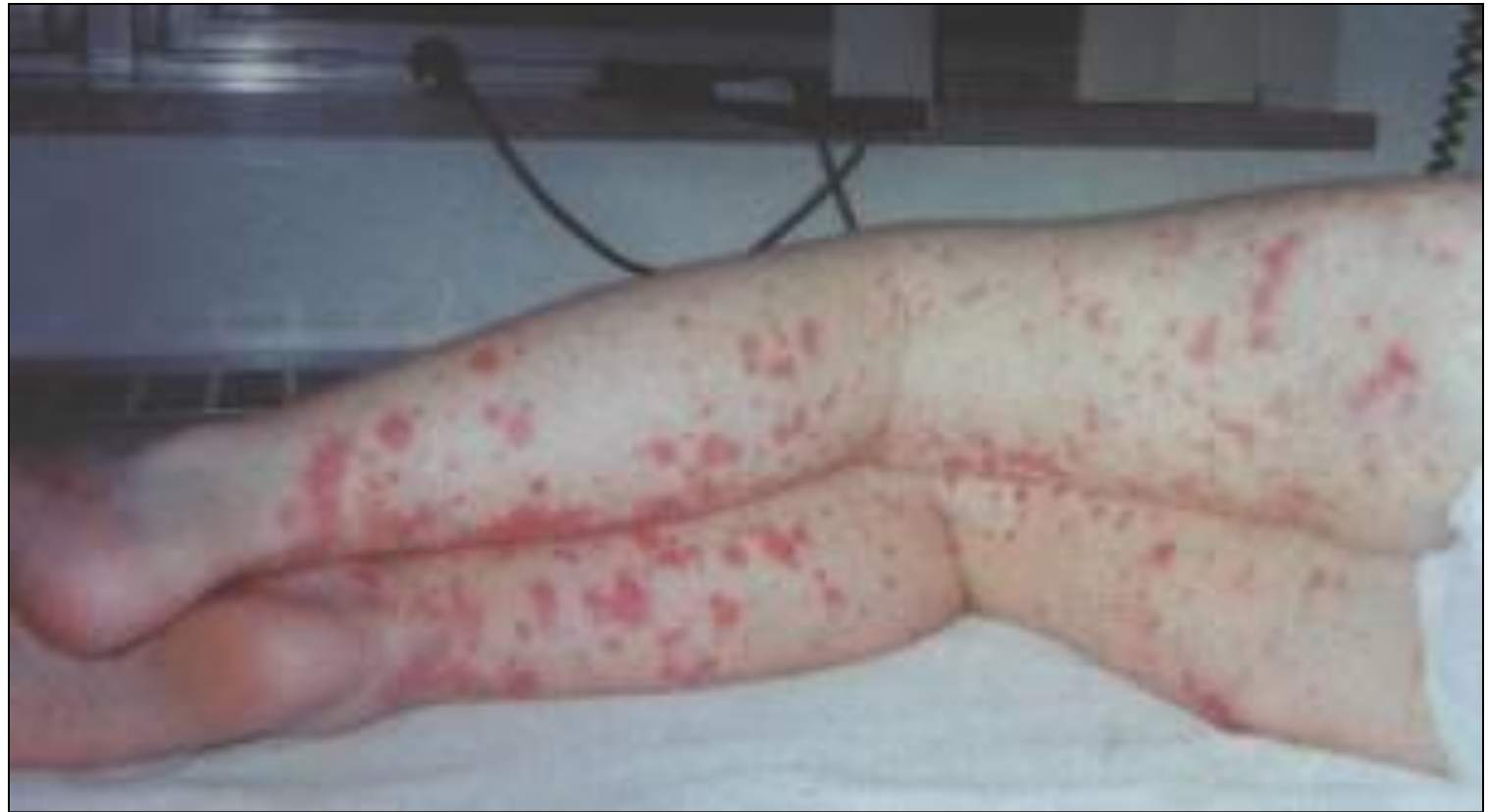

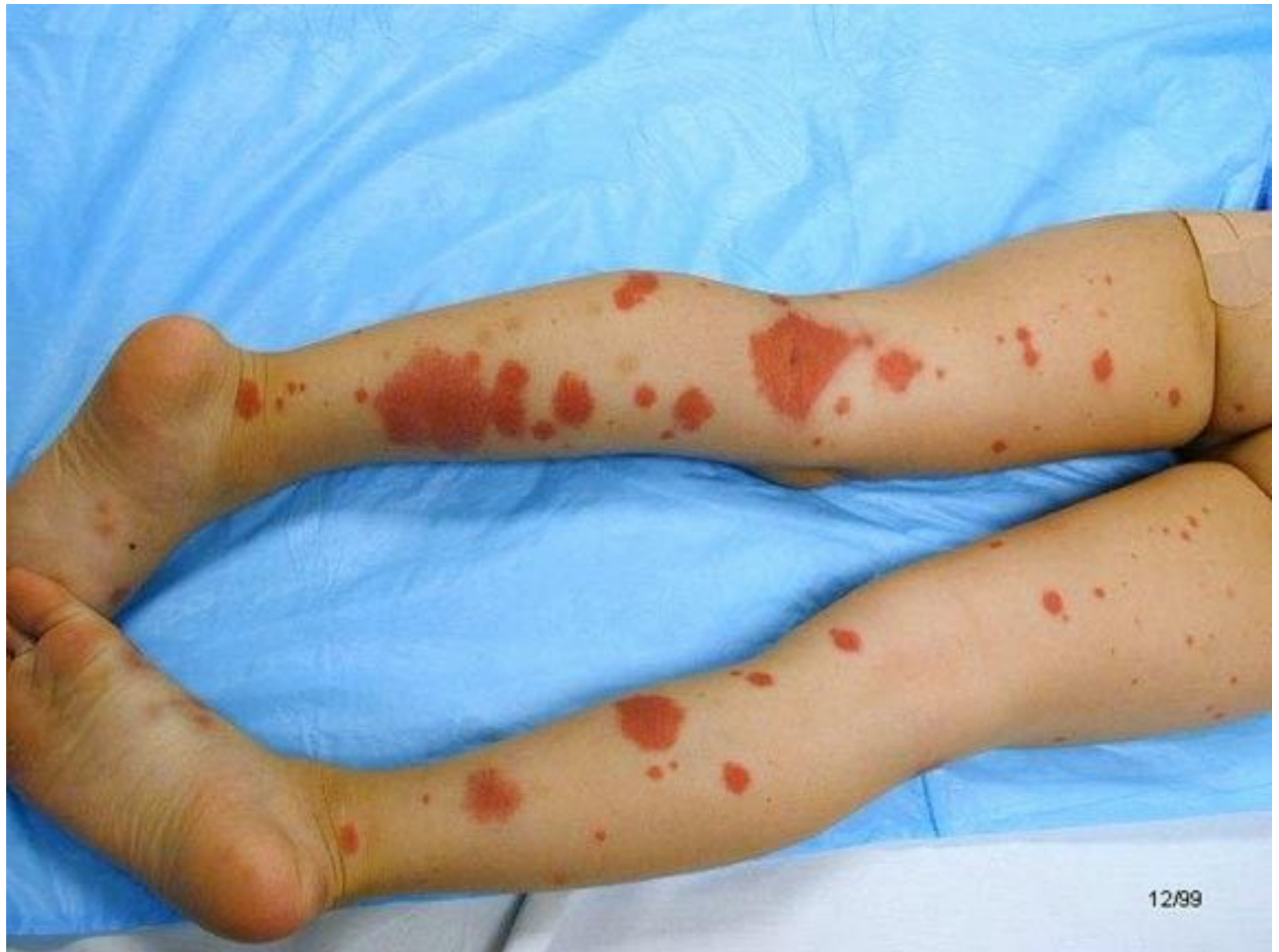ADAM

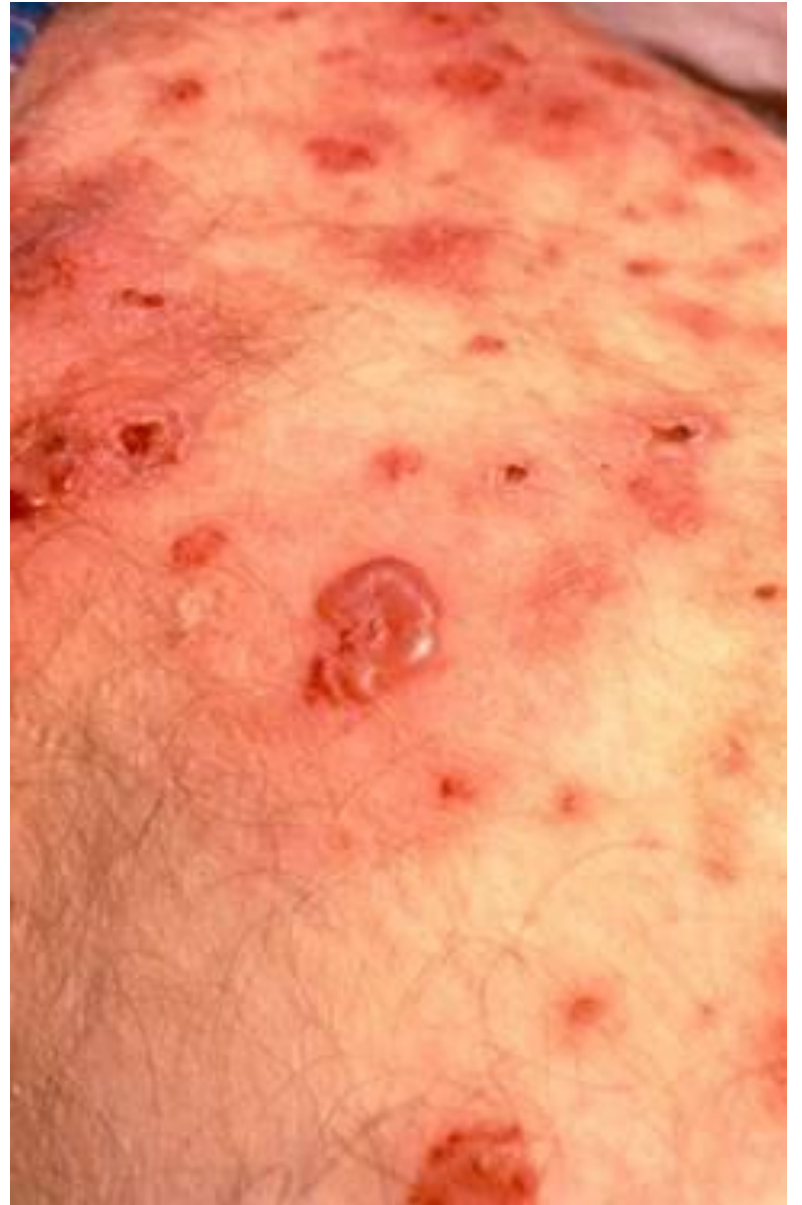
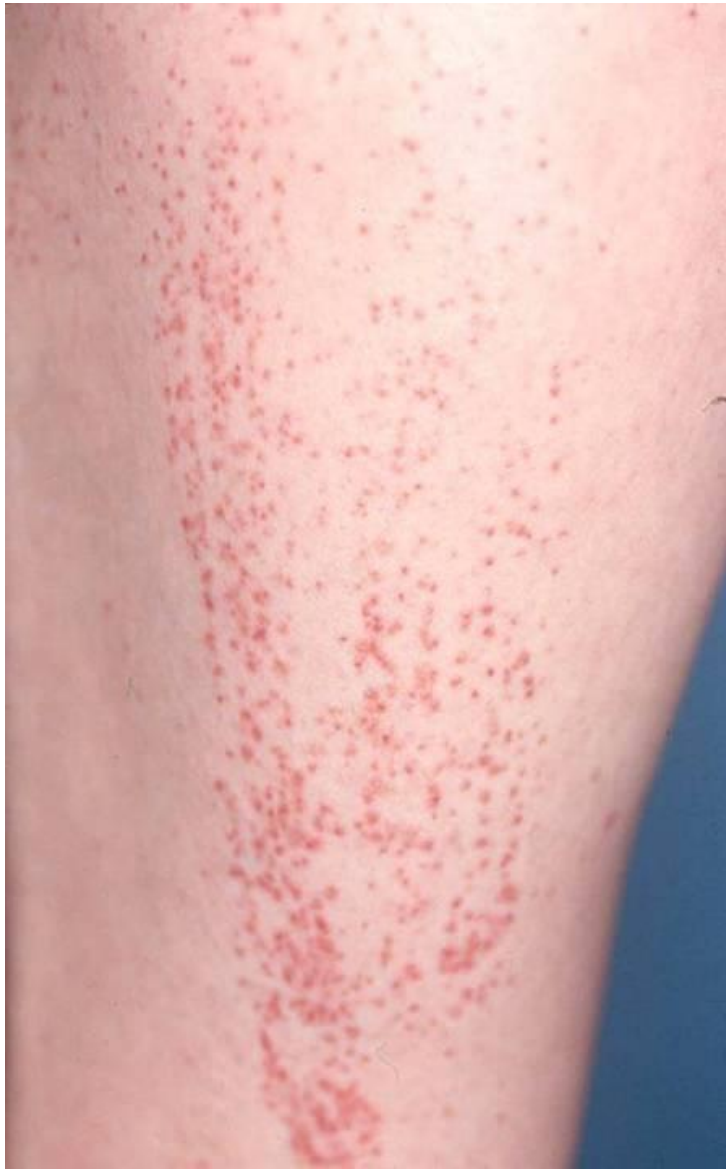


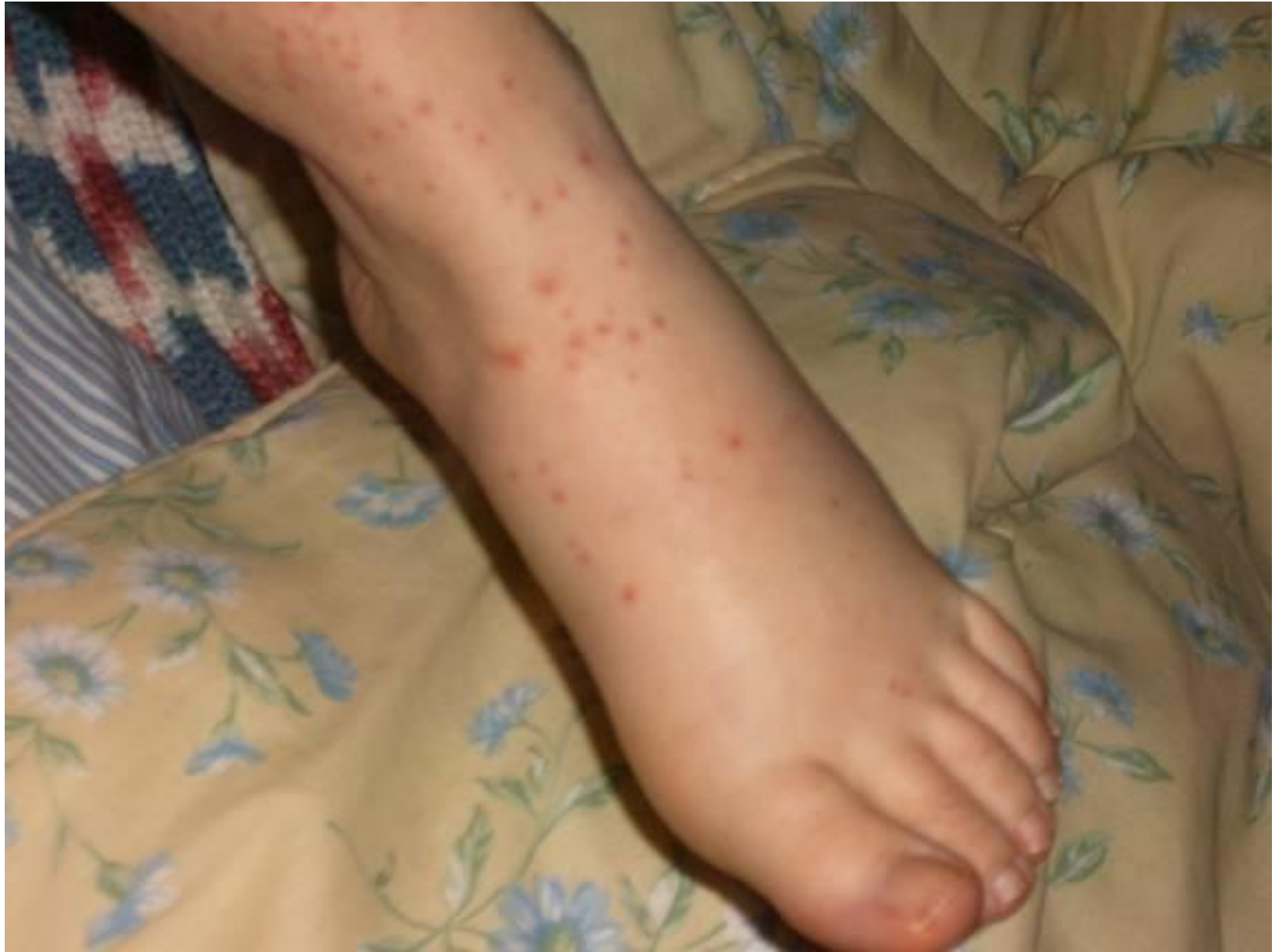


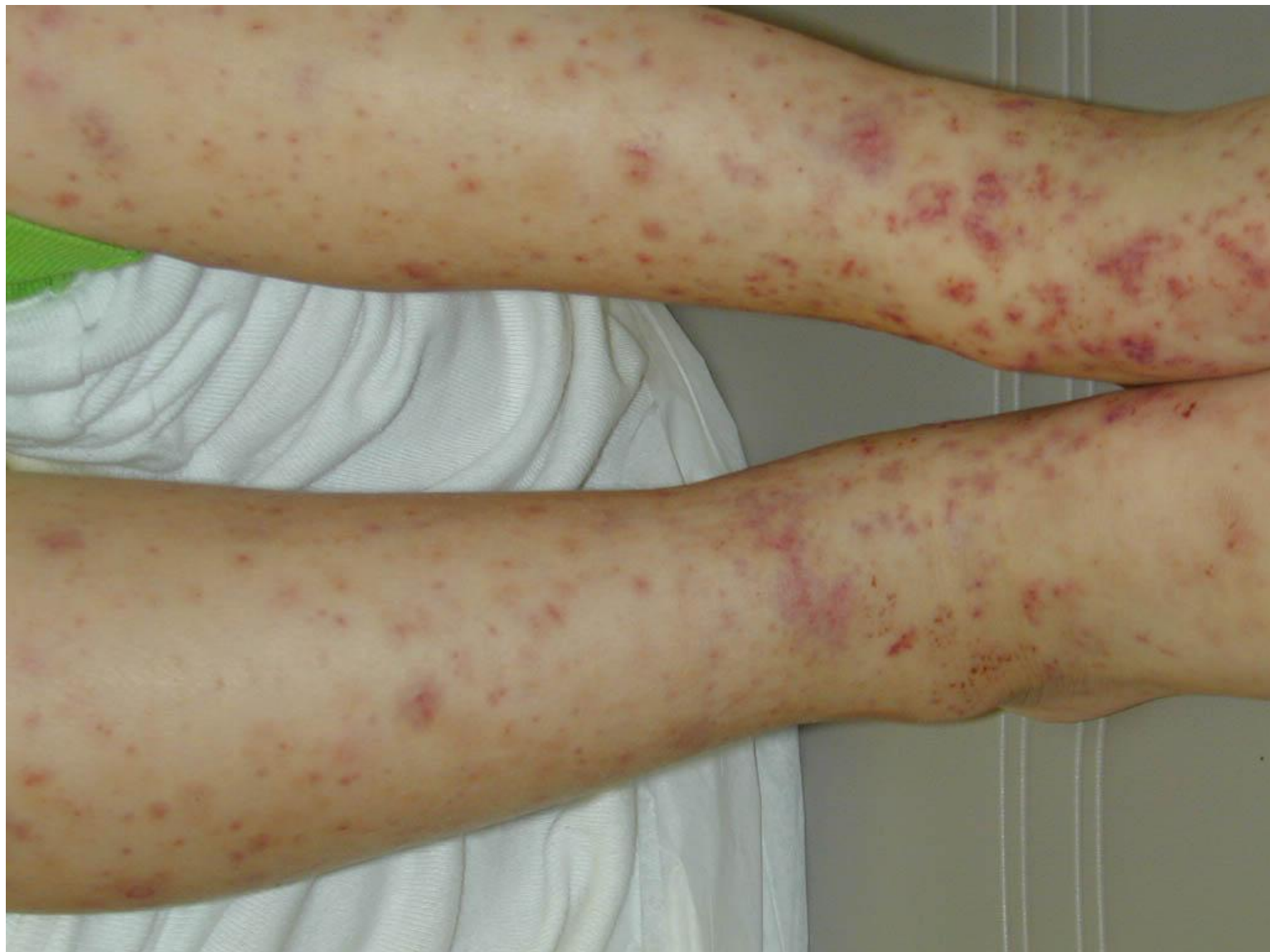




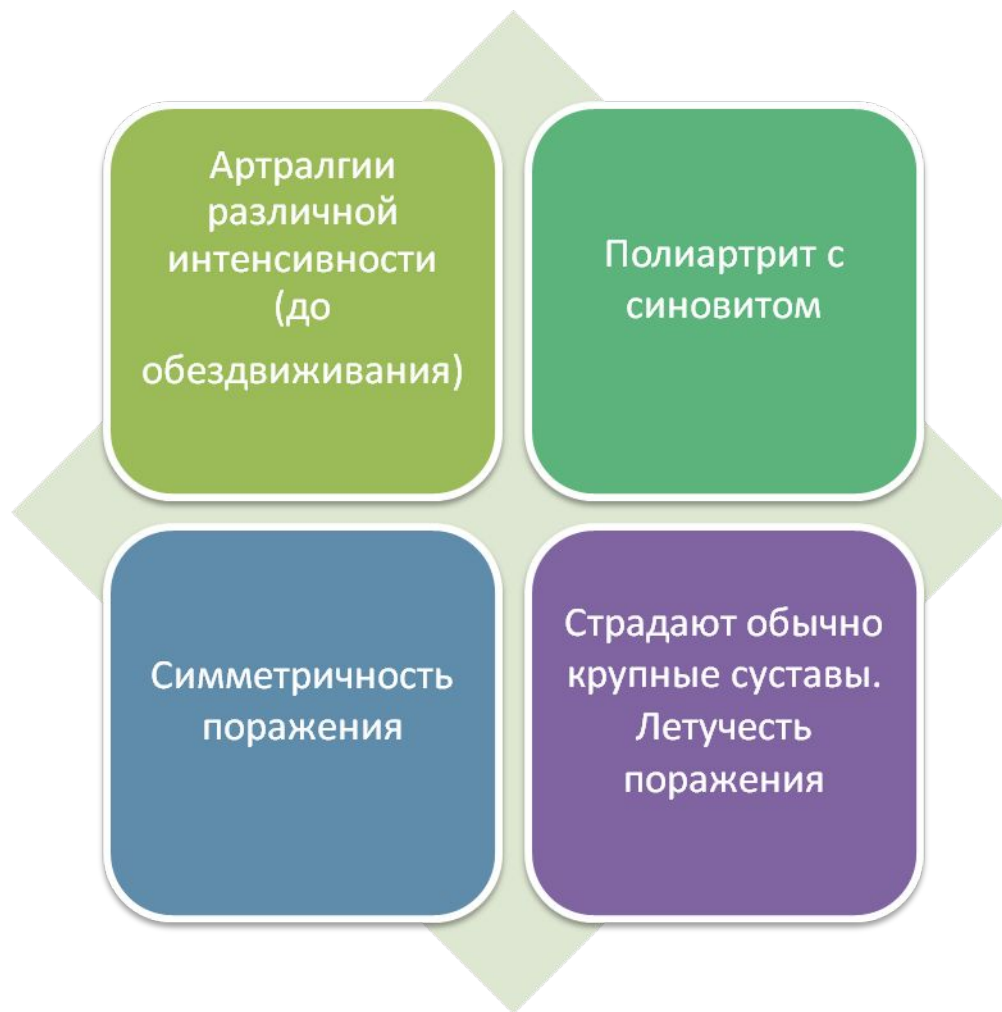


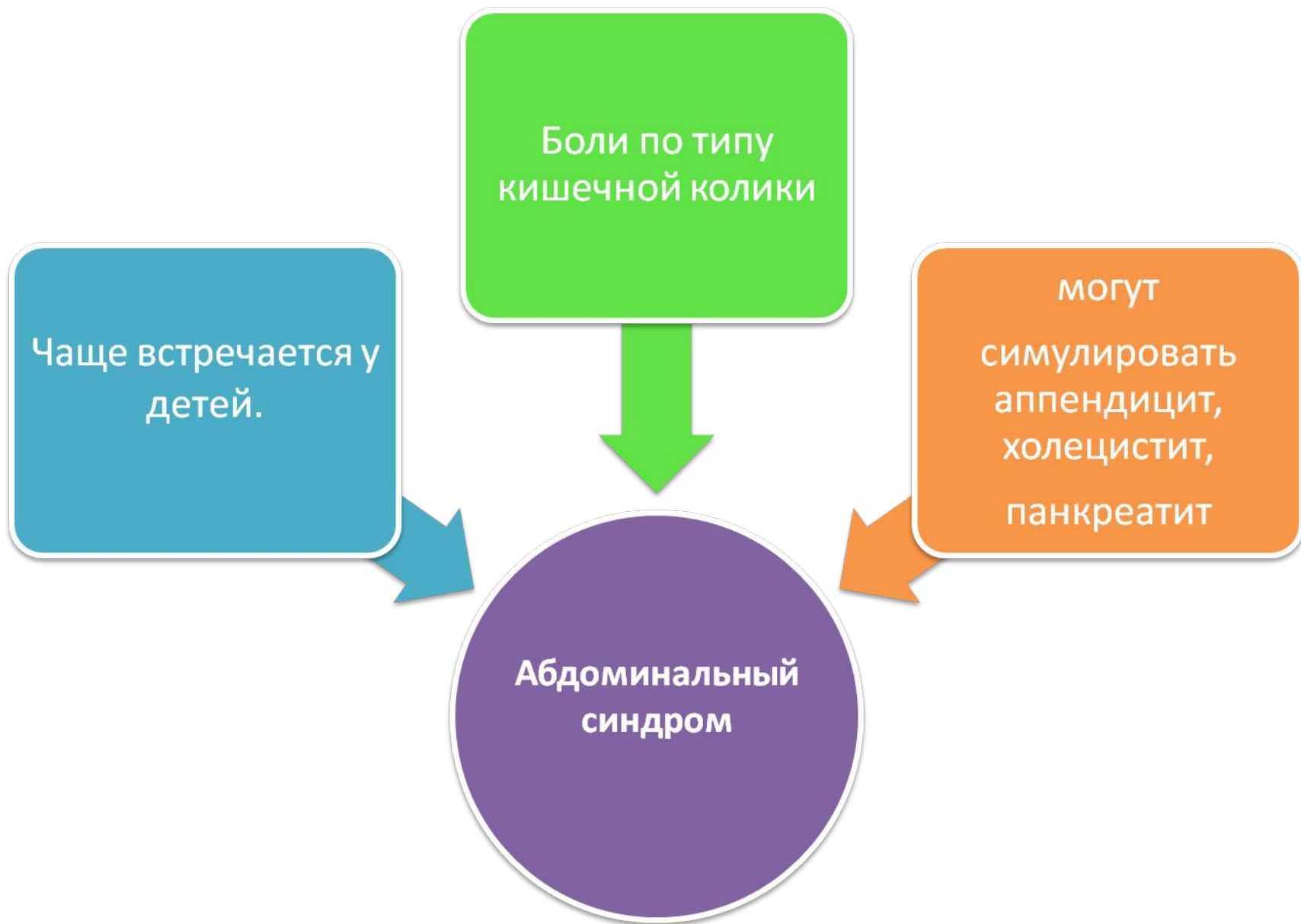
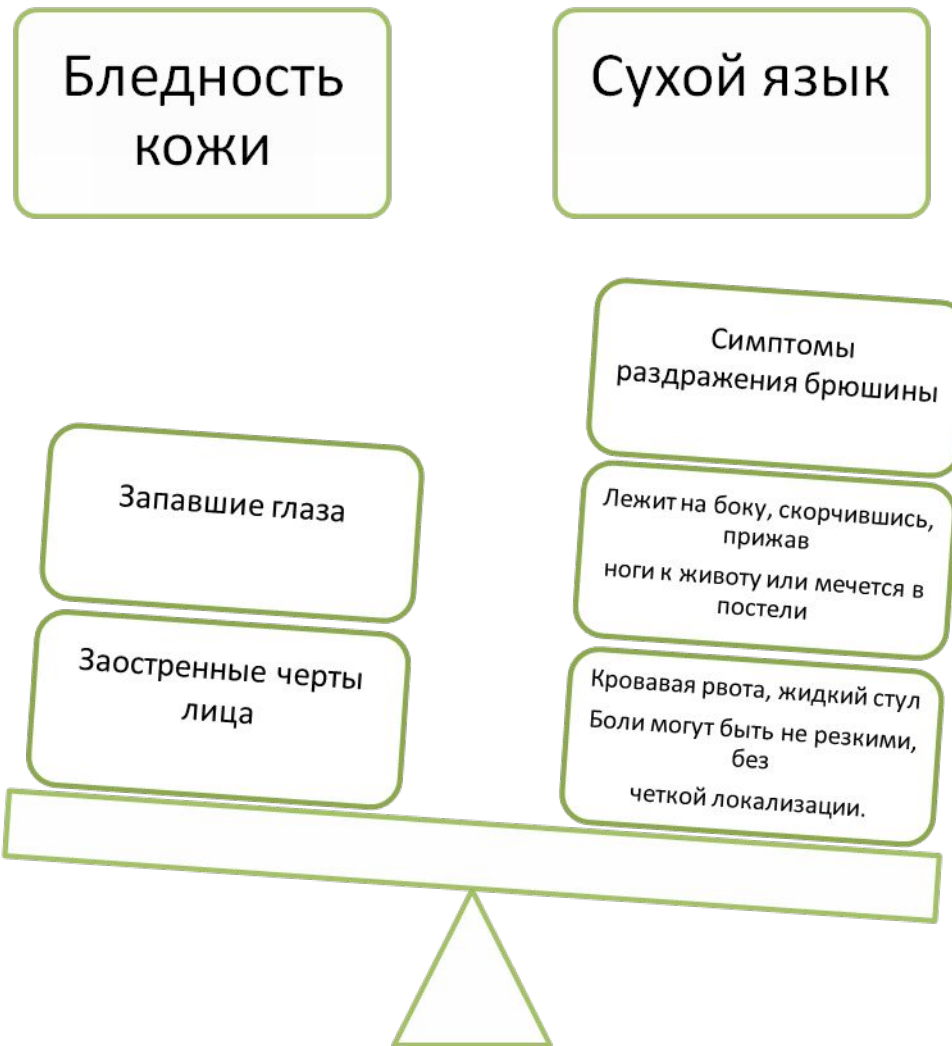Поражение суставов







Объективно

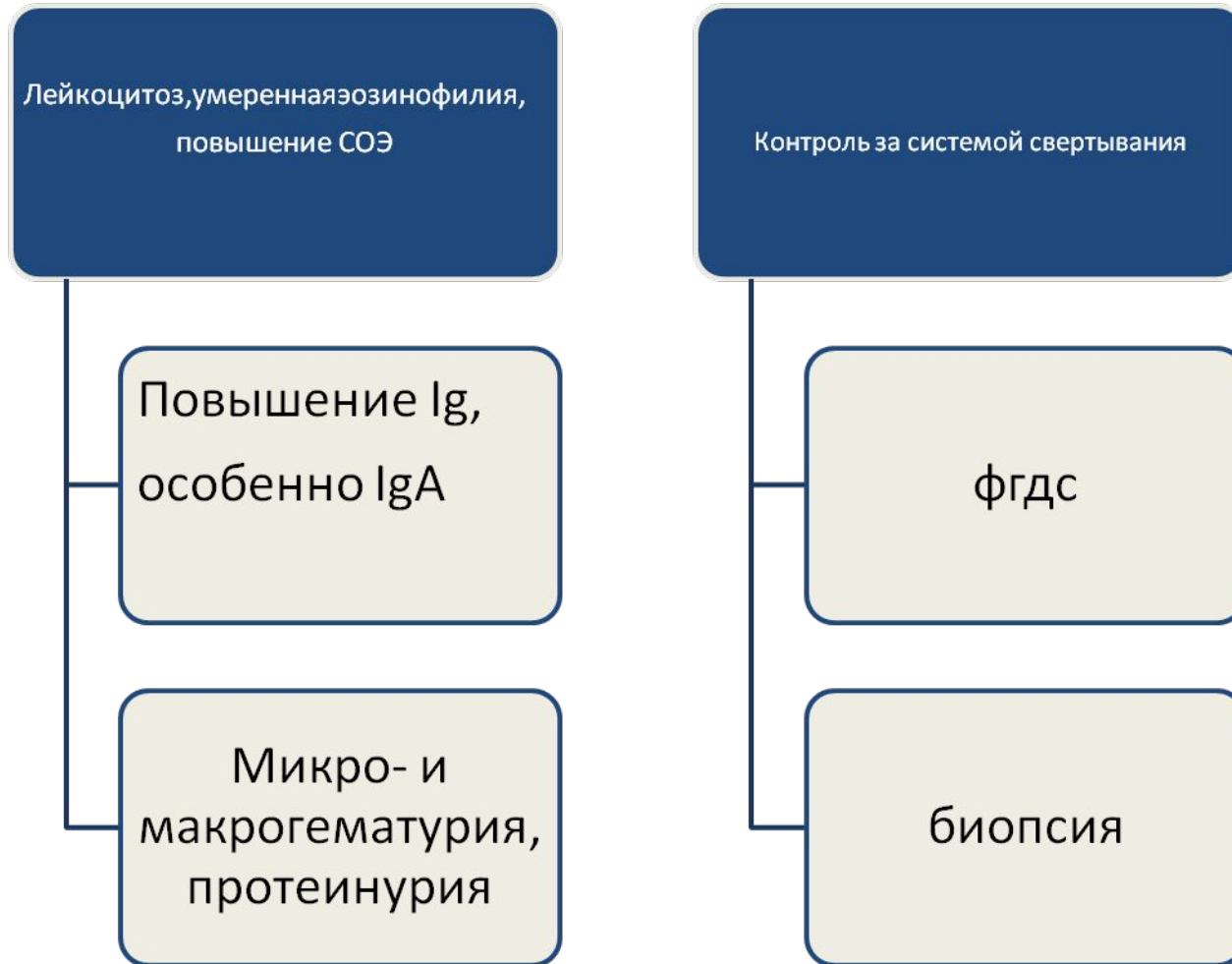
Поражение почек

Наблюдается редко.

В результате поражения капилляров почек развивается гематурический гломерулонефрит (изолированный мочево́й синдром, гипертонический или смешанный тип ГН, редко нефротический синдром).

Течение обычно благоприятное.

ДИАГНОСТИКА



ЛЕЧЕНИЕ

Диета с исключением
сенсебилизирующих
продуктов

Избегать назначение антибиотиков,
сульфаниламидов

Аминохинолиновые

Глюкокортикостероиды

Гепаринотерапия,
плазмоферез