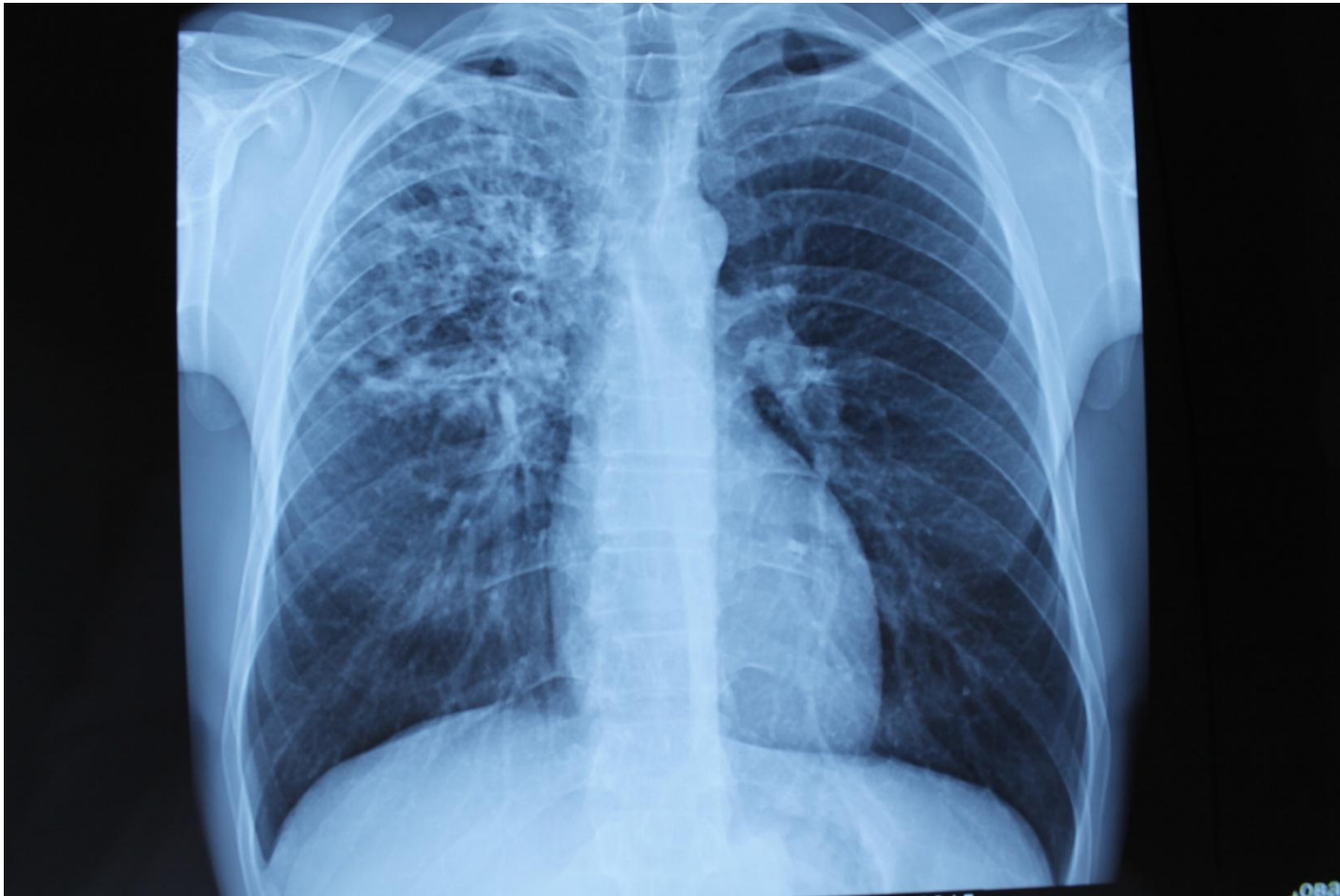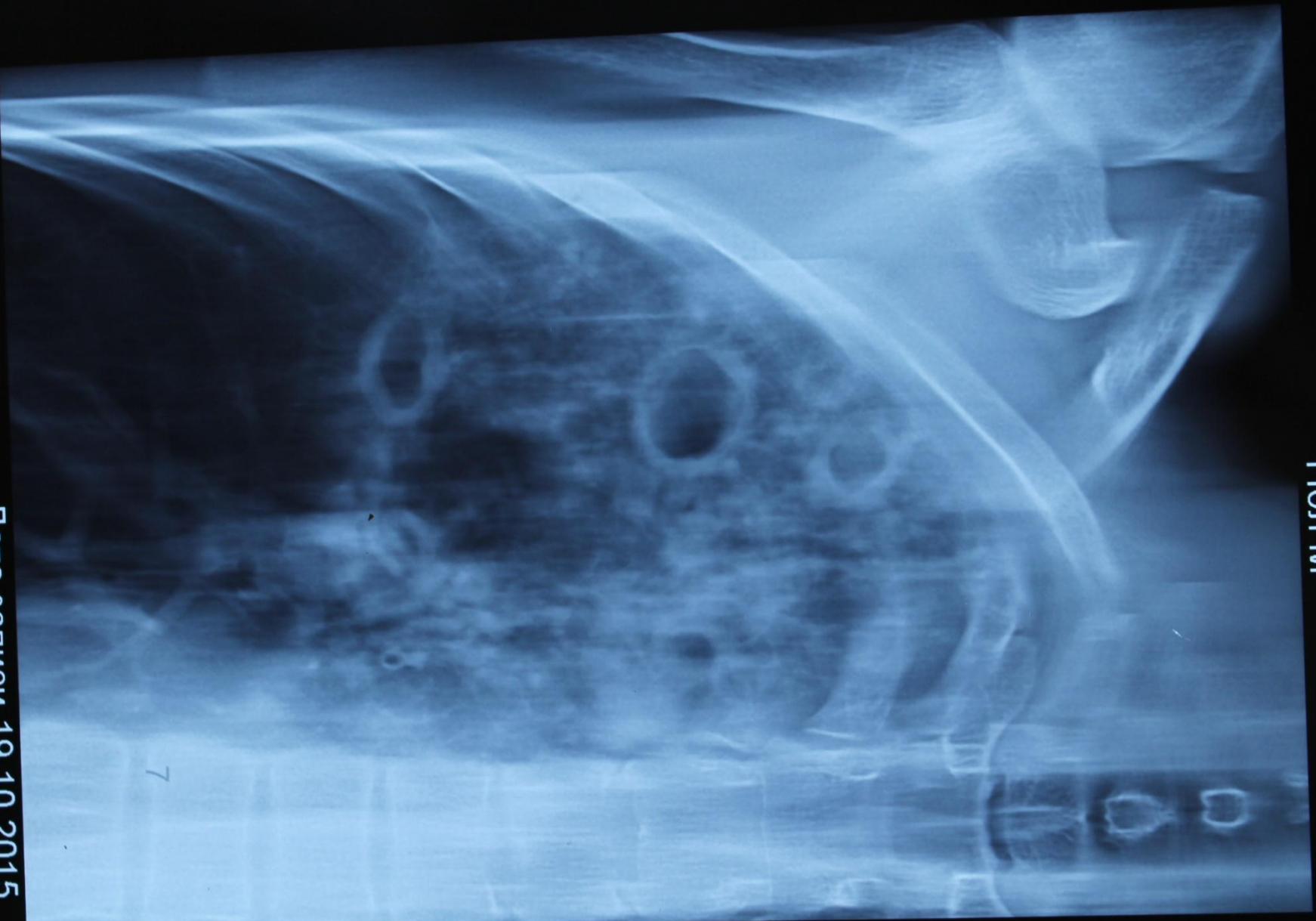


**1 ЗАДАЧА** Пациент 33 года. При обращении в поликлинику с жалобами на кашель и выделение небольшого количества светлой мокроты, повышение температуры тела до 37,4 – 37,8, слабость. При рентгенологическом обследовании выявлены изменения в легких. Сделайте заключение.

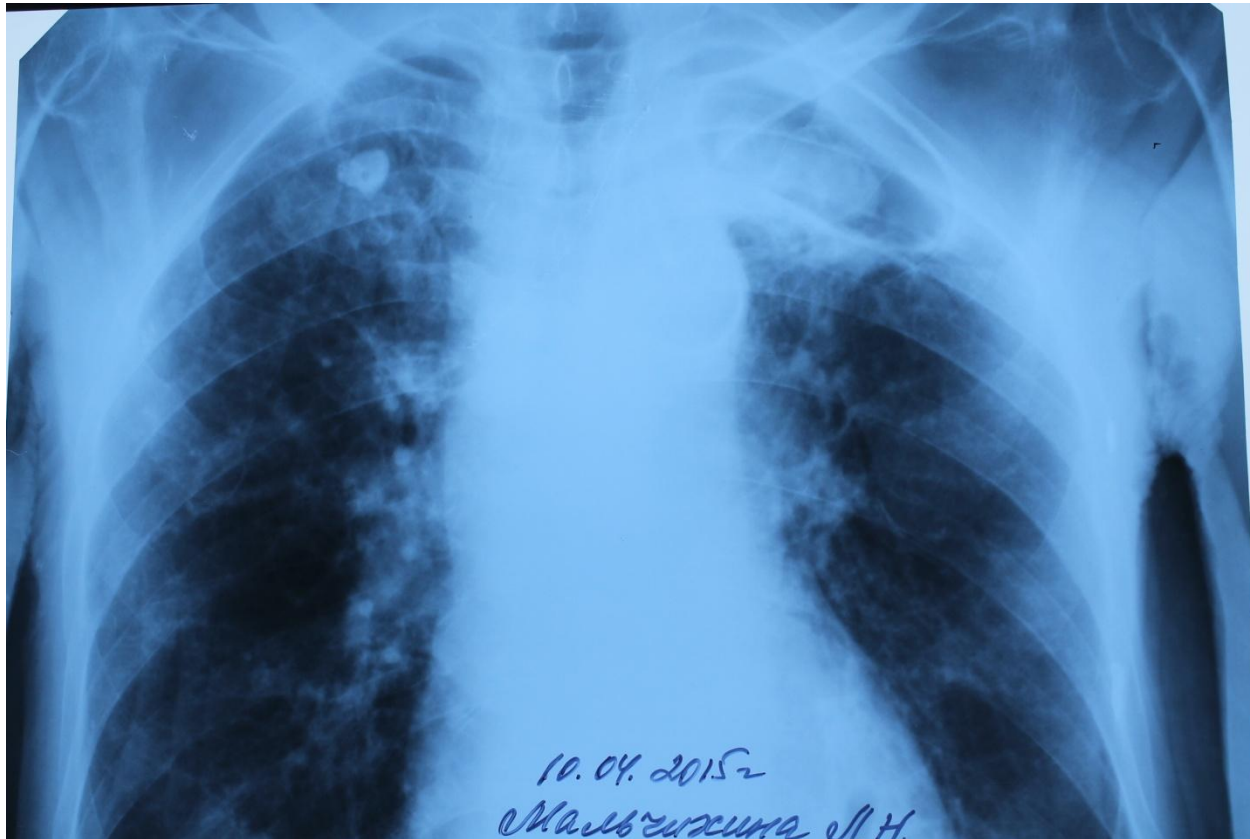


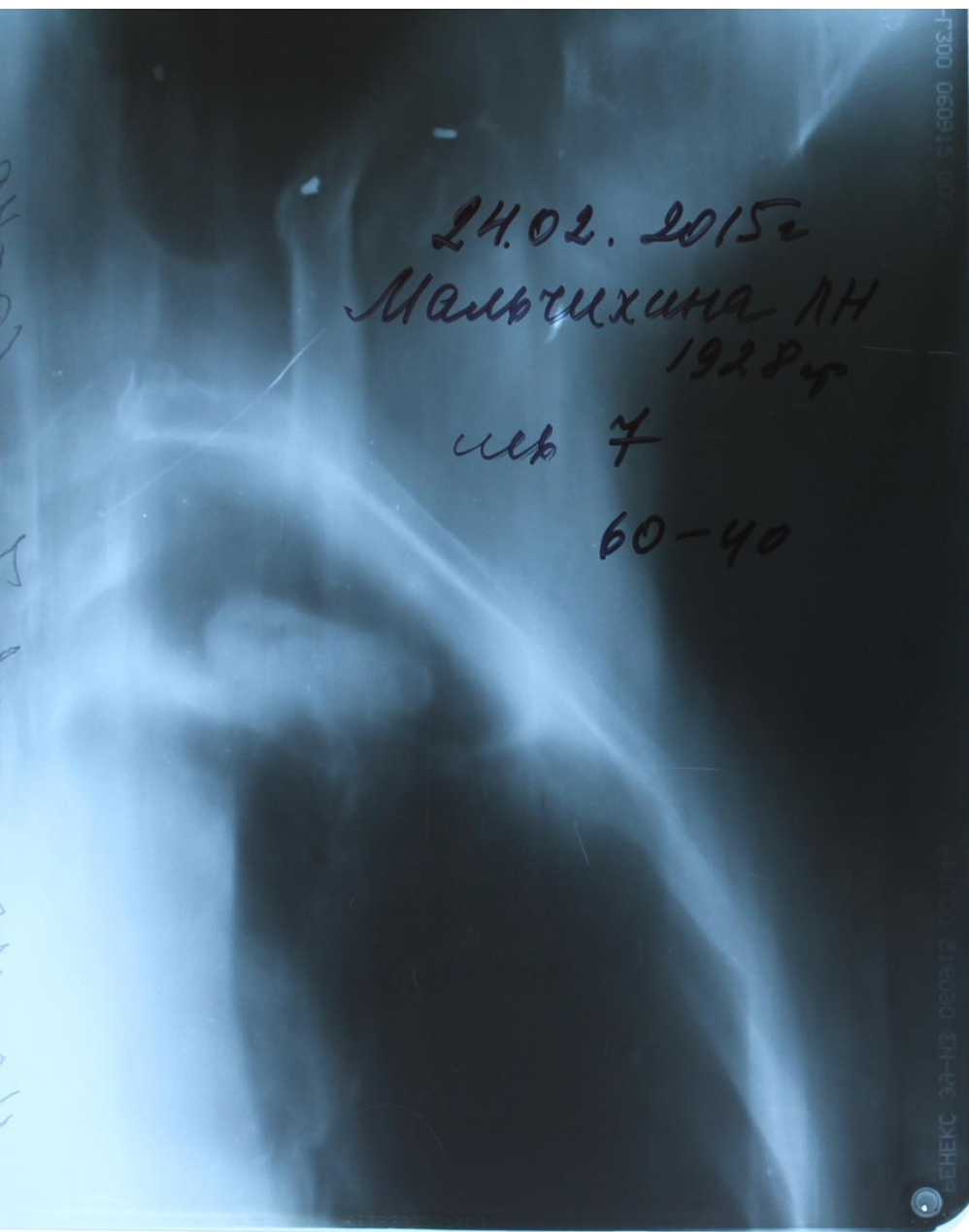
ДИАГН

Дата записи 19.10.2015  
Доза: 0.167мЗв

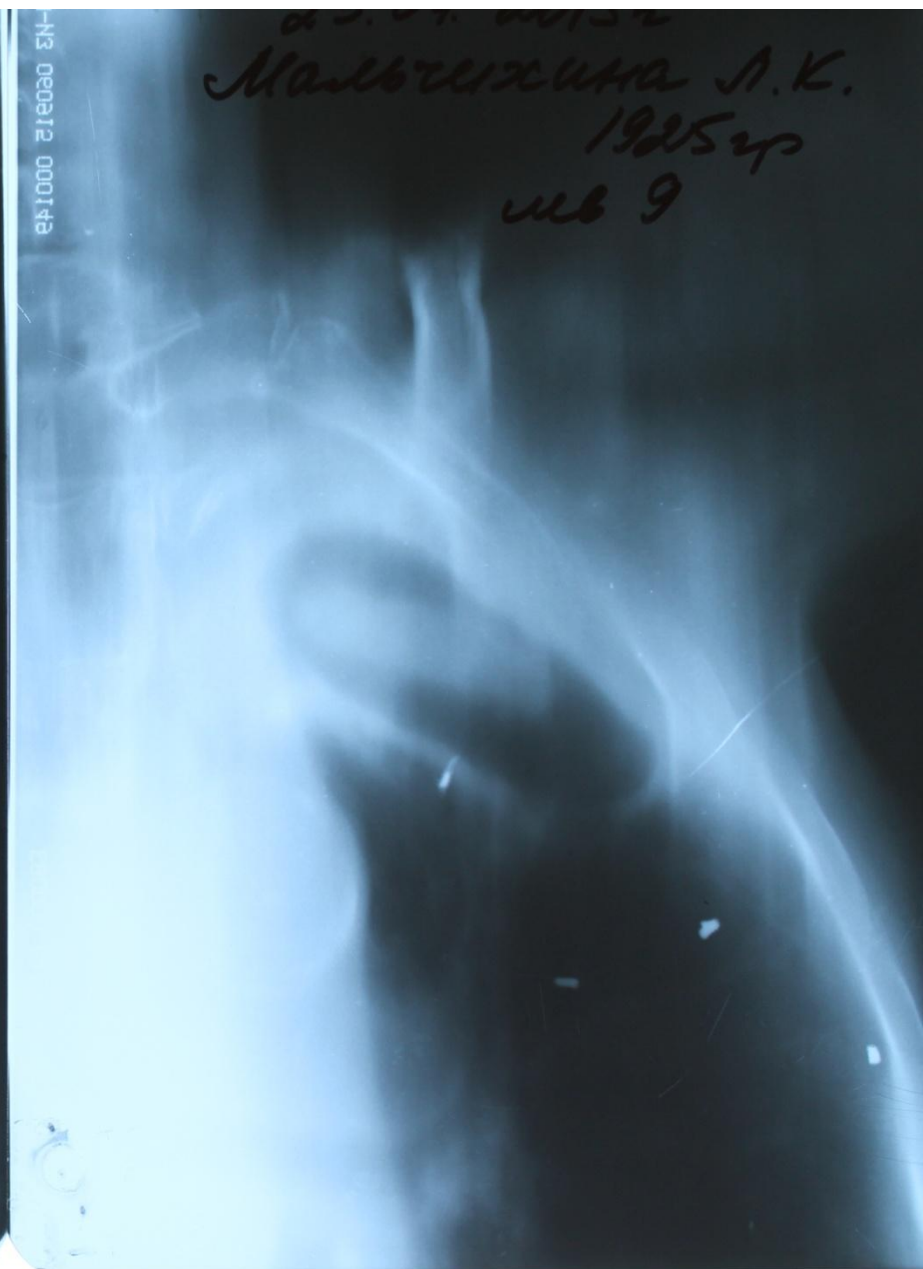**2 ЗАДАЧА** У женщины, ранее состоявшей на учете в тубдиспансере и снятой с учета в 8 лет назад, при проведении рентгенографического осмотра выявлены изменения в легких. Ежегодную флюорографию и рентгенологическое обследование не проходила 7 лет. С диагнозом фиброзно-кавернозный туберкулез направлена на дообследование в ПТД. Активных жалоб не предъявляет. Лабораторные данные без признаков патологических изменений. В результате исследований всеми лабораторными методами микобактерий не обнаружено.





24.02. 2015г  
Мальчихина ЛН  
1928г  
лев 7  
60-40

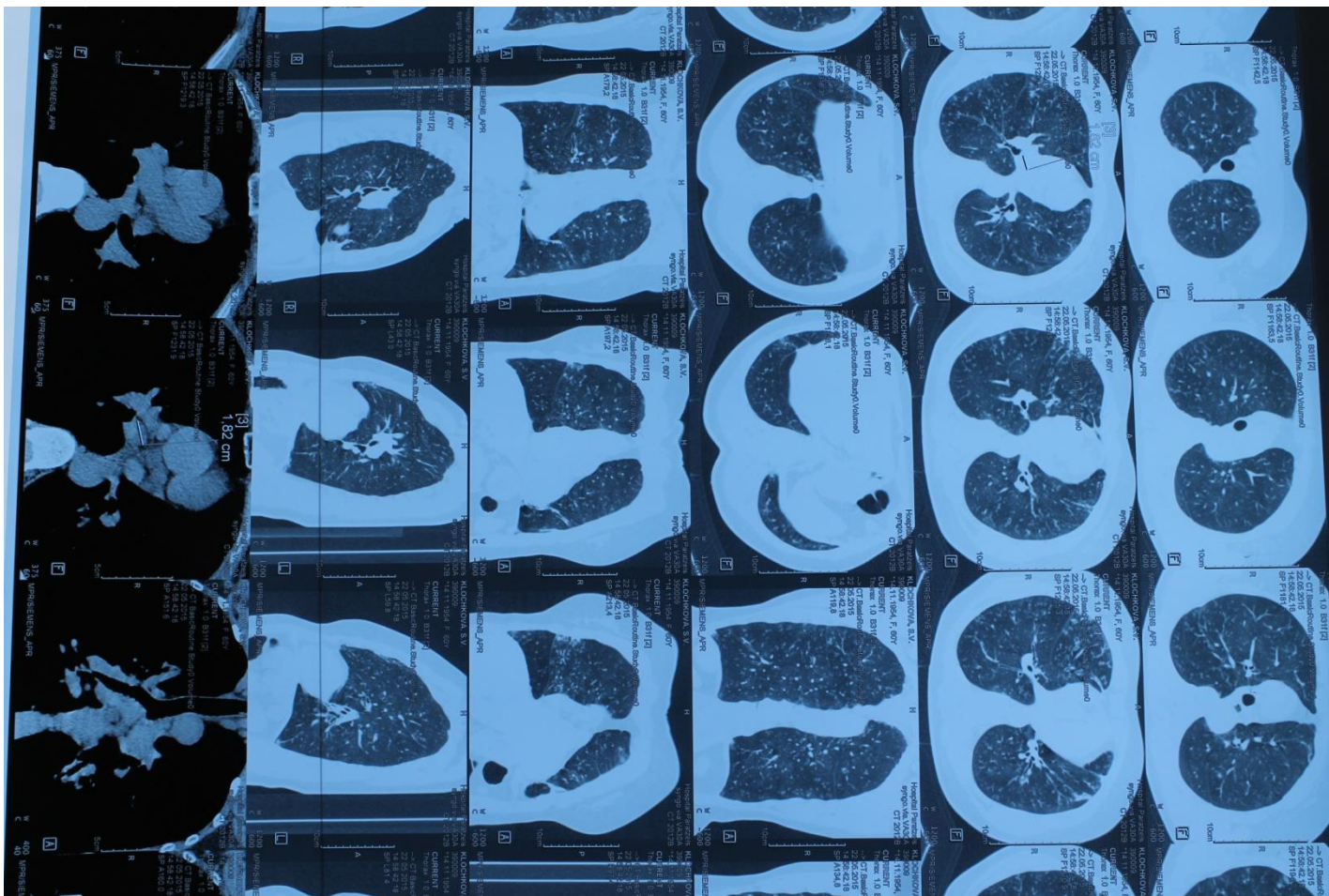
ФЭКО 060915 000142  
ФЭКО 37-13 060912 000142



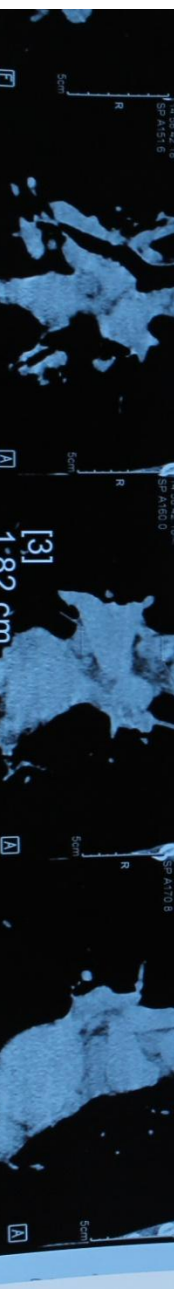
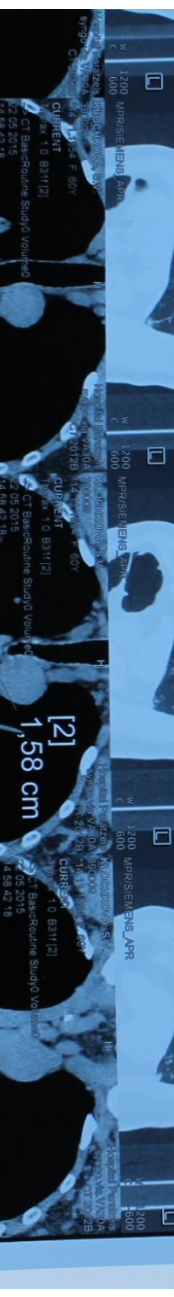
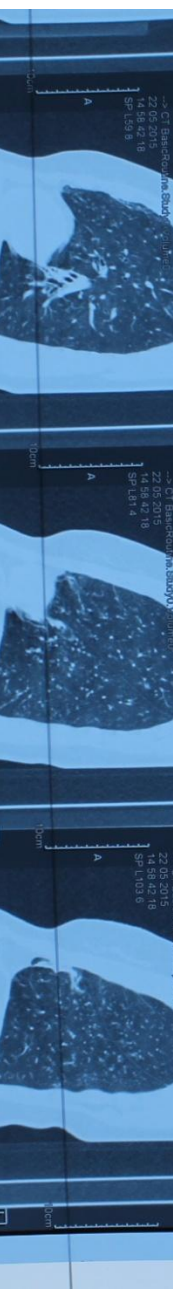
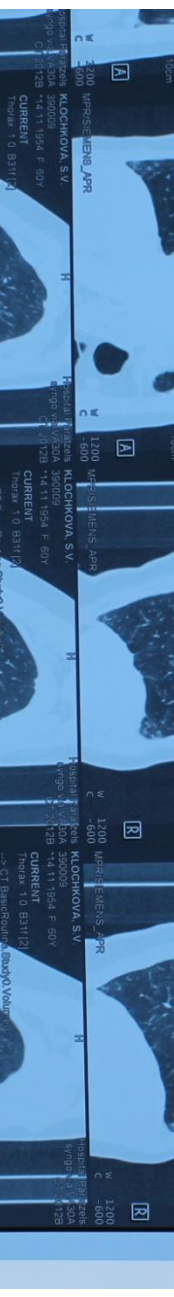
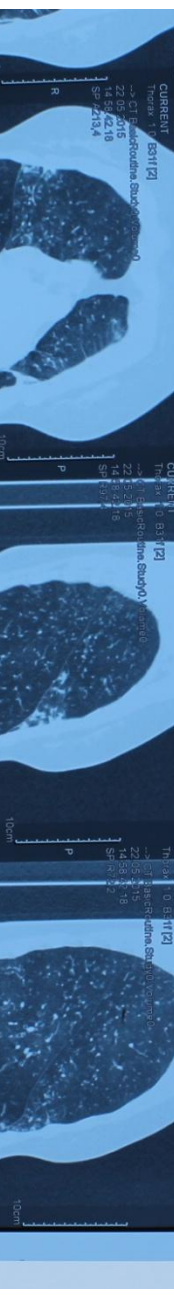
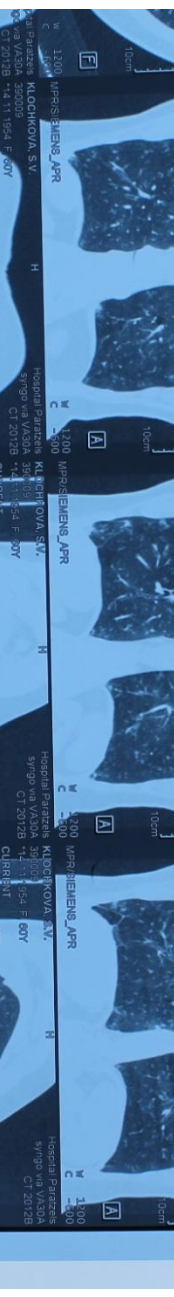
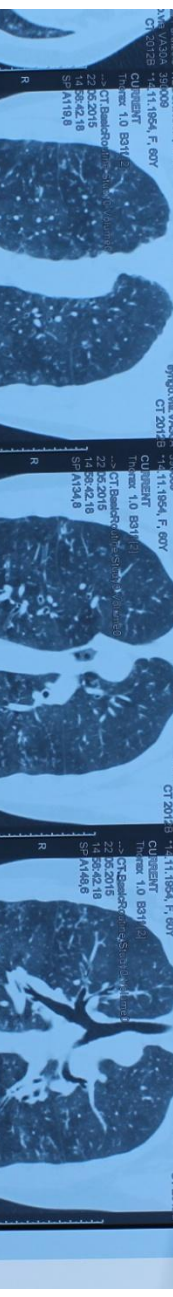
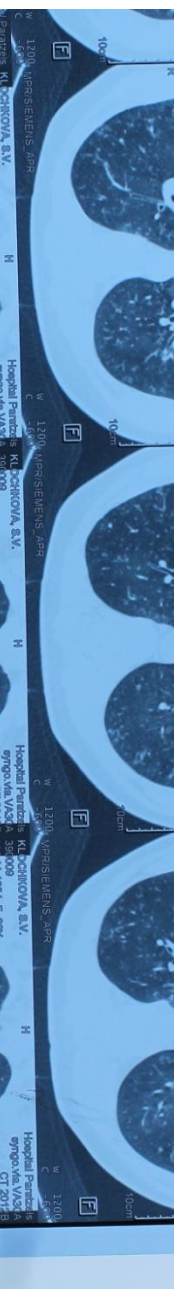
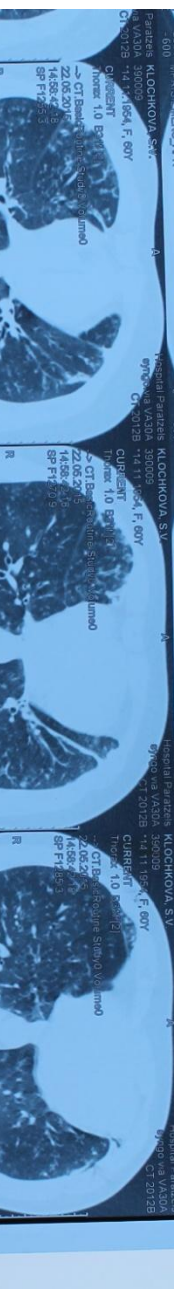
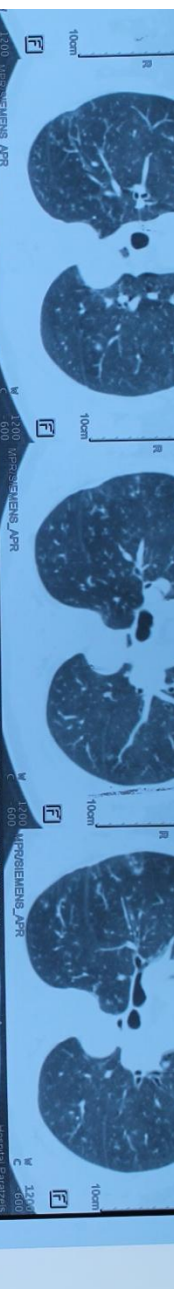
24.02. 2015г  
Мальчихина Л.К.  
1925г  
лев 9

ФЭКО 060912 000142

**3 ЗАДАЧА** Пациентка с ВИЧ статусом в стадии СПИД IVB CD4 – 64 клетки. При рентгенологическом исследовании с обеих сторон по всем легочным полям многочисленные узелковые тени без четких наружных контуров, располагающиеся преимущественно центролобулярно.




→ CT Baseline/Drugi Simptom/Volumen  
Trenak: 1.0 BS11121  
22.05.2015  
14.58.42.18  
SP: F119.5  
SP: A195.6



→ CT Baseline/Drugi Simptom/Volumen  
Trenak: 1.0 BS11121  
22.05.2015  
14.58.42.18  
SP: F119.5  
SP: A195.6

→ CT Baseline/Drugi Simptom/Volumen  
Trenak: 1.0 BS11121  
22.05.2015  
14.58.42.18  
SP: F119.5  
SP: A195.6



→ CT Baseline/Drugi Simptom/Volumen  
Trenak: 1.0 BS11121  
22.05.2015  
14.58.42.18  
SP: F119.5  
SP: A195.6