Кардиоверсия при ФП - электрическая или фармакологическая?

Подготовила студентка 1.7.51 группы
Аксенова А.К.

Фармакологическая кардиоверсия

Пациенты со стабильной гемодинамикой и длительностью приступа < 48 часов. Восстановление СР в исследованиях произошло в 50-59%.

Эффективность ЭКВ в этих же исследованиях составила 78-86%.

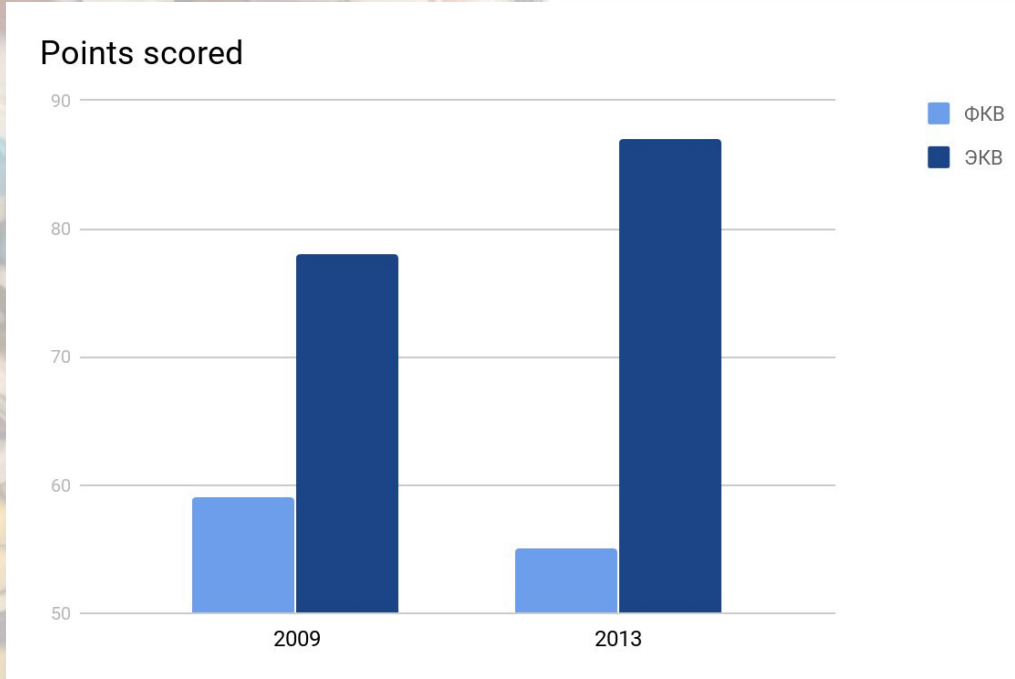

Gitt A.K. Smolka W. & all “Types and outcomes of cardioversion in patients admitted to hospital for atrial fibrillation: results of the German RHYTHM-AF Study.” *Clin Res Cardiol* 2013.
Dankner R. & all “Treatment of stable atrial fibrillation in the emergency department: a population-based comparison of electrical direct-current versus pharmacological cardioversion or conservative management.”
Cardiology 2009.

Фармакологическая кардиоверсия

У пациентов без структурной патологии сердца!

1. “Таблетка в кармане” - **ПРОПАФЕНОН** (450-600 мг)
   ФЛЕКАИНИД (200-300 мг)

- Безопасный (в 7% развились побочные эффекты в т.ч. 1 случай трепетания предсердий с высокой кратностью проведения на желудочки).

- Эффективный (94% восстановления СР) способ устранения ФП в амбулаторных условиях.

После первоначального подтверждения безопасности процедуры в больничных условиях!

Khan IA “Oral loading single dose flecainide for pharmacological cardioversion of recent-onset atrial fibrillation
Int J Cardiol, 2003

При структурной патологии сердца



У пациентов с СН и ИБС возможно назначение амиодарона. Препарат обладает способностью замедлять сердечный ритм на 10-12 уд./мин через 8-12 часов после внутривенного введения.

Эффективность амиодарона уступала препаратам 1С класса в первые 4-8 часов, но через 24 часа разницы не наблюдалось.

Chevalier P. & all “Amiodarone versus placebo and class Ic drugs for cardioversion of recent-onset atrial fibrillation: a meta-analysis.” *J Am Coll Cardiol* 2003.

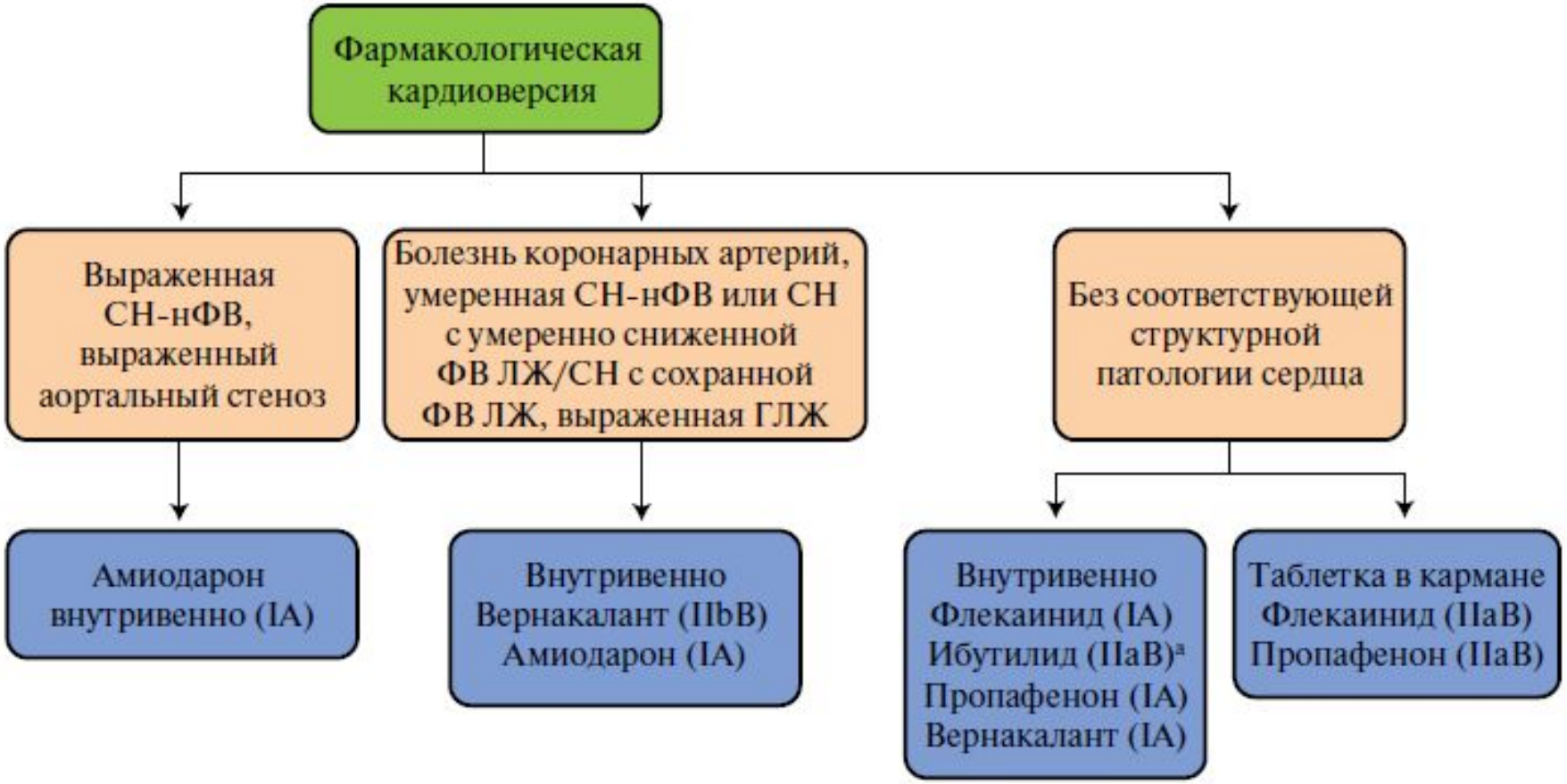
Фармакологическая кардиоверсия
Выраженная СН-нФВ, выраженный аортальный стеноз
Болезнь коронарных артерий, умеренная СН-нФВ или СН с умеренно сниженной ФВ ЛЖ/СН с сохранной ФВ ЛЖ, выраженная ГЛЖ
Без соответствующей структурной патологии сердца
Амиодарон внутривенно (IA)
Внутривенно Вернакалант (IIbB) Амиодарон (IA)
Внутривенно Флекаинид (IA) Ибутилид (IIaB)[a] Пропафенон (IA) Вернакалант (IA)
Таблетка в кармане Флекаинид (IIaB) Пропафенон (IIaB)

Фармакологическая кардиоверсия

- Не требует седации или наркоза
- Доверие пациентов
- Отсутствие прямого повреждающего действия на мягкие ткани
- Возможность контроля ритма пациентом самостоятельно “таблетка в кармане”

- Ограничения в выборе препаратов из-за побочного действия (аритмогенное действие, структурные патологии сердца)
- Стабильная гемодинамика
- Эффективна в 50% случаях пароксизмов ФП
- Восстановление ритма в течение нескольких часов

Электрическая кардиоверсия

- ➔ Использование биполярных дефибрилляторов
- ➔ Синхронизация разряда и комплексом QRS
- ➔ Передне-боковое или передне-заднее наложение электродов
- ➔ Наличие контактного материала (салфетки, гель)
- ➔ Предшествующий прием ААП увеличивает эффективность
- ➔ Нет абсолютных противопоказаний

  Относительные: - Гипокалиемия

  - Интоксикация гликозидами
- ➔ Мониторинг АД, сатурации, уровня K+ и ЧСС до, во время и в течение минимум 3х часов после процедуры

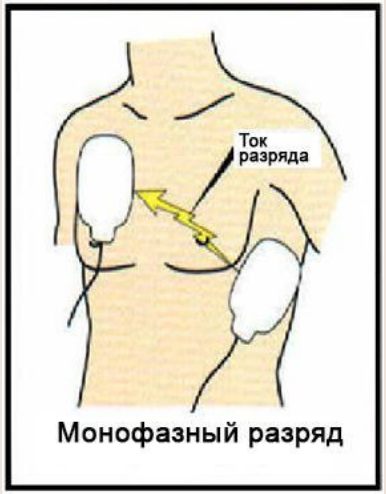

Монофазный разряд

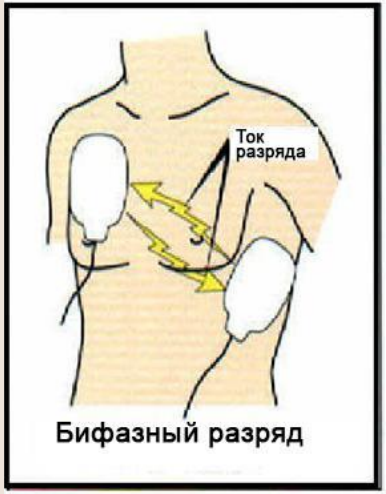

Бифазный разряд

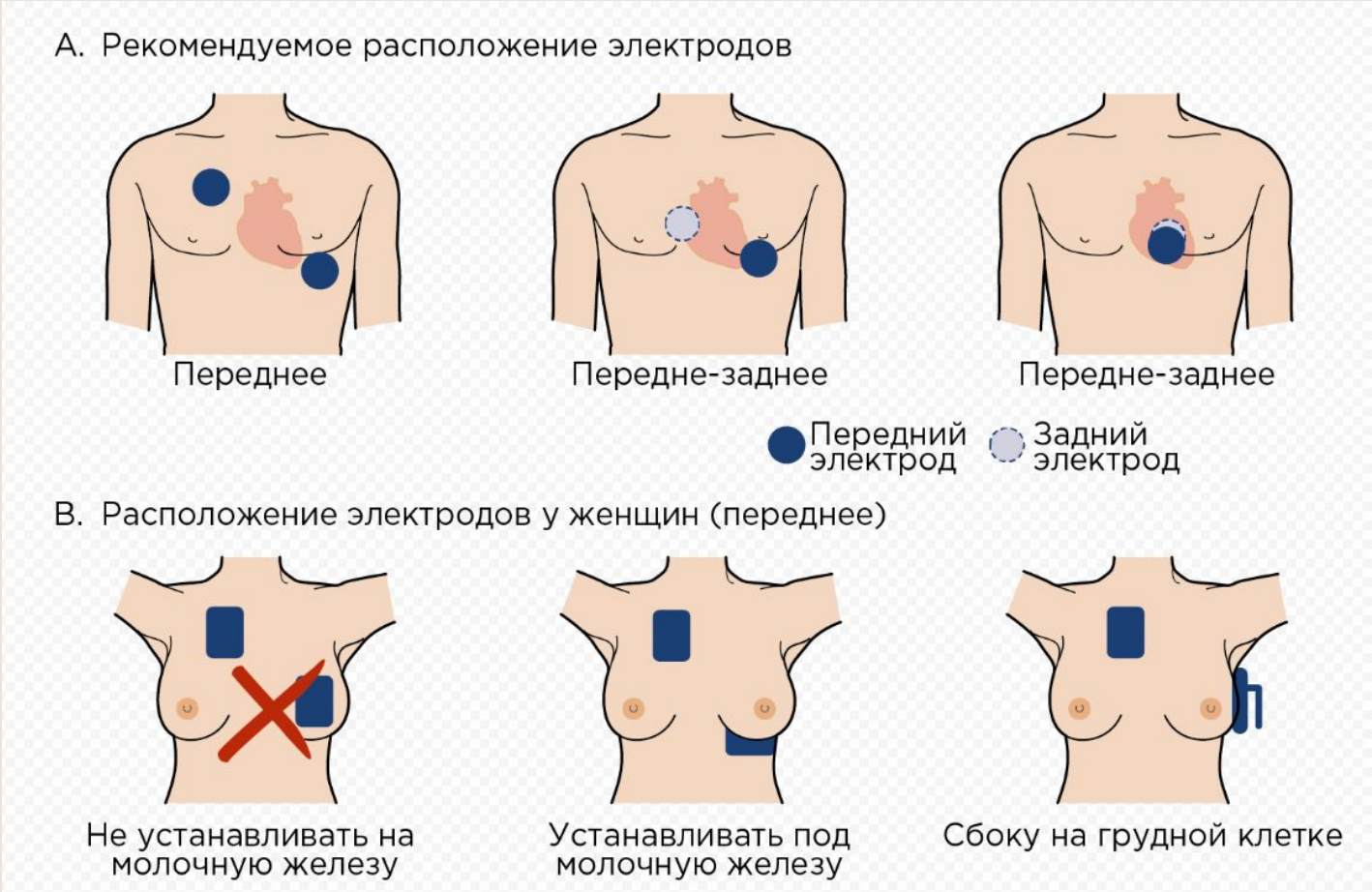

ЭКВ при наличии кардиовертер-дефибриллятора

- Электрод на расстоянии 6-8 см от места имплантации водителя ритма или кардиовертер-дефибриллятора
- Рекомендуется передне-заднее наложение электродов
- Двухфазный дефибриллятор (требуется разряд меньшей энергии)
- После кардиоверсии проверить проверить имплантированное устройство (наружный программатор)

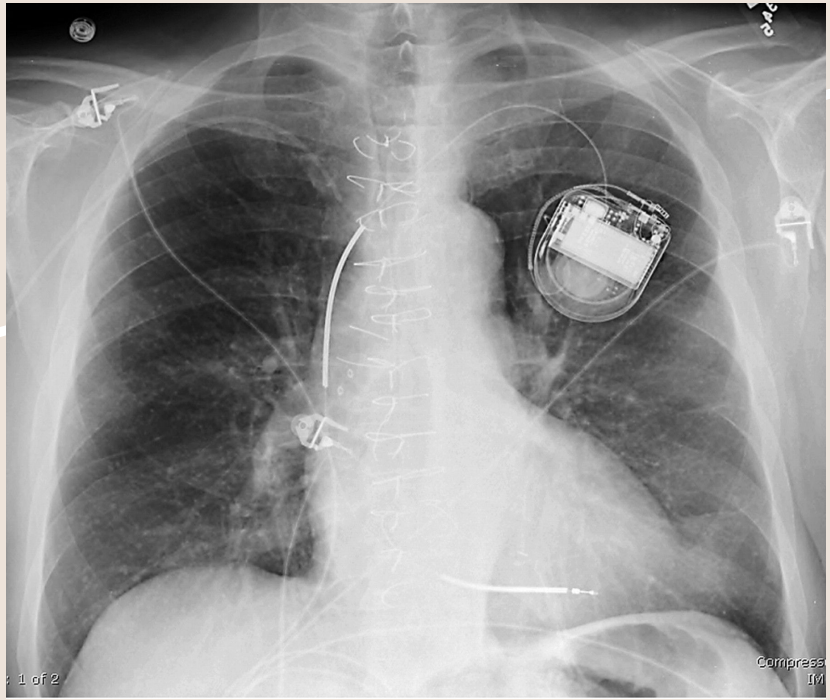

Возможность проведения ЭКВ под общей анестезией в амбулаторных условиях кардиологической бригадой

- 2 случая синусовых брадикадрдий
- 2 случая узлового ритма
- 5 случаев АВ блокады

Adverse bradyarrhythmic events (χ^2)

	Adverse events group (total = 9)	No adverse events group (total = 615)	*P*-value (χ^2)
Bundle-branch block	2/9 (22)	84/615 (13.6)	0.88
Atrial flutter	6/9 (66)	49/615 (7.9)	0.0005
Valvular cardiac surgery	5/9 (55)	42/615 (6.8)	0.0005
Atrial flutter and valvular cardiac surgery	5/9 (55)	12/615 (1.9)	<0.0005

Numbers are expressed as *n* (%). Comparisons have been performed with the χ^2 test.

ЭКВ с анестезией безопасна и в амбулаторных условиях. Частота осложнений составила 1.4% (брадиаритмии).

Morani G. et all, Europace 2010.

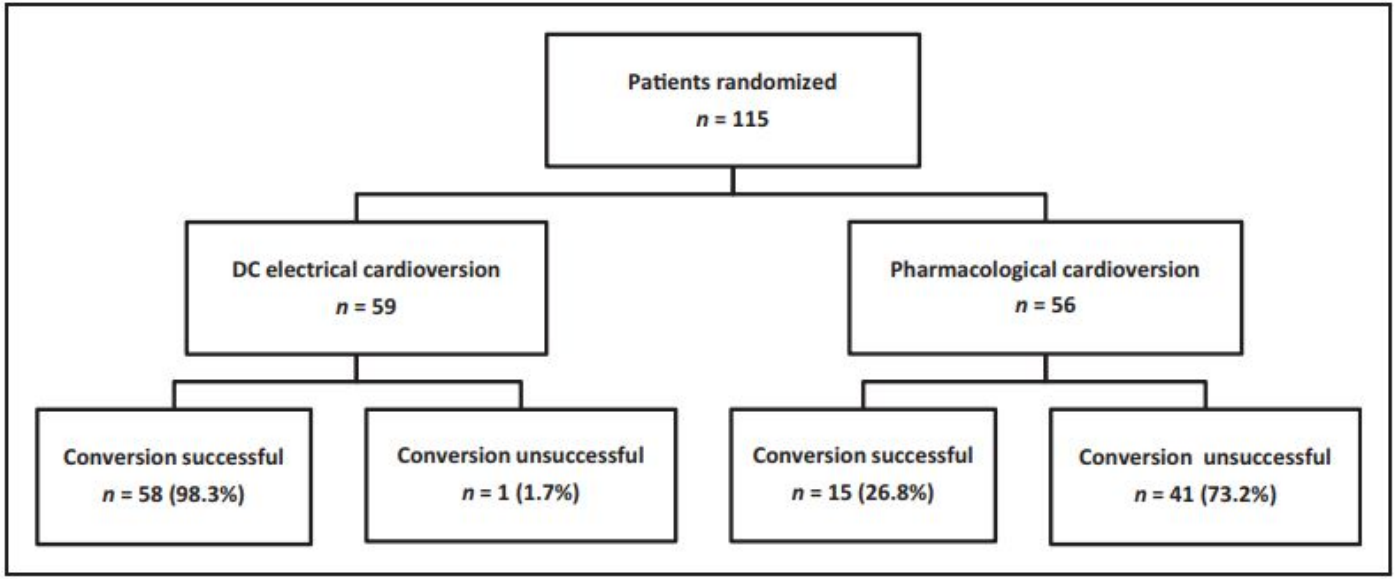

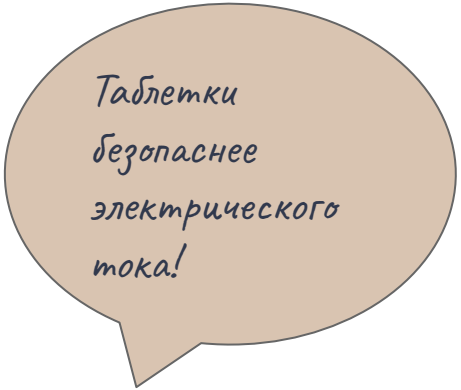

Journal of International Medical Research 41.
“Comparison of pharmacological and electrical cardioversion in permanent atrial fibrillation after prosthetic cardiac valve replacement: A prospective randomized trial”.

Эффективность ЭКВ

- У 84% пациентов СР восстановлен с первой попытки в группе ЭКВ (против 49% в группе ФКВ)
- 65% пациентов из группы ЭКВ выписаны в течение 4-х часов (32% из группы ФКВ)
- Нет различий в отношении частоты возникновения неблагоприятных событий (25% и 24%)

При длительности ФП < 48ч для восстановления СР предпочтительна ЭКВ

© Canadian Association of Emergency Physicians 2016
LO100: Electrical vs chemical cardioversion in patients with acute atrial fibrillation: a multicenter parallel group randomized controlled clinical trial.

Осложнения ЭКВ

1. Осложнения общей анестезии (арт. гипотония и отек легких)
2. Тромбоэмболии
3. Ожоги кожи
4. ЖТ и ФЖ (при гипокалиемии, интоксикации гликозидами и неадекватной синхронизации)
5. Брадикардия (при ССУ и АВ-блокаде)
6. Повреждение миокарда
7. Ложная асистолия (используй отведения монитора, а не дефибриллятора!)

РЕДКО!

Электрическая кардиоверсия

- ➔ Метод выбора у пациентов с нестабильной гемодинамикой
- ➔ Более эффективна, чем фармакологическая (в т.ч. при приступах, длящихся > 48ч)
- ➔ Восстановление СР в течение минут, возможно проведение в амбулаторных условиях

- ➔ Требуется общая анестезия
- ➔ Возможны ожоги кожных покровов
- ➔ Недоверие пациента
- ➔ Невозможность проведения процедуры пациентом самостоятельно



	ФАРМАКОЛОГИЧЕСКАЯ КВ	ЭЛЕКТРИЧЕСКАЯ КВ
Нестабильная гемодинамика		
Применение при структурной патологии сердца		
Не требуется общая анестезия		
Эффективность		
Возможны амбулаторные условия		
Быстрый эффект		
Доверие пациента		
Возможность самостоятельного проведения процедуры		
Нет прямого повреждения миокарда и кожи		
Быстрый эффект		

Спасибо за внимание