Кардиохирургия

Оперативные доступы к сердцу.

Переднебоковая торакотомия

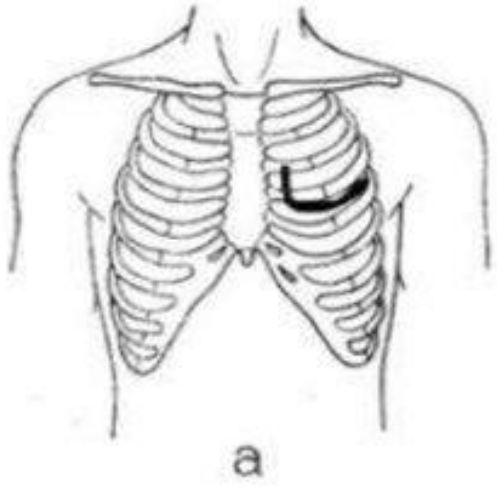

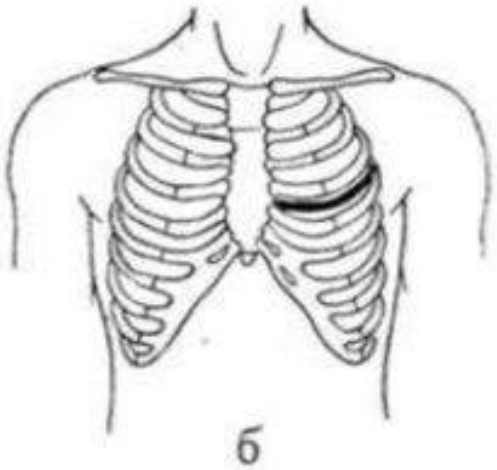

Поперечная стернотомия

Продольнаяя стернотомия

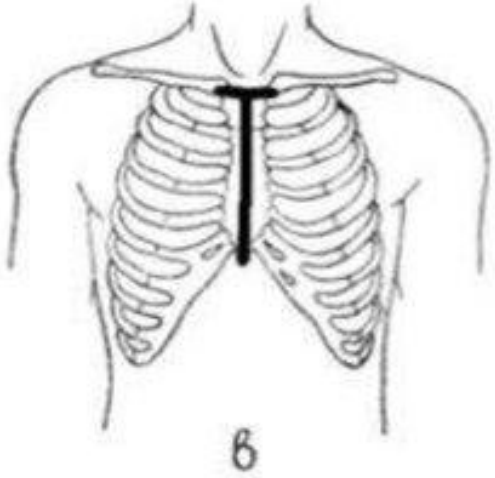

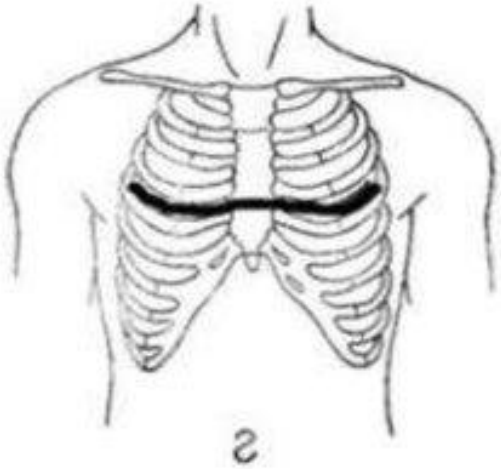

Чрездвухплевральный доступ

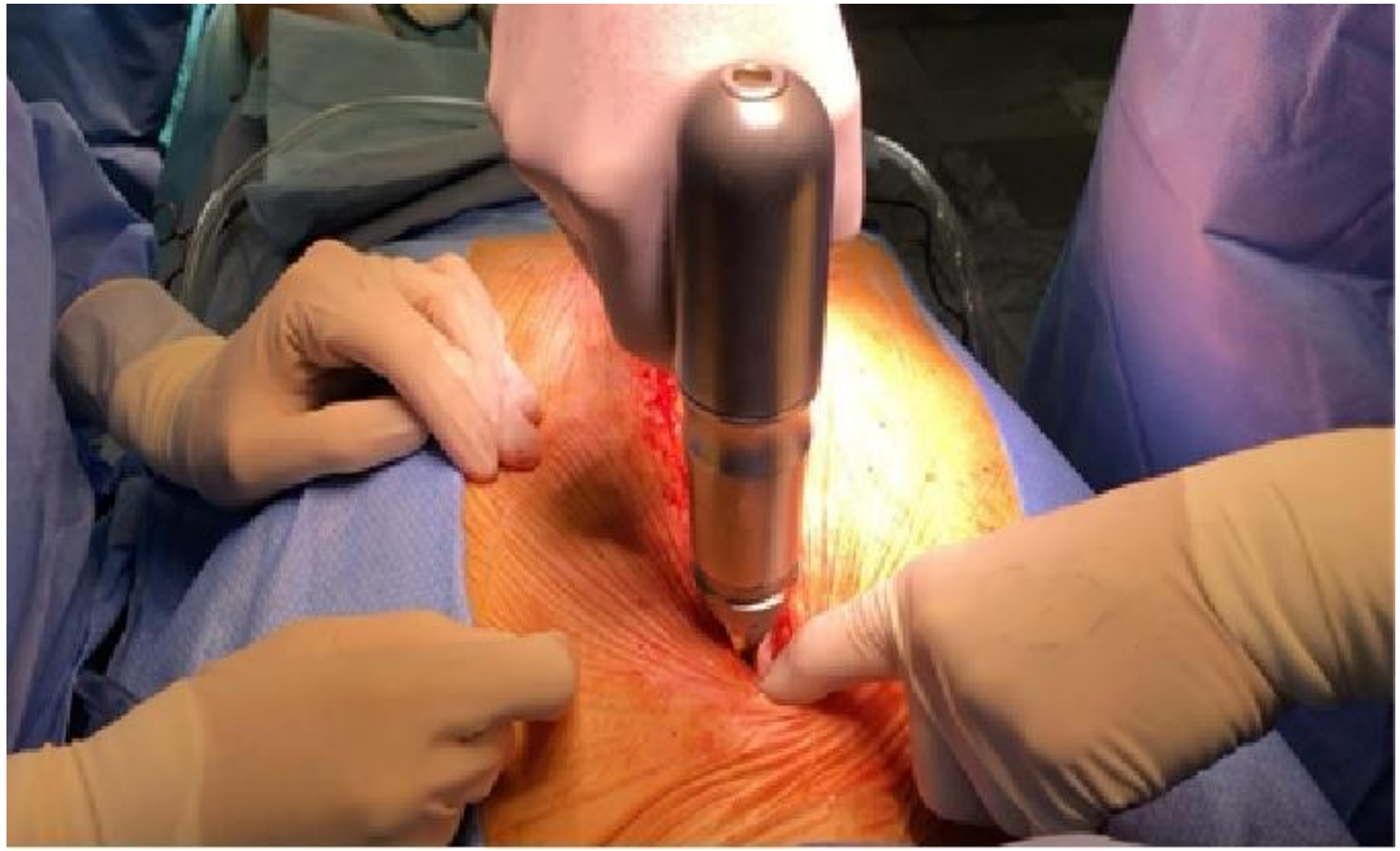

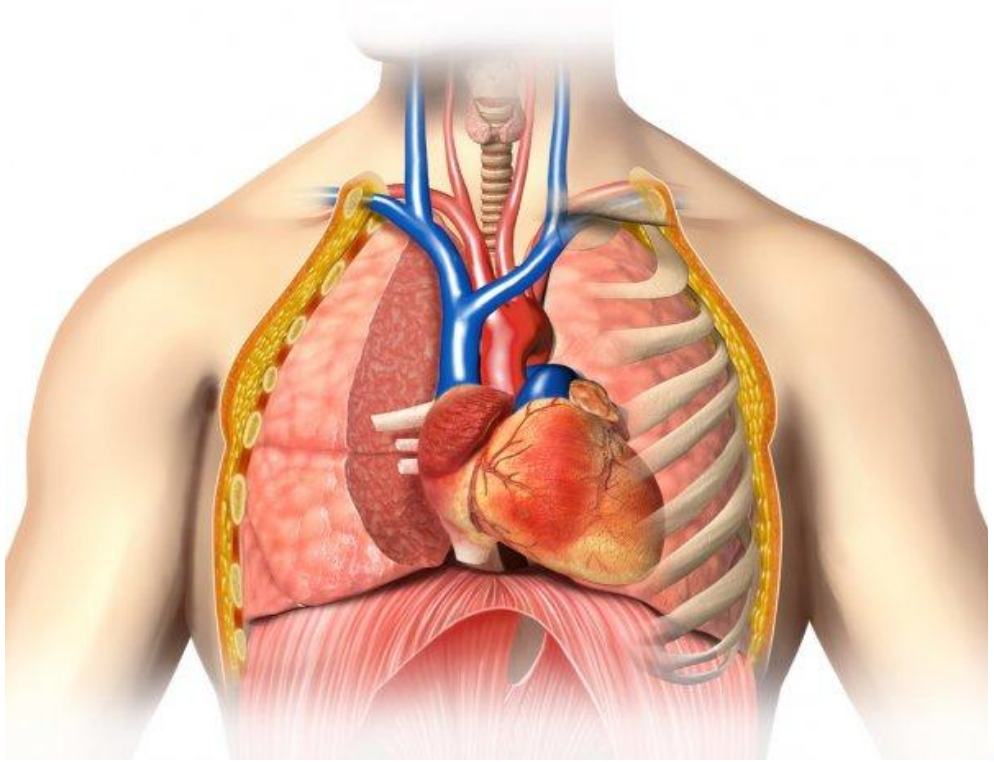

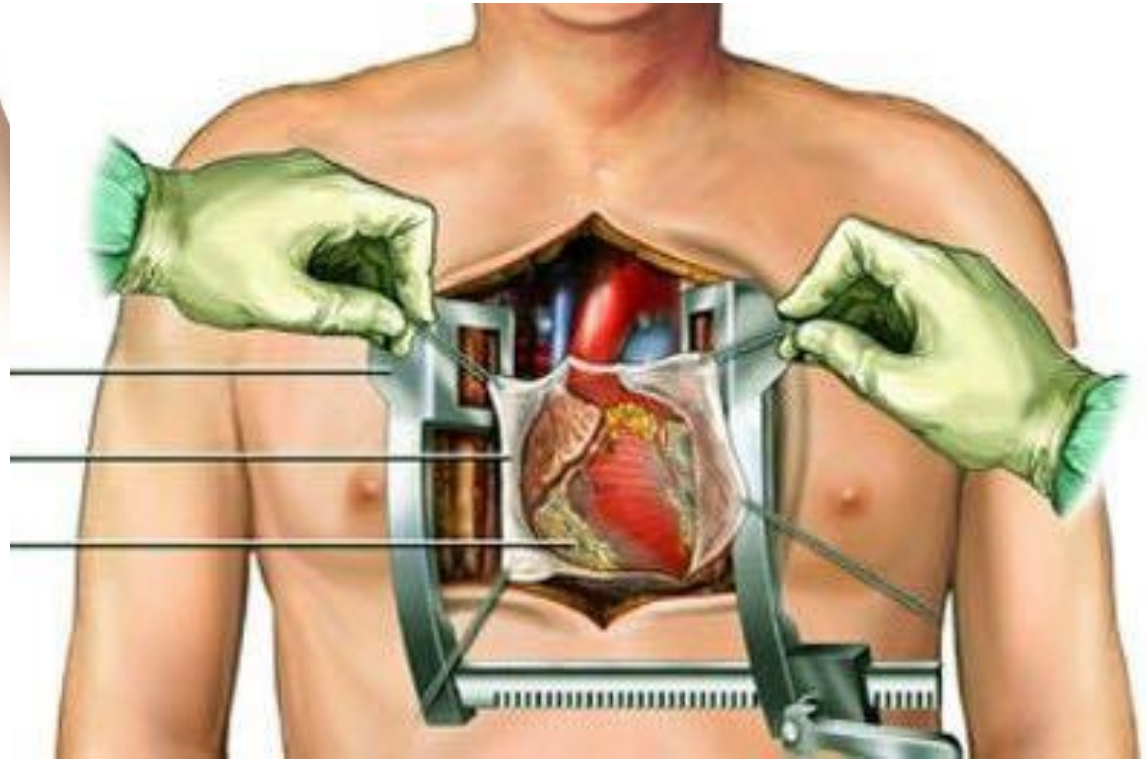

СЕРДЦЕ

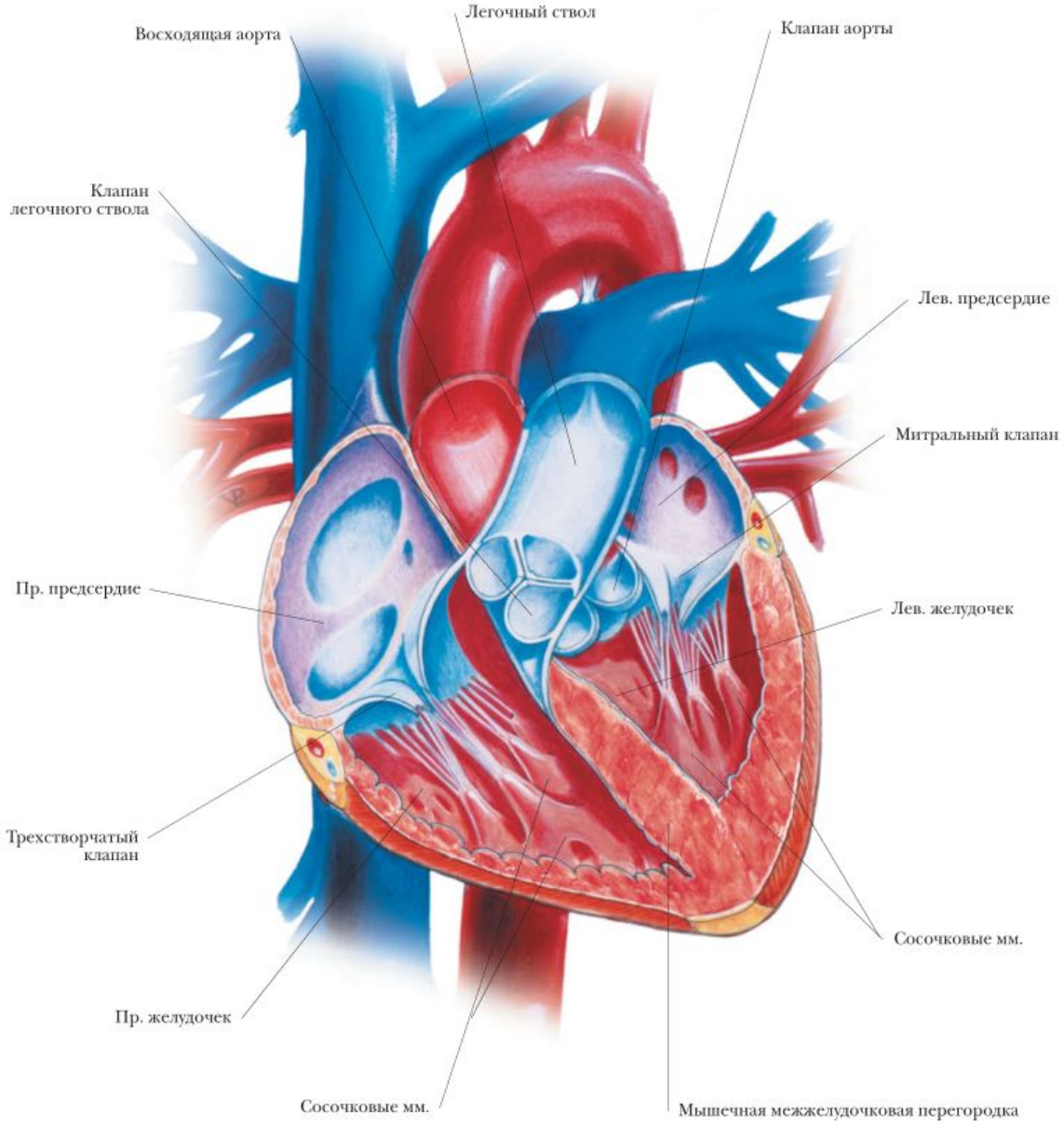

ВИД ИЗНУТРИ

ЦИРКУЛЯЦИЯ КРОВИ

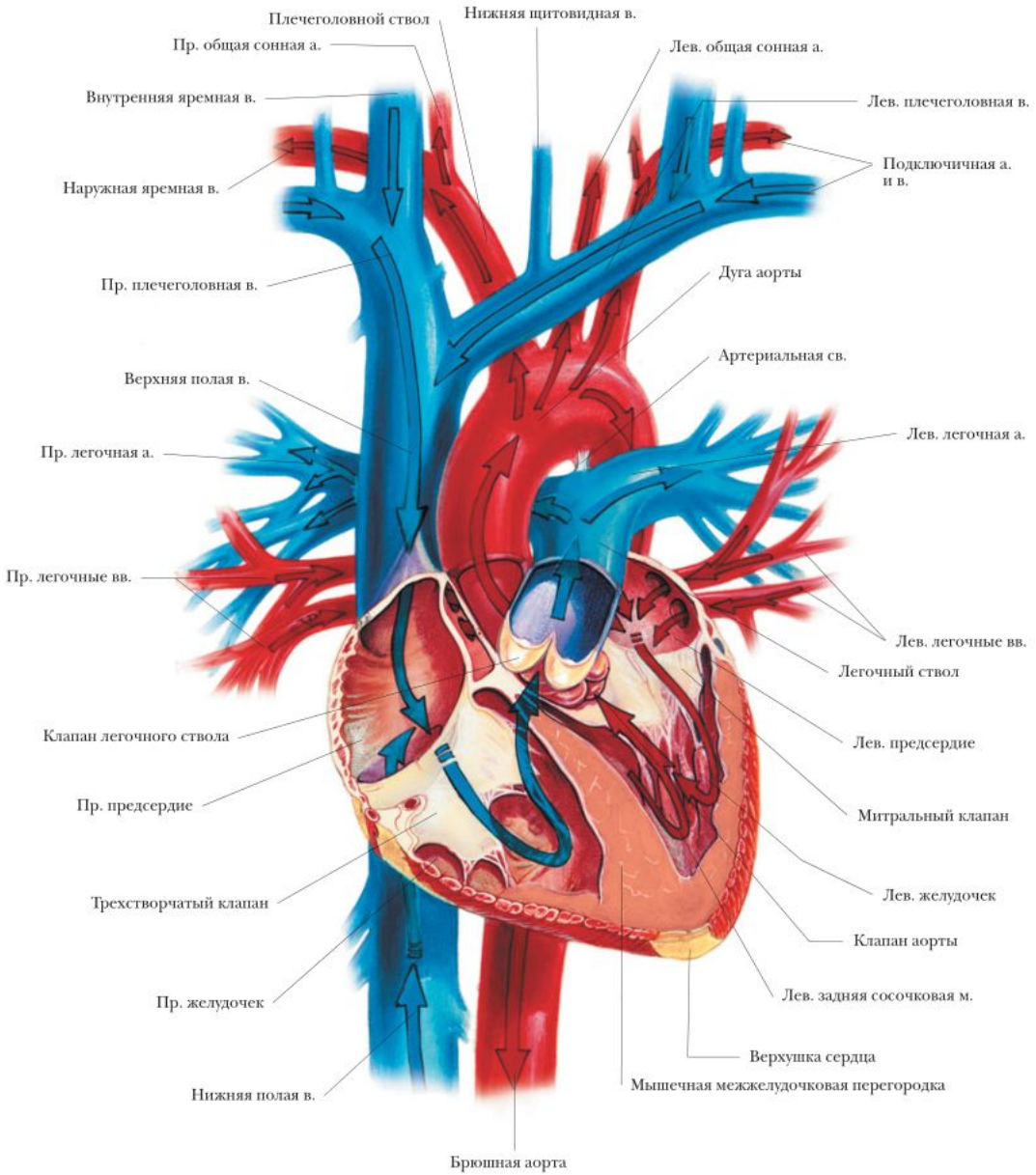

Проводящая система сердца

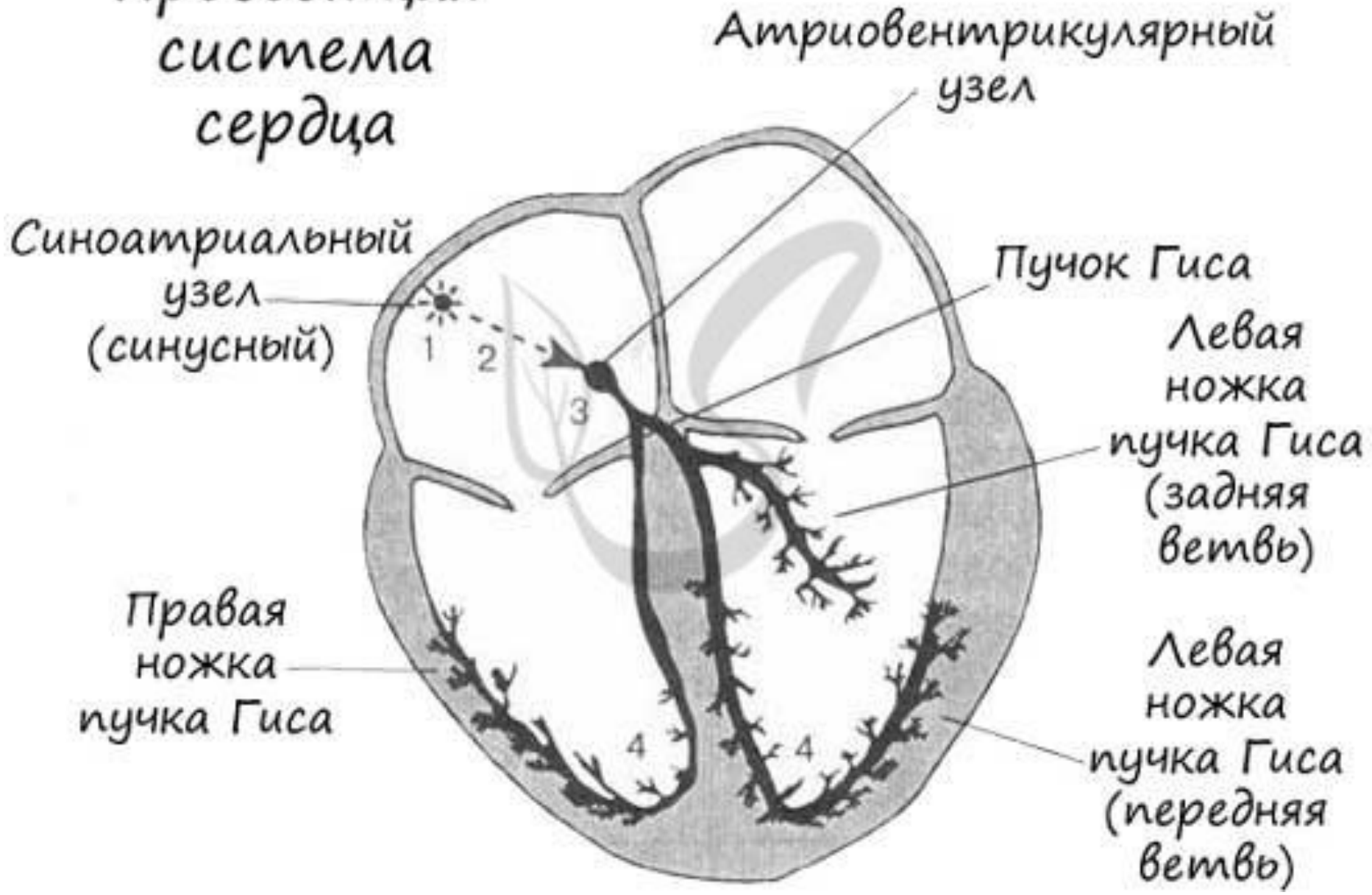

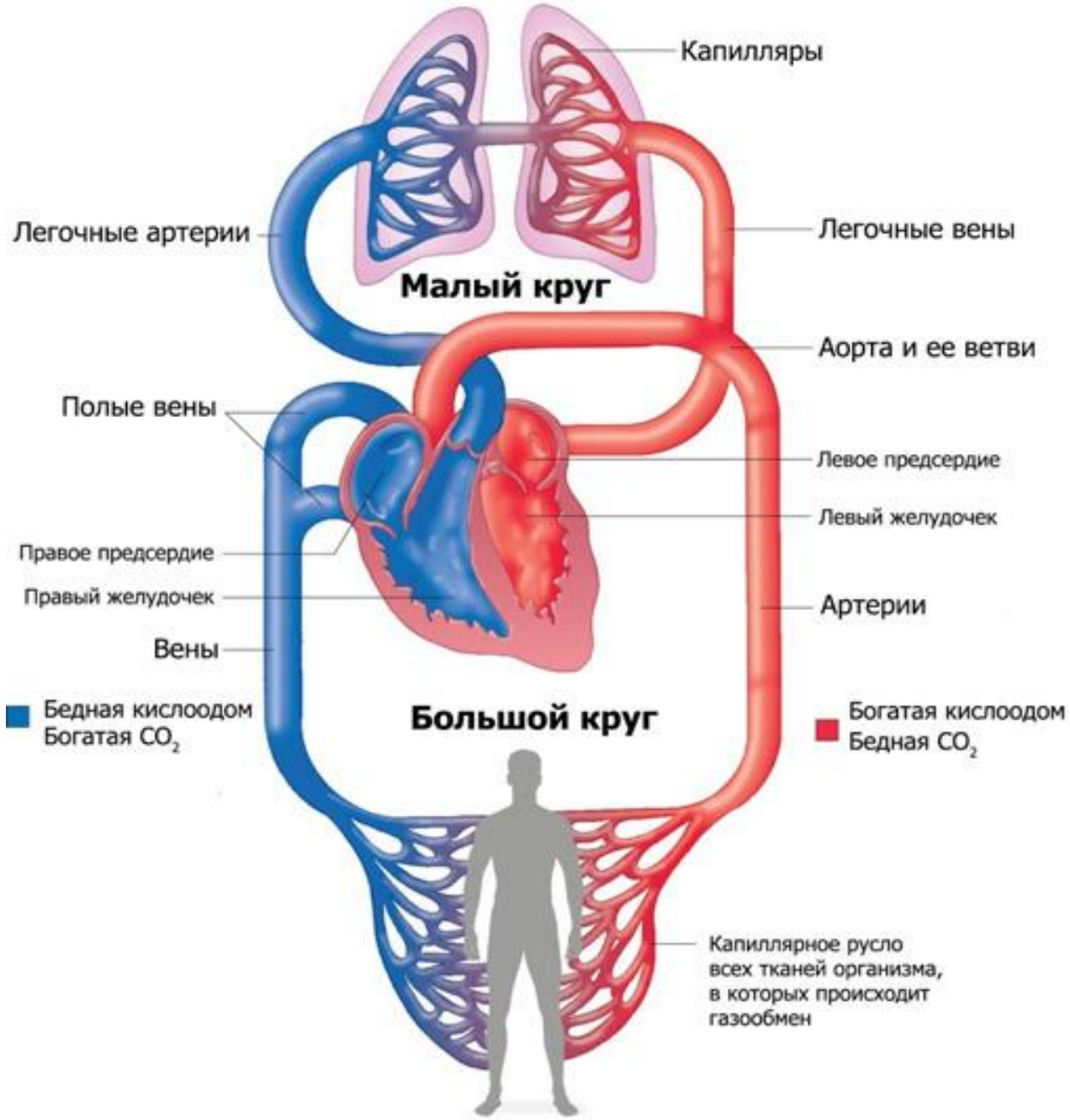
Капилляры
Легочные артерии
Легочные вены
Малый круг
Аорта и ее ветви
Полые вены
Левое предсердие
Левый желудочек
Правое предсердие
Правый желудочек
Артерии
Вены
Бедная кислоодом
Богатая CO_2
Большой круг
Богатая кислоодом
Бедная CO_2
Капиллярное русло
всех тканей организма,
в которых происходит
газообмен

Коронарные артерии сердца

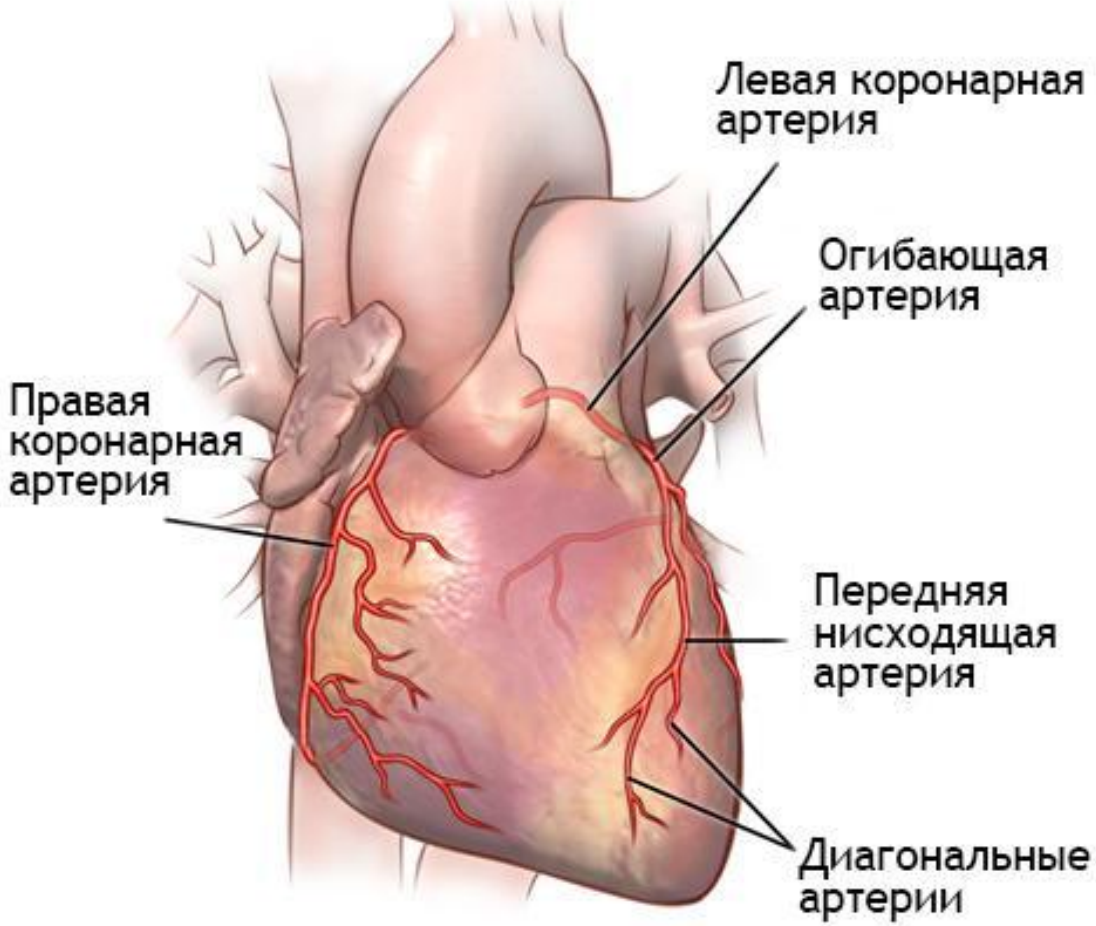

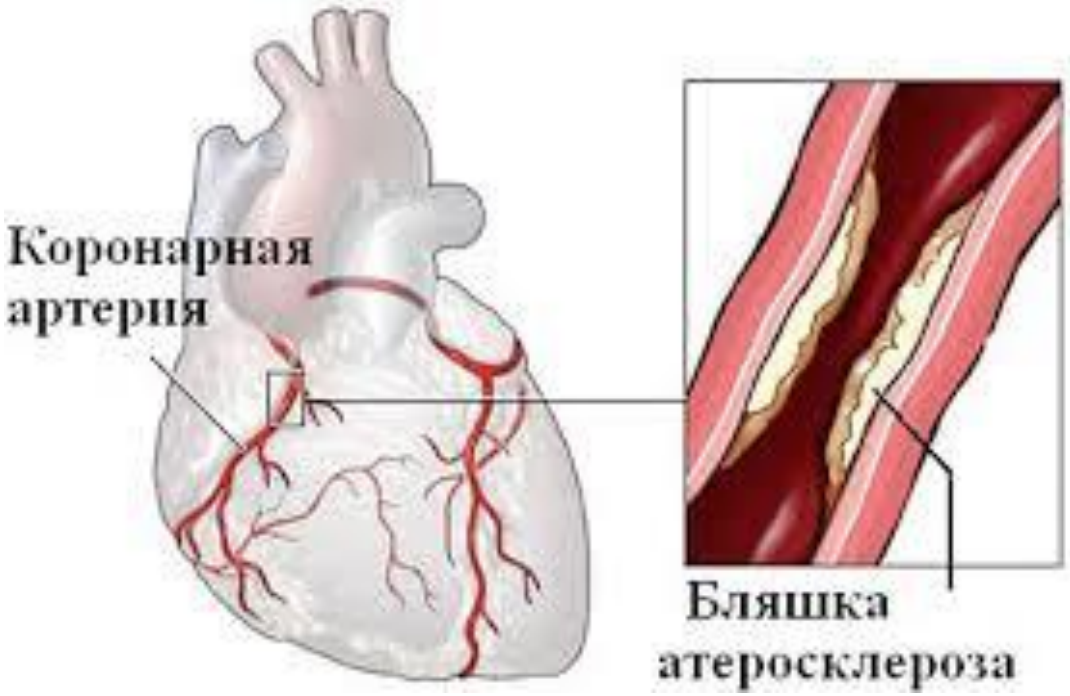

Показание к хирургическому лечению:

- Множественное поражение коронарного русла;
- Стеноз ствола левой коронарной артерии;
- Стеноз передней межжелудочковой артерии при невозможности выполнить ангиопластику этой артерии.

Этапы операции АКШ:

1) доступ к сердцу, осуществляемый обычно путем срединной стернотомии;
2) выделение ВГА; забор аутовенозных трансплантатов, выполняемый другой бригадой хирургов одновременно с производством стернотомии;
3) канюляция восходящей части аорты и полых вен и подключение ИК;
4) пережатие восходящей части аорты с кардиоплегической остановкой сердца;
5) наложение дистальных анастомозов с коронарными артериями;
6) снятие зажима с восходящей части аорты;
7) профилактика воздушной эмболии;
8) восстановление сердечной деятельности;
9) наложение проксимальных анастомозов;
10) отключение ИК;
11) деканюляция;
12) ушивание стернотомического разреза с дренированием полости перикарда.

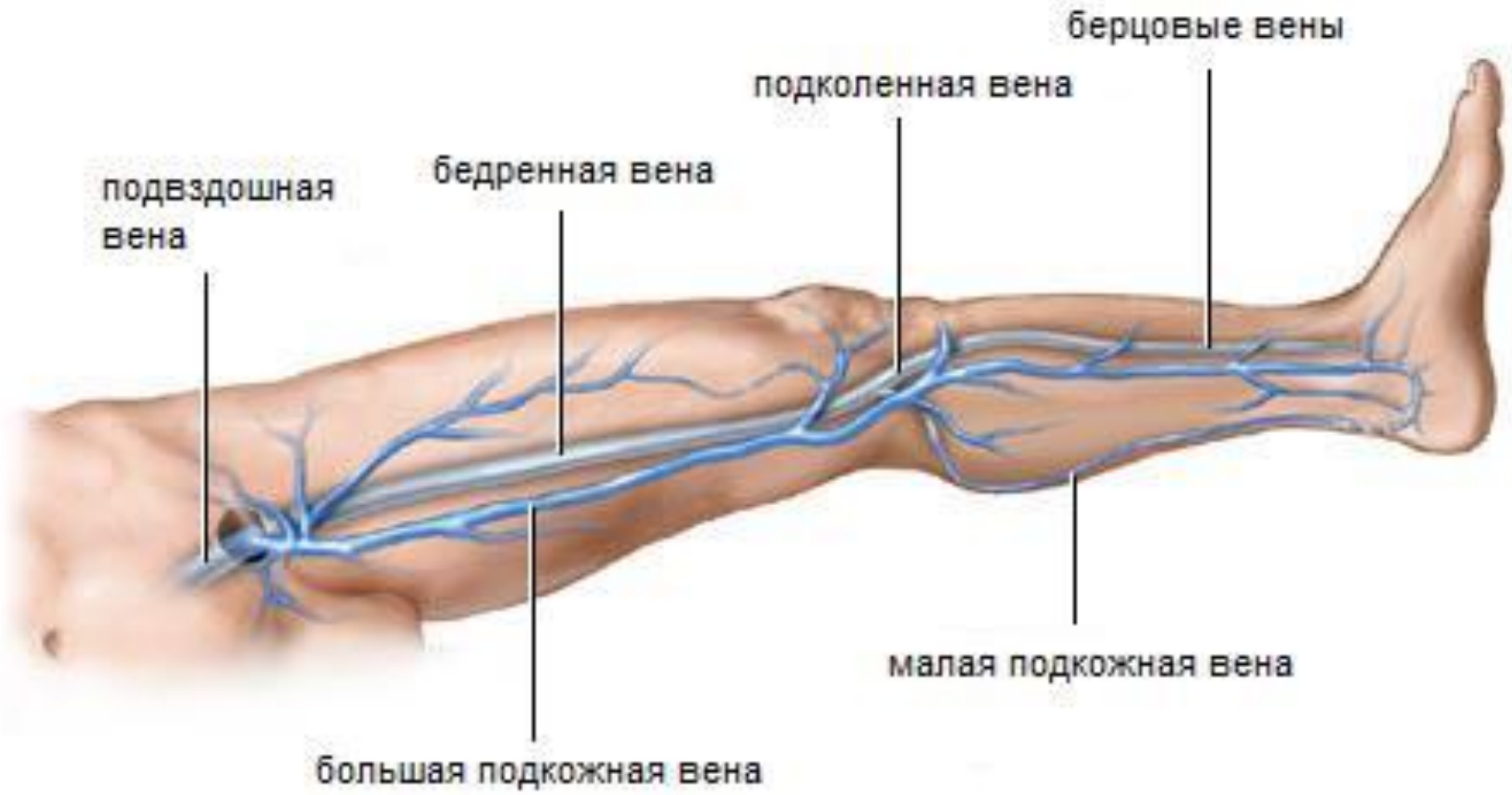
берцовые вены
подколенная вена
бедренная вена
подвздошная вена
малая подкожная вена
большая подкожная вена

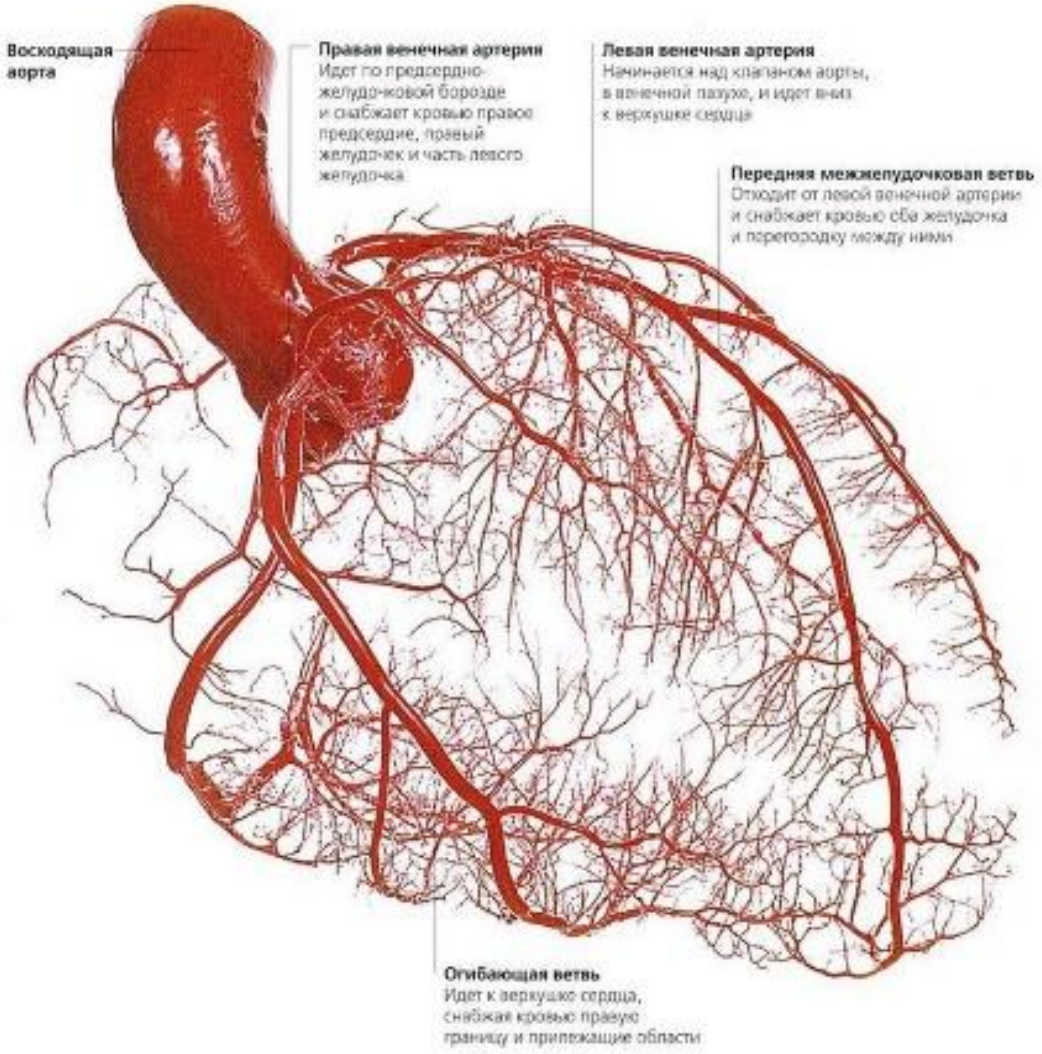
Восходящая аорта
Правая венечная артерия
Идет по предсердно-желудо-ковой борозде и снабжает кровью правое предсердие, правый желудочек и часть левого желудочка
Левая венечная артерия
Начинается над клапаном аорты, в венечной пазухе, и идет вниз к верхушке сердца
Передняя межжелудочковая ветвь
Отходит от левой венечной артерии и снабжает кровью оба желудочка и перегородку между ними
Огибающая ветвь
Идет к верхушке сердца, снабжая кровью правую границу и прилежащие области

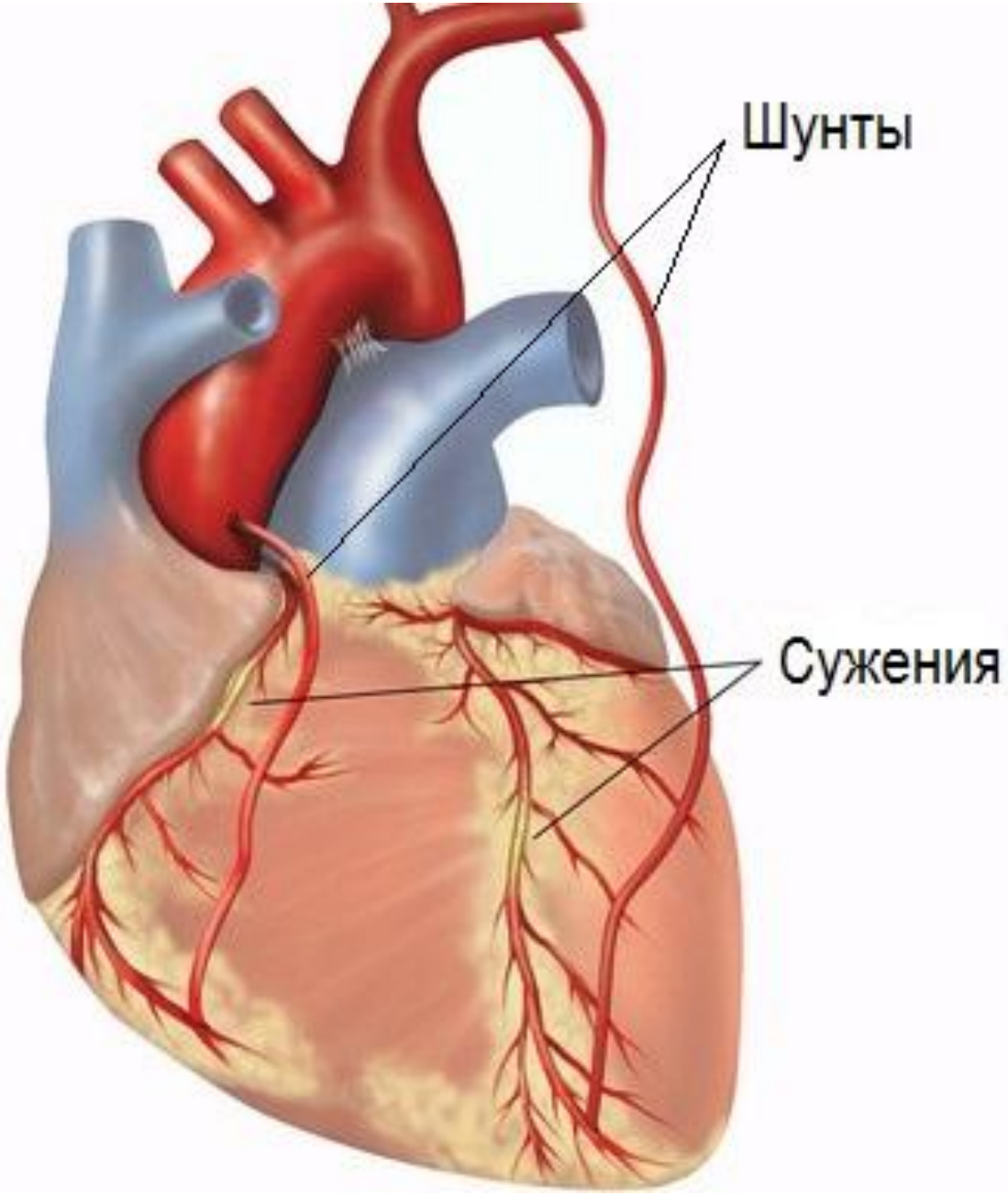
Шунты
Сужения

Карточка-протокол

Основные требования к шву:

1. Герметичность.
2. Не должен сужать просвет наложенного анастомоза.
3. Шовный материал не должен выступать в просвет сосуда.
4. Ткани сосуда должны сопоставляться так, чтобы интима прилежала к интиме.
5. Колющие иглы с монофиламентной нитью.

- **Инструменты:**
- 1. Общий набор инструментов,
- 2. Реберный распатор Дуайена и реберные кусачки Дуайена,
- 3. Винтовой механический ранорасширитель,
- 4. Окончатые зажимы Люэра,
- 5. Зажим Федорова,
- 6. Лигатурный диссектор и игла Дешана.
- 7. Специальные инструменты, применяемые в сердечно – сосудистой хирургии.

Рёберный распатор Дуайена

Стернотом

Реечный ранорасширитель

Шовный материал:

- Аортокоронарный шунт – проленовая (моноволокновая синтетическая нерассасывающаяся) нить 6/0 – 8/0 (условный номер (диаметр)), снабжённая специальными иглами (cc).

C	⊙		Колющая игла – круглая игла с круглым острием