

Капнография - и ее значение в оценке состояния пациента

ПОДГОТОВИЛА: СТУДЕНТКА 6 ПФ ГР. 2104

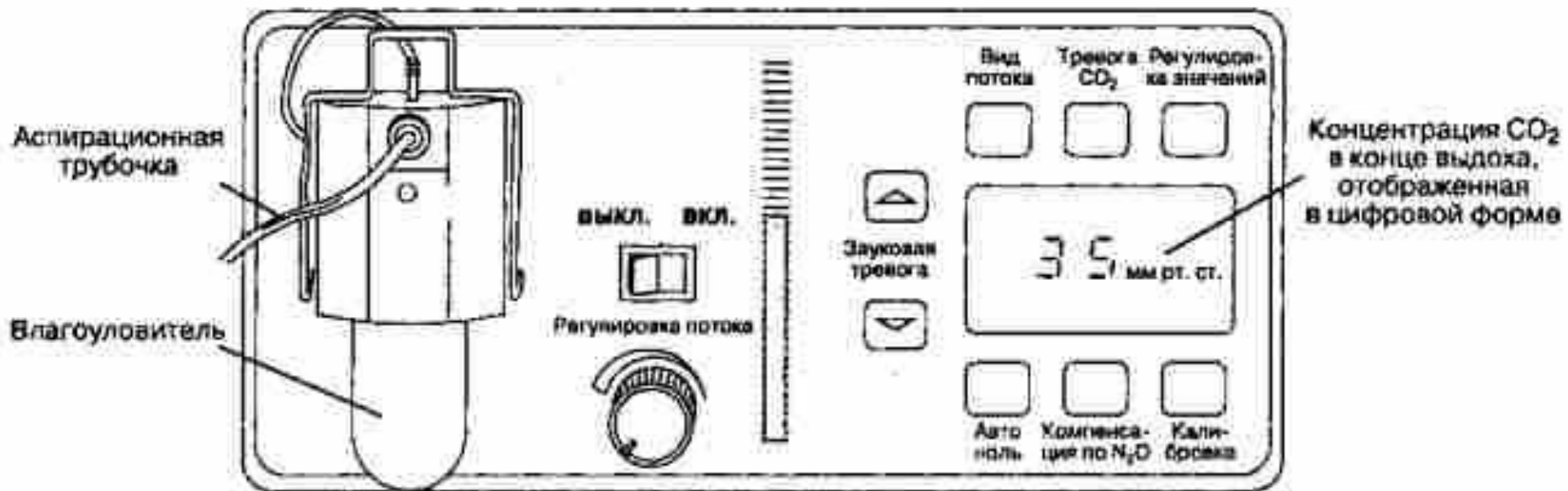
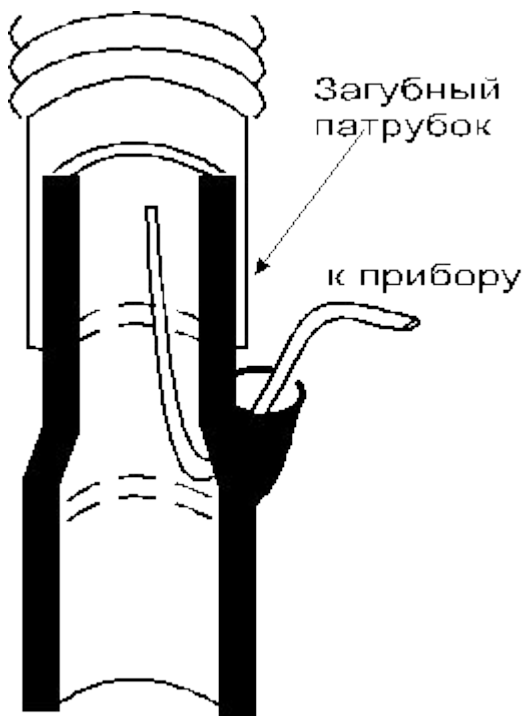
ПОТАПКИНА ЕКАТЕРИНА ДМИТРИЕВНА

Капнометрия - это измерение и цифровое отображение концентрации или парциального давления углекислого газа во вдыхаемом и выдыхаемом газе во время дыхательного цикла пациента.

Капнография – это графическое отображение этих же показателей в виде кривой. Эти два метода не эквивалентны друг другу, хотя если капнографическая кривая проклибрована, то капнография включает в себя капнометрию.

Физические основы капнографии

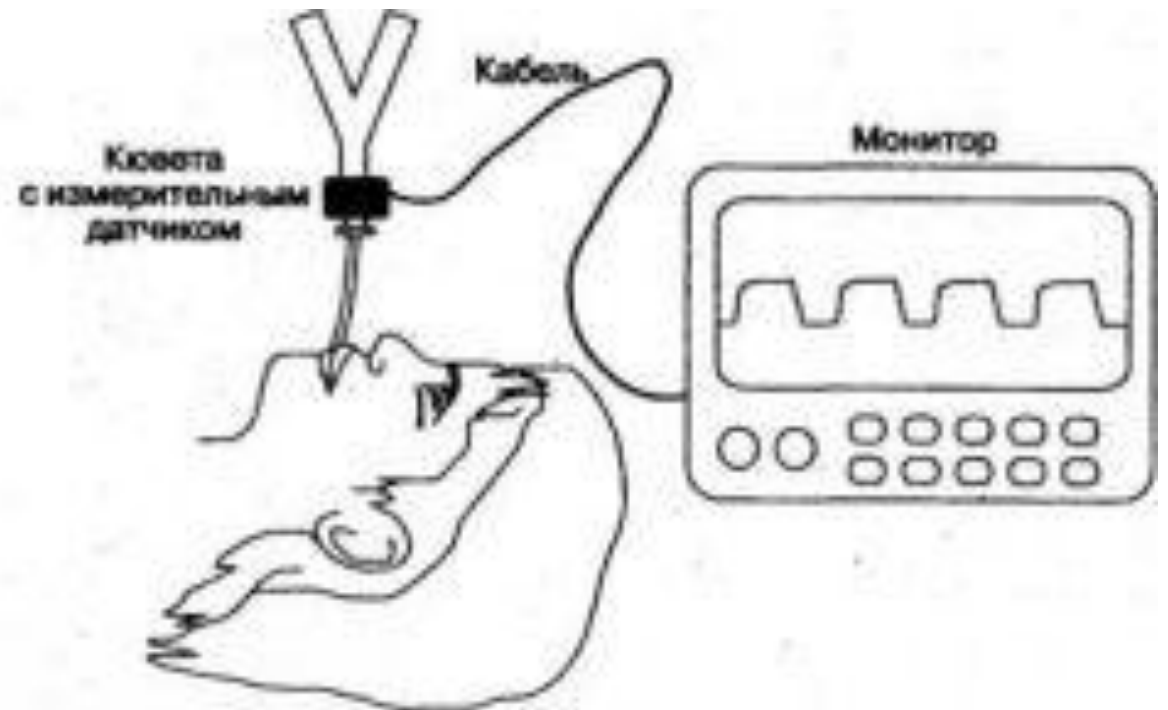
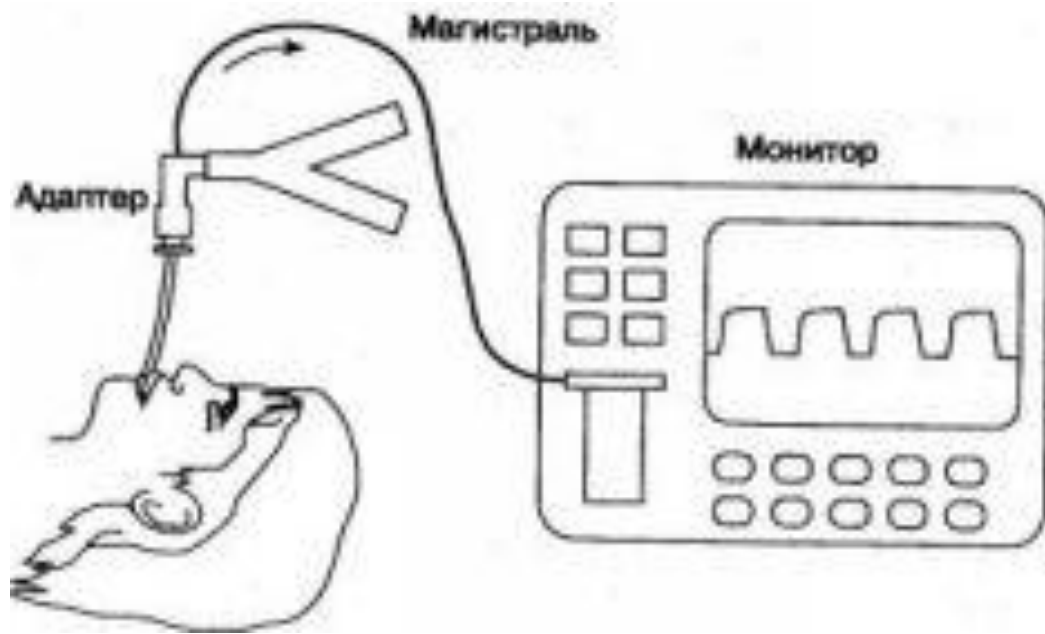Капнограф состоит из системы забора газа для анализа и самого анализатора.



Системы забора газовой смеси

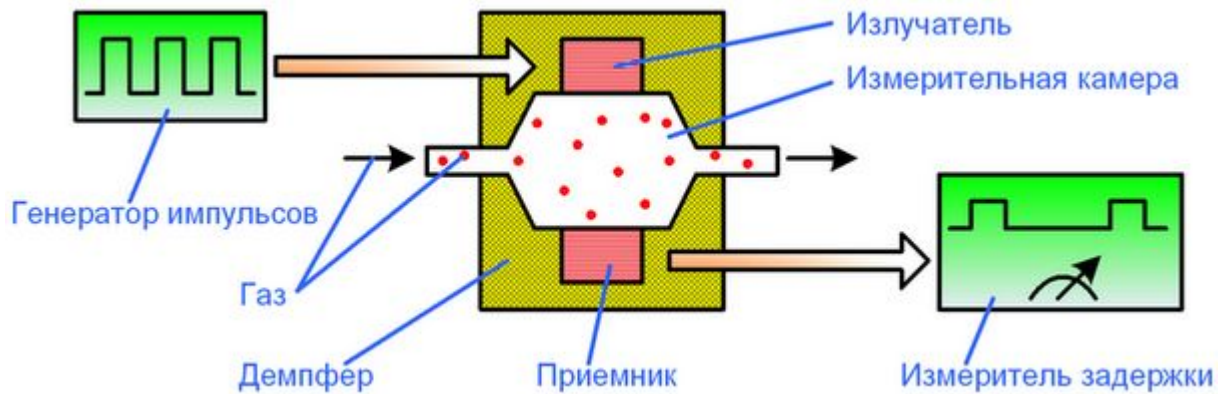
Аспирационная система

Проточная система

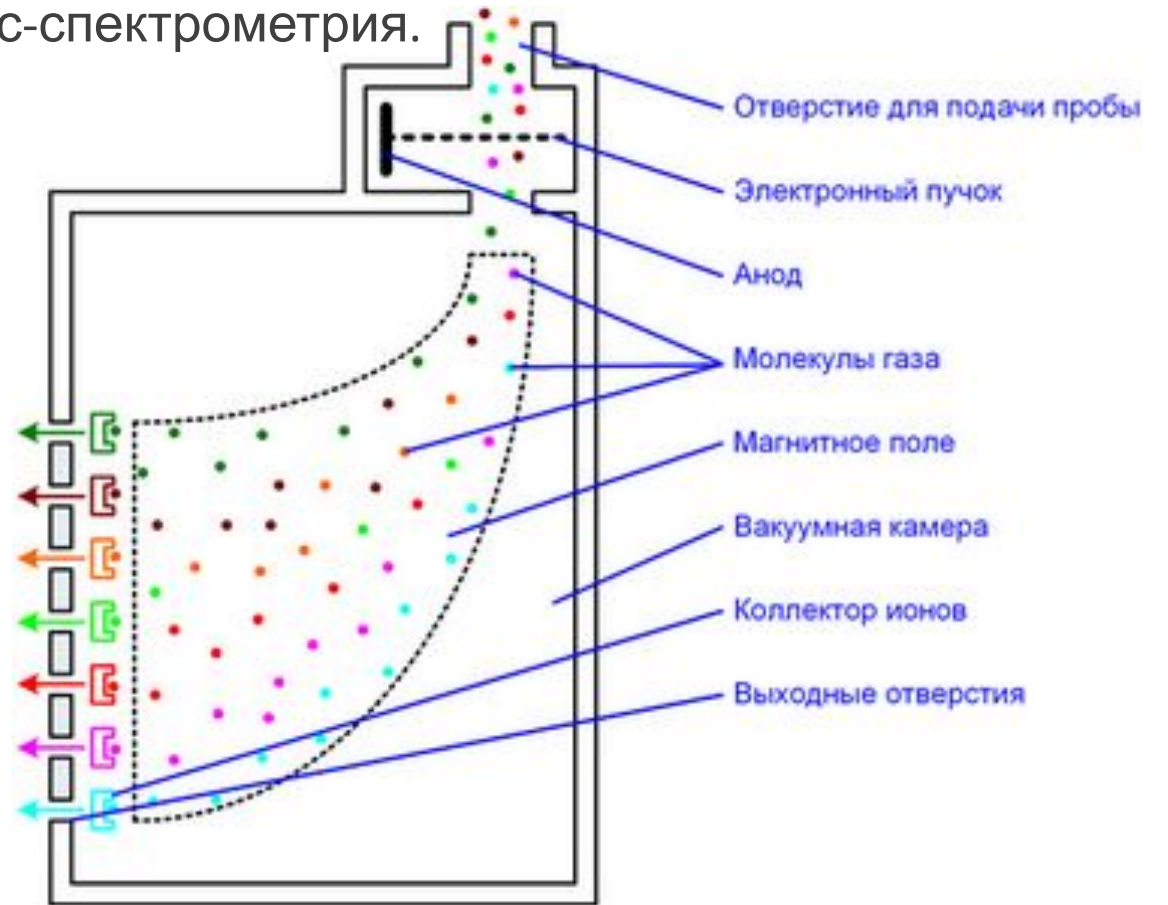


Методы анализа газовой смеси

Инфракрасная спектрофотометрия



Масс-спектрометрия.



Конец вдоха и начало выдоха (участок АВ)

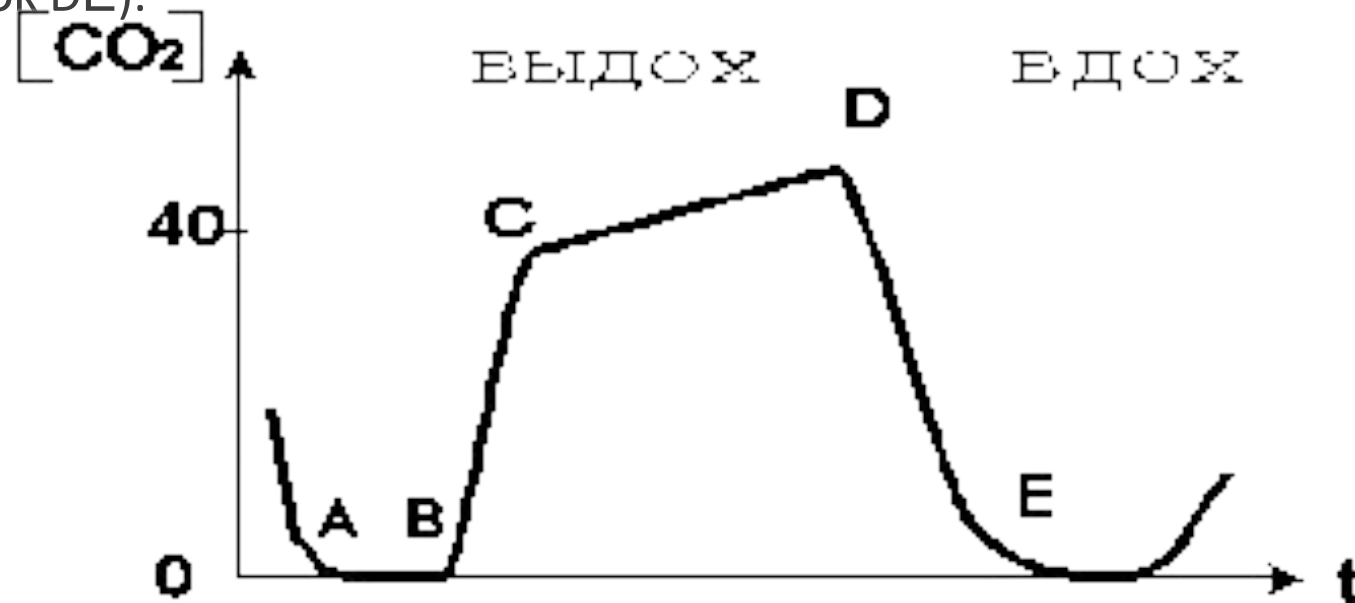
В начале выдоха (точка В капнограммы) содержание CO_2 в выдыхаемом газе близко к нулю.

Затем концентрация CO_2 на капнограмме начинает расти (участок ВС)

рост концентрации CO_2 замедляется (точка С кривой)

альвеолярное плато (участок CD).

По завершении выдоха и начале притока свежего газа за счет вдоха концентрация CO_2 быстро падает до нуля (участок DE).



Что позволяет оценить капнограмма ?

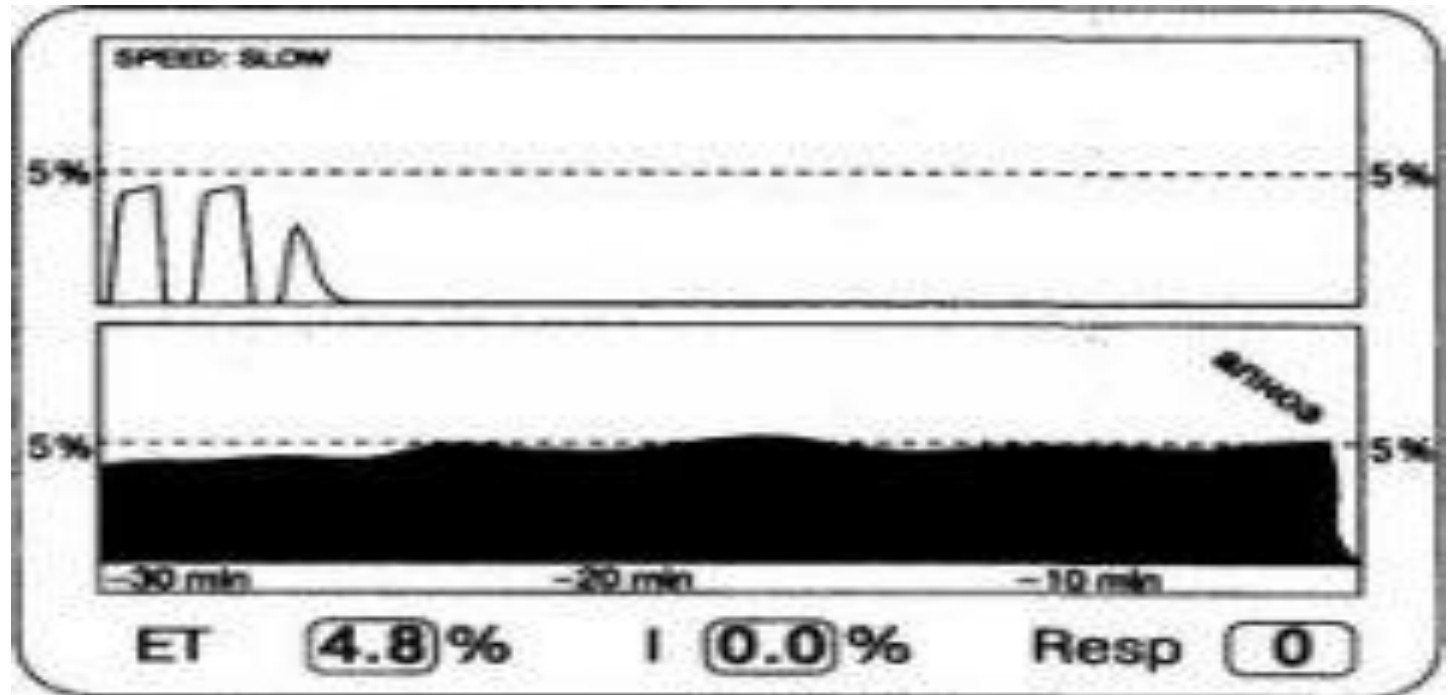
Функция сердечно сосудистой системы

Функция дыхательной системы

Состояние системы доставки газовой смеси
пациенту

Внезапное падение EtCO₂ почти до нуля может означать прекращение вентиляции пациента.


В данной ситуации анализатор не находит CO₂ в анализируемом газе. Такая капнограмма может встречаться при интубации пищевода, рассоединении в дыхательном контуре, остановке вентилятора, полной обструкции интубационной трубки. Все эти ситуации сопровождаются полным исчезновением CO₂ из выдыхаемого газа.



Внезапное падение EtCO₂ до низкого уровня, но не до нуля

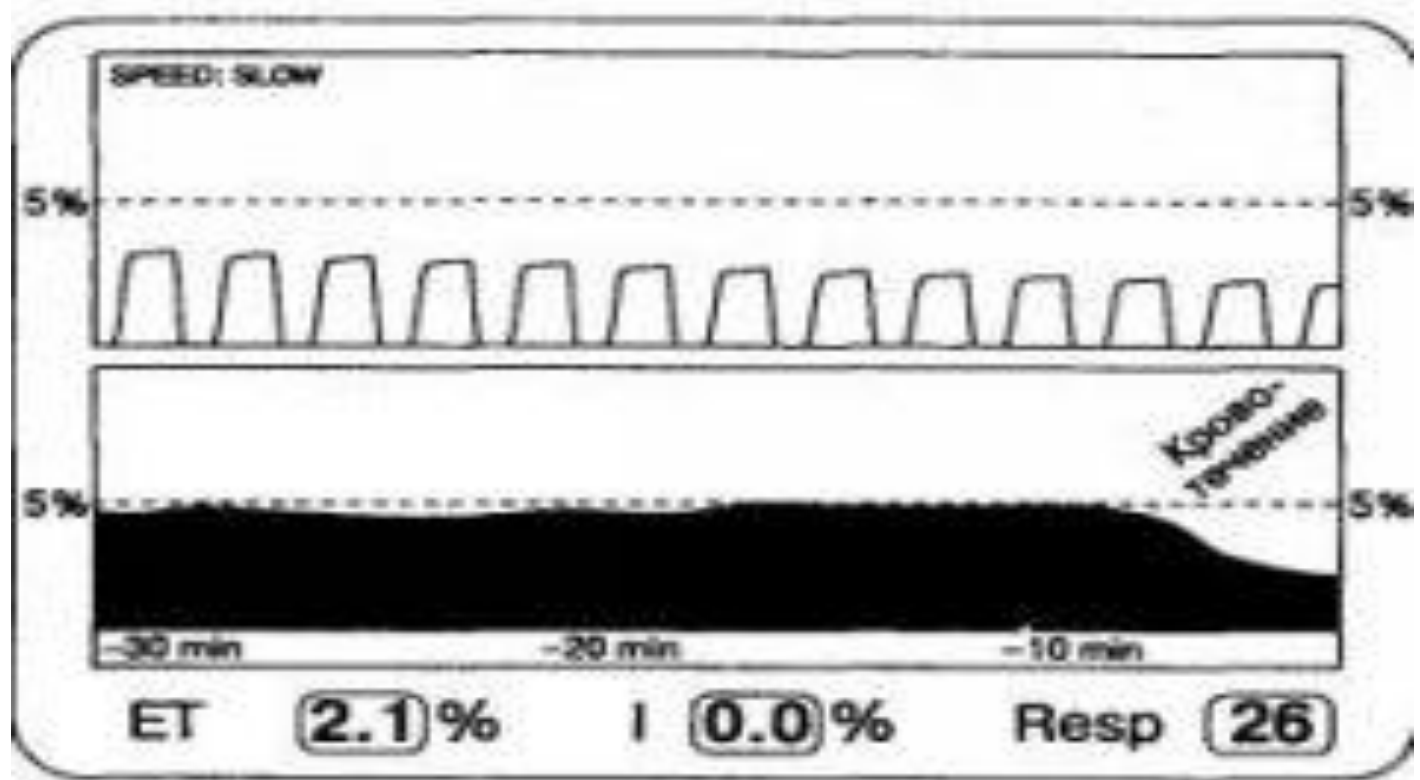
Встречается при неполном заборе анализируемого газа. Следует думать о частичной обструкции дыхательных путей или нарушении герметичности системы.

Нарушение капнограммы такого рода служит указанием на то, что по каким-то причинам газ не достигает анализатора в течение всего выдоха. Выдыхаемый газ может просачиваться в атмосферу через, например, плохо раздутую манжетку эндотрахеальной трубки или плохо пригнанную маску.



Экспоненциальное снижение EtCO₂

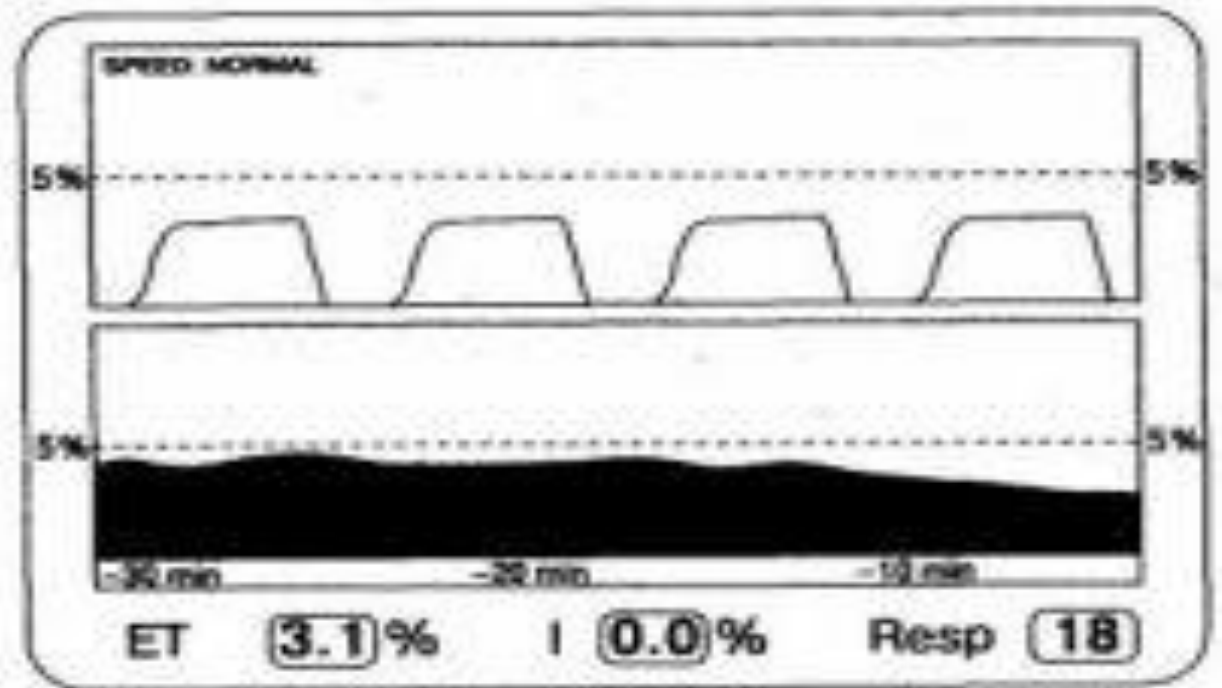
Экспоненциальное снижение EtCO₂ в течение некоторого времени, например в течение 10 – 15 дыхательных циклов, указывает на потенциально опасное нарушение деятельности сердечно-сосудистой или дыхательной системы. Нарушения такого рода должны быть скоррегированы немедленно во избежание серьезных осложнений.



Постоянное снижение EtCO₂

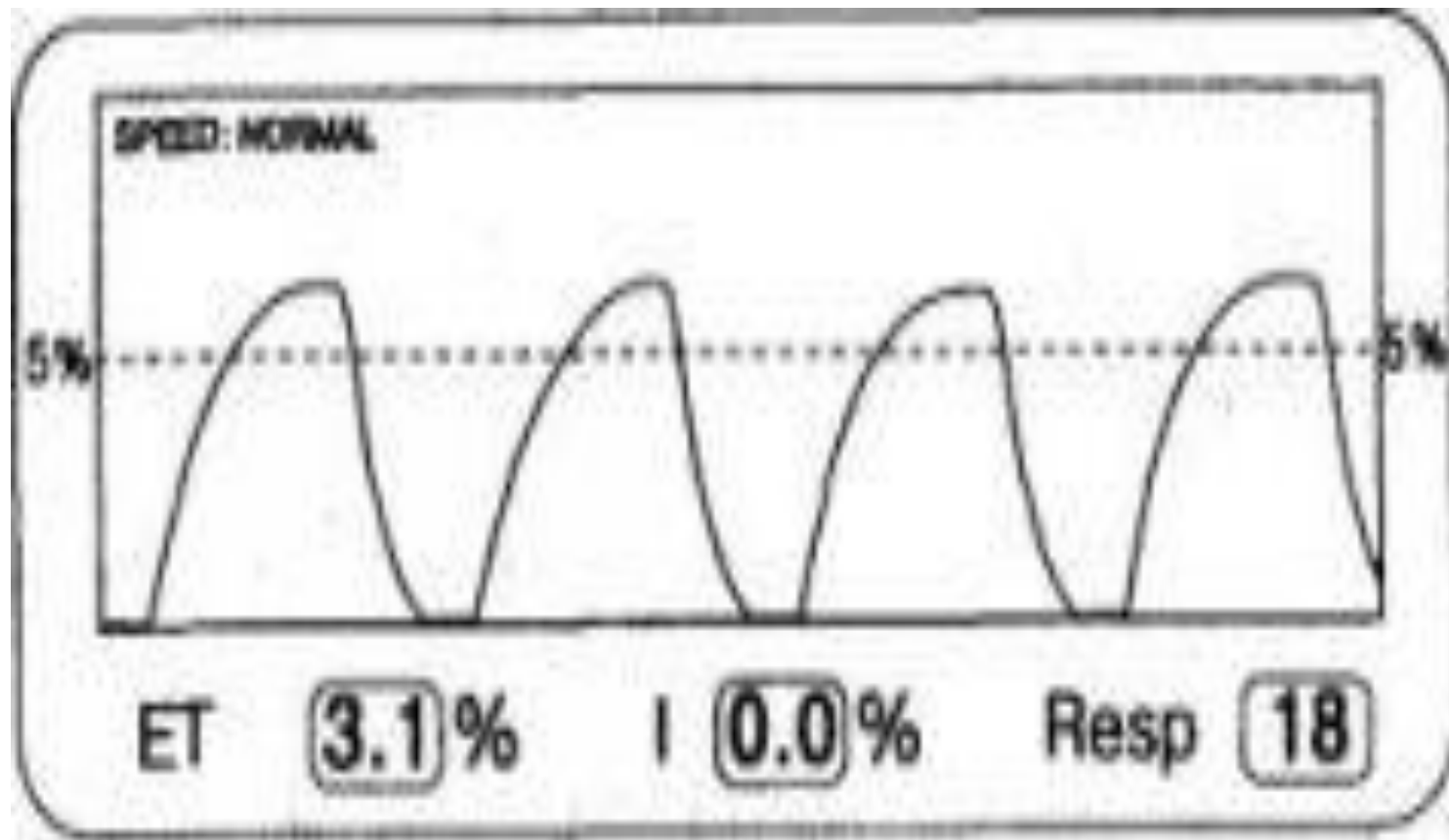
Постепенное снижение EtCO₂ указывает либо на снижение продукции CO₂, либо на снижение легочной перфузии.

Эти причины включают в себя снижение температуры тела, что обычно наблюдается при длительных операциях. Это сопровождается снижением метаболизма и продукции CO₂. Если при этом параметры ИВЛ остаются неизменными, то наблюдается постепенное снижение EtCO₂. такое снижение лучше заметно при низкой скорости записи капнограммы.



Постоянно низкое значение EtCO₂ без выраженного плато

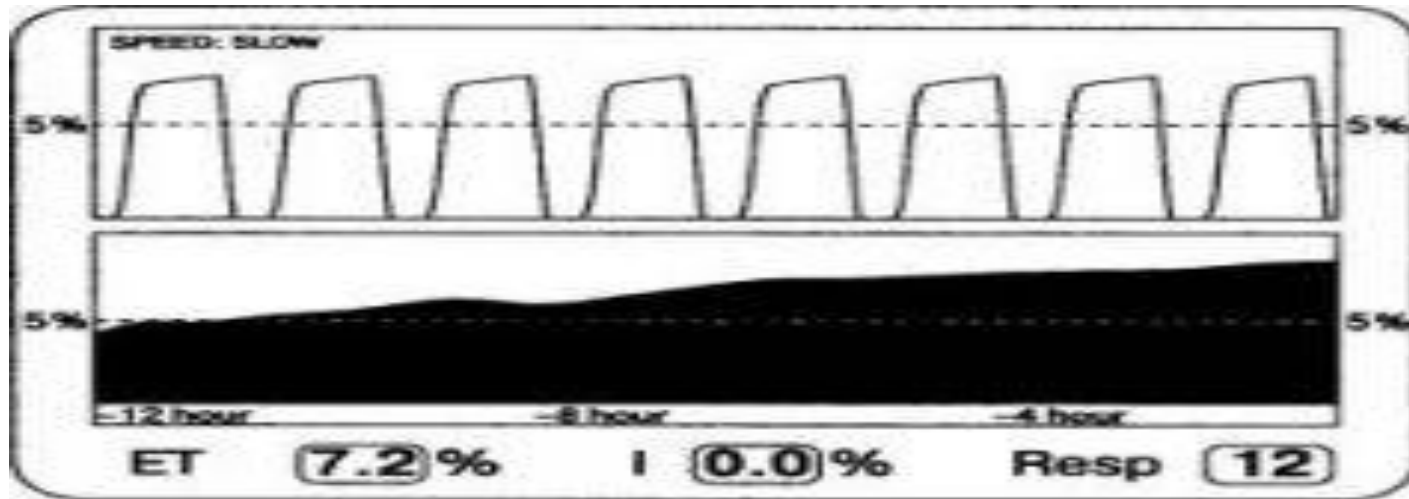
Отсутствие нормального альвеолярного плато означает, что либо не происходит полного выдоха перед началом следующего вдоха, либо выдыхаемый газ разводится газом, не содержащим CO₂ вследствие малого дыхательного объема, слишком высокой скорости забора газа для анализа или слишком высокого газотока в дыхательном контуре.



Постоянно низкое значение EtCO₂ с выраженным плато

Может сложиться впечатление, что это результат ошибки аппаратуры, что вполне возможно, особенно если калибровка и сервис проводились давно. Проверить работу аппарата можно определив свое собственное EtCO₂. Если же прибор работает нормально, то такая форма кривой объясняется наличием большого физиологического мертвого пространства у больного. У взрослых причиной тому являются хронические обструктивные заболевания легких, у детей – бронхопупьмонарная дисплазия. Кроме того, увеличение мертвого пространства может быть результатом умеренной гипоперфузии легочной артерии вследствие гипотонии. В этом случае коррекция гипотонии восстанавливает нормальную капнограмму.

Постепенное повышение EtCO₂



Повышение EtCO₂ связано с гиповентиляцией, повышением продукции CO₂ или абсорбцией экзогенного CO₂ (лапароскопия).

Сюда же относятся такие факторы, как частичная обструкция дыхательных путей, повышение температуры тела (особенно при злокачественной гипертермии), абсорбция CO₂ при лапароскопии.

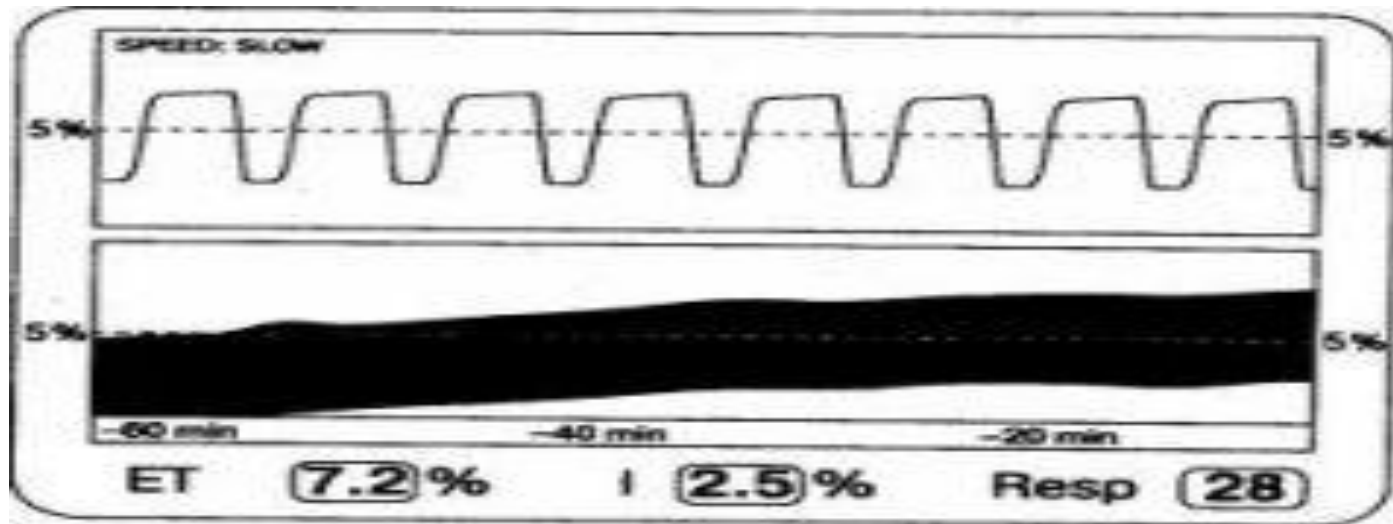
Небольшая утечка газа в системе ИВЛ, приводящая к снижению минутной вентиляции но с сохранением более-менее адекватного дыхательного объема, на капнограмме будет представлена постепенным повышением EtCO₂ вследствие гиповентиляции. Восстановление герметизации разрешает проблему.

Внезапное повышение EtCO₂

Внезапное, но кратковременное повышение EtCO₂ означает повышение доставки CO₂ к легким.

Наиболее частым объяснением подобному изменению капнограммы служит внутривенная инфузия бикарбоната натрия с соответствующим увеличением экскреции CO₂ легкими. Сюда же относятся снятие турникета с конечности, что открывает доступ крови, насыщенной CO₂ в системную циркуляцию.

Постепенное повышение уровня EtCO₂ и подъем изолинии



Постепенное повышение EtCO₂ вместе с уровнем изолинии предполагает повторное использование дыхательной смеси.

Значение EtCO₂ обычно повышается до тех пор, пока не установится новое равновесие между альвеолярным газом и газами артериальной крови.

Наиболее часто встречается заедание клапана, что превращает однонаправленный газоток в маятникообразный. Другой часто встречающейся причиной такого нарушения капнограммы является истощение емкости абсорбера.

Кардиогенные осцилляции

Обычно кардиогенные осцилляции наблюдаются при относительно небольшом дыхательном объеме в сочетании с невысокой частотой дыхания. Осцилляции возникают в конечной части дыхательной фазы капнограммы во время выдоха, так как изменение объема сердца приводит к «выдоху» небольшого объема газа при каждом сердечном сокращении. Такой тип капинограммы является вариантом нормальным объемом

