

**ДИВЕРТИКУЛЫ ПИЩЕВОДА.
КЛИНИКО-
РЕНТГЕНОЛОГИЧЕСКАЯ
ХАРАКТЕРИСТИКА И
ДИФФЕРЕНЦИАЛЬНАЯ
ДИАГНОСТИКА.**

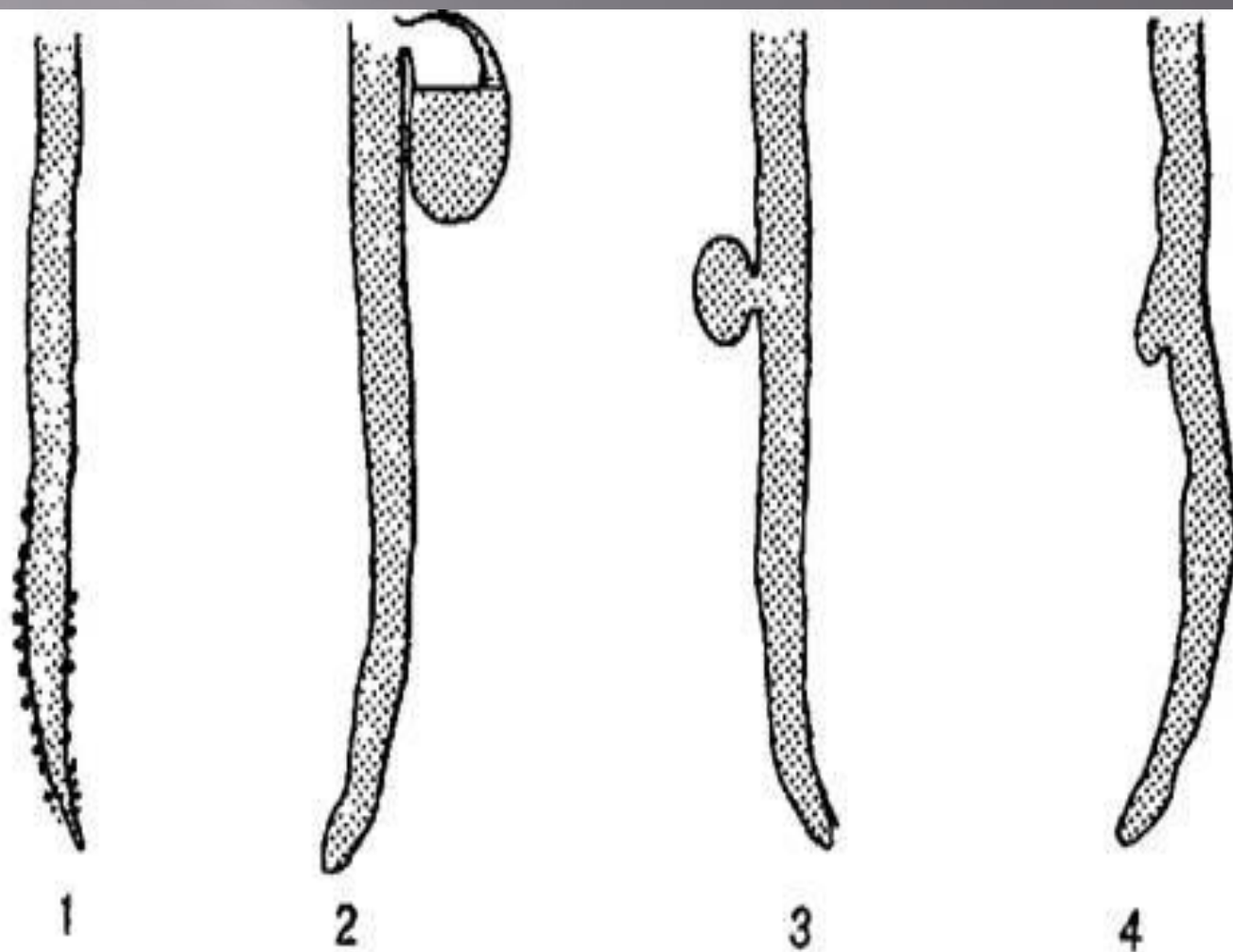
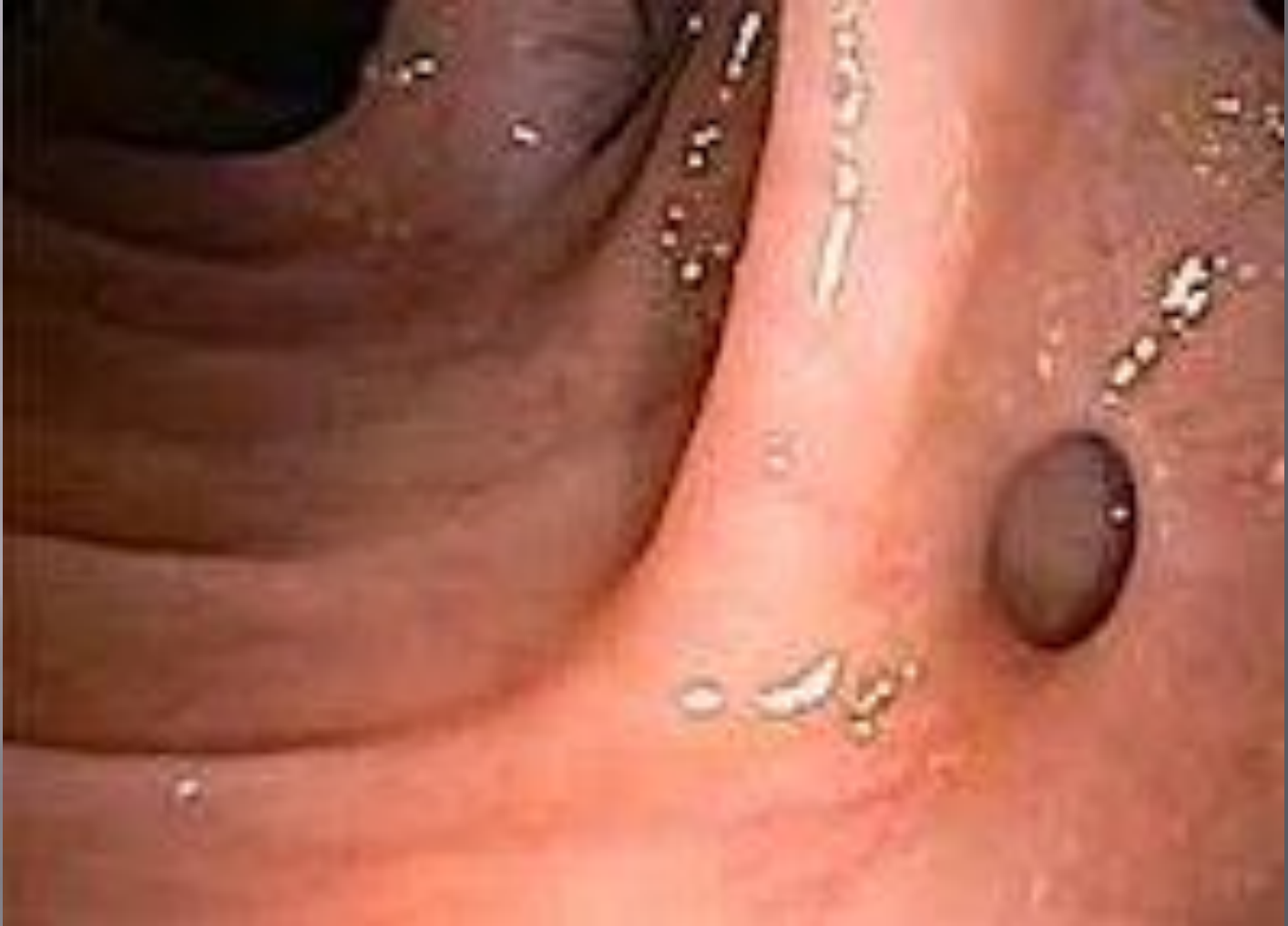
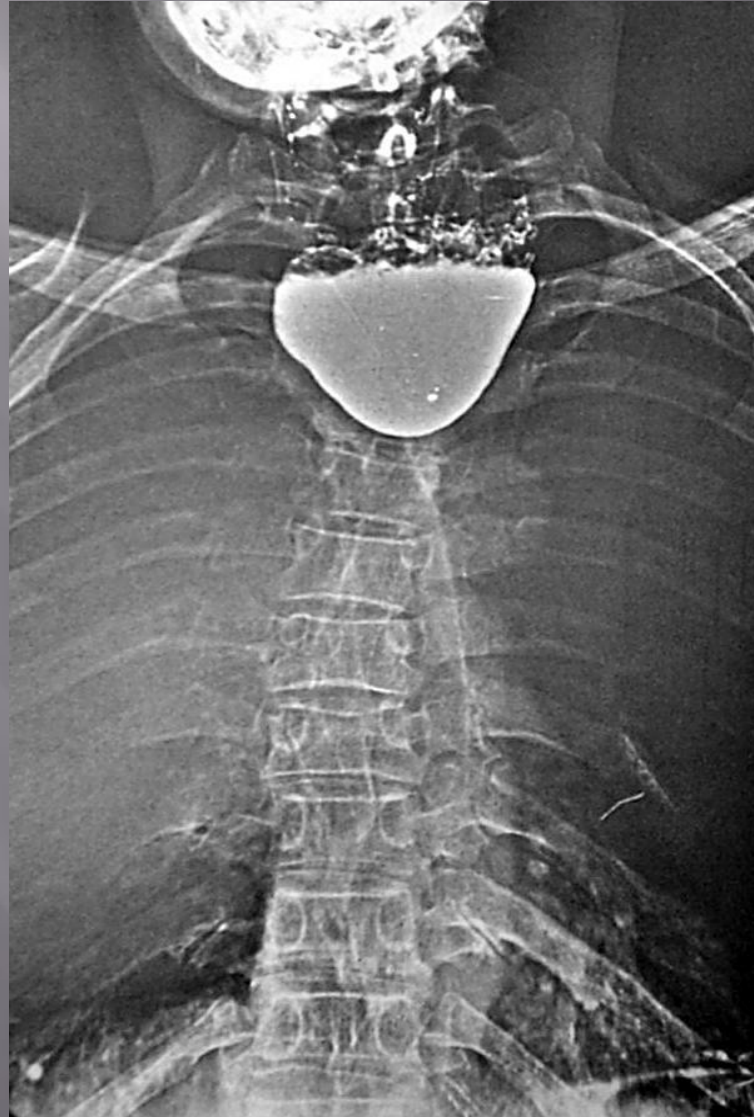
Рис. 7. Типы дивертикулов пищевода (схема).

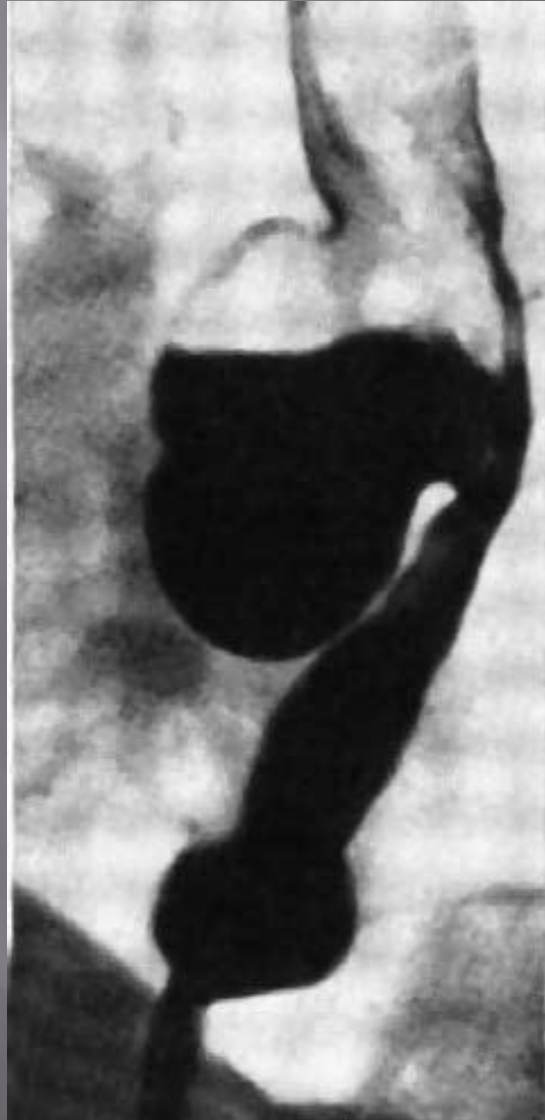1 — дивертикулёз (внутристеночные псевдивертикулы); 2 — глоточно-пищеводный дивертикул; 3 — пульсионный дивертикул; 4 — тракционный дивертикул.



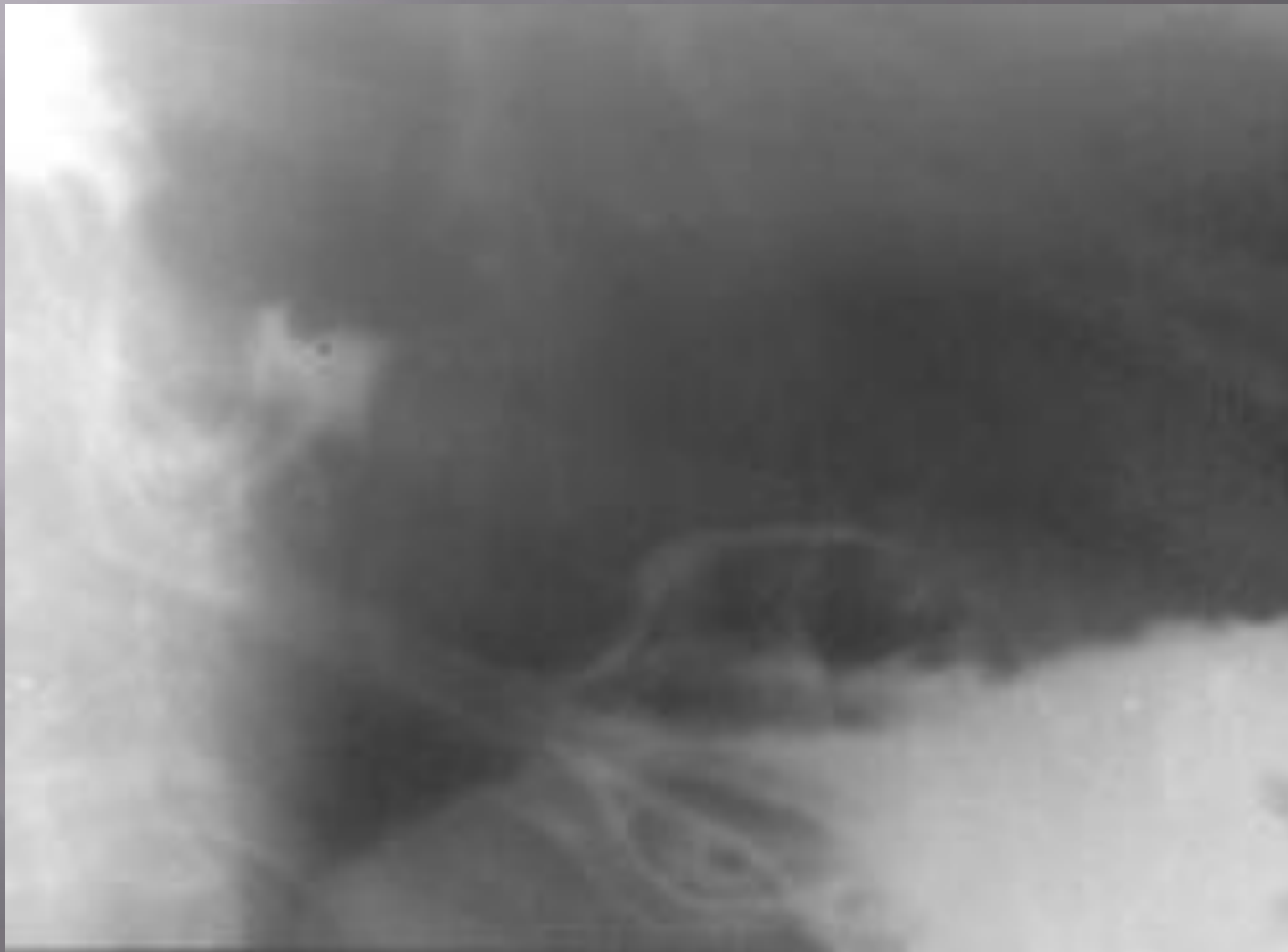
Ценкеровский дивертикул



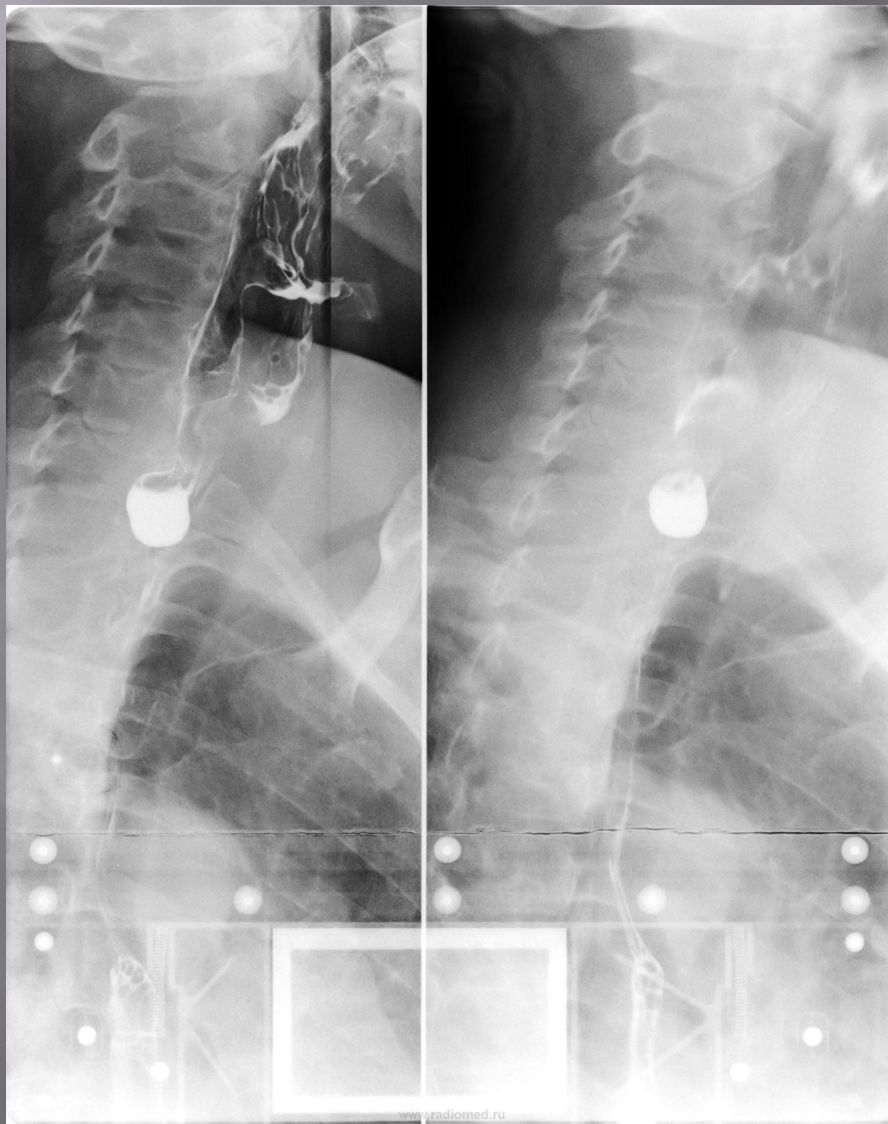Бифуркационный дивертикул



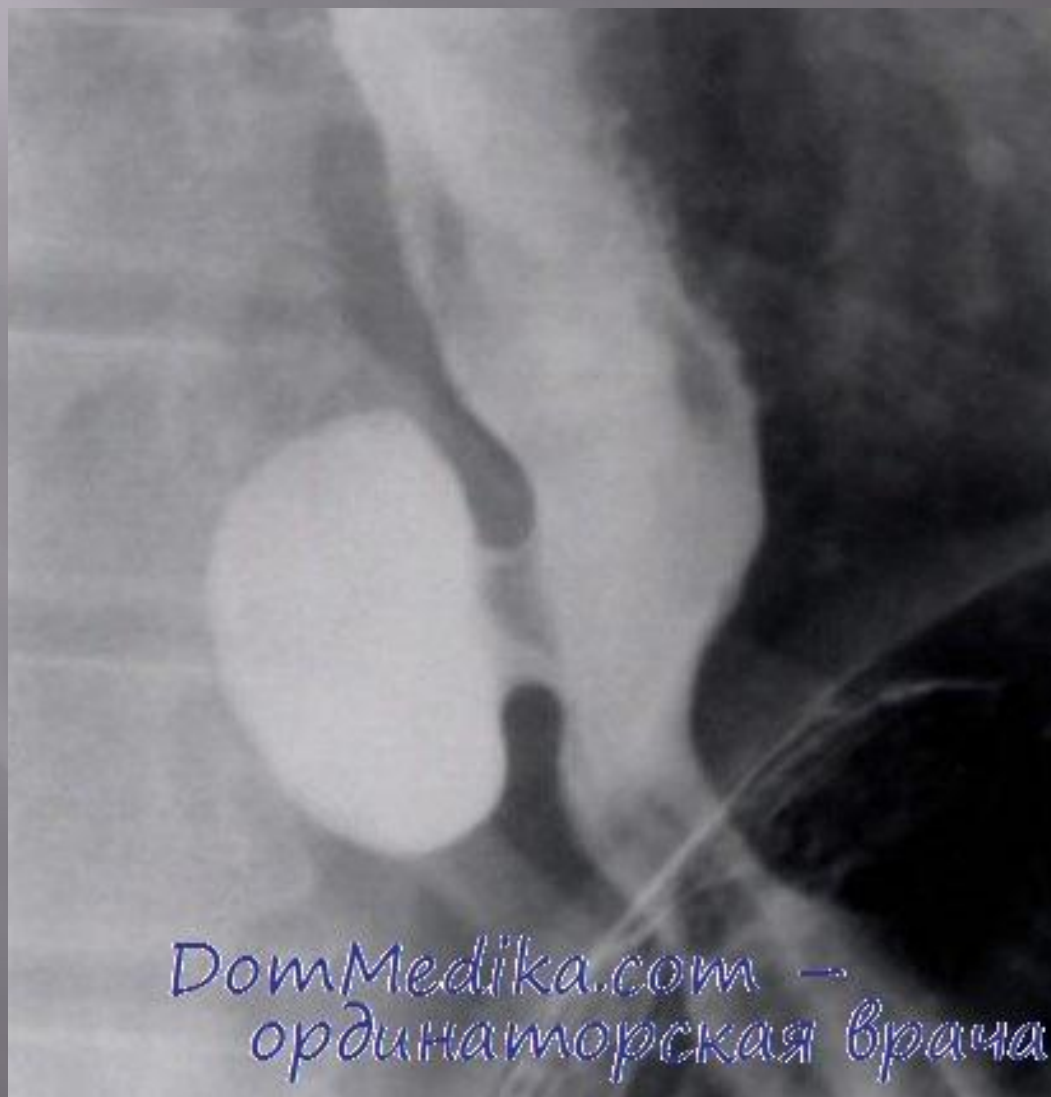Тракционный дивертикул нижней трети пищевода



Пульсионный дивертикул



Эпидиафрагмальный дивертикул



Эпидиафрагмальный дивертикул

