Рентгенодиагностика

Респираторная система

М.А.Нарусбаева
Кафедра общей и частной хирургии СПб ГАВМ

Респираторная система

- Полость носа (носовые ходы и пазухи)
- Гортань
- Трахея
- Лёгкие

Носовая полость

- Вентродорсальная проекция с открытой пастью
- Фронтальная проекция
- Боковая проекция
- Дорсовентральная проекция с закрытой пастью

Вентродорсальная проекция с открытой пастью

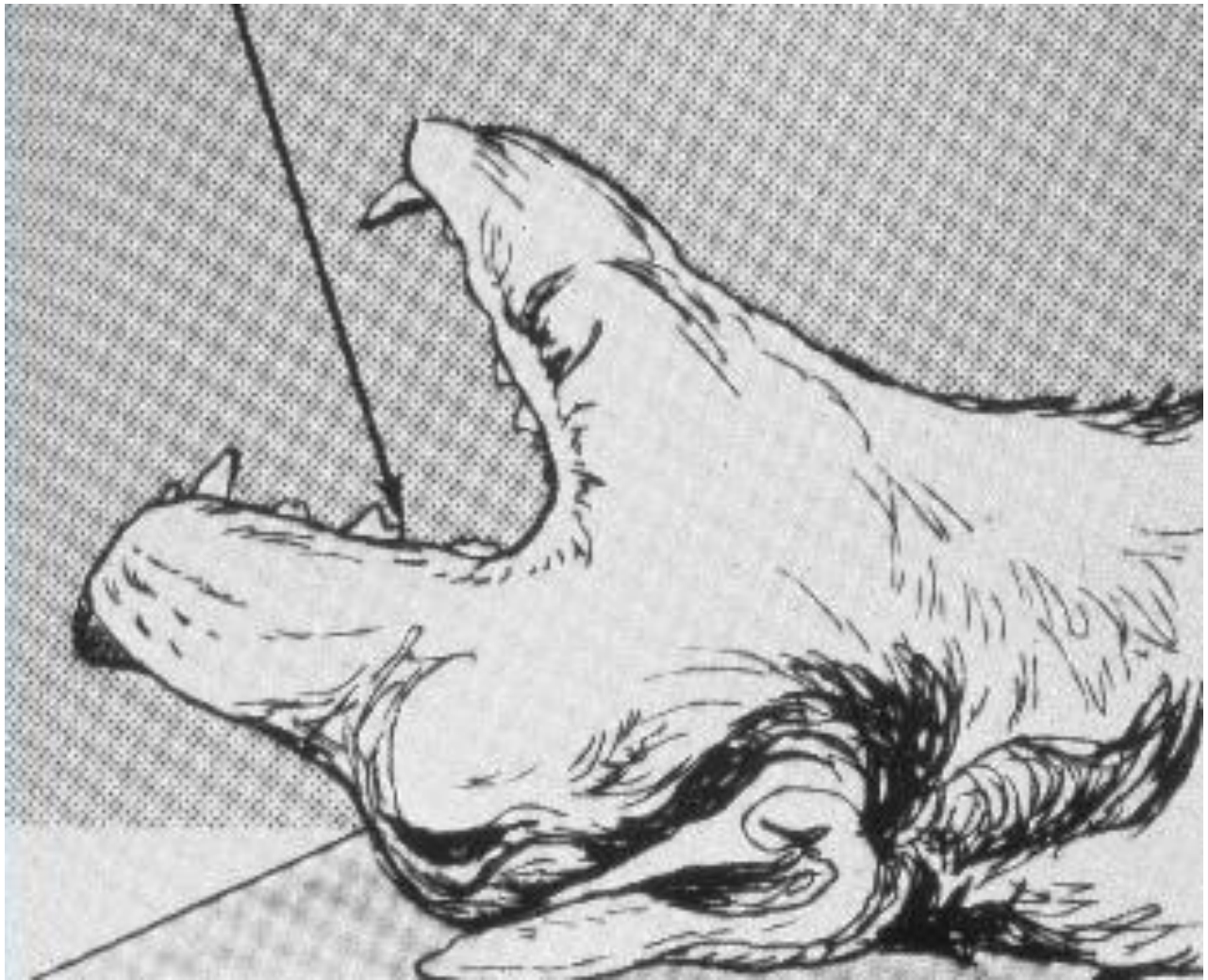

Вентродорсальная проекция с открытой пастью

Дорсовентральная проекция с кассетой во рту



Дорсовентральная проекция с кассетой во рту

Фронтальная проекция

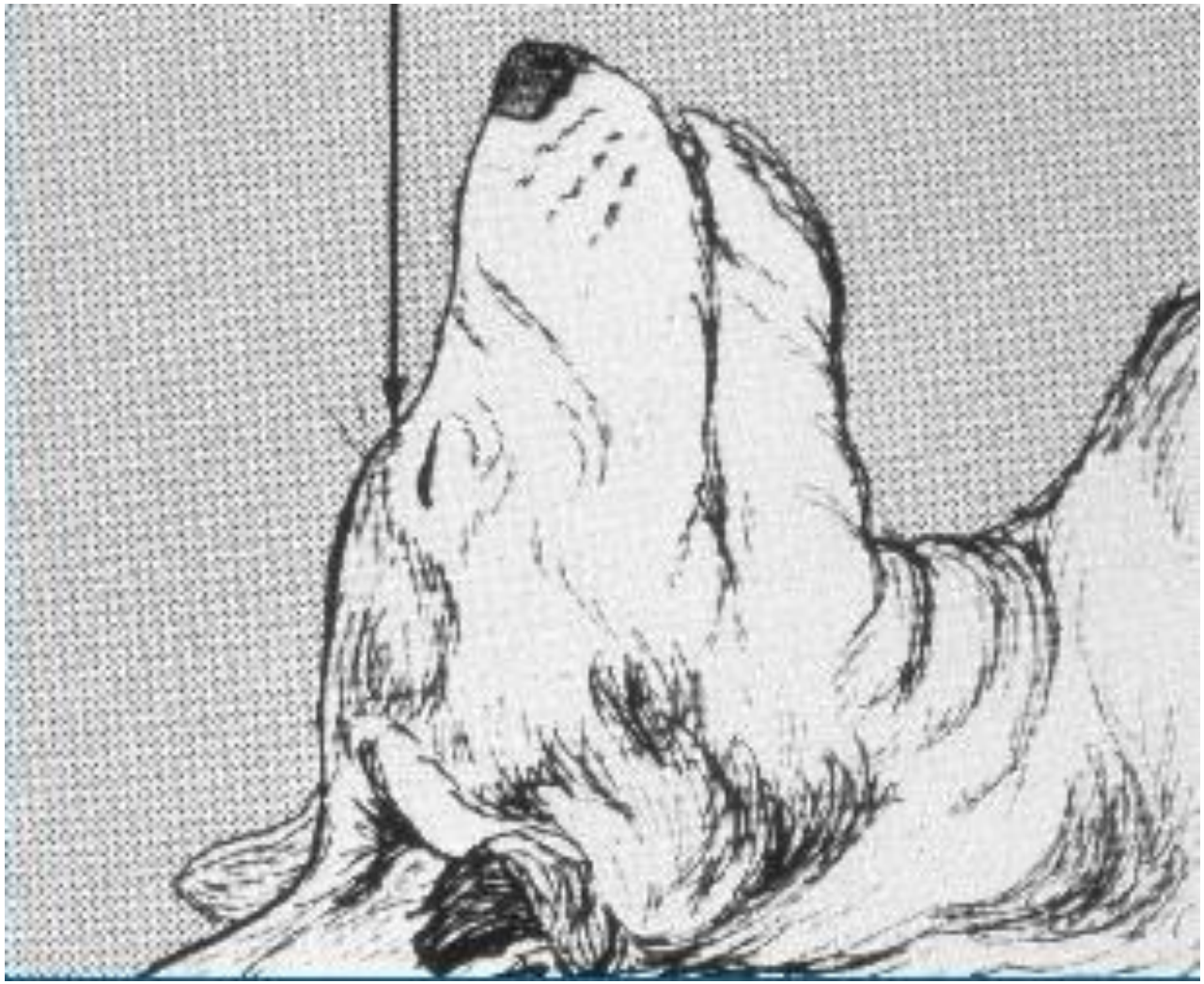

Фронтальная проекция

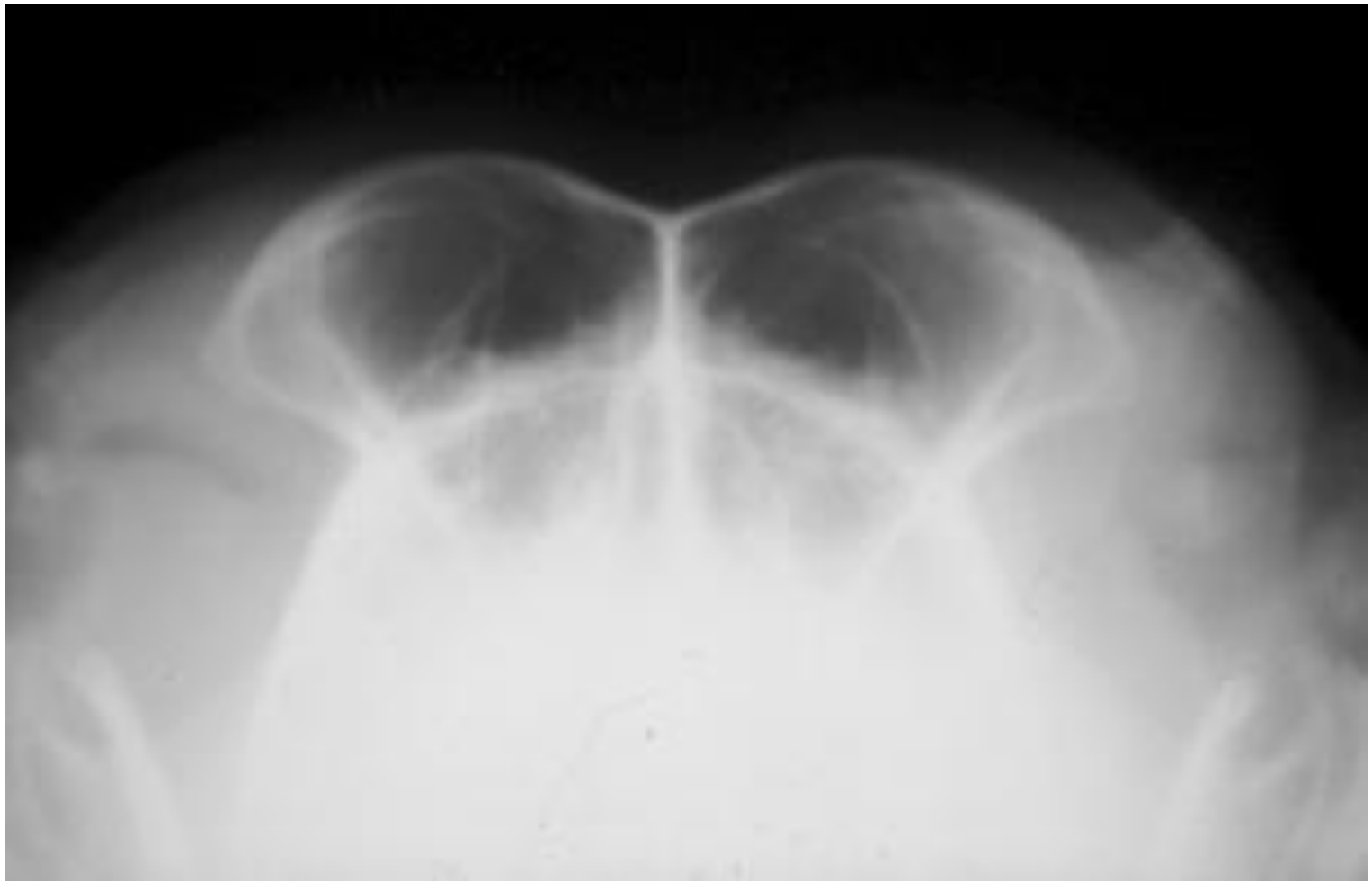

Боковая проекция

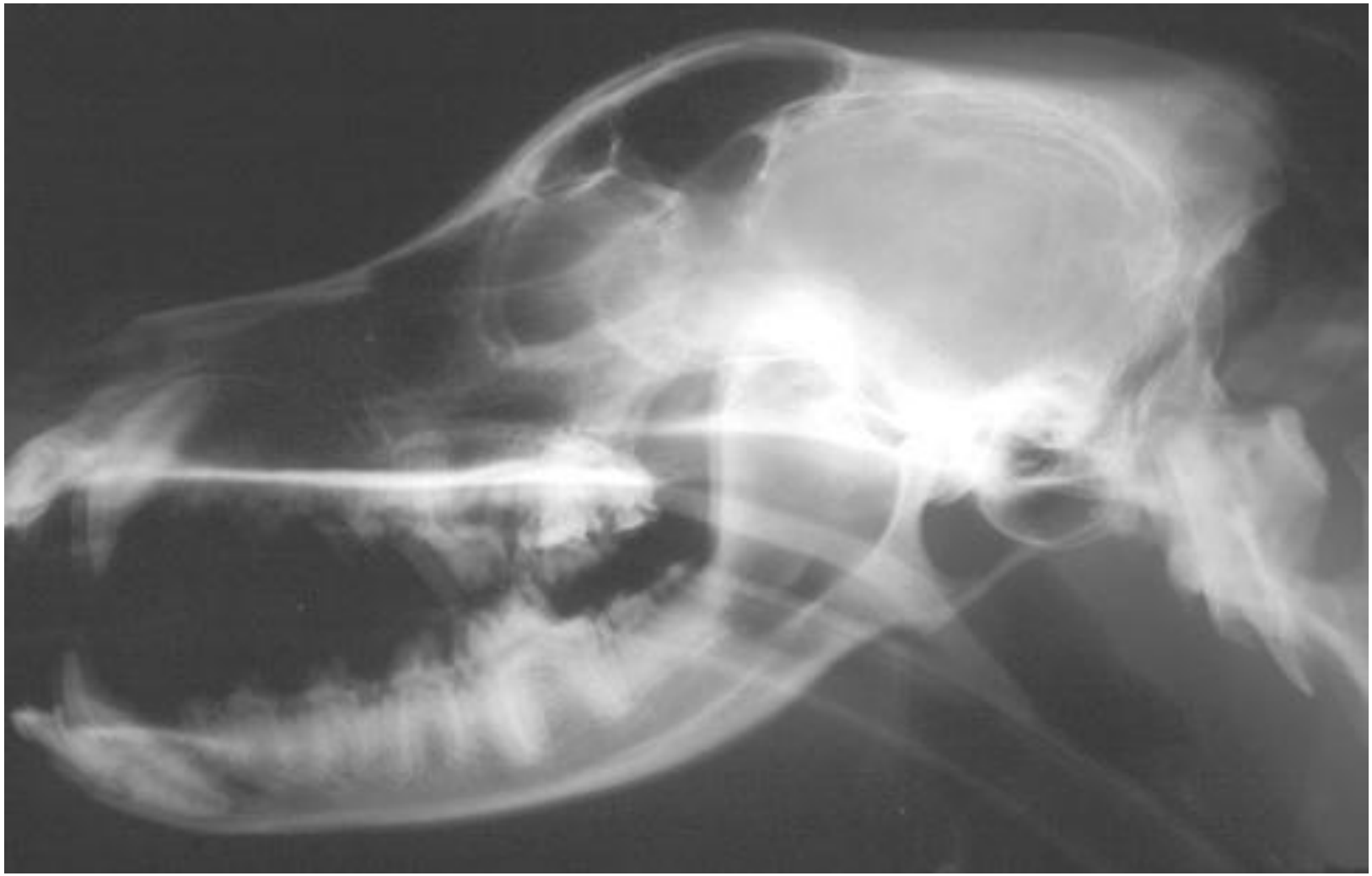

Дорсовентральная проекция с закрытой пастью

Рентгенограмма носа – что ищем?

- **Повышение рентгенологической плотности (гомогенные уплотнения)**
- **Снижение рентгенологической плотности**
- **Деструкция кости**

Рентгенограмма носа – алгоритм постановки диагноза

1. **Риниты грибковой природы: деструкция кости + снижение рентгенологической плотности**
2. **Неспецифические риниты: гомогенные уплотнения.**
3. **Опухолевый процесс: гомогенные уплотнения + деструкция кости.**
4. **Переломы костей.**

Гомогенное уплотнение в лобной пазухе

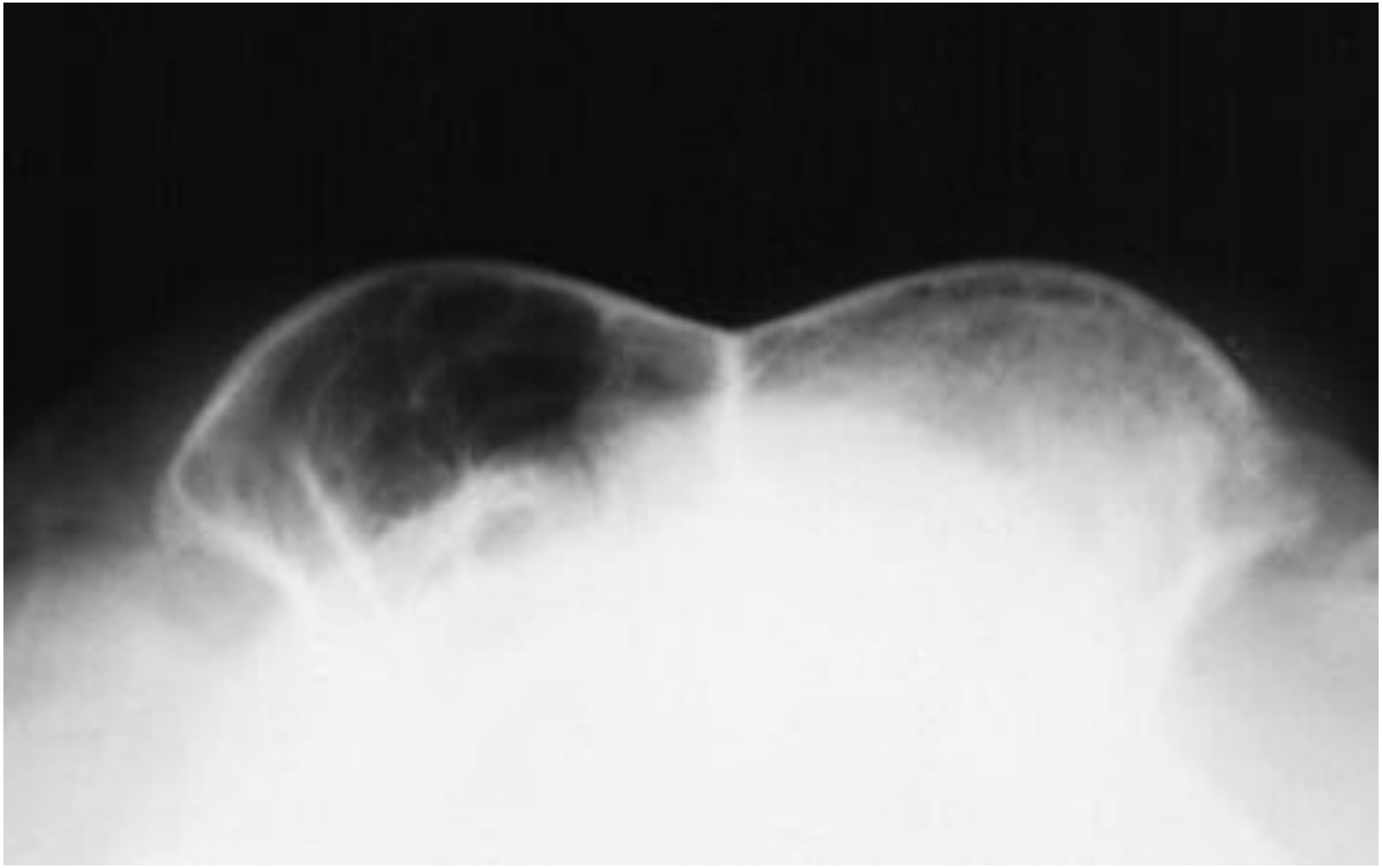

Деструкция носовой перегородки

Деструкция носовой перегородки

Неоплазия в носовых ходах

Гомогенное уплотнение

Гомогенное уплотнение

Перелом костей верхней челюсти

Перелом костей верхней челюсти

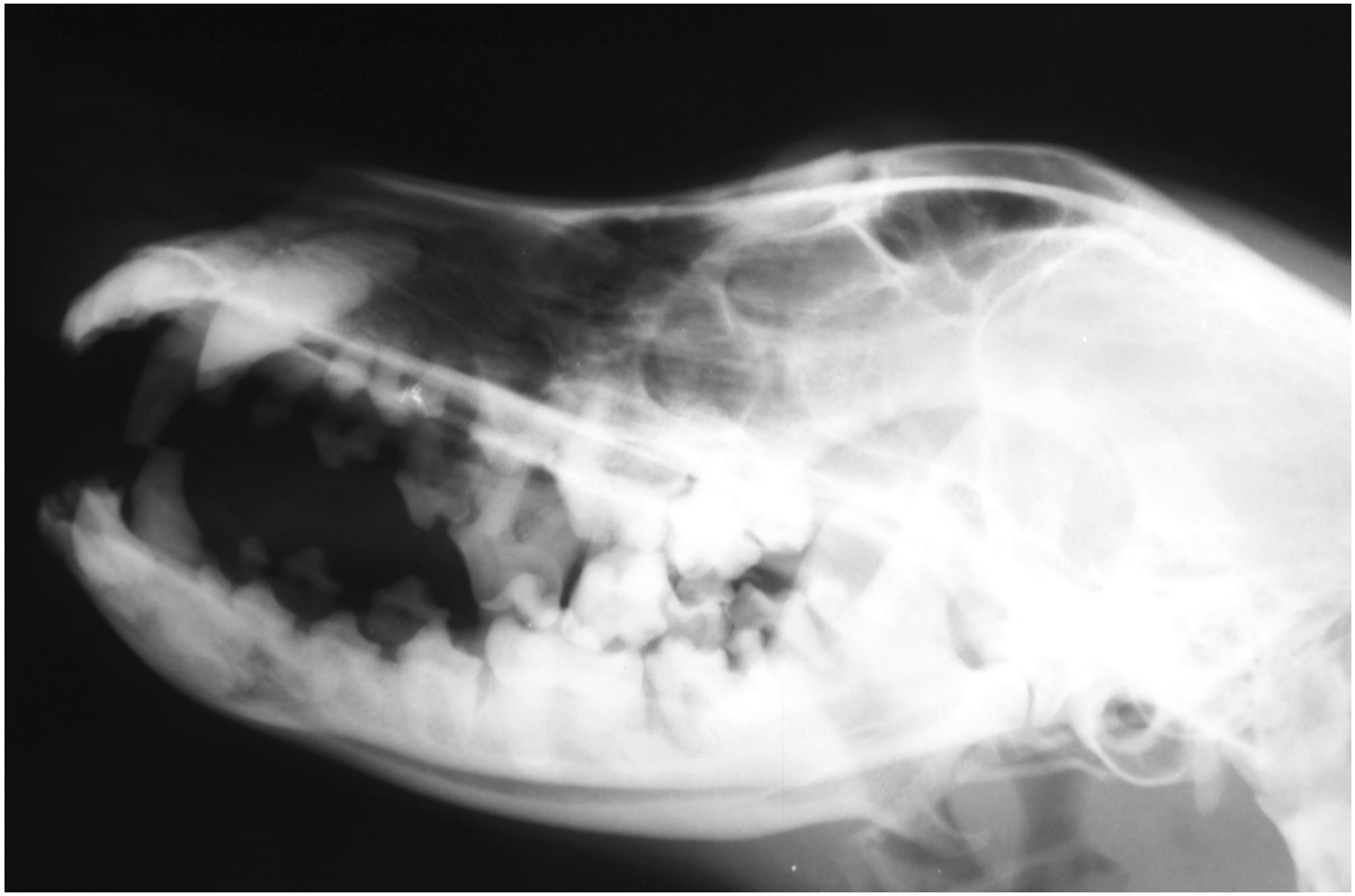

Исследование трахеи

- Смещение трахеи
- Изменение плотности трахеи
- Изменение диаметра трахеи

Смещение трахеи

Изменение плотности трахеи

Изменение диаметра трахеи – гипоплазия

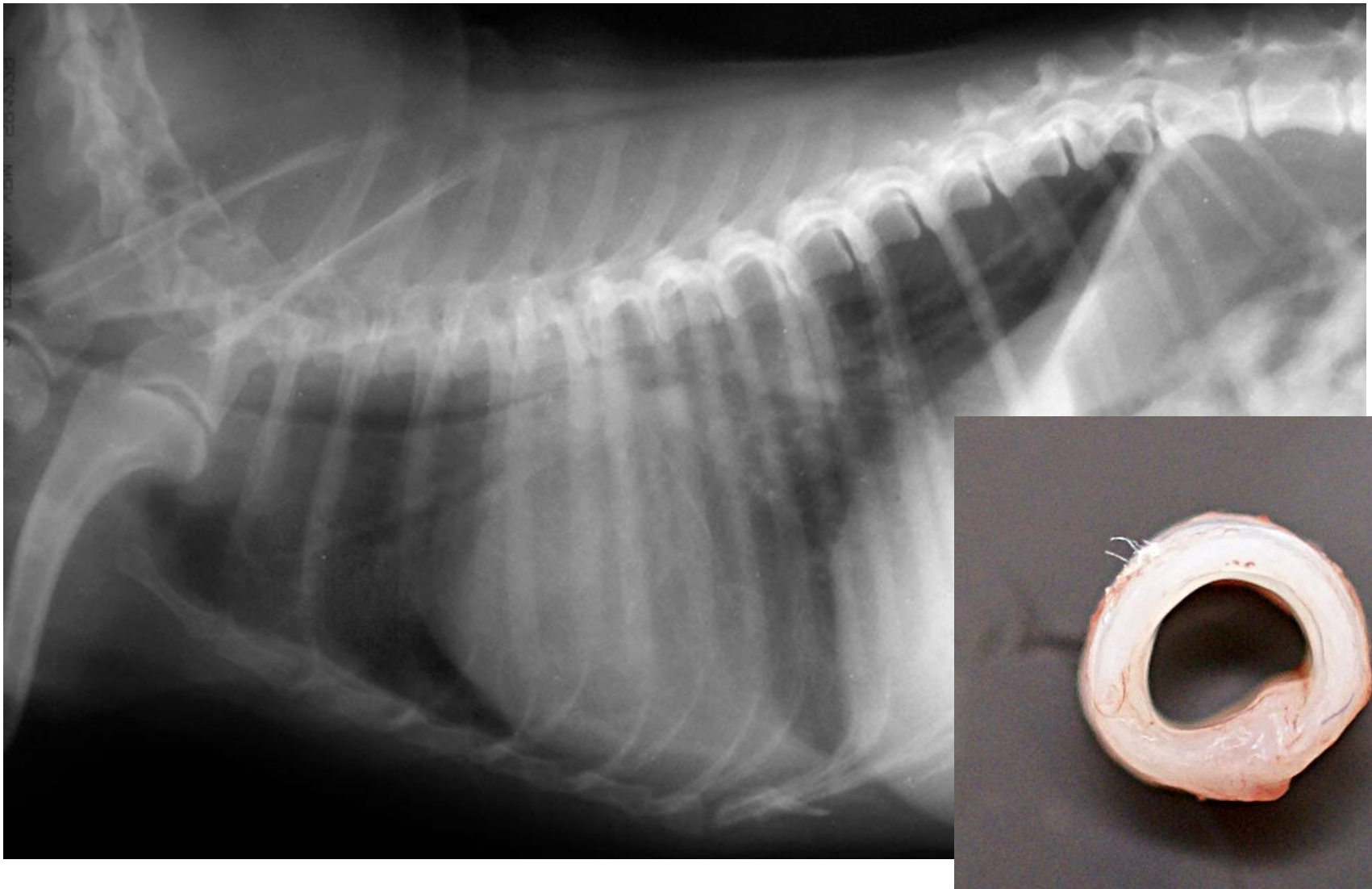

Изменение диаметра трахеи - коллапс

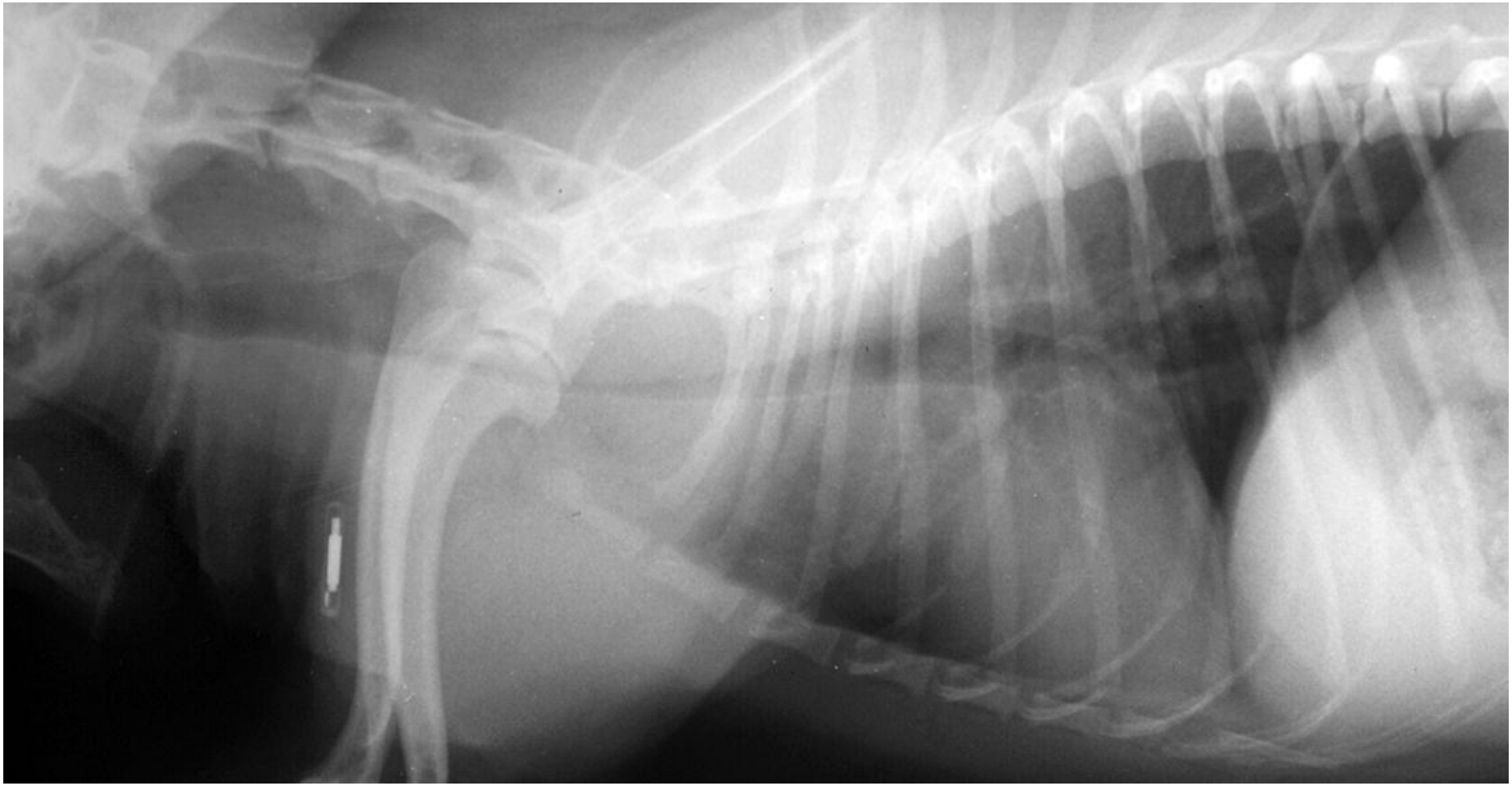

Изменение диаметра трахеи

Исследование лёгких – латеральная проекция

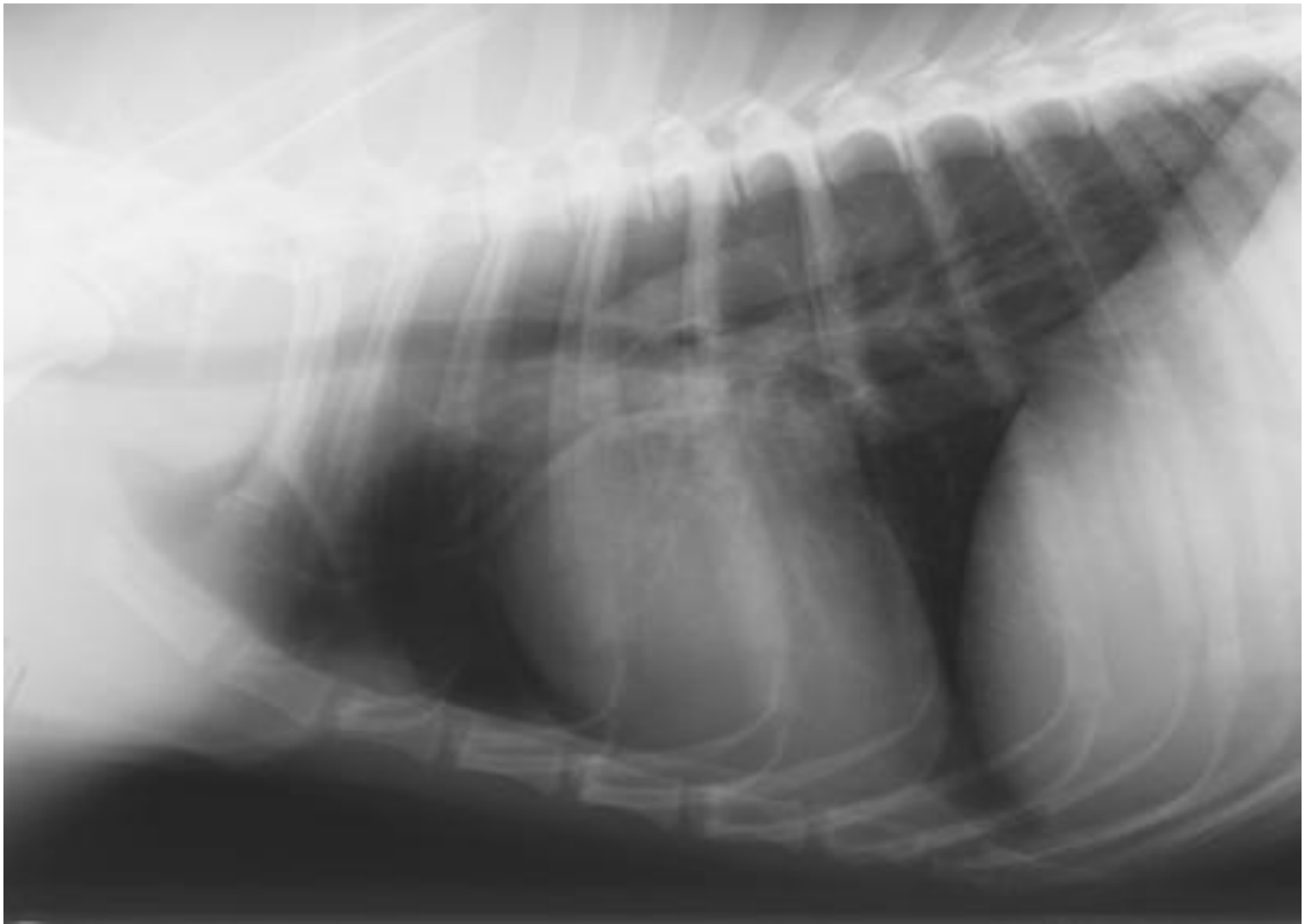

Исследование лёгких – вентродорсальная пр.

Плотность и контраст

Фаза вдоха - выдоха

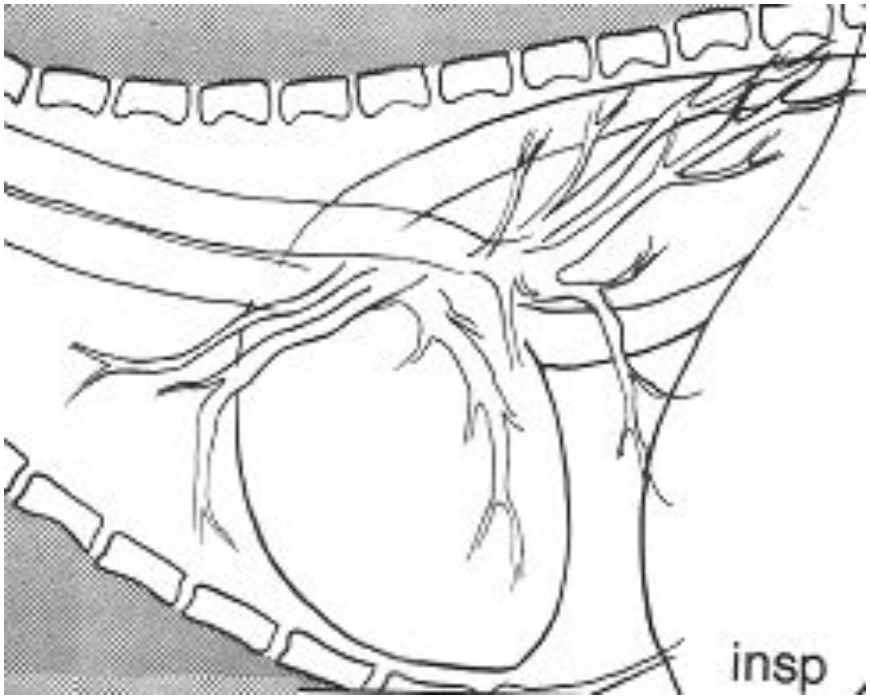

Вдох

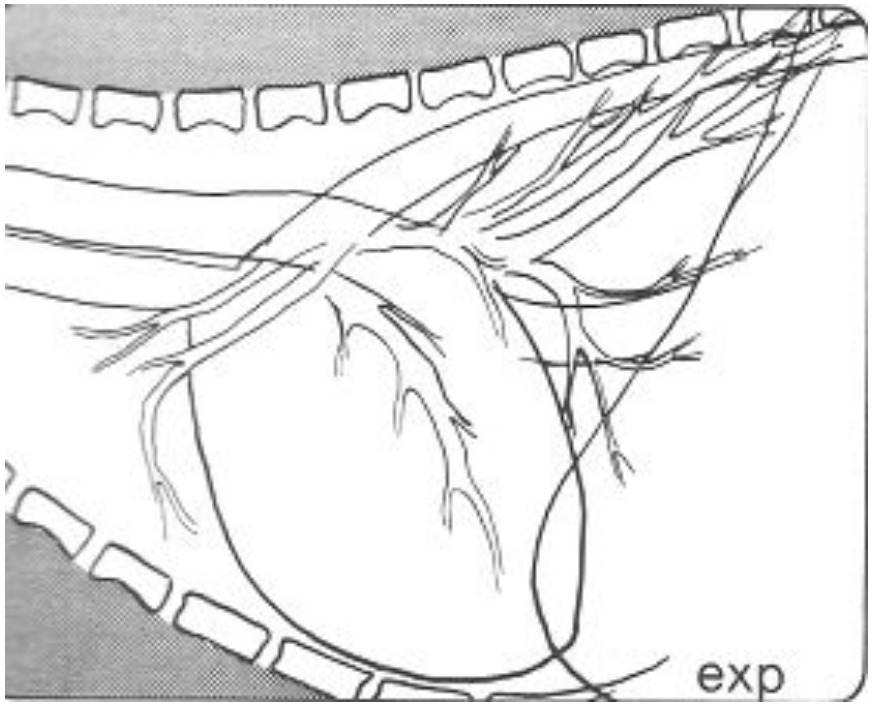

Выдох

Фаза вдох - выдох

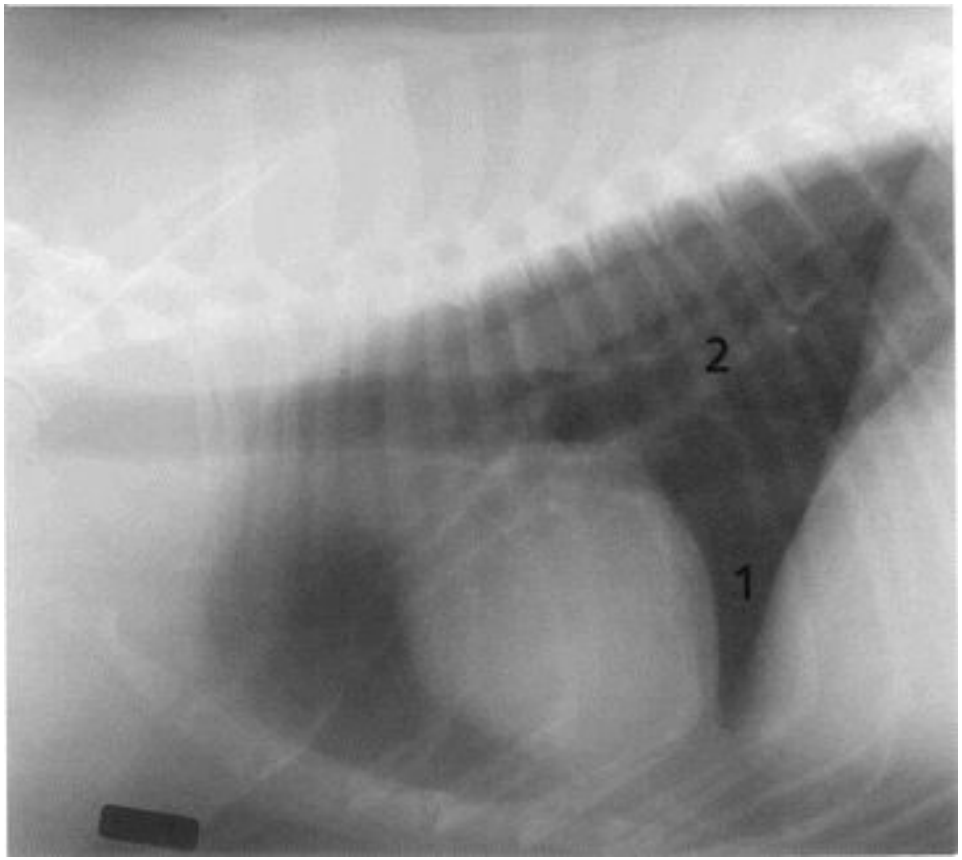

Вдох

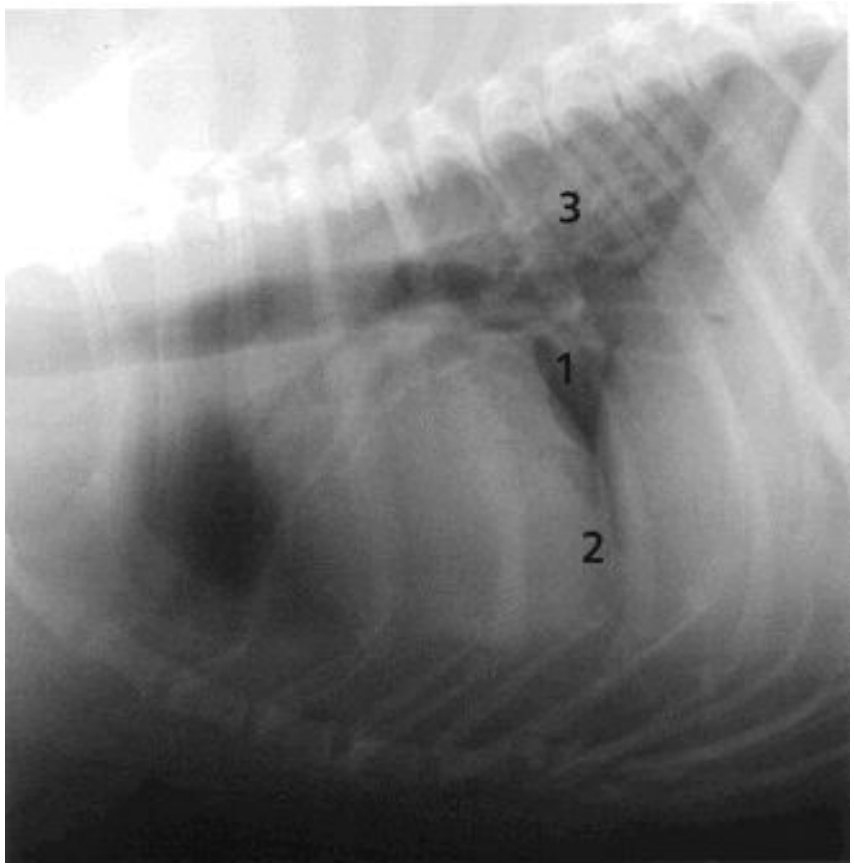

Выдох

Фаза вдох - выдох

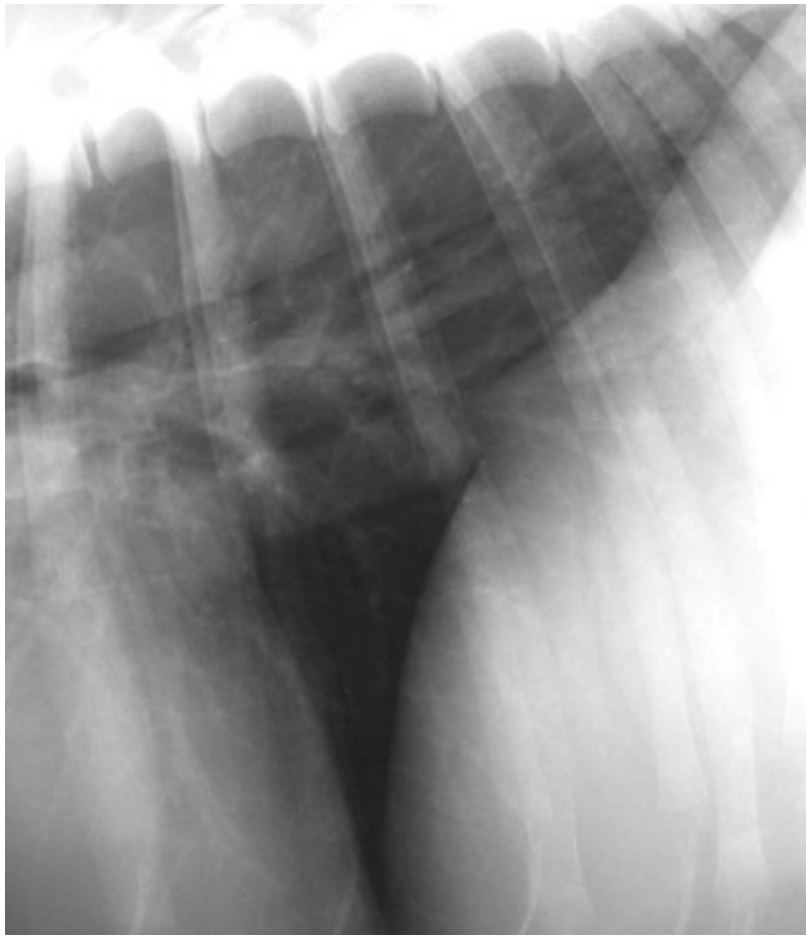

Вдох

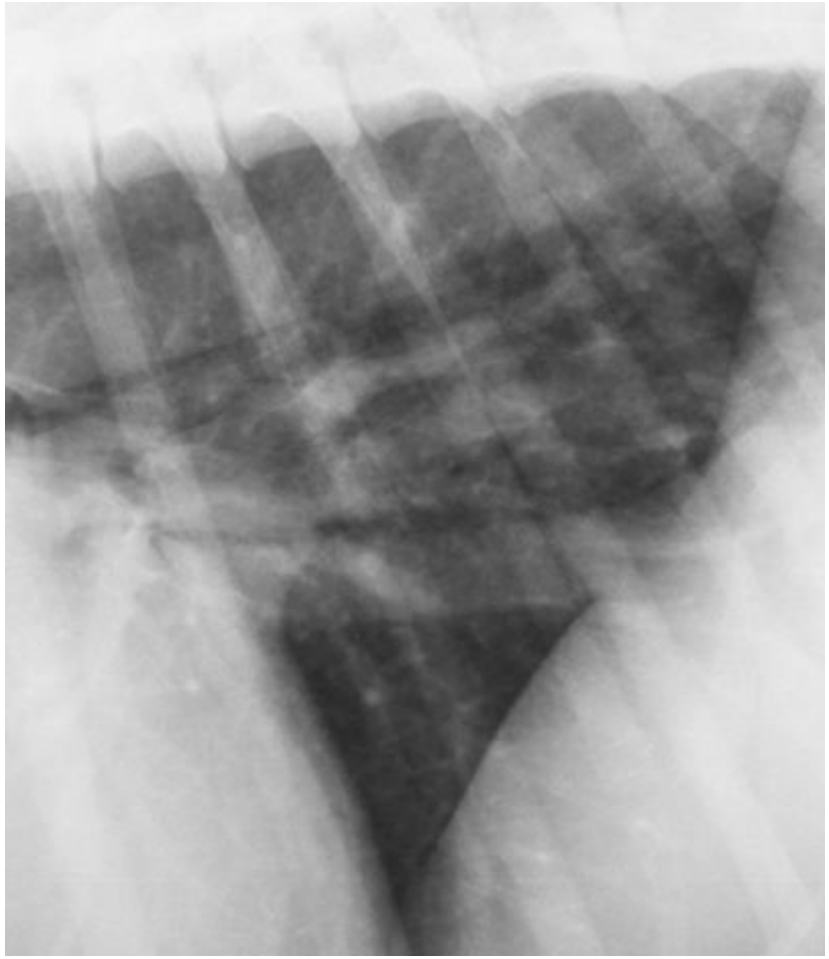

Выдох

Исследование лёгких

- **Снижение плотности лёгких:**
  локальное
  диффузное
- **Увеличение плотности лёгких:**
  по бронхиальному типу
  по альвеолярному типу
  по интерстициальному типу
  по васкулярному типу

Снижение плотности лёгких

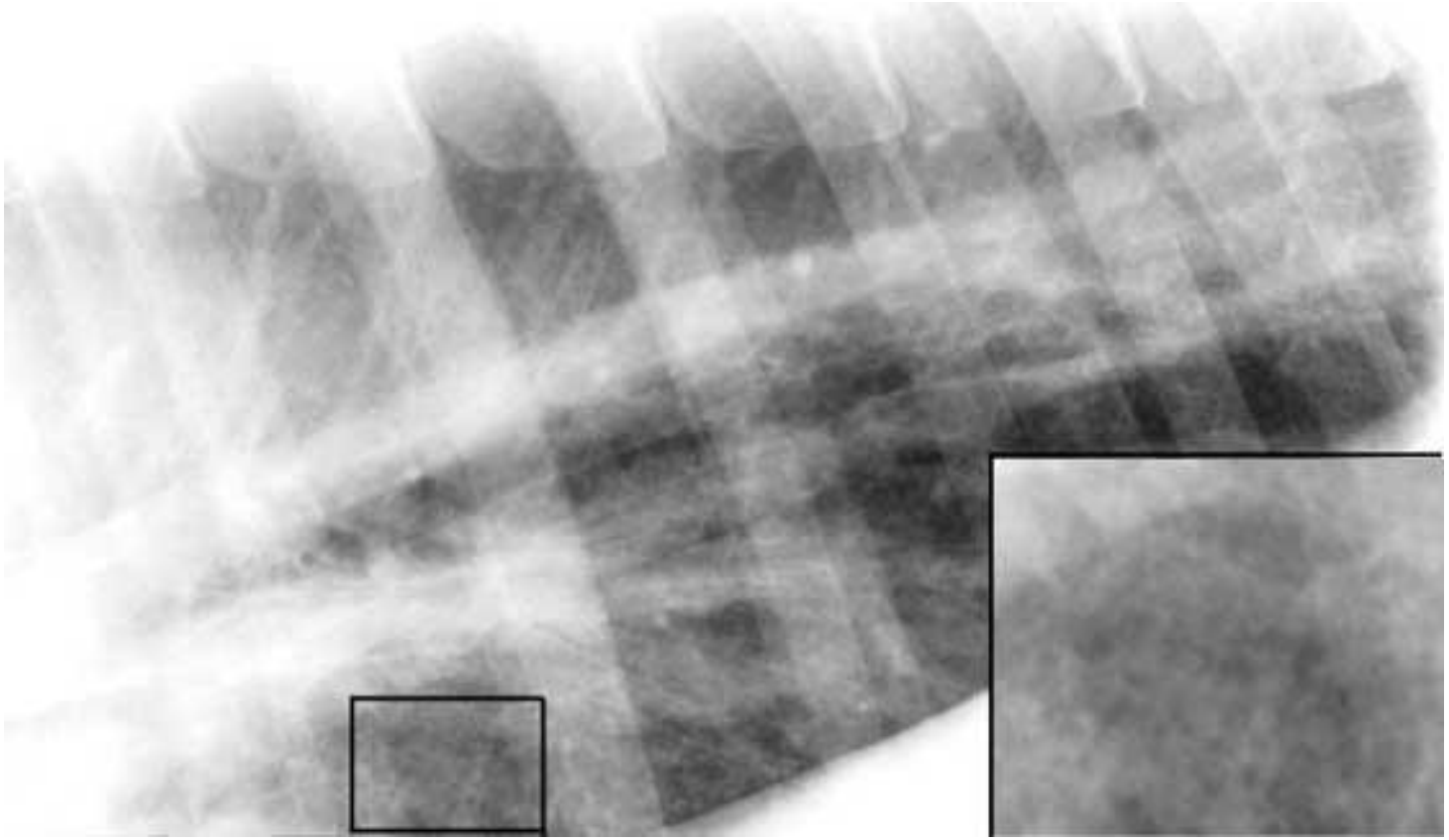

Обструкция бронха

Снижение плотности лёгких

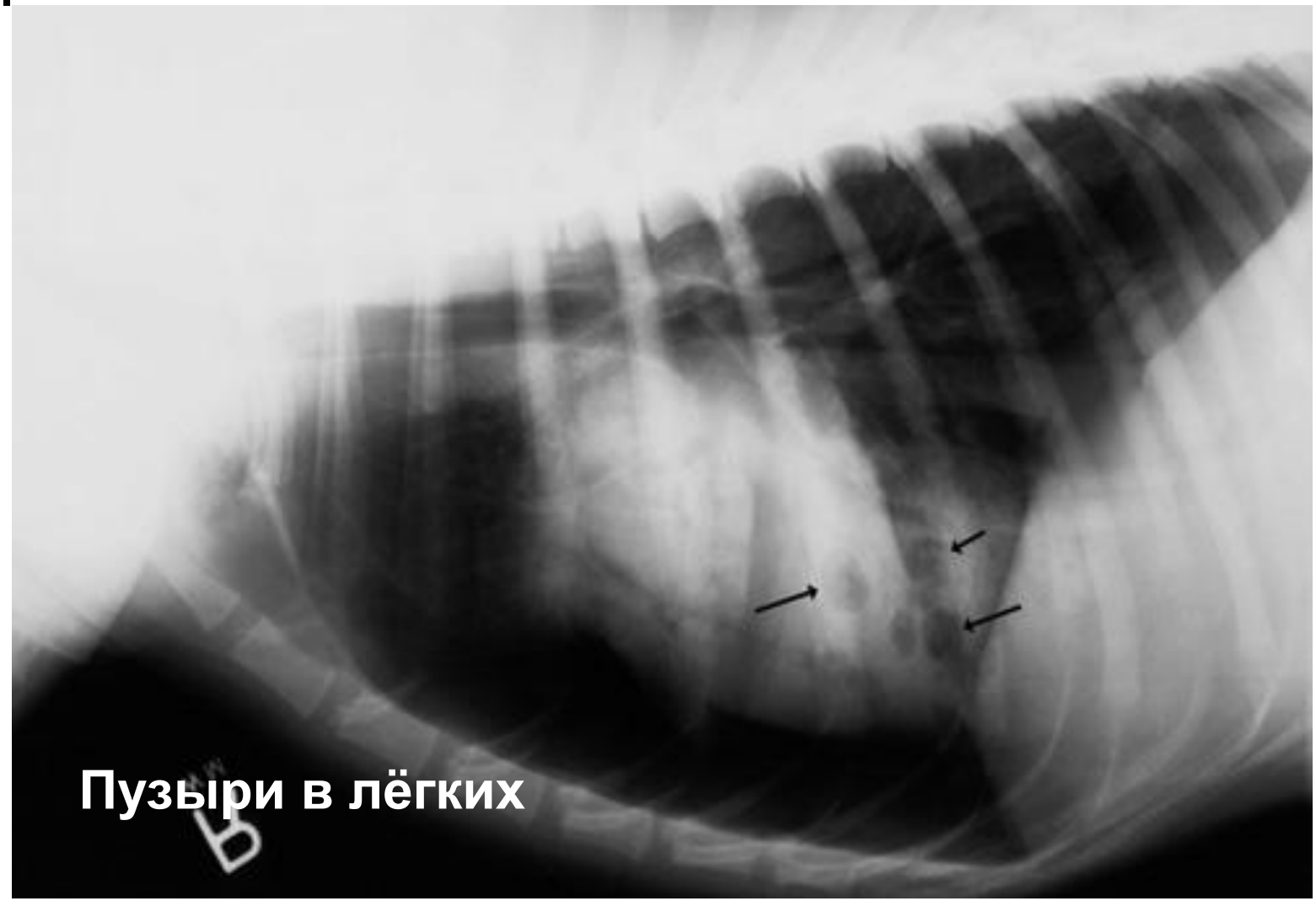

Снижение плотности лёгких

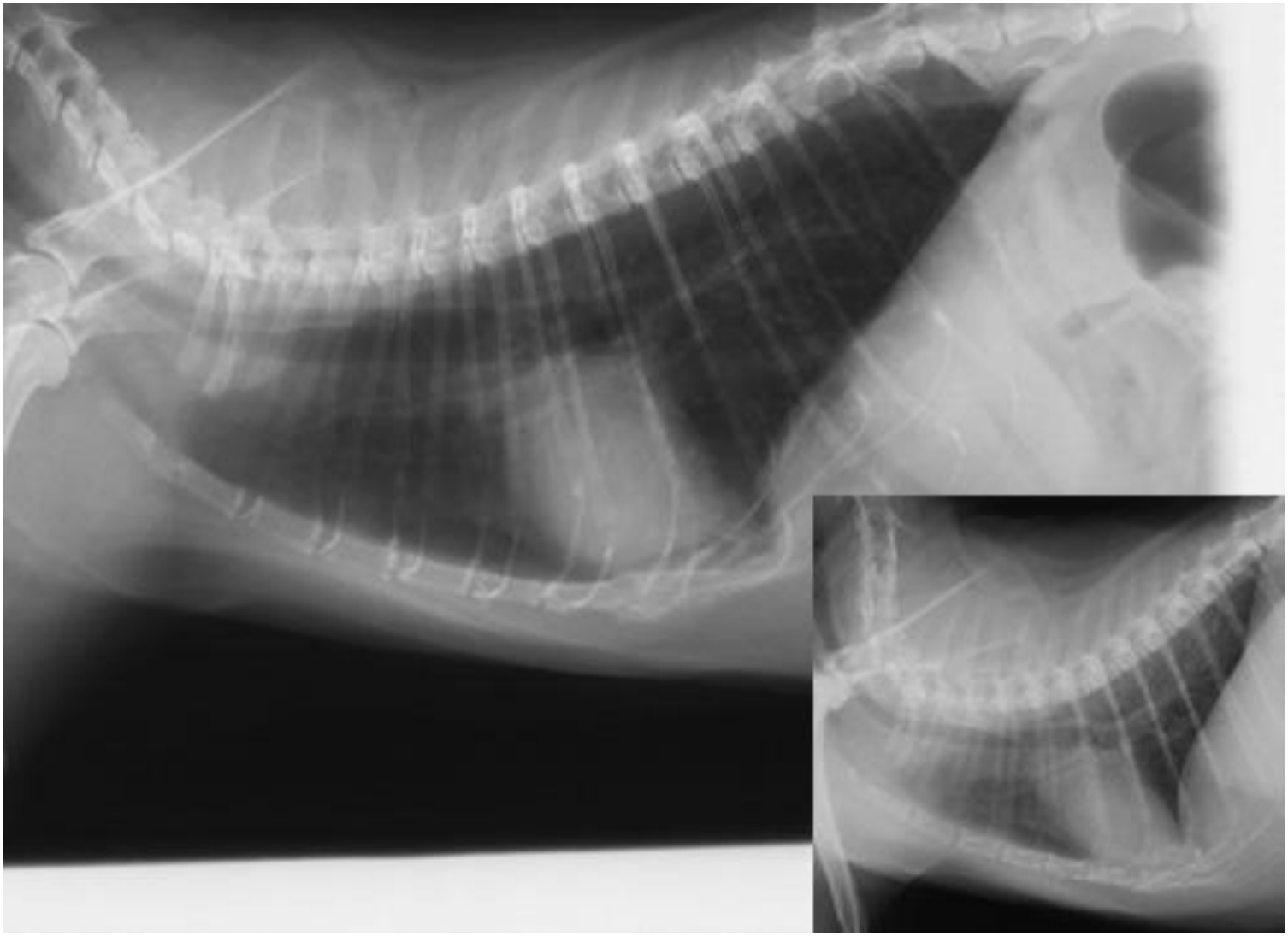

Астма кошек

Увеличение плотности лёгких

По альвеолярному типу

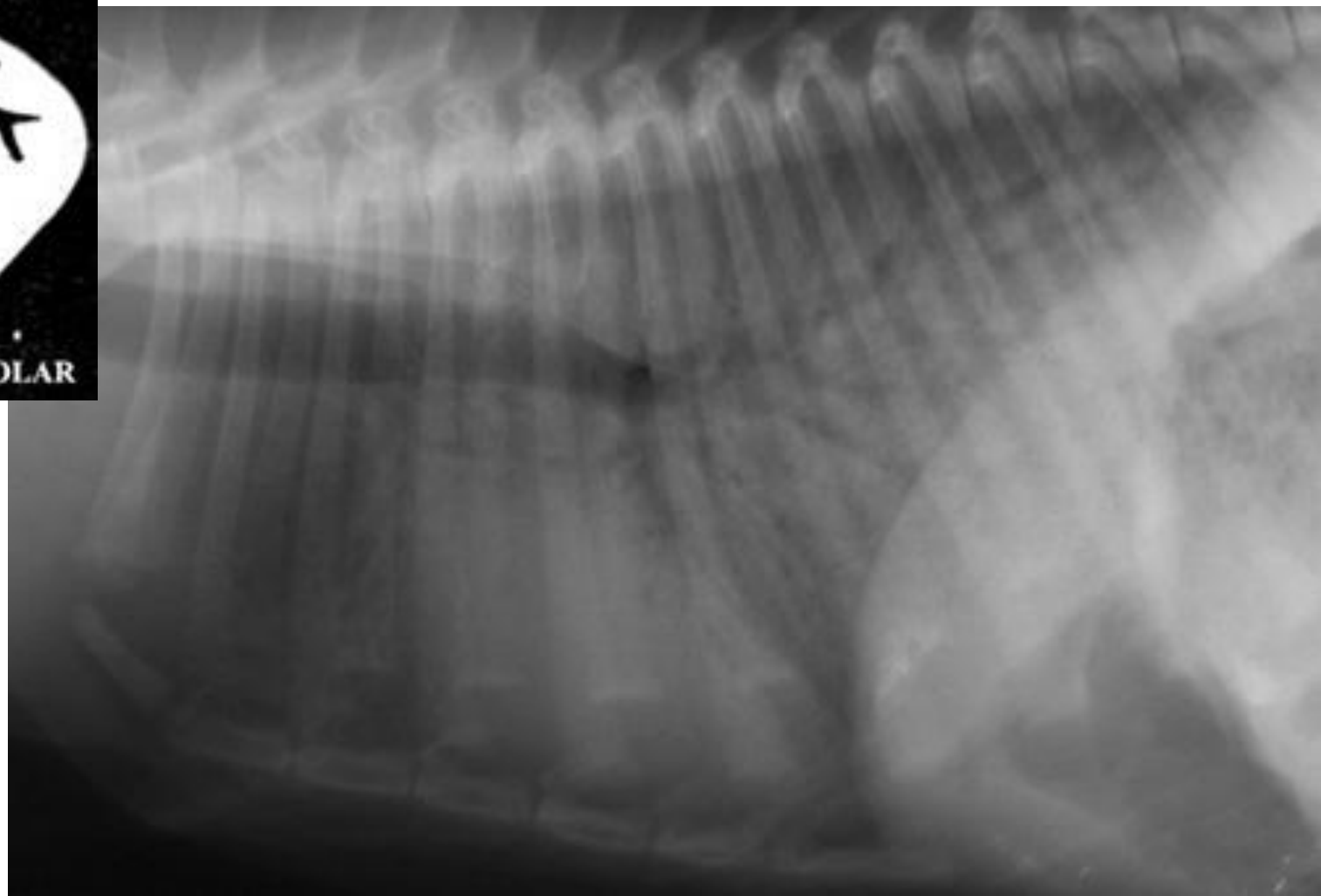

Увеличение плотности лёгких

По бронхиальному типу

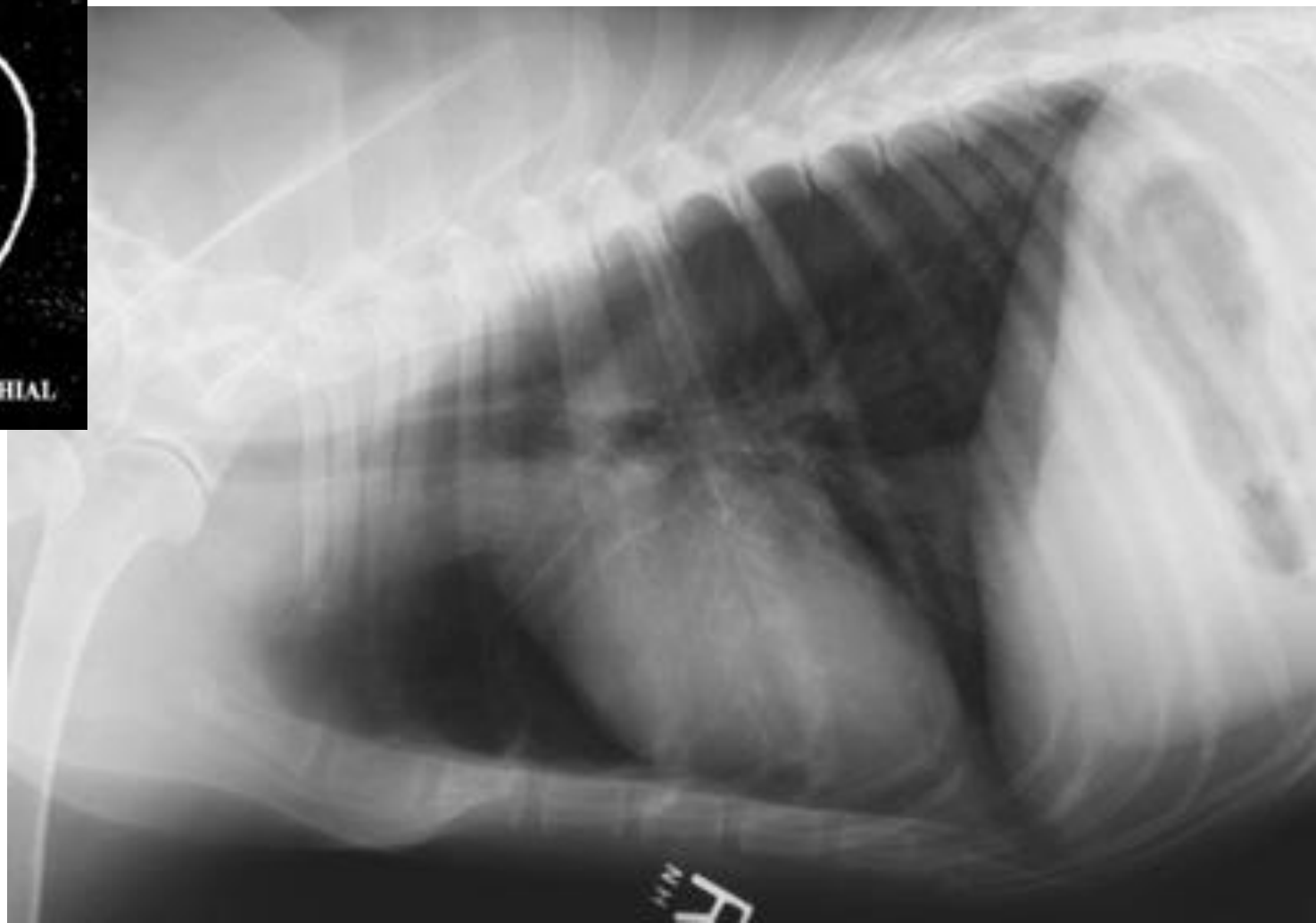

Увеличение плотности лёгких

По интерстициальному типу

Увеличение плотности лёгких

По васкулярному типу

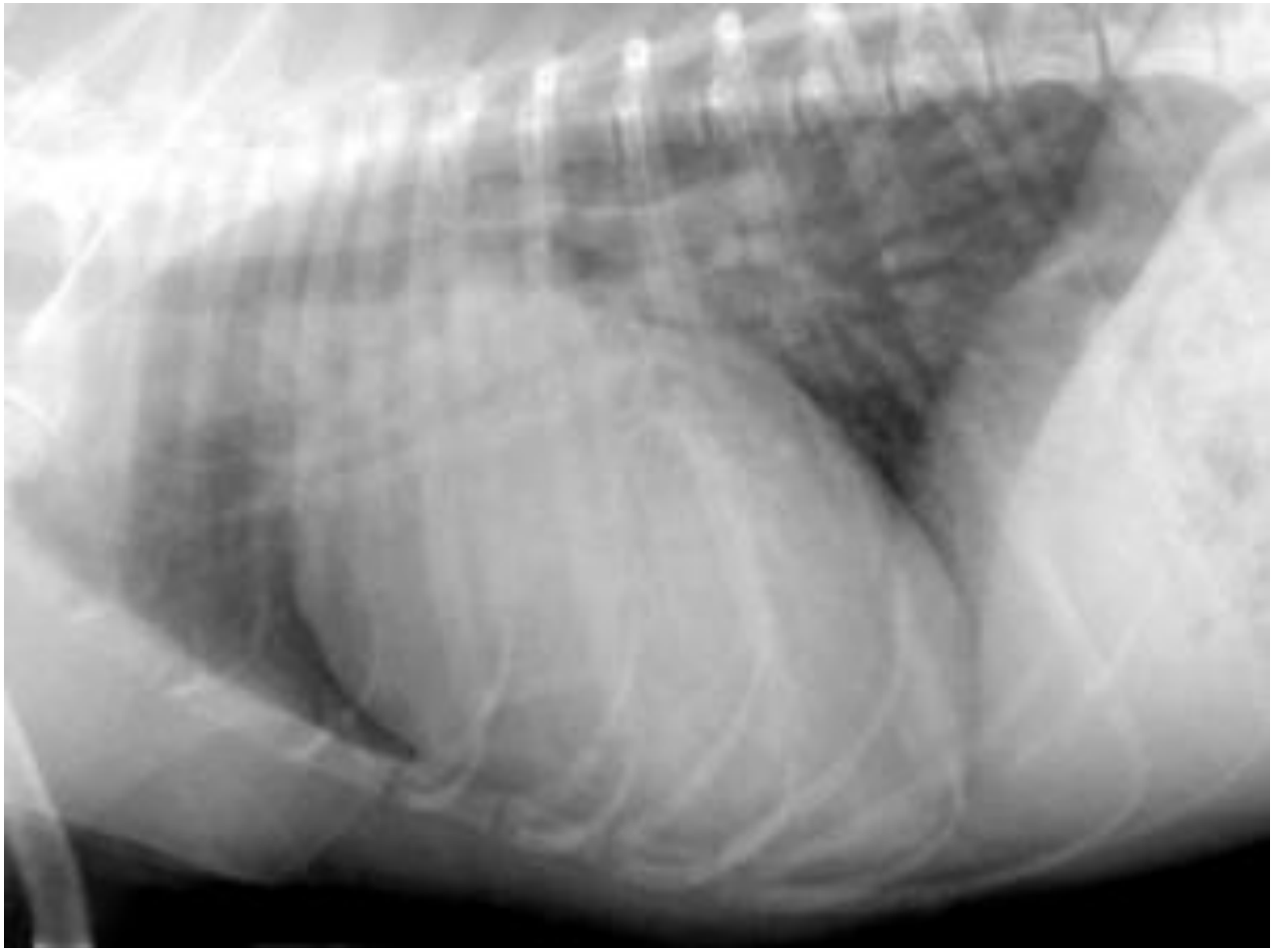

Нормальное лёгкое (схема)



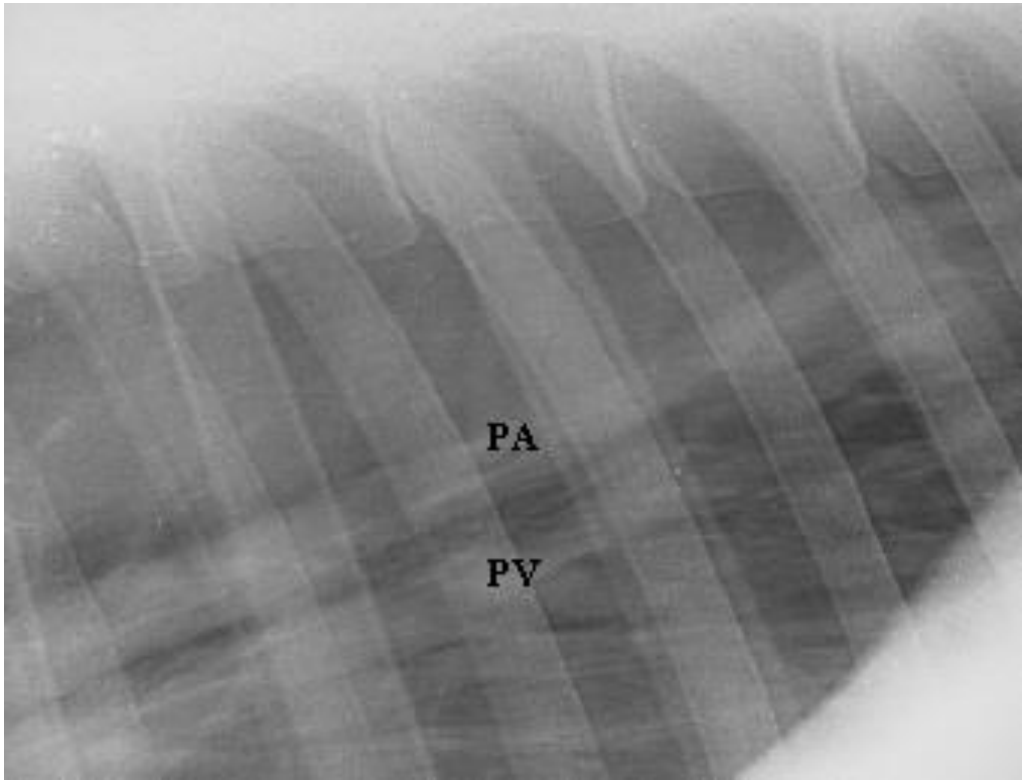

1.Артерия
2.Вена
3.Просвет бронха
4.Альвеолярная ткань

Уплотнение по альвеолярному типу

- Скопление любой жидкости в альвеолах (кровь, сыворотка, гной и т.п.)
- Скопление клеток в альвеолах.
- Отсутствие воздуха в альвеолах (ателектаз).

Уплотнение по альвеолярному типу – как правило признак острого течения заболевания.

Уплотнение по альвеолярному типу – диф.диагностика

- **Локальное:** бронхопневмония, отёк лёгкого (сердечный, обструкция бронха, электротравма), геморрагия, первичная опухоль лёгких, лобарный коллапс или ателектаз, перекрут доли лёгкого, инфаркт лёгкого, дирофилляриоз
- **Диффузное:** диффузная бронхопневмония, диффузный отёк, диффузная геморрагия, ингаляция дыма, терминальная стадия септических состояний.

Уплотнение по альвеолярному типу



Норма



Бронхограмма

Уплотнение по альвеолярному типу (бронхограмма)

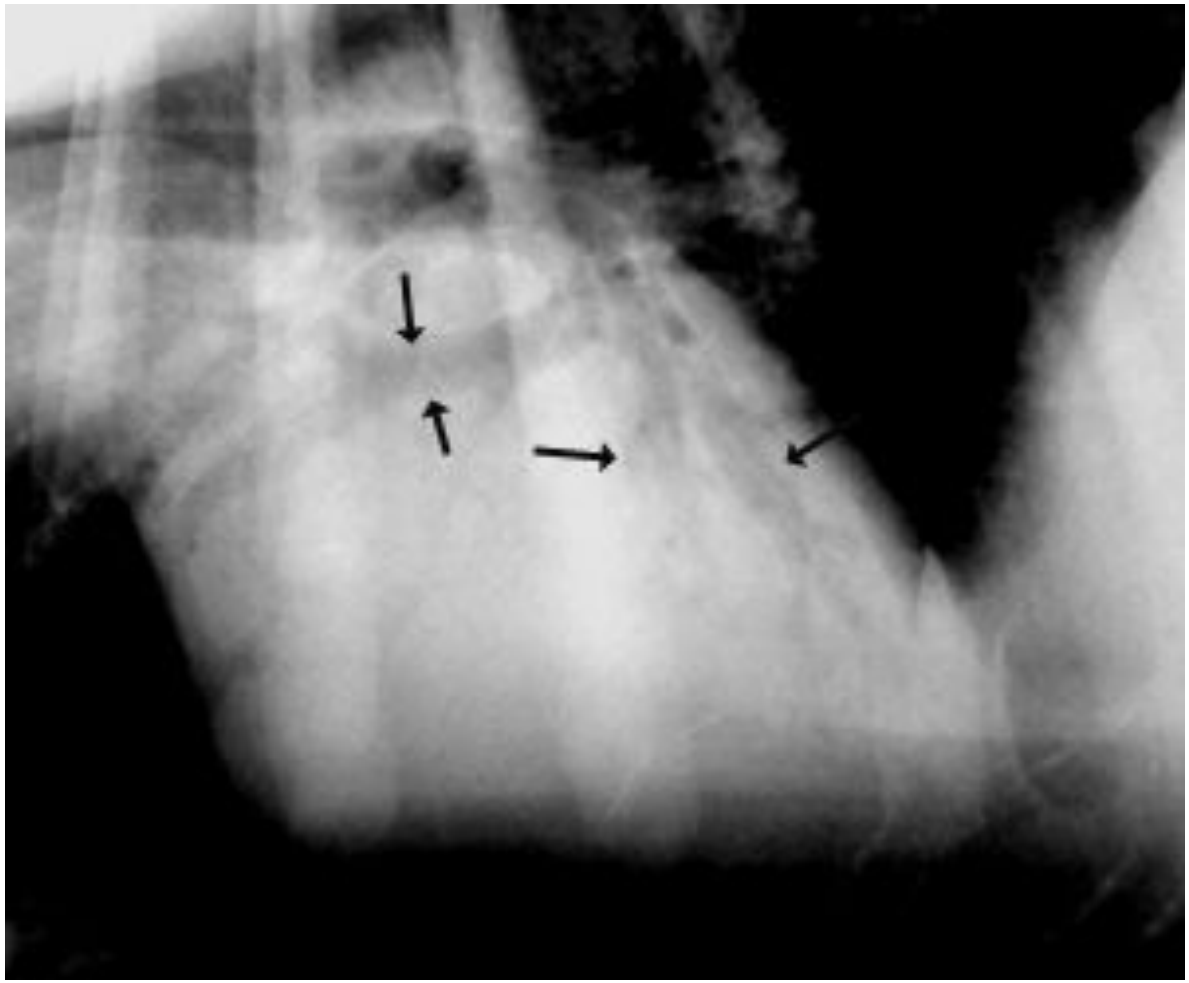

Уплотнение по альвеолярному типу

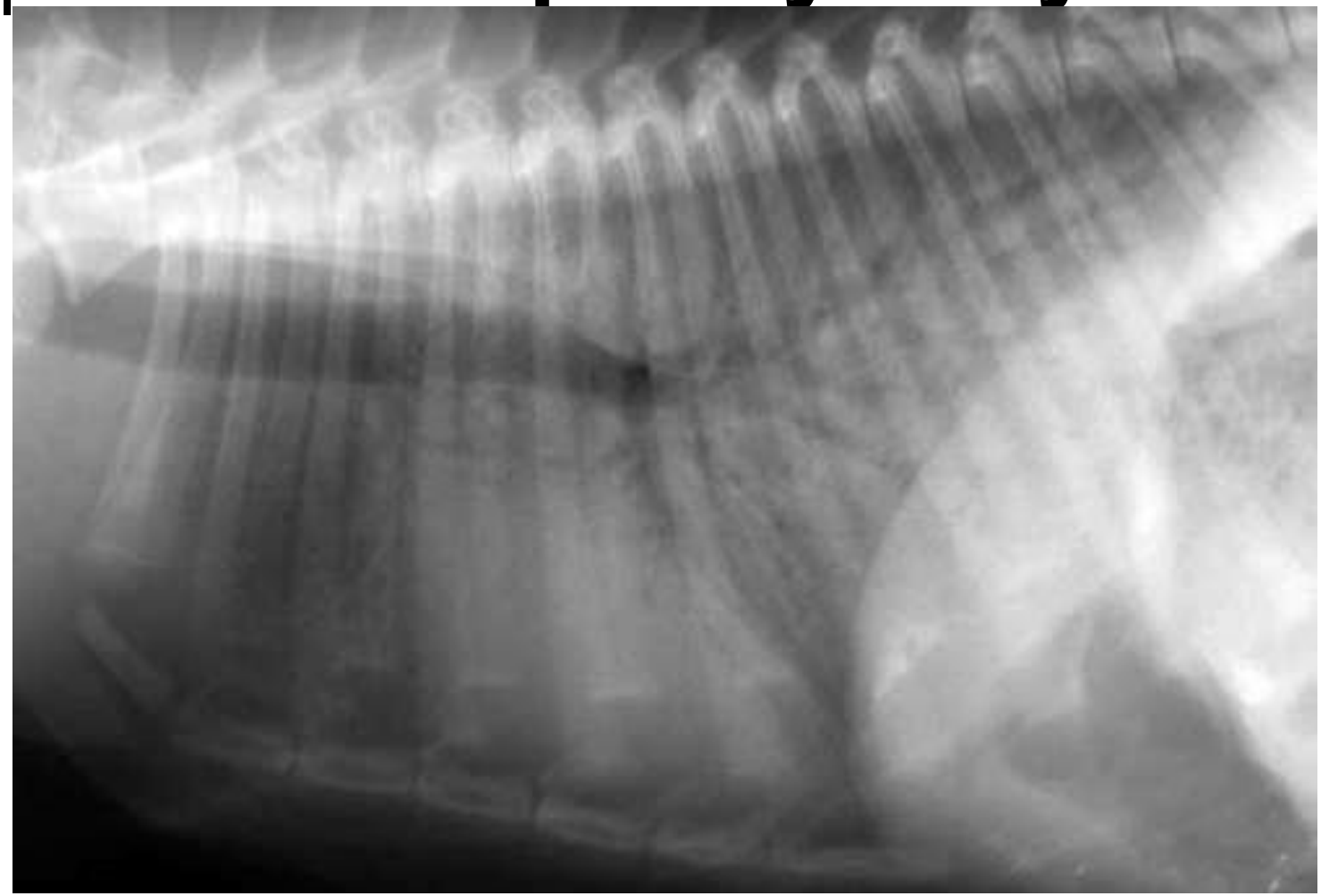

Диффузный отёк лёгких при сепсисе

Уплотнение по альвеолярному типу

Аспирационная пневмония у собаки

Уплотнение по альвеолярному типу

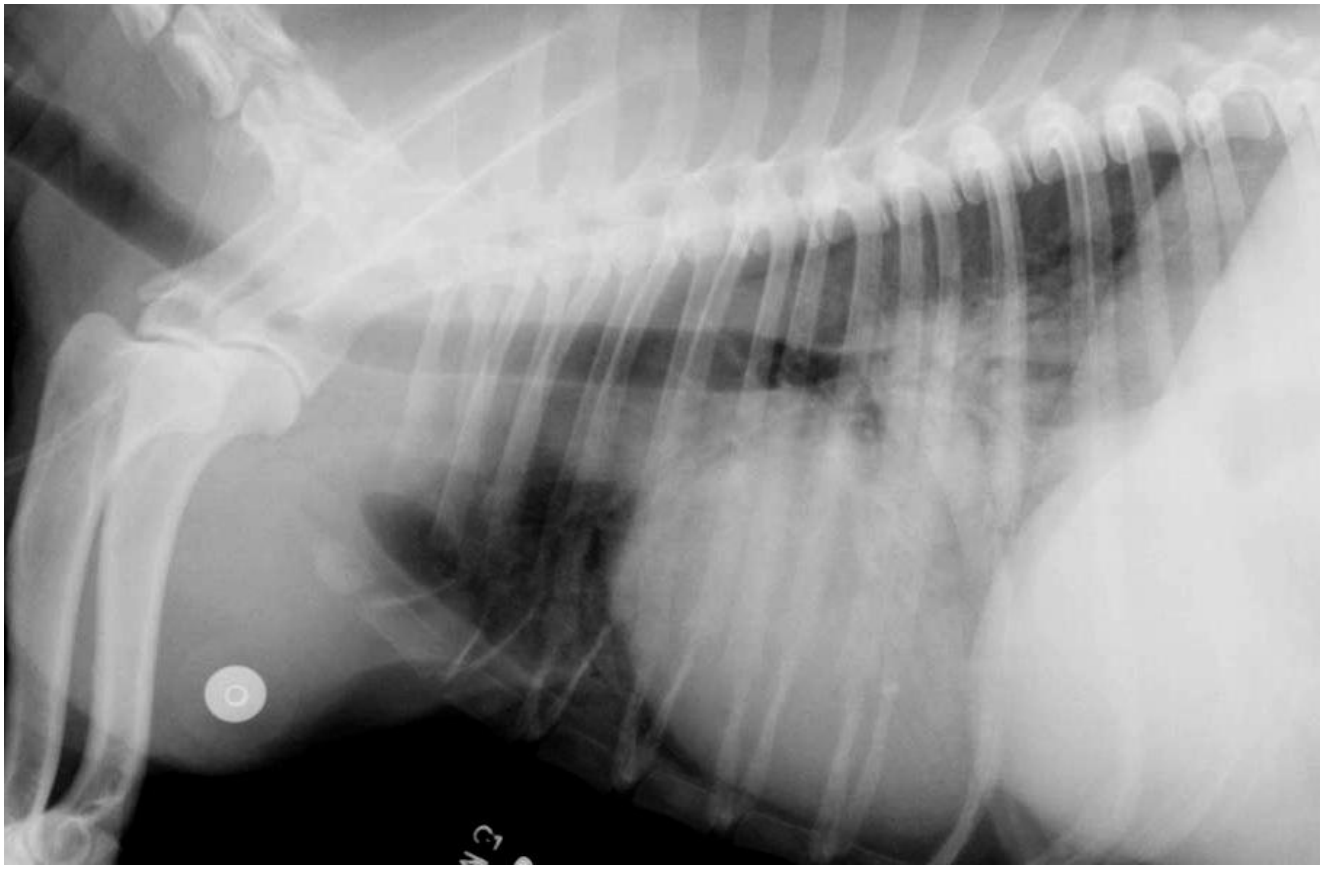

Кардиогенный отёк лёгких у собаки с недостаточностью митрального клапана

Уплотнение по альвеолярному типу

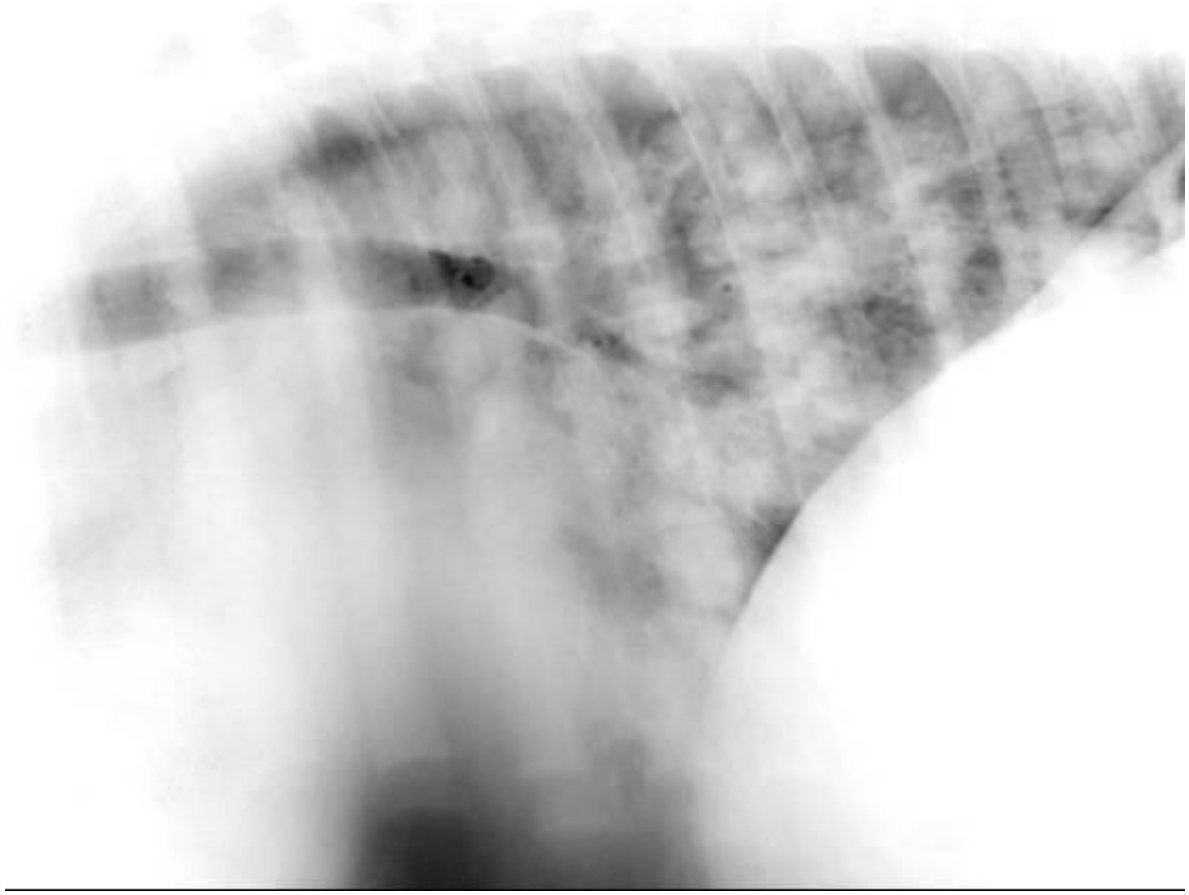

Родококковая пневмония у жеребёнка

Уплотнение по альвеолярному типу

Уплотнение по альвеолярному типу

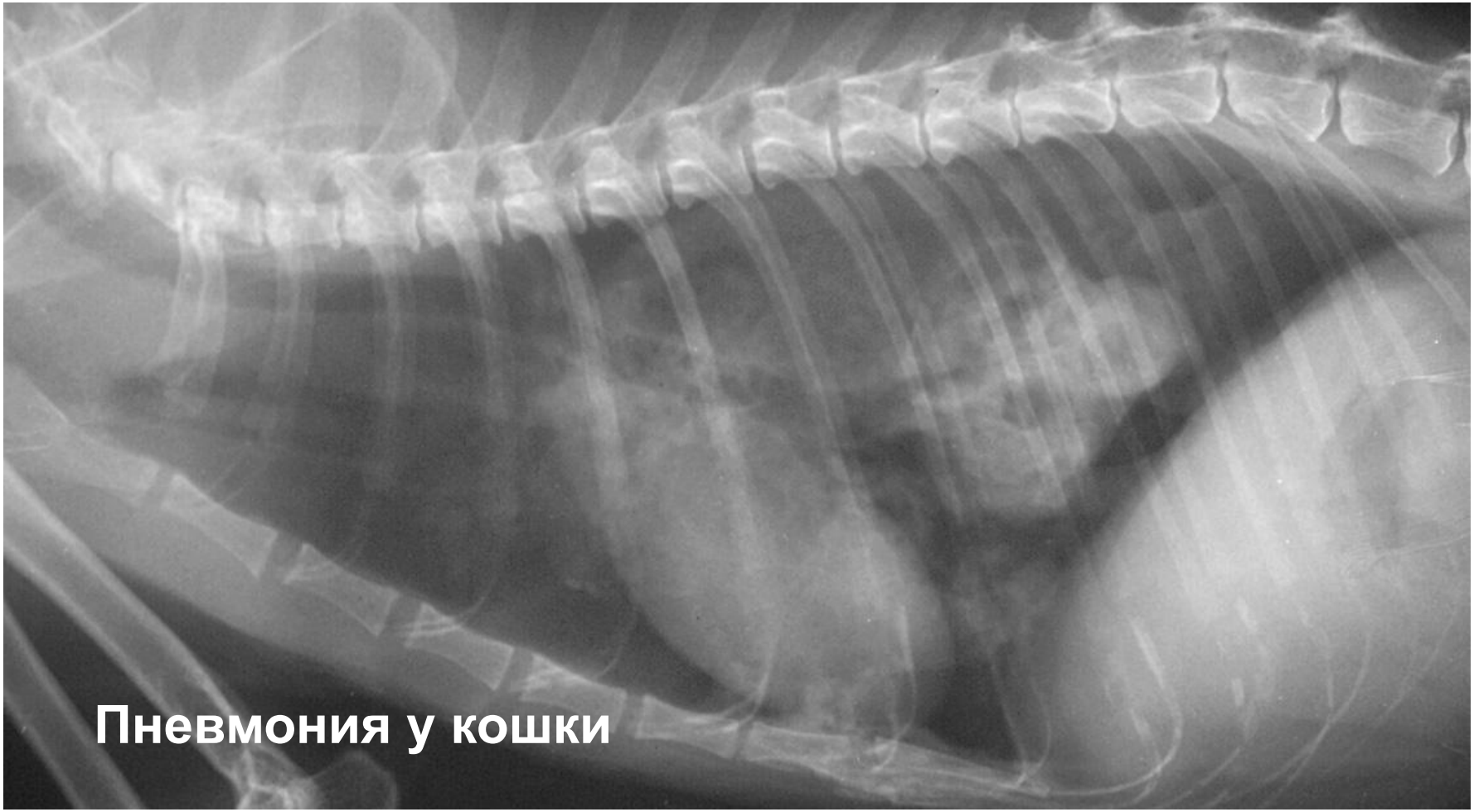

Уплотнение по альвеолярному типу

Уплотнение по альвеолярному типу

Уплотнение по бронхиальному типу

- Уплотнение стенки бронхов (за счёт кальциноза или инфильтрата)

- Утолщение стенки бронхов (за счёт отёка)

Уплотнение по бронхиальному типу – как правило свидетельствует о хроническом процессе.

Уплотнение по бронхиальному типу – диф.диагностика

- **Кальцификация бронхов**
- **Хронический бронхит** – аллергический, вдыхание дыма, паразитарный
- **Инфильтрат стенки бронхов** – бронхопневмония, аллергический инфильтрат

Уплотнение по бронхиальному типу



Норма



Уплотнение по бронхиальному типу

Уплотнение по бронхиальному типу

«бублики» и «трамвайные рельсы»

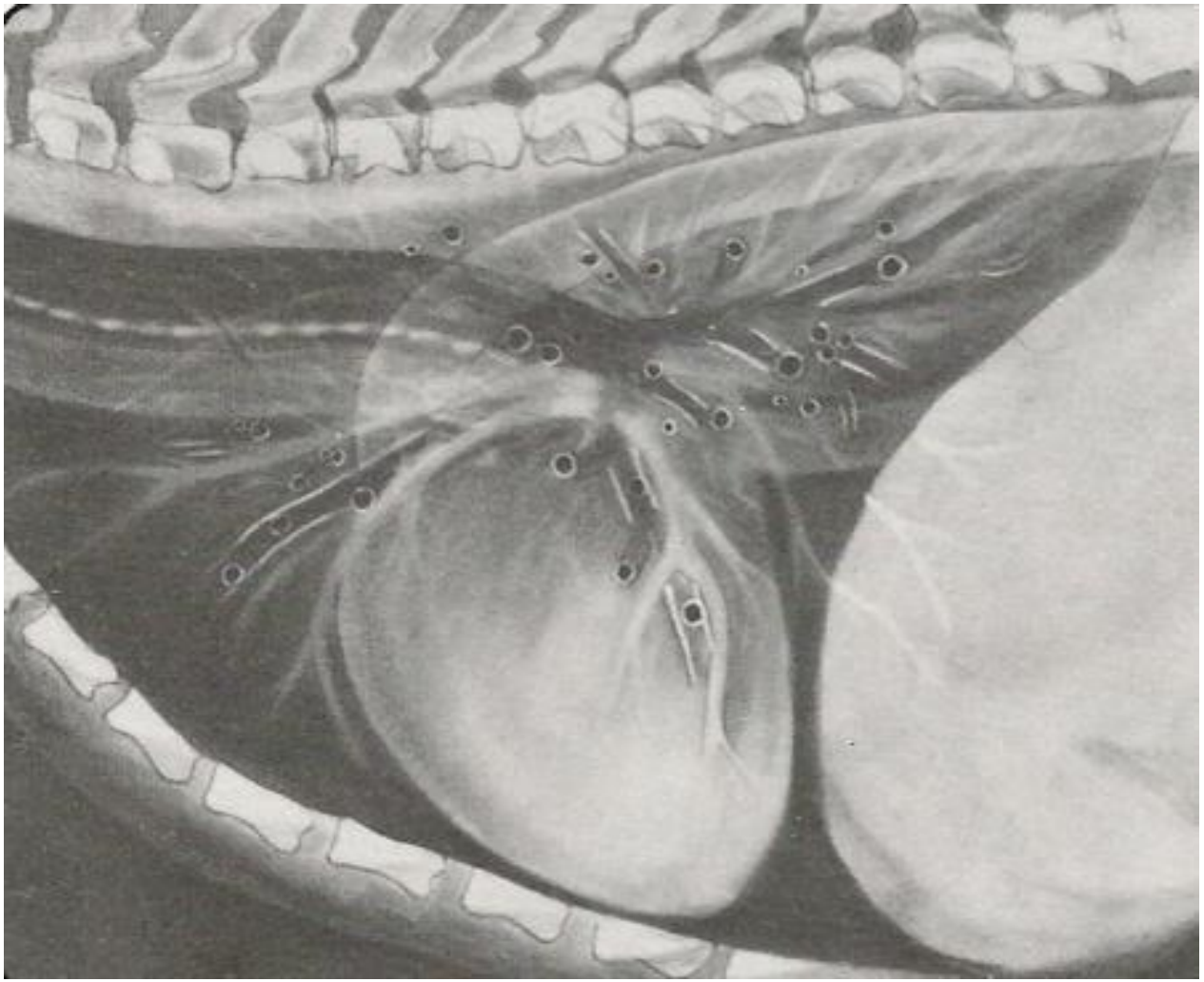

Уплотнение по бронхиальному типу

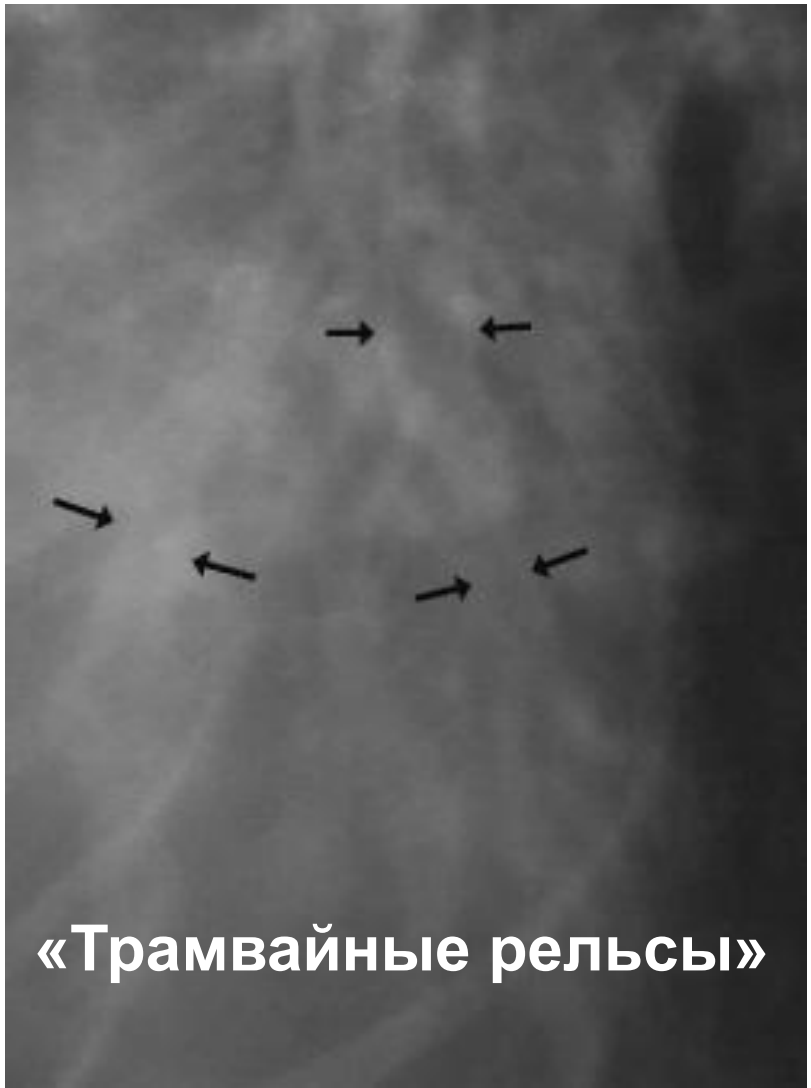

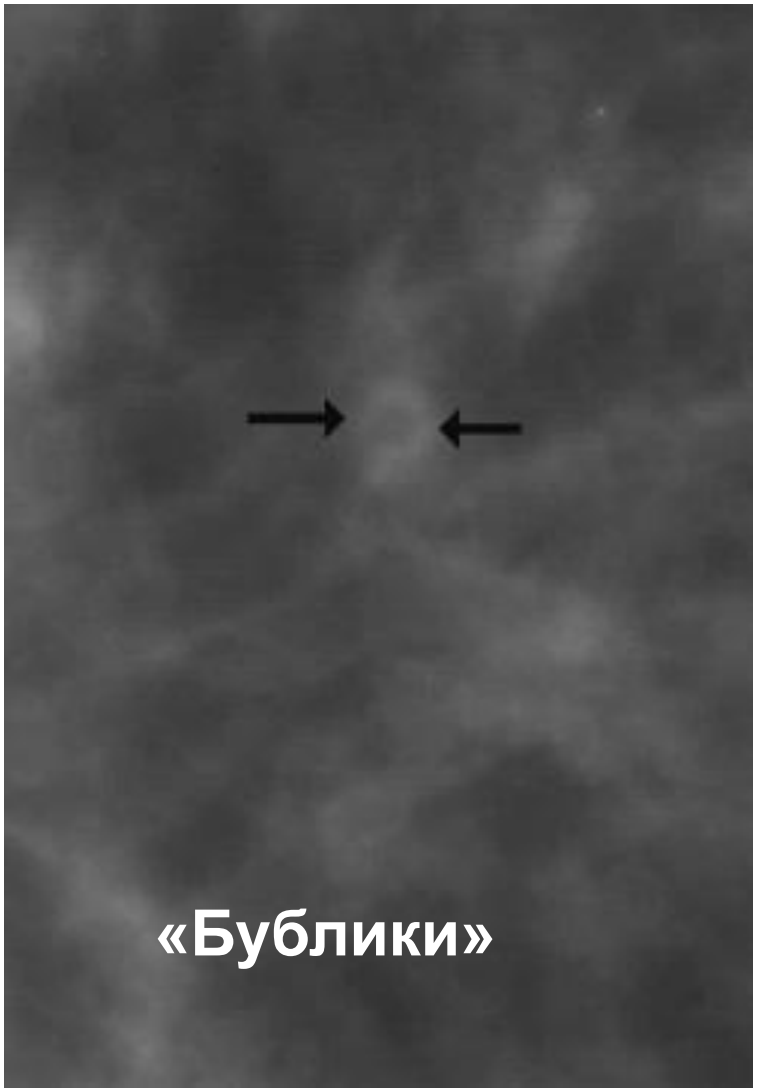

Уплотнение по бронхиальному типу

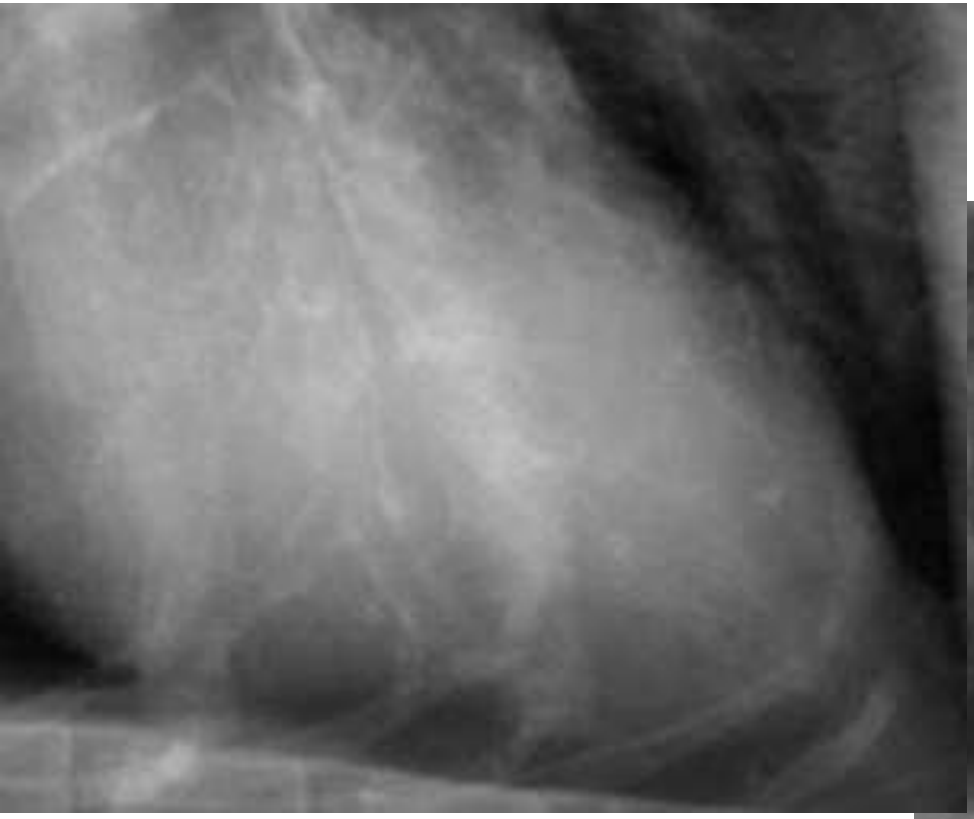

Уплотнение по бронхиальному типу

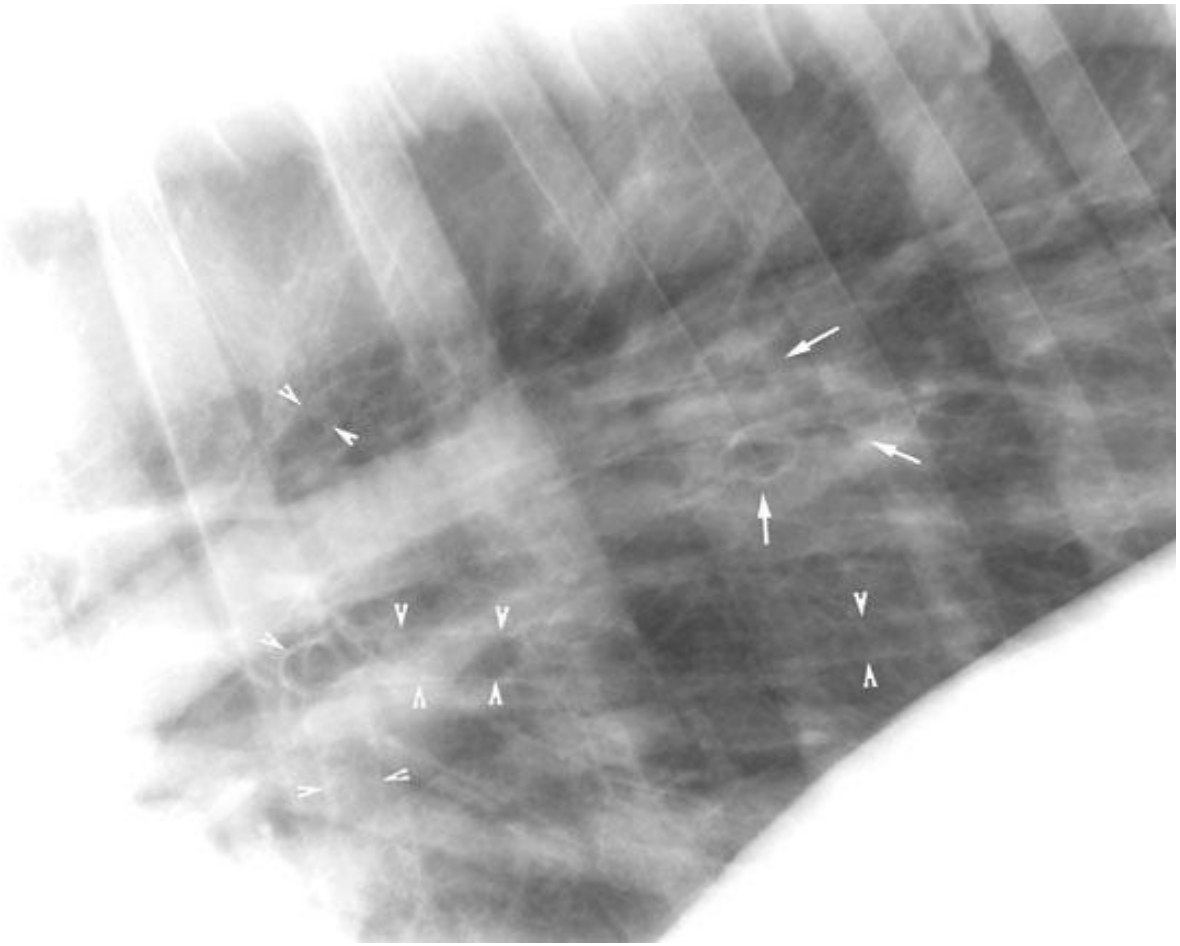

Хронический бронхит у лошади

Уплотнение по бронхиальному типу

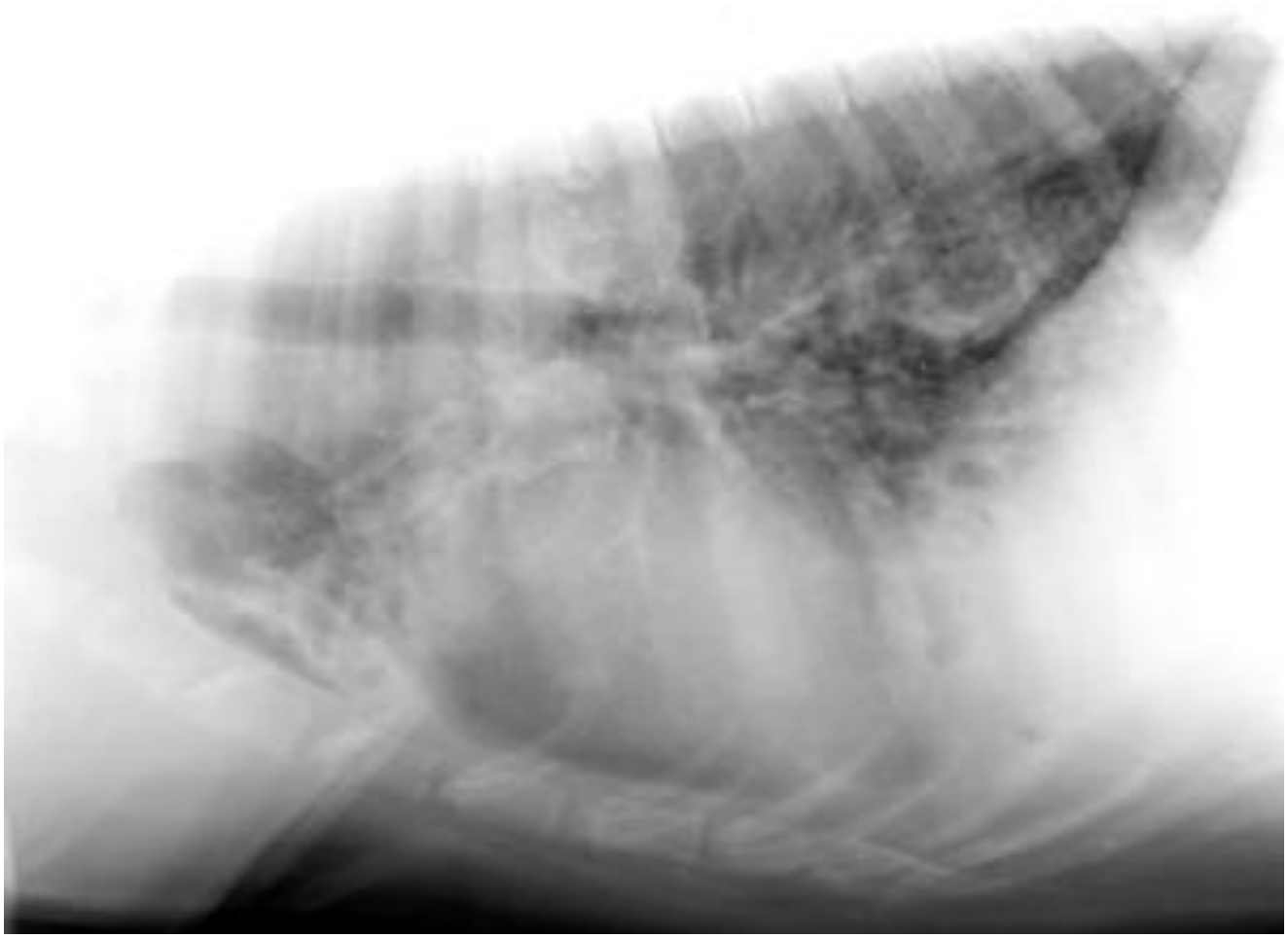

Бронхопневмония – диффузное уплотнение по бронхиальному типу у собаки

Уплотнение по бронхиальному типу

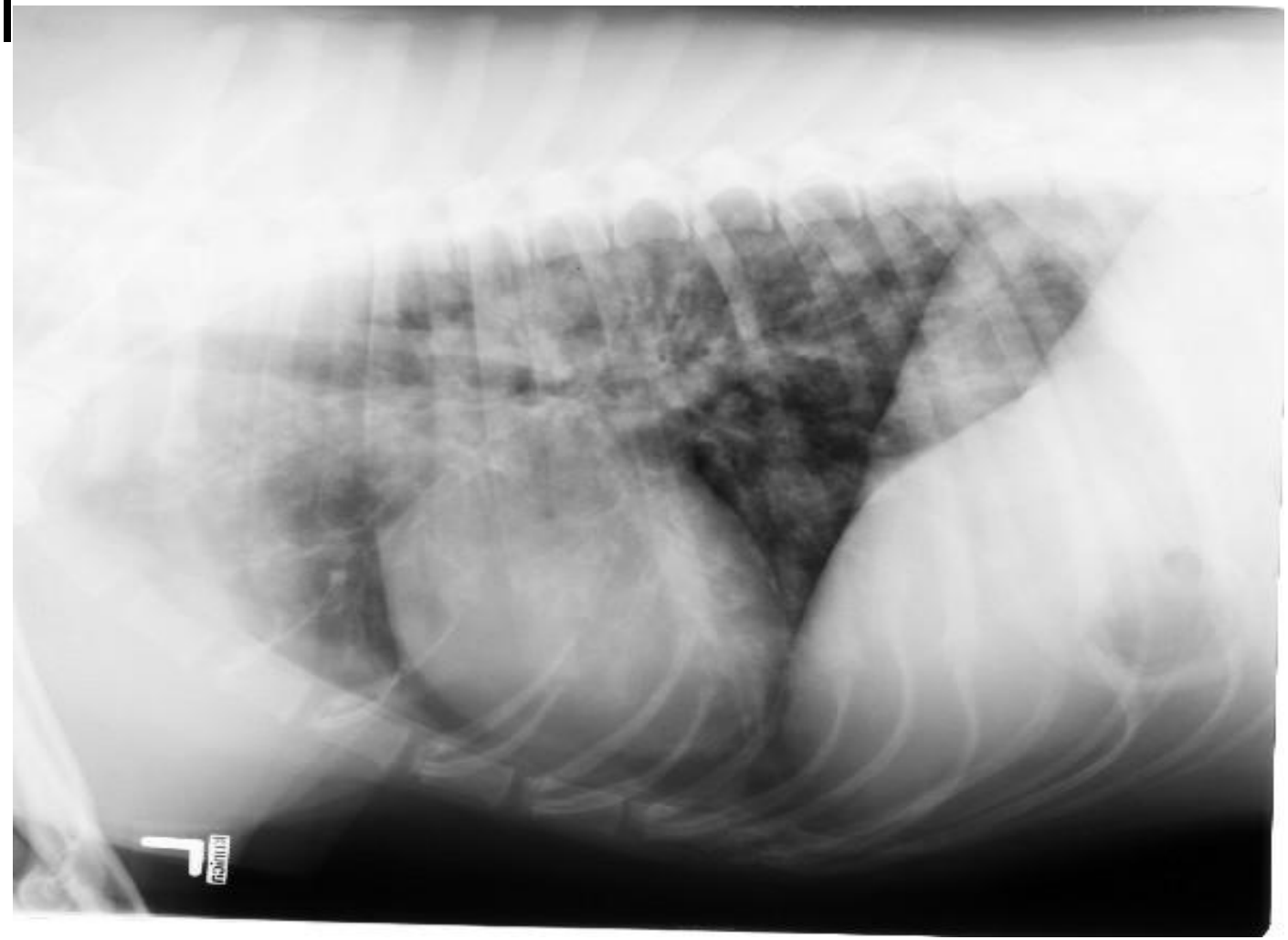

Аллергический перибронхит у годовалой собаки

Уплотнение по бронхиальному типу

Кальцификация стенок бронхов у старой собаки с бронхоэктазией

Уплотнение по бронхиальному типу

Уплотнение по бронхиальному типу

Уплотнение по интерстициальному типу

Уплотнение может происходить за счёт:

1. **Соединительной ткани**
2. **Клеточного инфильтрата**
3. **Жидкости**

Снимок на выдохе, недодержанный снимок, лимфосаркома, метастазы, пневмония, вирусные заболевания, паразитарные заболевания, кровоизлияния, аллергия, вдыхание дыма, лёгочная тромбоэмболия, старое животное, абсцесс и т.п.

Уплотнение по интерстициальному типу



«Нормальное» лёгкое

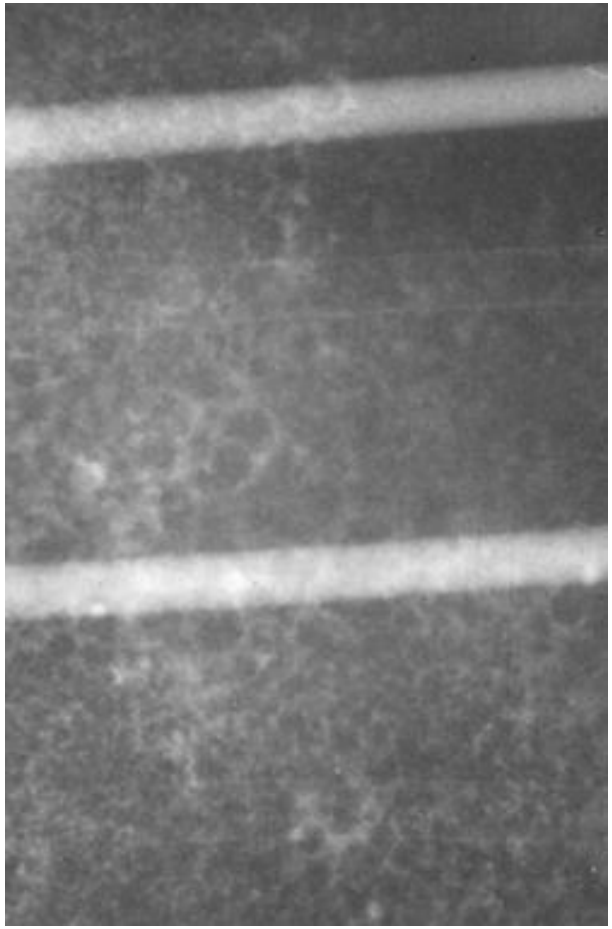

Уплотнение по интерстициальному типу

(граница сосудов становится менее контрастной)

Уплотнение по интерстициальному типу

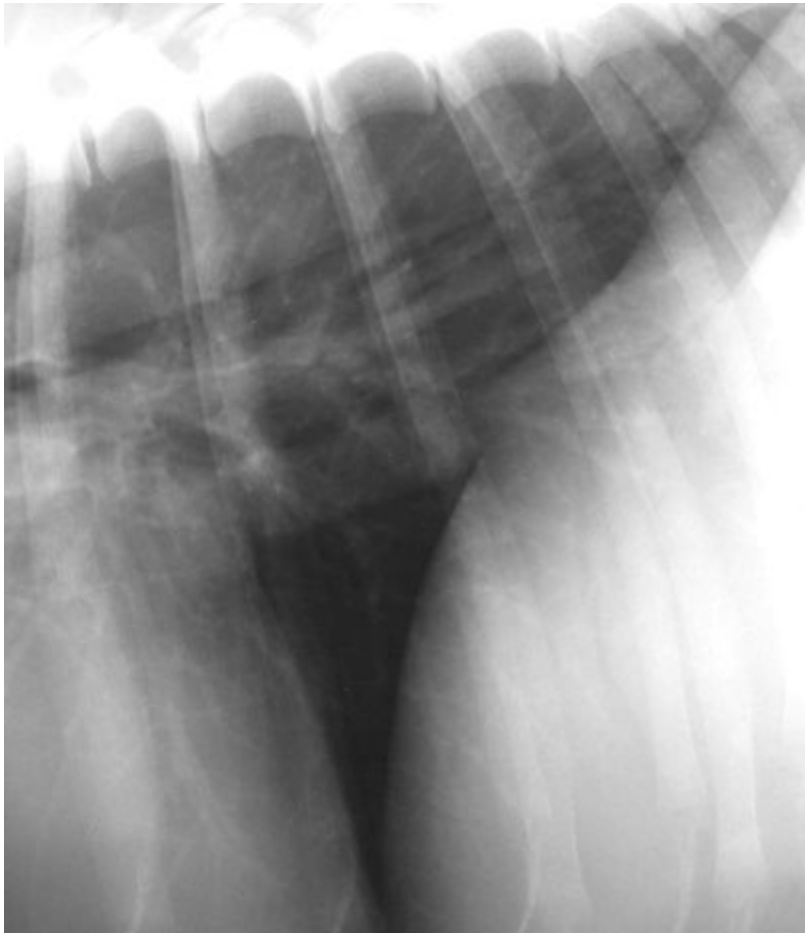

Нормальное лёгкое (вдох)

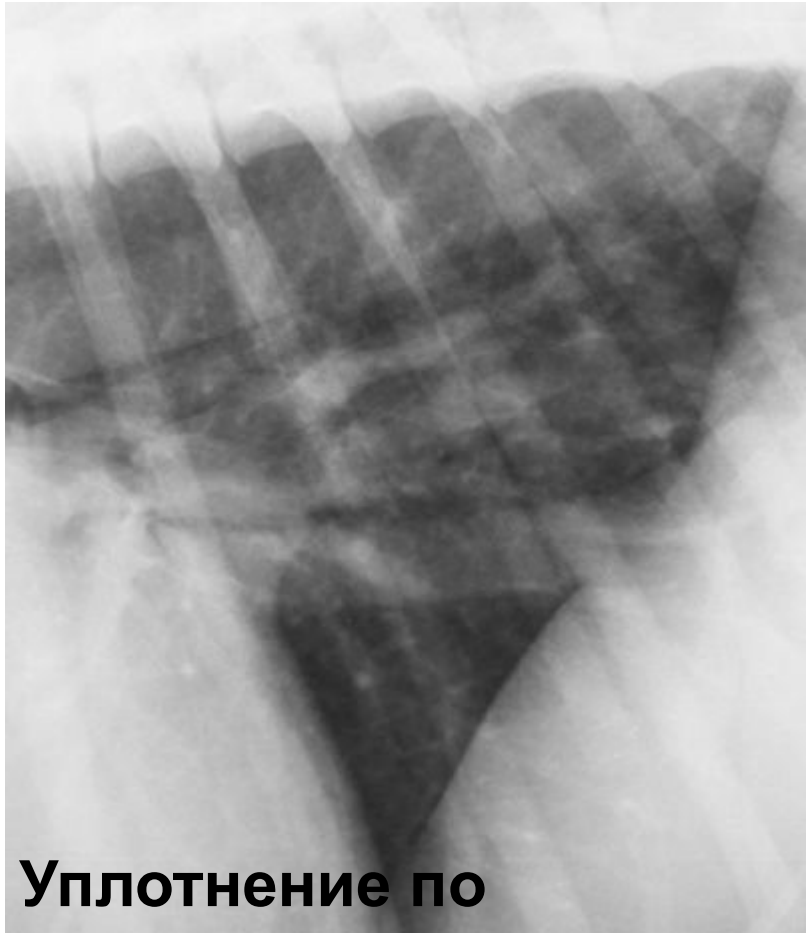

Уплотнение по интерстициальному типу (выдох)

Уплотнение по интерстициальному типу

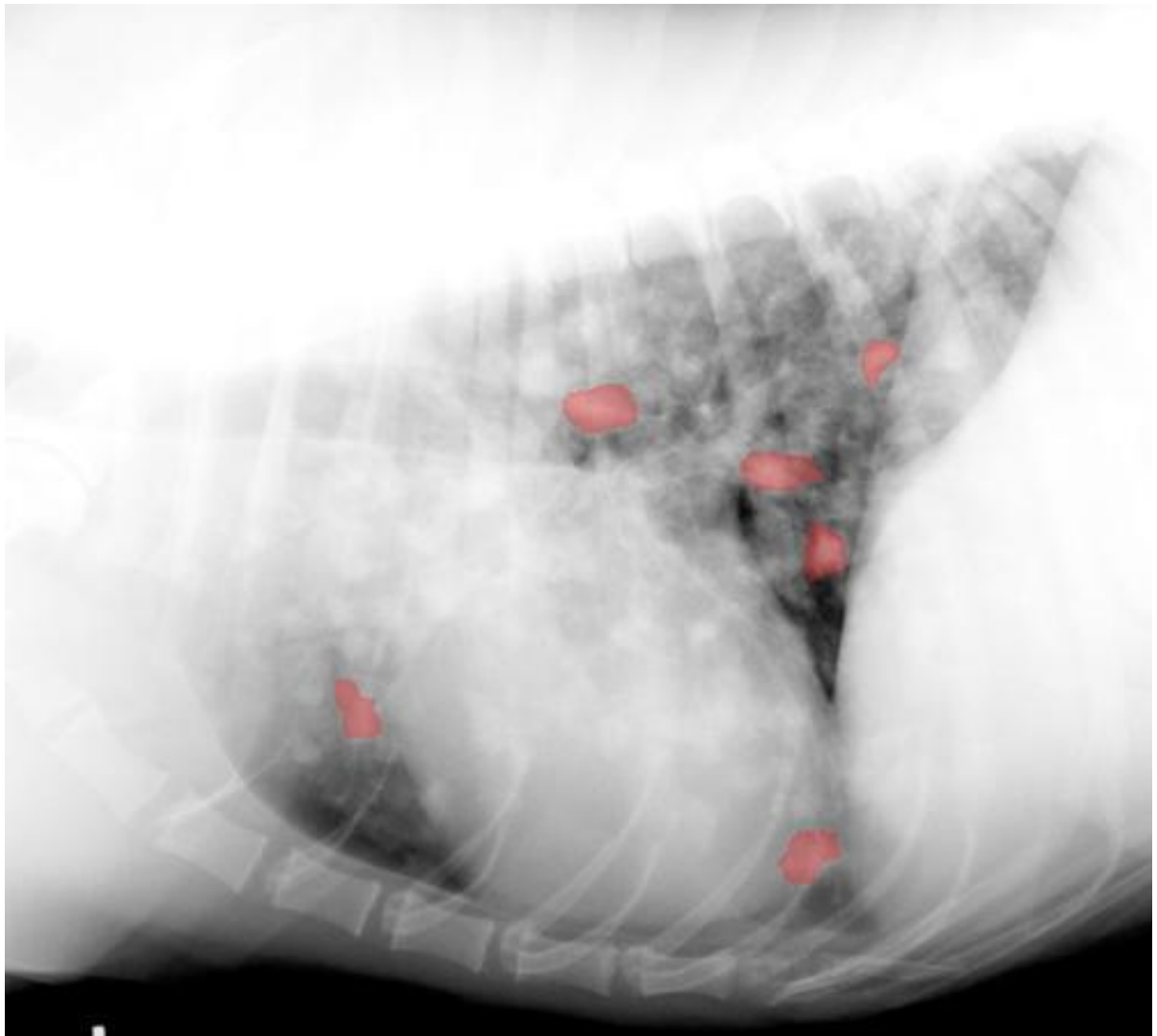

Узлы и узелки

Уплотнение по интерстициальному типу

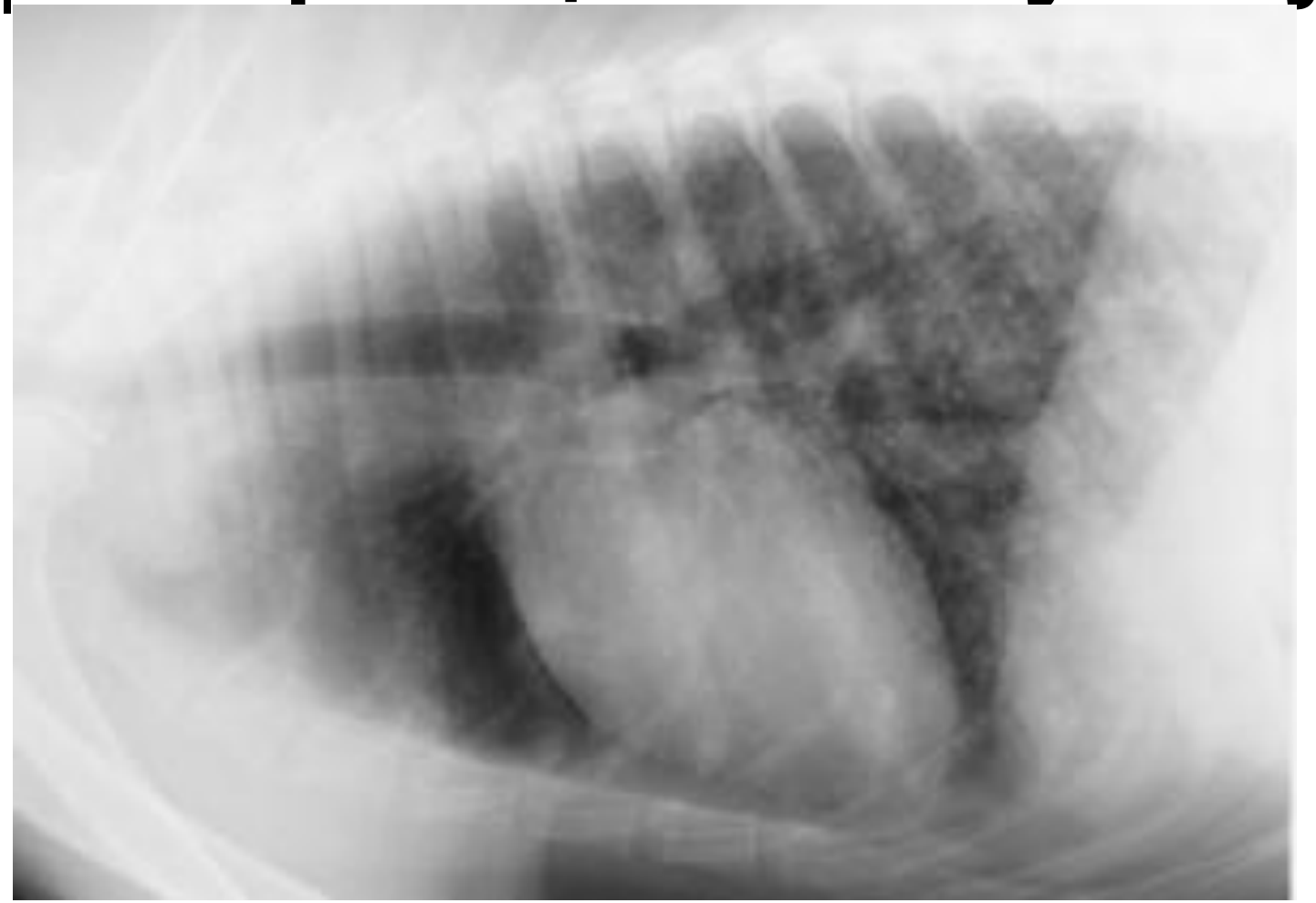

Диффузное уплотнение при лимфосаркоме

Уплотнение по интерстициальному типу

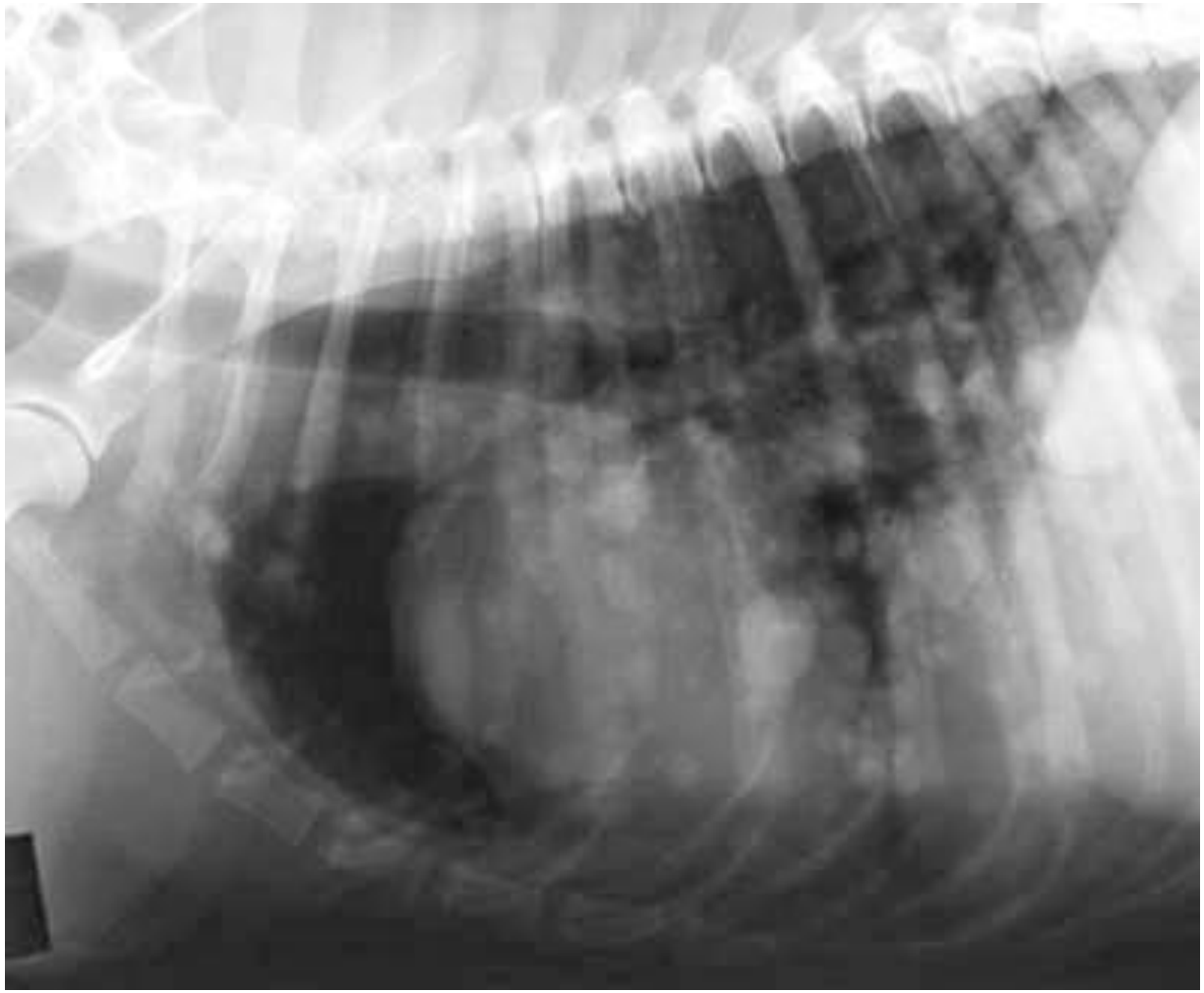

Метастазы в лёгких

Уплотнение по интерстициальному типу



Хроническая эозинофильная пневмония у лошади

Уплотнение по интерстициальному типу

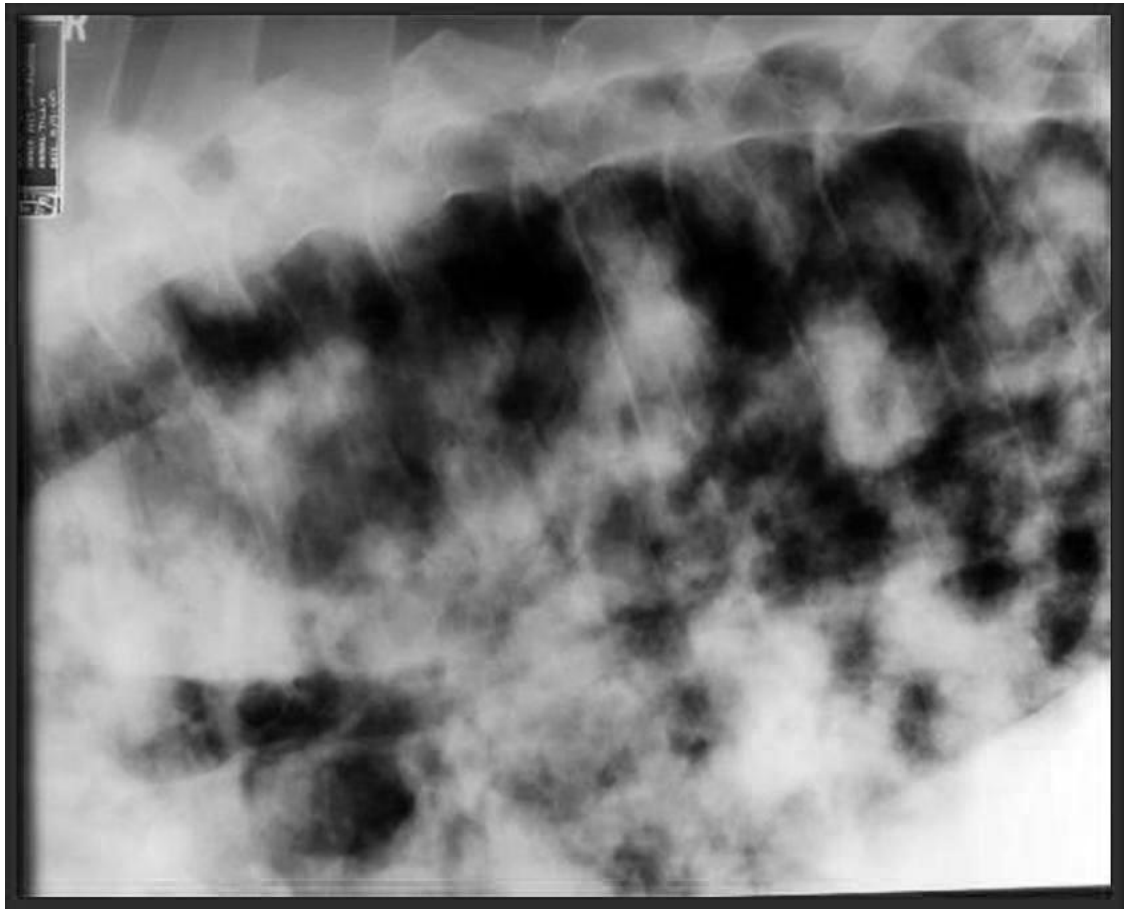

Абсцессы в лёгких

Уплотнение по интерстициальному типу

Метастазы гемангиосаркомы

Уплотнение по интерстициальному типу

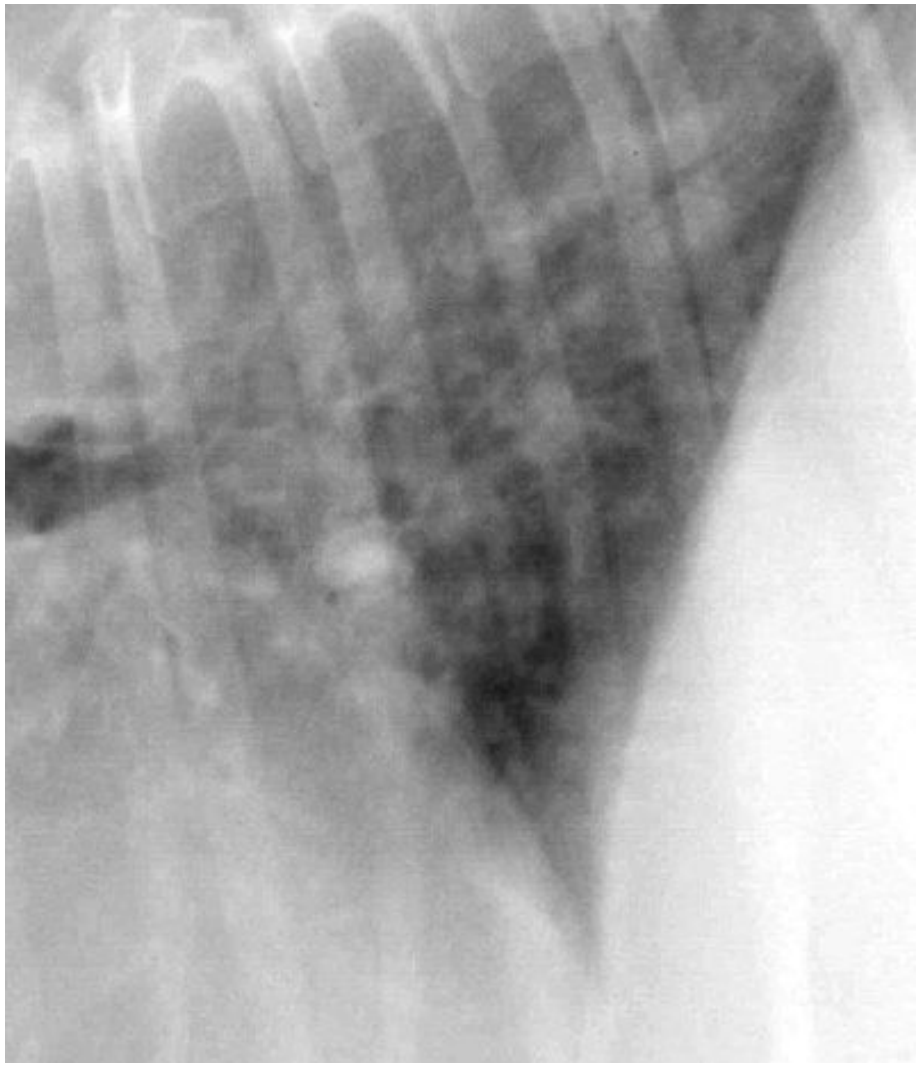

Старое животное

Уплотнение по васкулярному типу

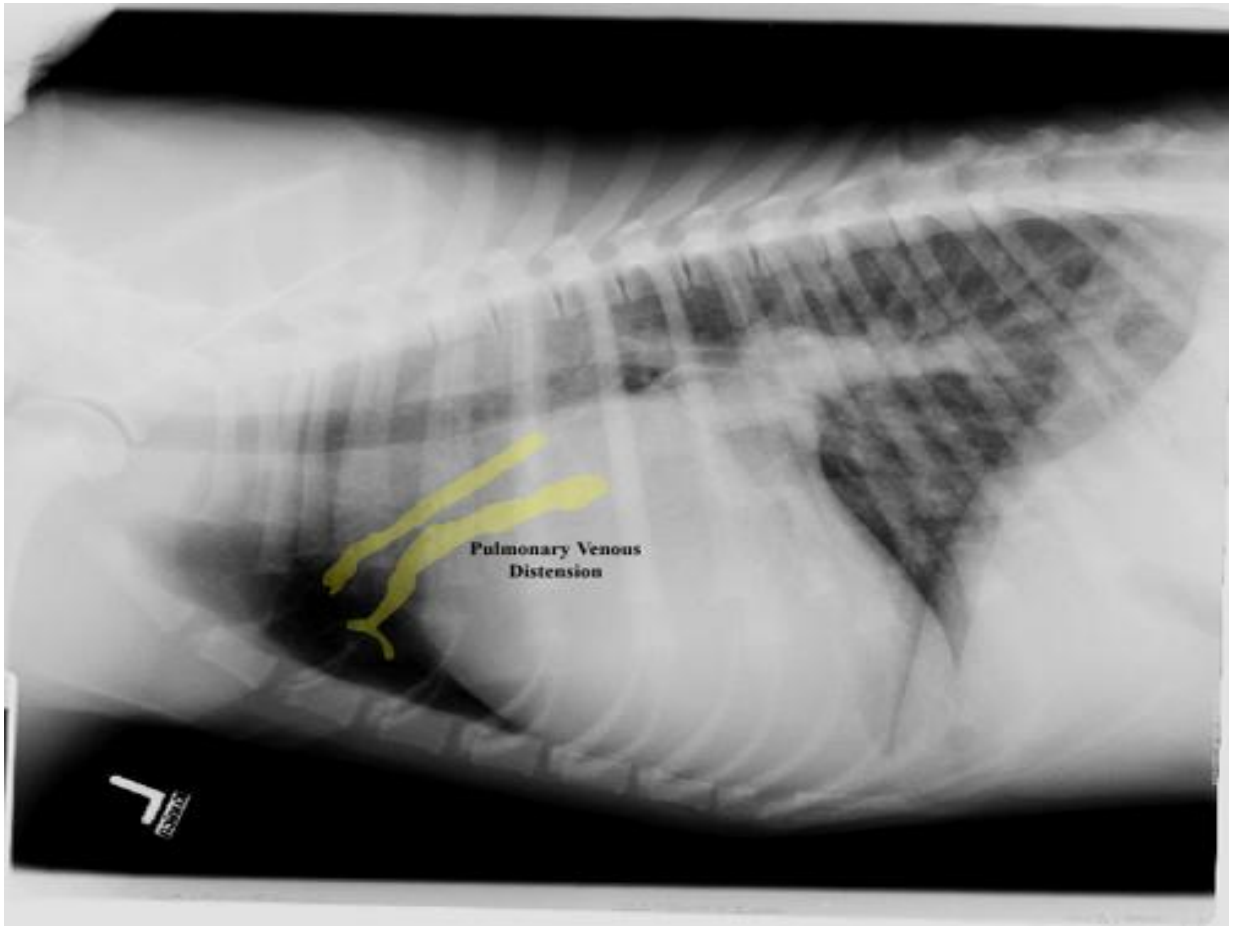

Венозный застой в лёгких при левосторонней сердечной недостаточности

Уплотнение по васкулярному типу

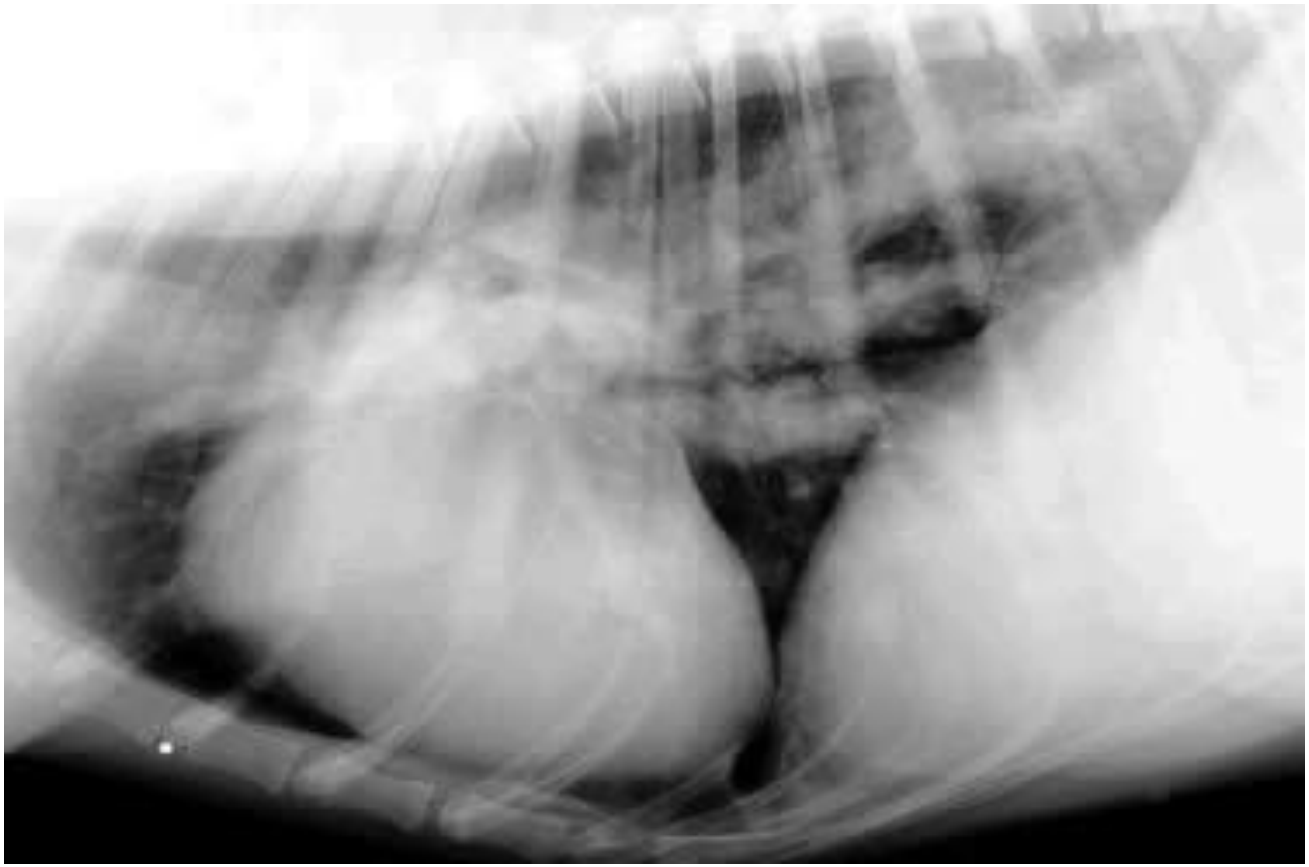

Дирофилляриоз у собаки (сердечные черви)

Уплотнение по васкулярному типу

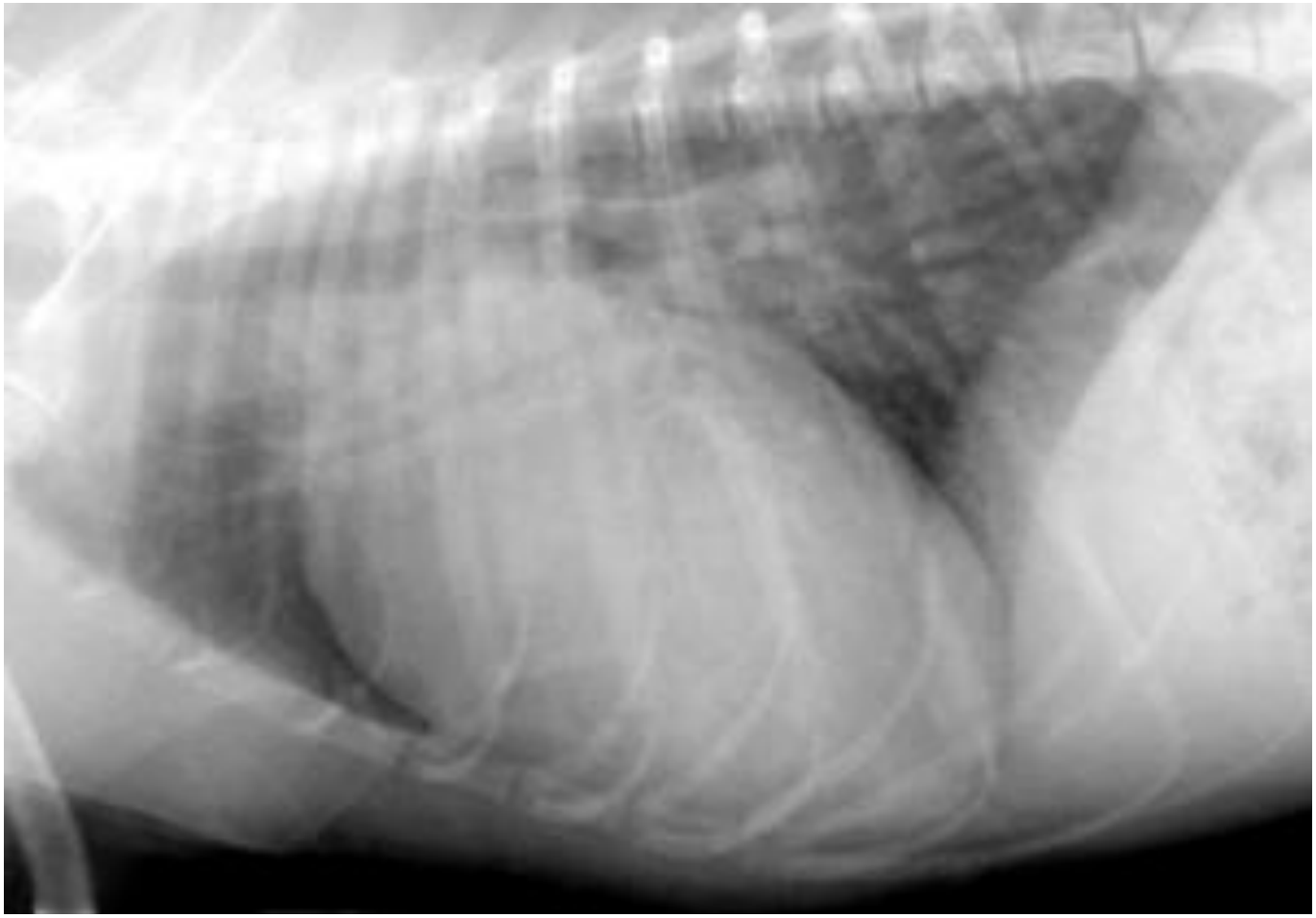

Персистенция Баталова протока

Уплотнение по васкулярному типу

Лёгочные сосуды

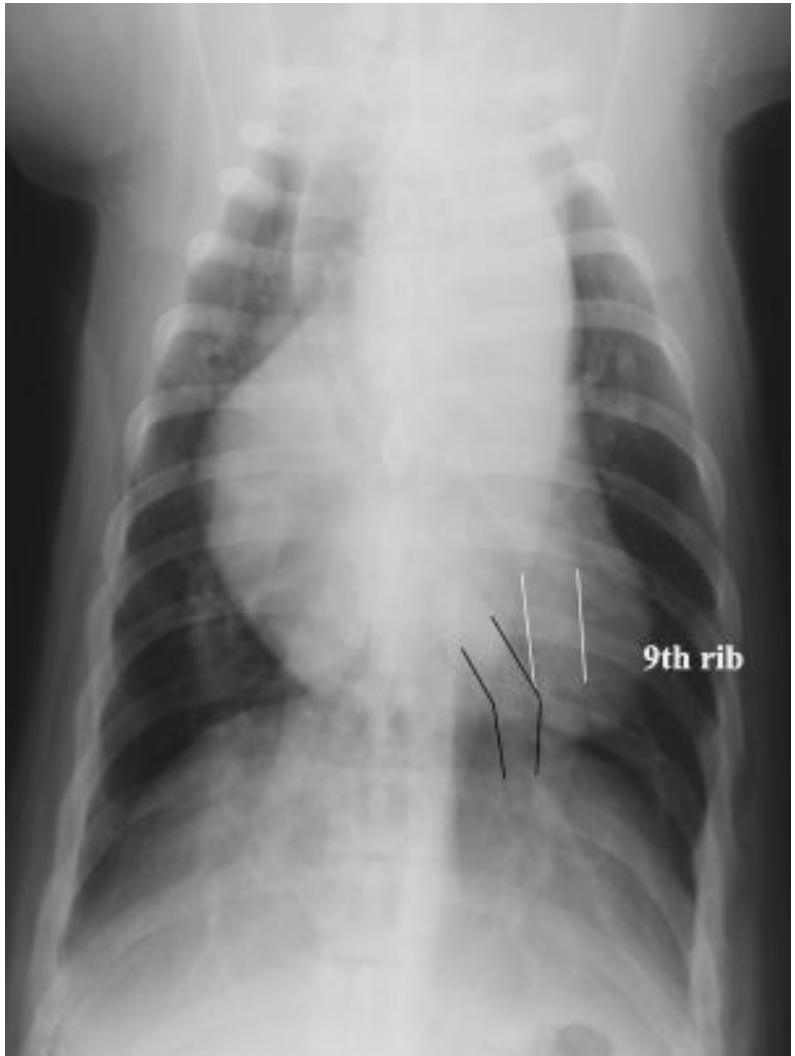

Артефакты

1. Артефакты при техническом исполнении

Плотность и контраст
Респираторная фаза
Укладка

2. Факторы связанные с животным

Возраст
Ожирение
Увеличение объёма брюшной полости
Складки кожи и соски

СПб ГАВМ