Острые гнойные бурситы

Выполнила:
Лушникова Анастасия
Лечебный факультет , 15 группа

Наиболее часто встречают острые гнойные бурситы локтевой или препателлярной синовиальной сумки

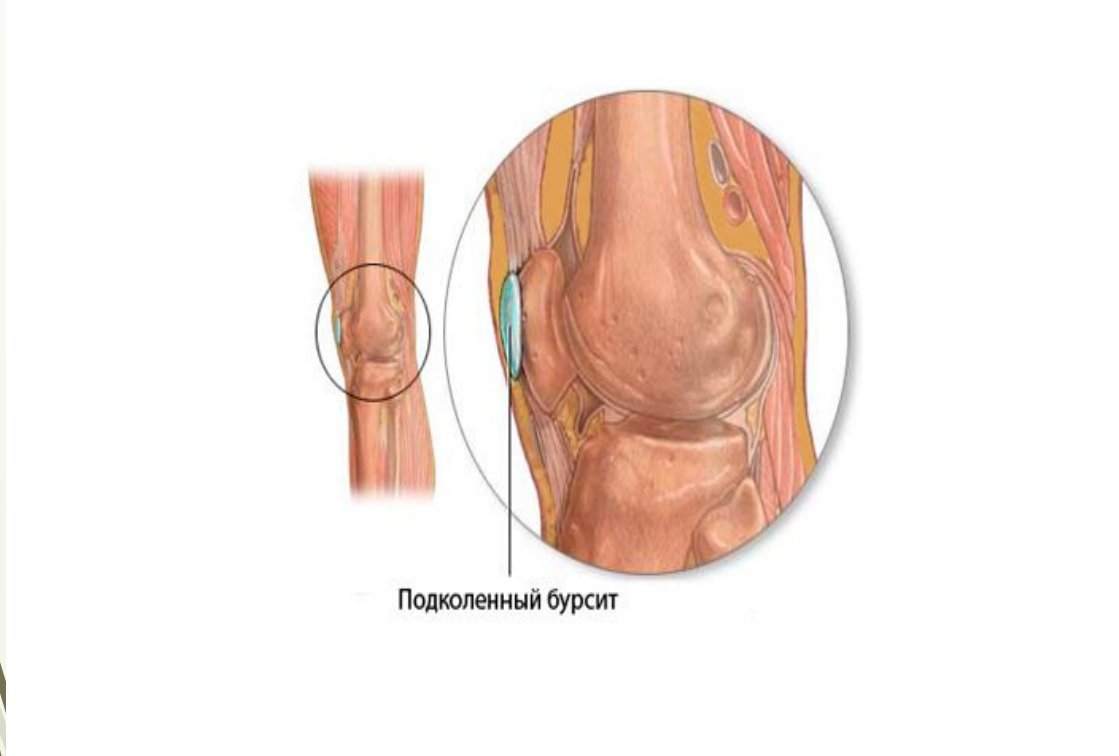

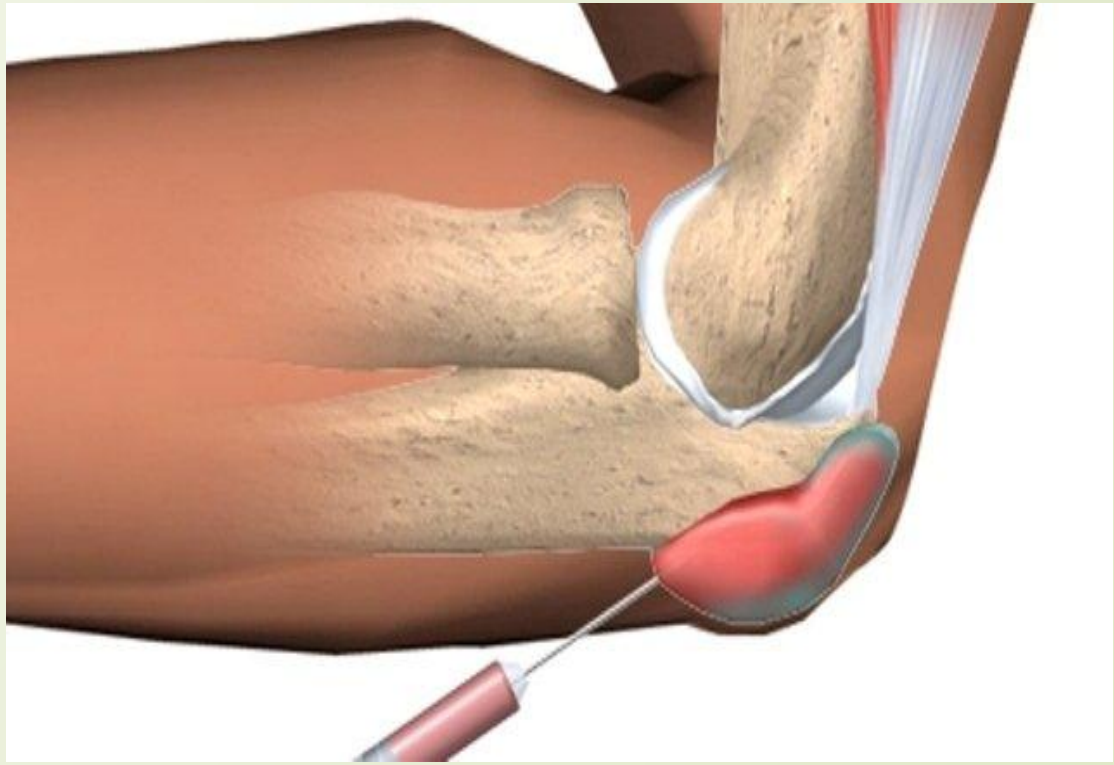

- Синовиальные околосуставные сумки (бурсы) представляют собой замкнутые соединительные мешки с гладкой внутренней поверхностью, покрытые эндотелием, выделяющим синовиальную жидкость.
- Острый гнойный бурсит – острое гнойное воспаление околосуставной синовиальной сумки.

Этиопатогенез

- Возбудителями гнойного бурсита бывают преимущественно стафилококки и стрептококки.
- Входные ворота – ссадины, царапины кожи.
  Кроме того, возможны гематогенный и лимфогенный пути инфицирования
- В большинстве случаев развитию бурсита предшествует травма, приводящая к возникновению сначала серозного, а затем и гнойного бурсита. При развитии гнойного бурсита в синовиальной сумке скапливается гнойный экссудат, возможно распространение процесса на окружающие мягкие ткани
- Возможно развитие рецидивов заболевания, когда после повторной травмы вновь развивается бурсит в той же области

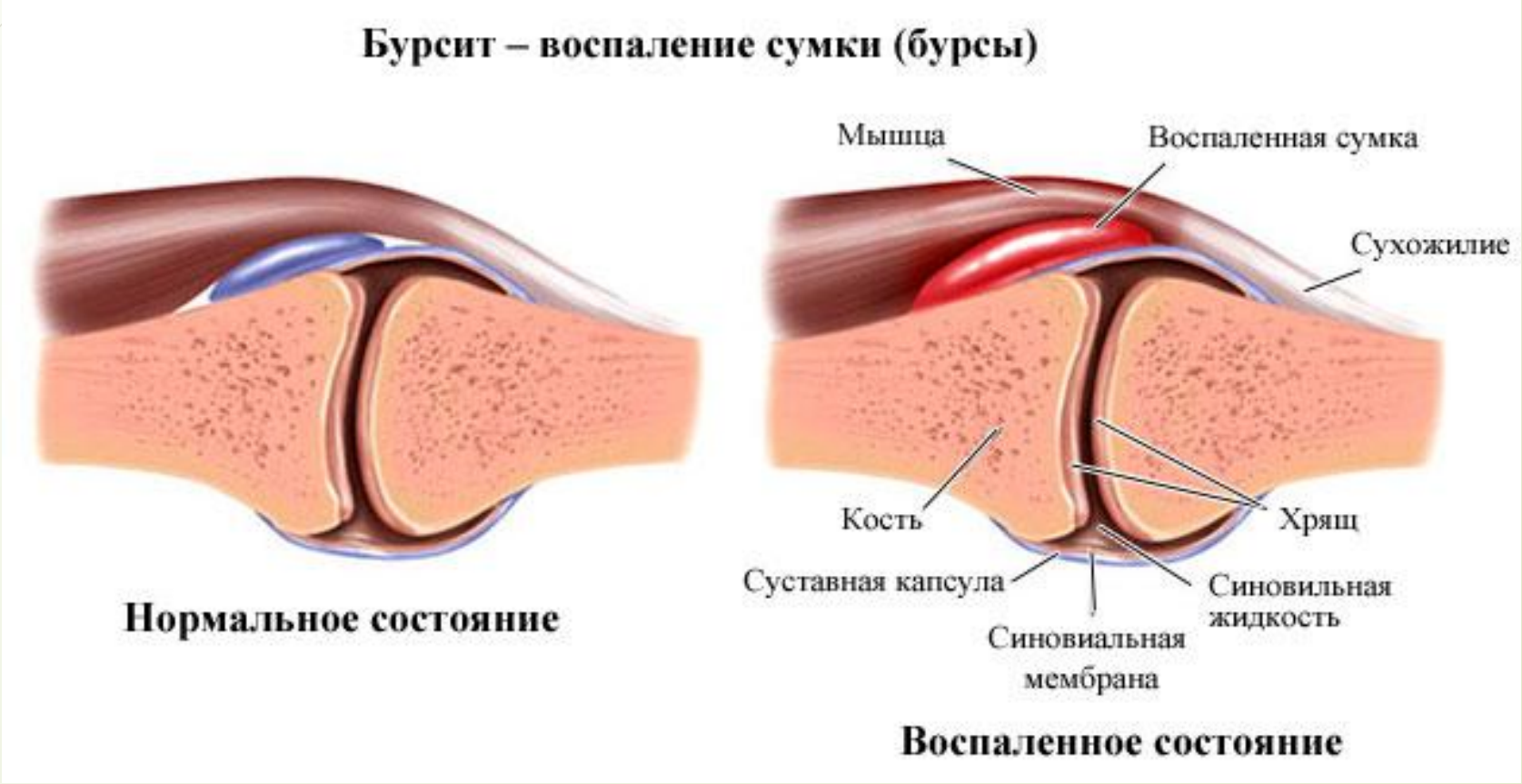
Бурсит – воспаление сумки (бурсы)
Мышца
Воспаленная сумка
Сухожилие
Кость
Хрящ
Суставная капсула
Синовильная жидкость
Синовиальная мембрана
Нормальное состояние
Воспаленное состояние

Клиническая картина

- Больные жалуются на появление болезненной припухлости соответственно расположению синовиальной сумки. При местном исследовании выявляют округлую болезненную припухлость в проекции соответствующей синовиальной сумки, кожа гиперемирована, отчетливо определяется флюктуация. Движения в суставе умеренно болезненны. Общие симптомы воспаления выражены в средней степени: повышение температуры тела до 38 градусов, общая слабость недомогание.

Бурситы

Для уточнения характера воспаления применяют диагностическую пункцию. При распространении процесса на окружающую клетчатку клиническая картина напоминает изменения, характерные для флегмоны

Лечение

- При серозном бурсите применяют пункцию околосуставной сумки с наложением тугой повязки

- На ранних стадиях гнойного воспаления также возможно проведение пункций с введением в сумку антибиотиков и последующей иммобилизацией. При развитии гнойного процесса с вовлечением окружающих тканей или неэффективности пункционного метода показано хирургическое лечение.

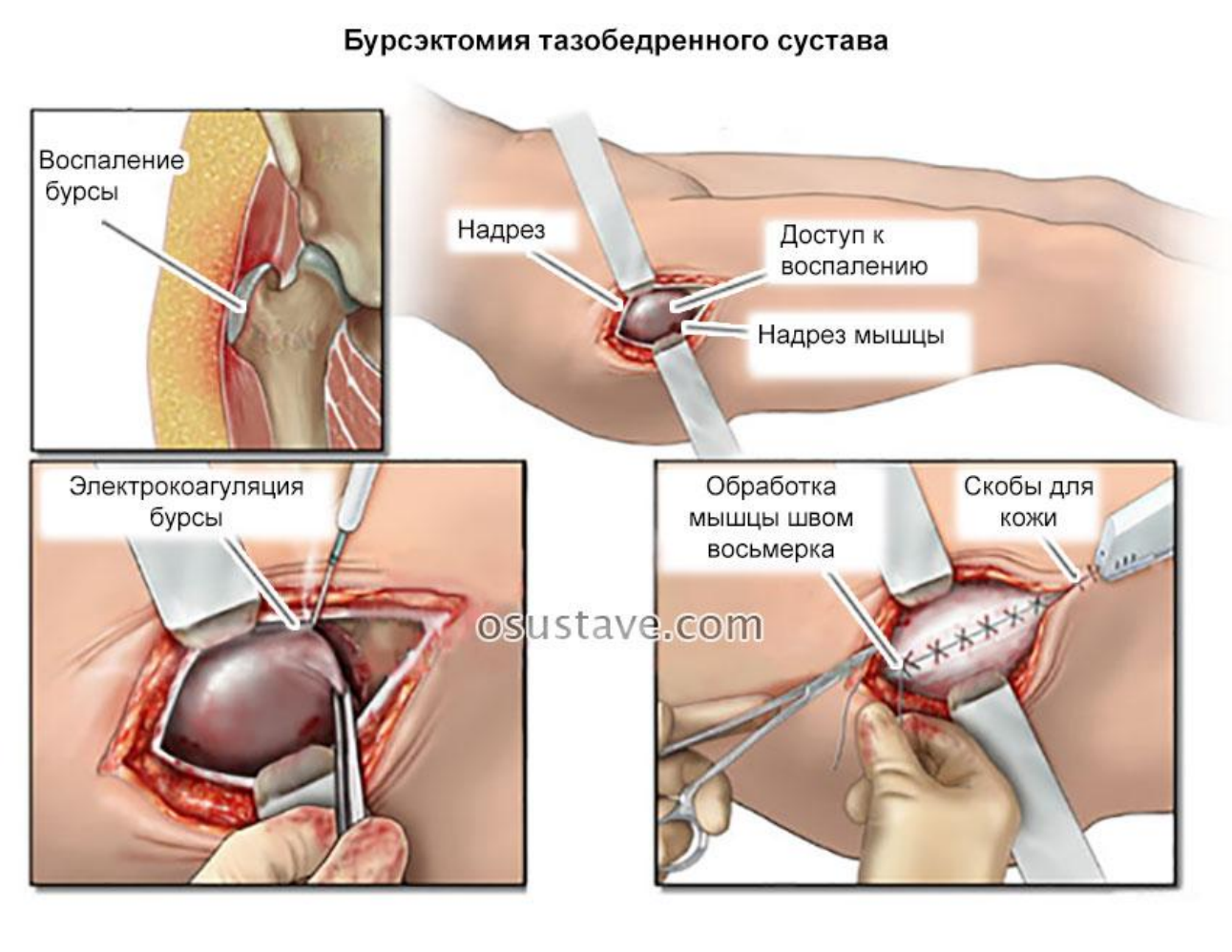

- По боковой поверхности сустава поверхности сустава проводят разрез кожи и подкожной клетчатки, вскрывают синовиальную сумку, удаляют гнойный экссудат и некротические ткани, выполняют контрапертуру и проводят сквозной дренаж

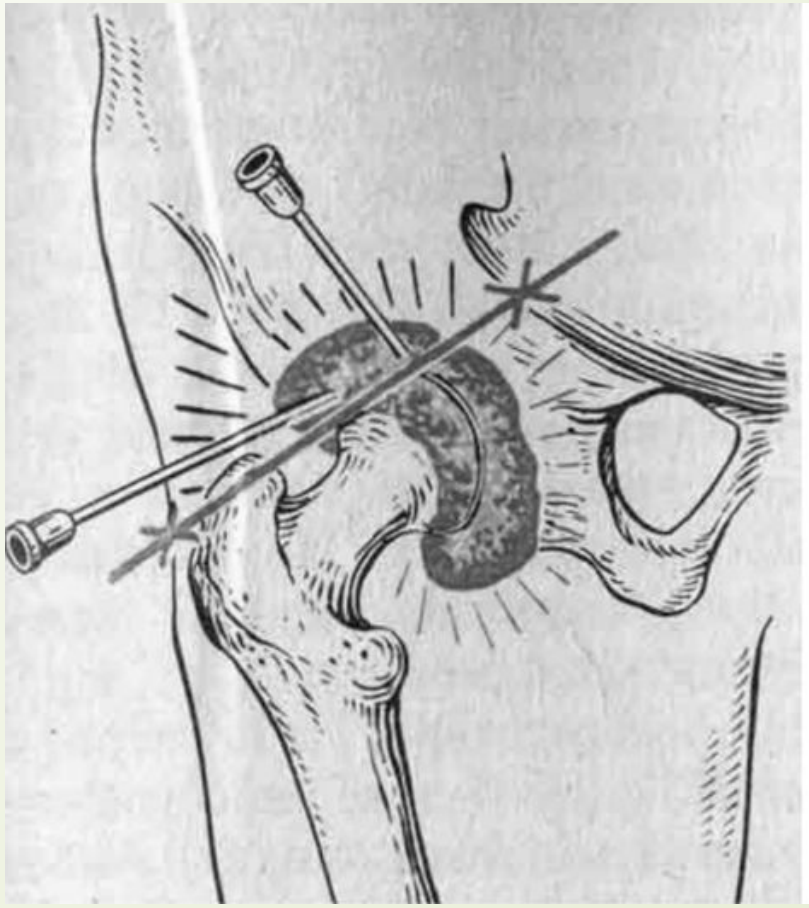

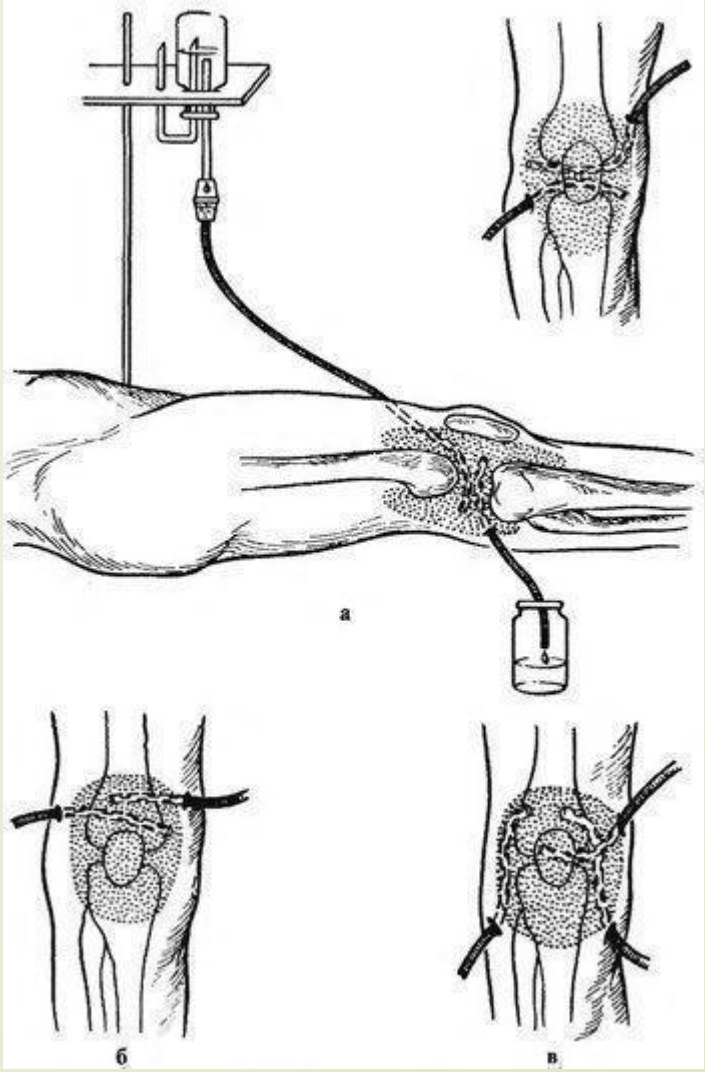

- В послеоперационном периоде назначают лечение по общим принципам терапии гнойных ран. Обязательна иммобилизация с помощью гипсовой лонгеты. При рецидивном характере процесса выполняют полное иссечение синовиальной сумки (желательно без вскрытия просвета) под защитой антибиотикотерапии.