НМИЦ ОНКОЛОГИИ им. Н.Н. Блохина

OLYMPUS

Современная качественная колоноскопия в диагностике колоректалього рака

МАЛИХОВА ОЛЬГА АЛЕКСАНДРОВНА

д.м.н., заведующая отделением эндоскопическим ФГБУ «НМИЦ онкологии им. Н.Н. Блохина».

15 МАРТА
09:00 Moscow
15:00 Oita, Japan

Colorectal cancer

Source: Globocan 2018

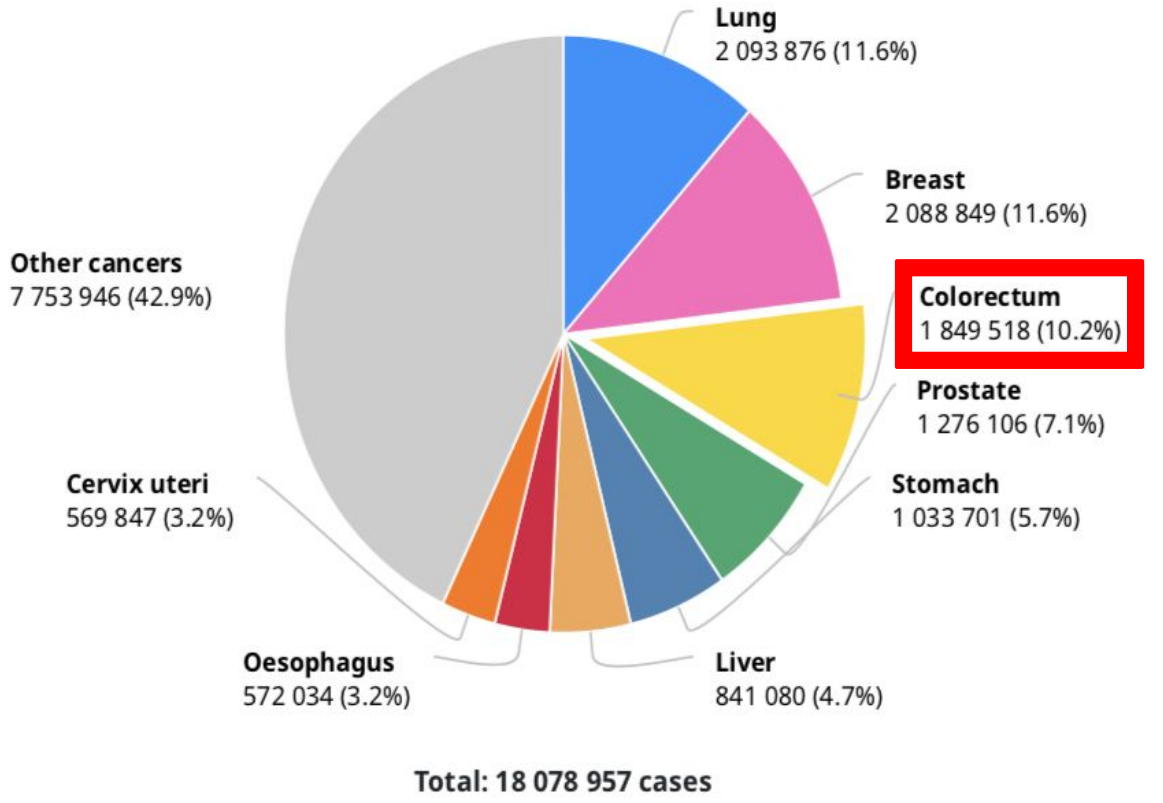

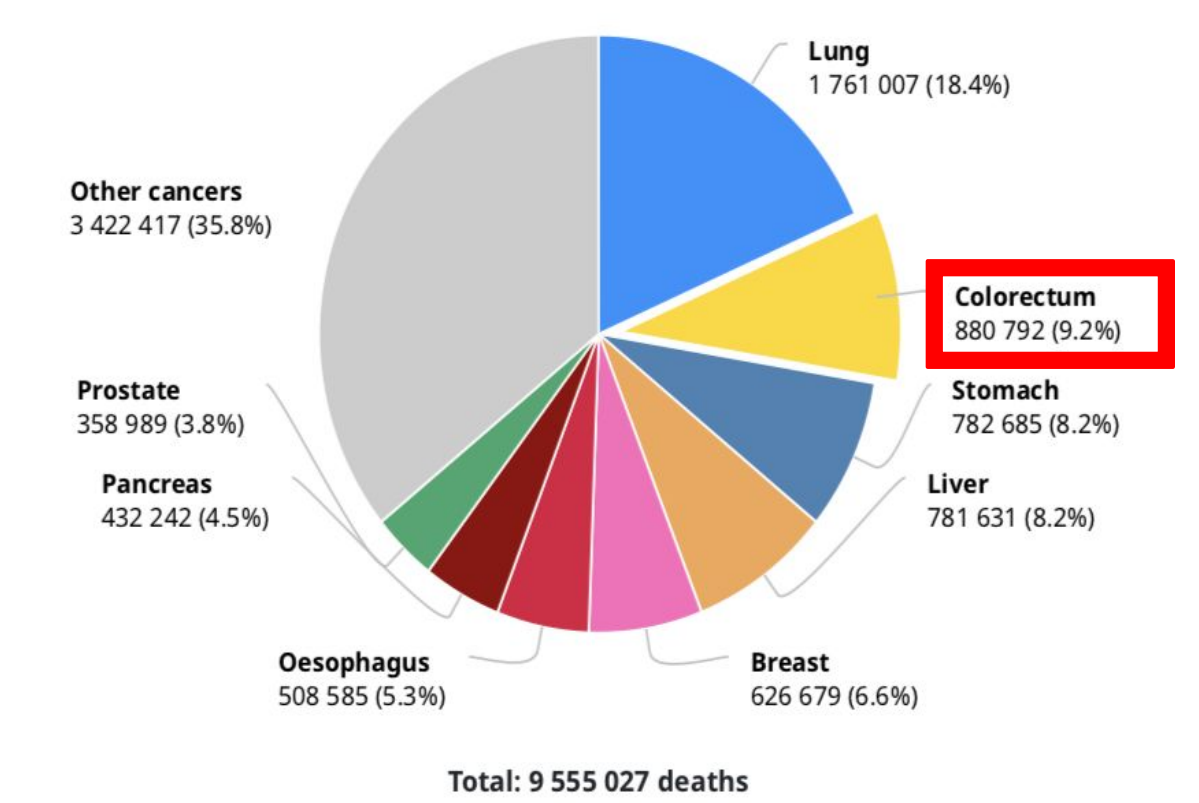

В России рак ободочной кишки среди мужского населения занимает 5-е место, женского – 4-е,

а рак прямой кишки – 6-е и 8-е места соответственно

КОЛОРЕКТАЛЬНЫЙ РАК

В период с 2009 по 2015 гг. абсолютное число заболевших раком ободочной кишки составил 11,3%, раком прямой кишки – 9,9%;

В структуре смертности населения от злокачественных новообразований КРР занимает 2-е место (после рака легкого у мужчин, после рака молочной железы у женщин);

Причины:

1) **позднее обращение пациентов (III-IV стадии болезни);**
2) **отсутствие скрининговых программ;**
3) **неадекватная подготовка пациентов к исследованию;**
4) **плохая техническая обеспеченность.**

МЕХАНИЗМЫ РАЗВИТИЯ КОЛОРЕКТАЛЬНОГО РАКА

В настоящее время выделяют как минимум четыре основных пути канцерогенеза аденокарциномы толстой кишки:

- **трансформация аденомы в карциному;**
- **HNPCC тип (синдром Линча);**
- **развитие рака «de novo»;**
- **трансформация хронического колита.**

ПАТОГЕНЕЗ РАЗВИТИЯ КОЛОРЕКТАЛЬНОГО РАКА

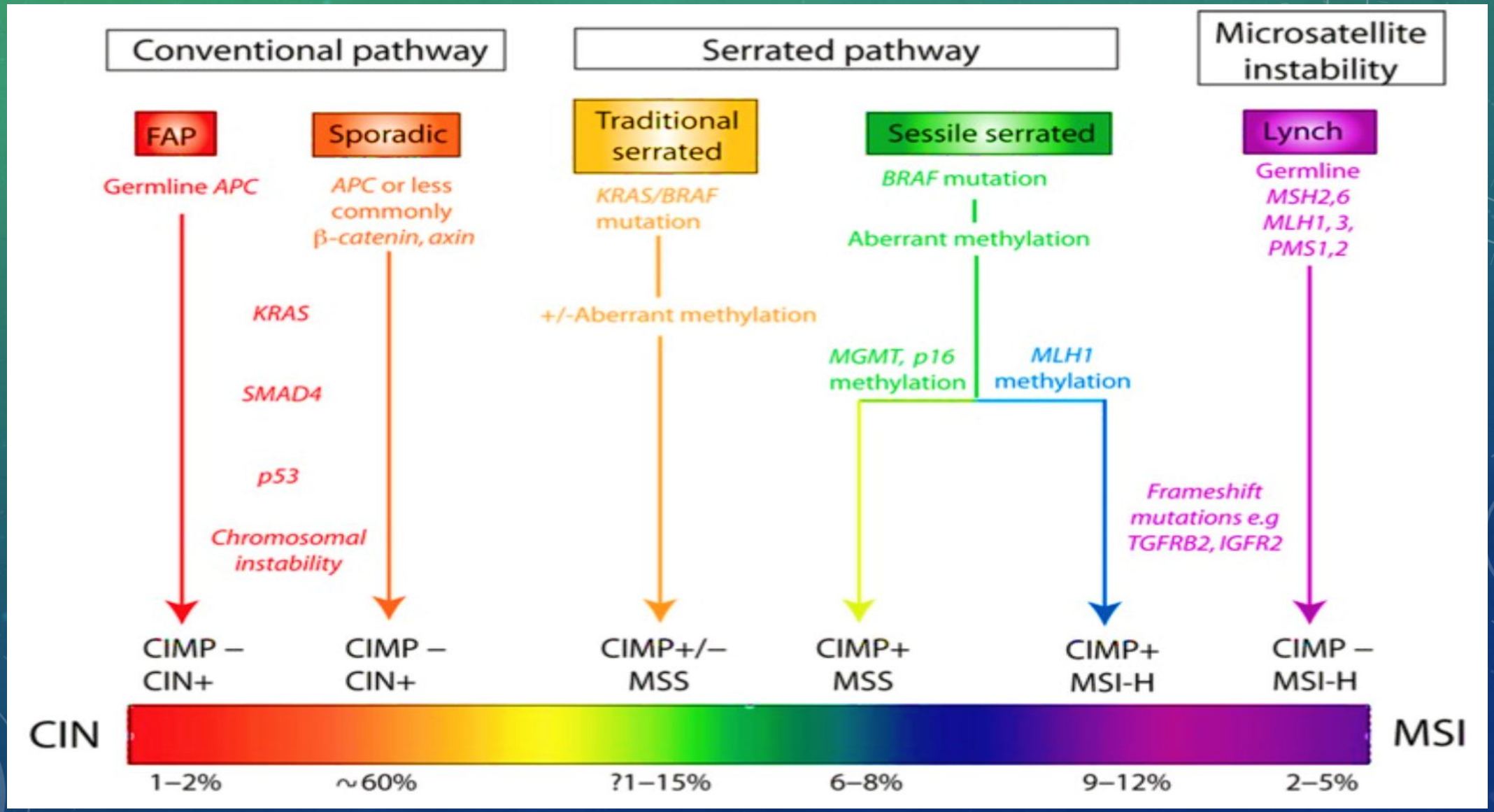

Основная гипотеза развития КРР (в 60% случаев) – формирование и последующие изменения тканей аденом
(T. Muto 1975 г., E. Fearon и B.Vogelstein 1988 г.)

Мутация гена APC выявляется более, чем в 80% аденом и аденокарциномы толстой кишки

Мутации гена Kras встречаются в 58 % аденом с размером > 1 см и в 47 % карцином, в аденомах < 1 см - в 9 % случаев

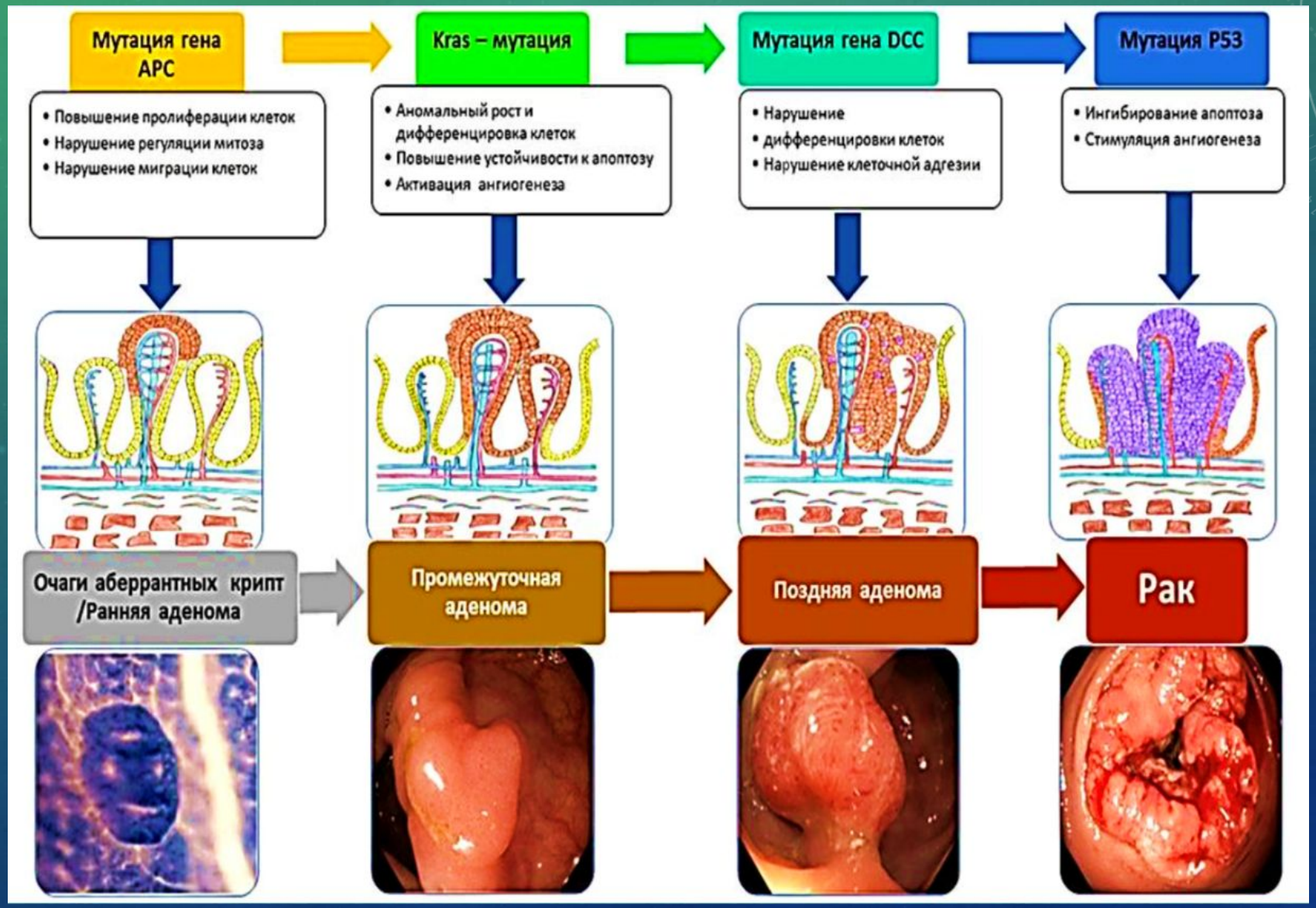

Мутация гена p53 встречается в 75 % случаев аденокарциномы и редко в аденомах

КРР В СОСТАВЕ НАСЛЕДСТВЕННЫХ СИНДРОМОВ

Синдром	ЗНО	Гены	Риски
Синдром Линча	РТК, РТМ, РЖ, РЯ, РПоджЖ…	*MLH1, MSH2, PMS1, PMS2, MSH6, EPCAM*	80%
Семейный аденоматозный полипоз	РТК, РЖ	*APC*	100%
Аттенуированный САП	РТК	*APC*	70%
MUTYH-САП	РТК	*MUTYH*	43-100%
Синдром Пейтца-Йегерса	РТК	*STK11*	50-70%
Ювенильный полипоз	РТК	*CMAD4, BMPR1A*	40-50%
Синдром Коудена	РТК, РМЖ, РТМ…	*PTEN*	9-18%
Синдром Ли-Фраумени	РТК, саркомы, РМЖ, АКР…	*TP53*	Повышен

ПРОБЛЕМЫ

- **15 – 25% аденом < 5 мм и 0-6% аденом более 10 мм не диагностируются при колоноскопии *(DDW 2014 B. Saunders The miss rate for colorectal polyps on the basis of studies of back-to-back colonoscopies);***
- **3% полипов размерами < 5 мм – с дисплазией высокой степени *(Brooker JC, Saunders BP, Gastrointestinal Endoscopy 2012; 56:333-8);***
- **В России только < 10% случаев ранних форм КРР выявляется при эндоскопии (в Японии 25- 40%).**

Detection of colorectal adenoma by narrow band imaging (HQ190) vs. high-definition white light colonoscopy: a randomized controlled trial

В исследование для проведения колоноскопии 190-NBI или HD-WL были включены 360 пациентов.

Частота обнаружения как аденом, так и гиперпластических полипов была значительно выше в группе 190-NBI по сравнению с группой HD-WL (аденомы: 48,3% против 34,4%, P = 0,01; полипы: 61,1% против 48,3%, P = 0,02).

Среднее количество обнаруженных полипов в группе 190-NBI было выше (1,49% и 1,13, соответственно, P = 0,07).

Значительной разницы в частоте пропусков аденомы между двумя группами (21,8% против 21,2%) не отмечено.

Detection of colorectal adenoma by narrow band imaging (HQ190) vs. high-definition white light colonoscopy: a randomized controlled trial

Wai K Leung[1], Oswens S H Lo[2], Kevin S H Liu[1], Teresa Tong[1], David Y K But[1], Frank Y F Lam[1], Axel S J Hsu[1], S Y Wong[1], W K Walter Seto[1], Ivan F N Hung[1], W L Law[2]

J. Gastroenterol., 2014 Jun;109(6):855-63.

ЗУБЧАТЫЕ И ГИПЕРПЛАСТИЧЕСКИЕ ПОЛИПЫ

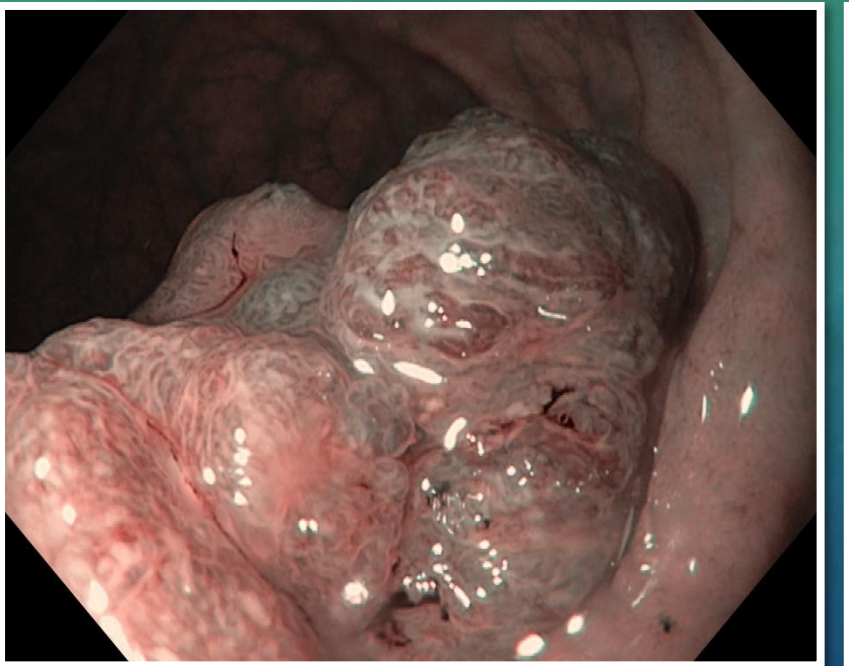

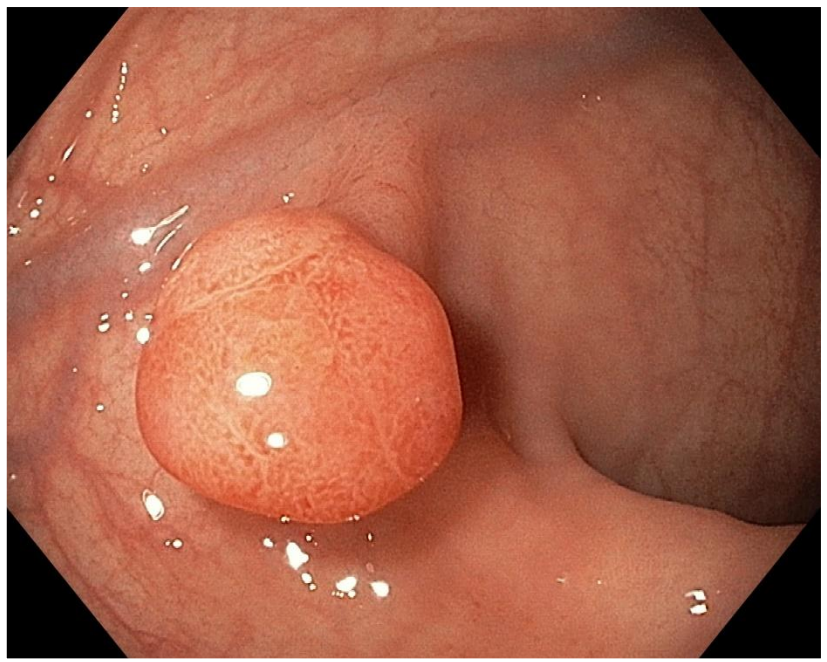

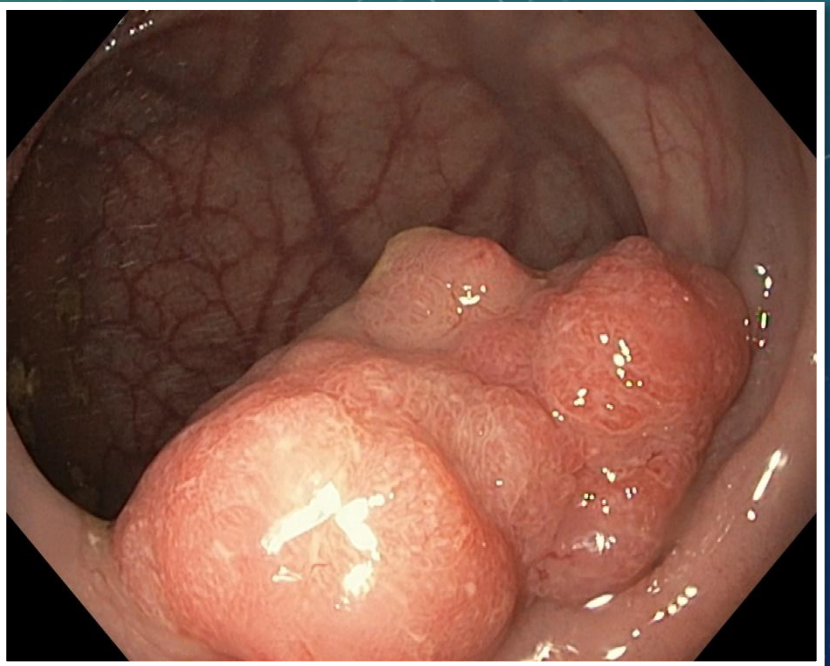

Next-generation narrow band imaging system for colonic polyp detection: a prospective multicenter randomized trial

В исследование был включен 431 пациент. Общее количество полипов, обнаруженных с помощью WLI с SD, NBI с SD, WLI с WA и NBI с WA, составило 164, 176, 188 и 241 соответственно. Среднее количество полипов, обнаруженных на одного пациента, было значительно выше в группе NBI, чем в группе WLI (2,01 против 1,56; P = 0,032). Показатель не был выше в группе WA, чем в группе SD (1,97 против 1,61; P = 0,089).

С помощью метода NBI было обнаружено на 29 % больше эпителиальных неоплазий толстой кишки по сравнению с осмотром в режиме белого света

Next-generation narrow band imaging system for colonic polyp detection: a prospective multicenter randomized trial
Takahiro Horimatsu 1, Yasushi Sano, Shinji Tanaka, Takuji Kawamura, Shoichi Saito, Mineo Iwatate, Shiro Oka, Koji Uno, Kenichi Yoshimura, Hideki Ishikawa, Manabu Muto, Hisao Tajiri
J. Colorectal Dis. 2015 Jul;30(7):947-54.

ЗУБЧАТАЯ АДЕНОКАРЦИНОМА

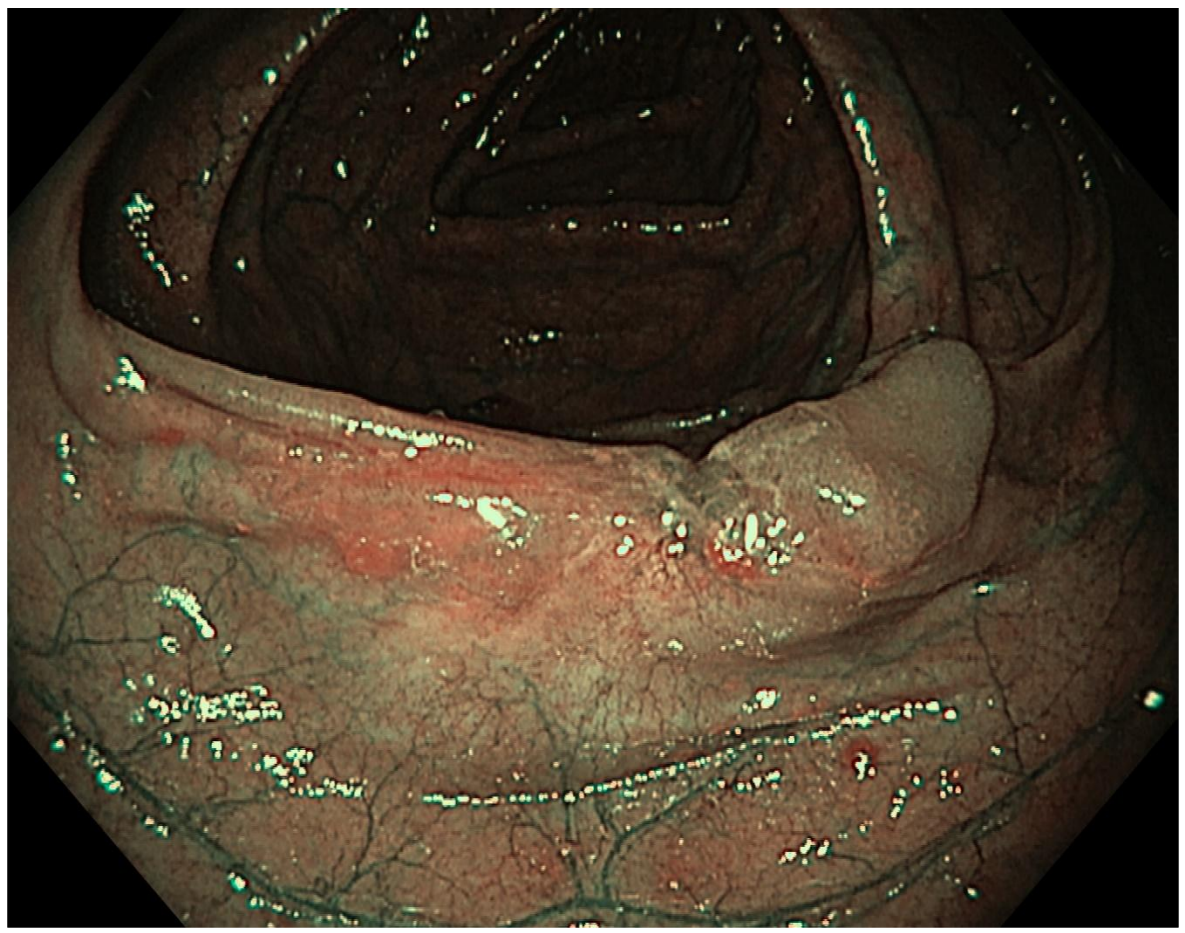

ОТРИЦАТЕЛЬНЫЕ ПОСЛЕДСТВИЯ НЕКАЧЕСТВЕННОЙ ПОДГОТОВКИ К КОЛОНОСКОПИИ

- **Низкая частота выявления маленьких аденом**
- **Низкая частота выявления больших аденом**
- **Выбывание пациентов из-под наблюдения до окончания исследования**
- **Более длительное время интубации слепой кишки**
- **Более длительное время на выведение колоноскопа**
- **Увеличение стоимости**
- **Несмотря на то, что удовлетворительная подготовка BBPS (2-2-2) достаточна для обнаружения обычных аденом, эти уровни неадекватны для обнаружения SSA/P. Одноэтапная схема подготовки накануне вечером использоваться не должна!**

ОТРИЦАТЕЛЬНЫЕ ПОСЛЕДСТВИЯ НЕКАЧЕСТВЕННОЙ ПОДГОТОВКИ К КОЛОНОСКОПИИ

Также на частоту выявления SSA/P влияет время выведения колоноскопа. Каждая дополнительная минута свыше 6 минут увеличивает вероятность обнаружения данного типа образований, оптимальным является время выведения не менее 9 минут. Осмотр восходящей кишки в ретрофлексии также повышает частоту выявления SSA/P.

КАКИМ ДОЛЖЕН БЫТЬ ИДЕАЛЬНЫЙ ПРЕПАРАТ ДЛЯ ОЧИЩЕНИЯ КИШЕЧНИКА: ПОТРЕБНОСТИ ПАЦИЕНТА

Удобство приема и переносимость (комфортность) подготовки – ключевые факторы успешной подготовки [1-3]

Соблюдение пациентом режима и схемы приема препарата

Удобство приема

- Малый объем
- Приятный вкус
- Легкое в употреблении

Переносимость

- Отсутствие побочных эффектов

1. Wexner SD et al. Gastrointest Endosc. 2006;63:894-909; 70;
2. Cohen LB et al., Gastroenterol Hepatol. 2009; 5 (S19);
3. Kilgore TW et al., Gastrointest Endosc. 2011; 73: 1240-5.

ОСНОВНЫЕ ПОЛОЖЕНИЯ КЛИНИЧЕСКИХ РЕКОМЕНДАЦИЙ ESGE ДИАГНОСТИКИ НЕОПЛАЗИЙ КОЛОРЕКТАЛЬНОЙ ЛОКАЛИЗАЦИИ

- **Осмотр в режиме белого света на эндоскопических системах высокого разрешения в сочетании с виртуальной и/или традиционной хромоэндоскопией;**
- **Для образований, размерами ≤ 5 мм, воздержаться от взятия биопсии и проведения морфологического исследования. Установить диагноз на основании визуальной картины с использованием общепринятых классификаций, фотофиксации;**
- **Использовании виртуальной (NBI) хромоэндоскопии с увеличением для прогнозирования риска развития инвазивного рака и глубокой подслизистой инвазии (для образований с очагами «депрессии» (0-IIc, по Парижской классификации), негранулярных/латерально стелящихся опухолей смешанного типа).**

Advanced imaging for detection and differentiation of colorectal neoplasia: European Society of Gastrointestinal Endoscopy (ESGE) Guideline

Michał F Kamiński 1, Cesare Hassan 2, Raf Bisschops 3, Jürgen Pohl 4, Maria Pellisé 5, Evelien Dekker 6, Ana Ignjatovic-Wilson 7, Arthur Hoffman 8, Gaius Longcroft-Wheaton 9, Denis Heresbach 10, Jean-Marc Dumonceau 11, James E East 12,2014

КРАТКОЕ ИЗЛОЖЕНИЕ КЛИНИЧЕСКИХ РЕКОМЕНДАЦИЙ ESGE ПО ДИАГНОСТИКИ НЕОПЛАЗИЙ КОЛОРЕКТАЛЬНОЙ ЛОКАЛИЗАЦИИ

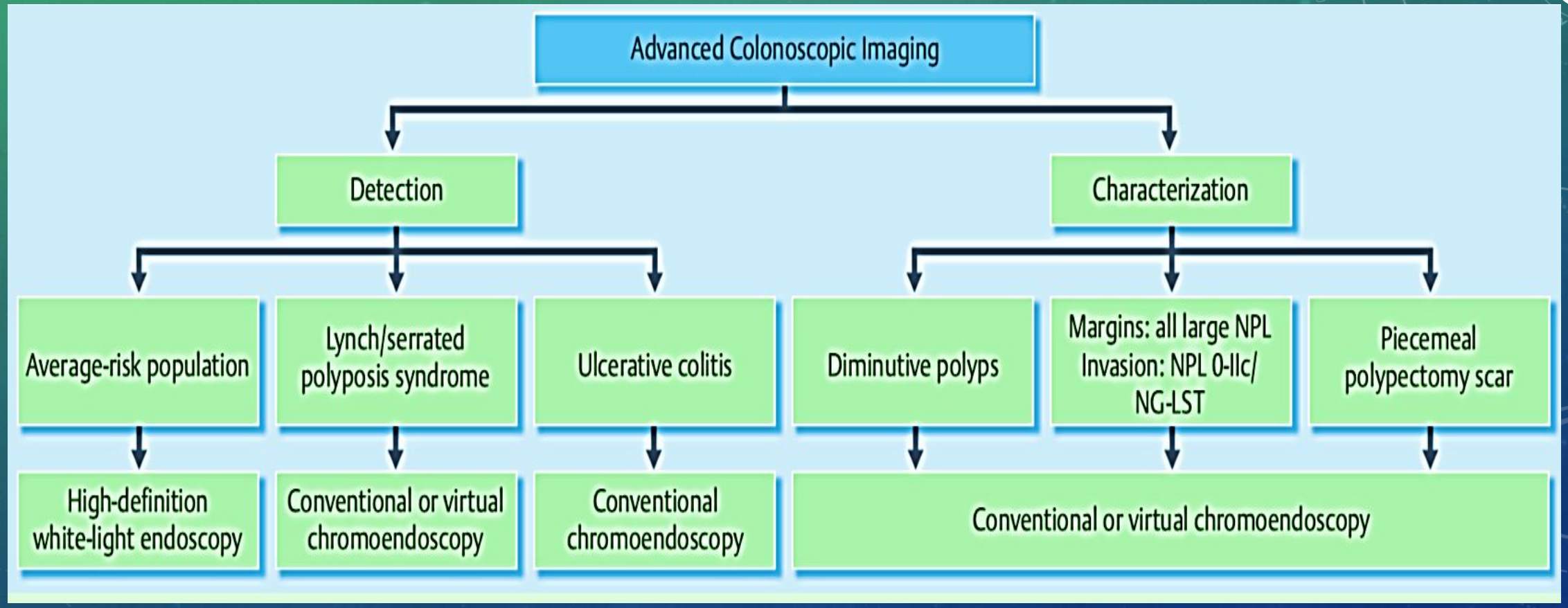

Advanced imaging for detection and differentiation of colorectal neoplasia: European Society of Gastrointestinal Endoscopy (ESGE) Guideline

Michał F Kamiński 1, Cesare Hassan 2, Raf Bisschops 3, Jürgen Pohl 4, Maria Pellisé 5, Evelien Dekker 6, Ana Ignjatovic-Wilson 7, Arthur

УТОЧНЯЮЩИЕ МЕТОДЫ ДИАГНОСТИКИ НЕОПЛАЗИЙ ТОЛСТОЙ КИШКИ

- **Хромоскопия (традиционная и виртуальная)**
- **Увеличительная эндоскопия**
- **Узкоспектральная эндоскопия с увеличением**

ХРОМОСКОПИЯ

- Улучшение визуальной картины патологического участка слизистой оболочки толстой кишки
- Определение точных границ поражения
- Выявление минимальных изменений слизистой оболочки толстой кишки
- Детализированная визуализация структурных различий между нормальным и патологически измененным эпителием слизистой оболочки толстой кишки (метод NBI обеспечивает точную дифференциацию характера полипов – аденоматозный или гиперпластический)

Validation of a Simple Classification System for Endoscopic Diagnosis of Small Colorectal Polyps Using Narrow-Band Imaging

- В исследовании изучалась диагностическая ценность метода NBI для диагностики неоплазий толстой кишки, размерами до 5 мм в диаметре.
- Правильная интерпретация визуальной эндоскопической картины с применением методики NBI совпадала с патоморфологическим заключением.
- Эндоскопическое определение структуры образований (аденоматозный или гиперпластический) снижает потребность в патоморфологическом исследовании, что, в свою очередь, является экономически выгодным.
- На основании визуальной оценки структуры образований в режиме реального времени были предложены две стратегии: 1) резекция образований, размерами ≤5 мм с последующим морфологическим исследованием и установкой интервалов проведения колоноскопий у этой группы пациентов; 2) стратегия «без резекции», которая применима для гиперпластических образований крошечного размера дистальных отделов толстой кишки без проведения морфологического исследования.

Validation of a simple classification system for endoscopic diagnosis of small colorectal polyps using narrow-band imaging.
Hewett DG1, Kaltenbach T2, Sano Y3, Tanaka S4, Saunders BP5, Ponchon T6, Soetikno R2, Rex DK7, 2012

УВЕЛИЧИТЕЛЬНАЯ ЭНДОСКОПИЯ

- **Визуализация изменений воспалительных, диспластических и неопластических изменений микроструктуры ямочного рисунка**
- **Определение более точной границы опухолевого поражения в виде демаркационной линии между неопластически перестроенным эпителием и неизмененной слизистой оболочкой**
- **Определение косвенных признаков «глубокой» инвазии обусловленными эпителиальными изменениями.**

АДЕНОМА

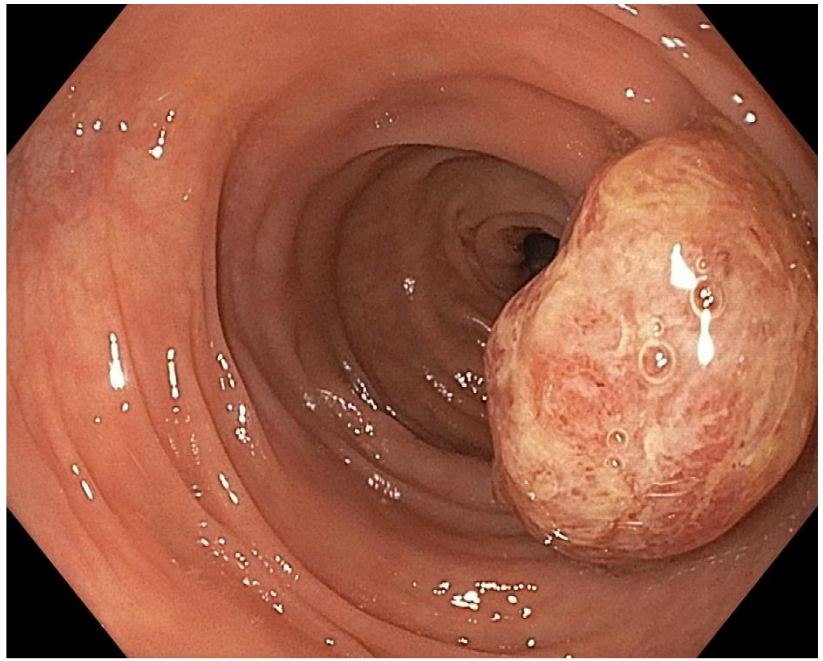

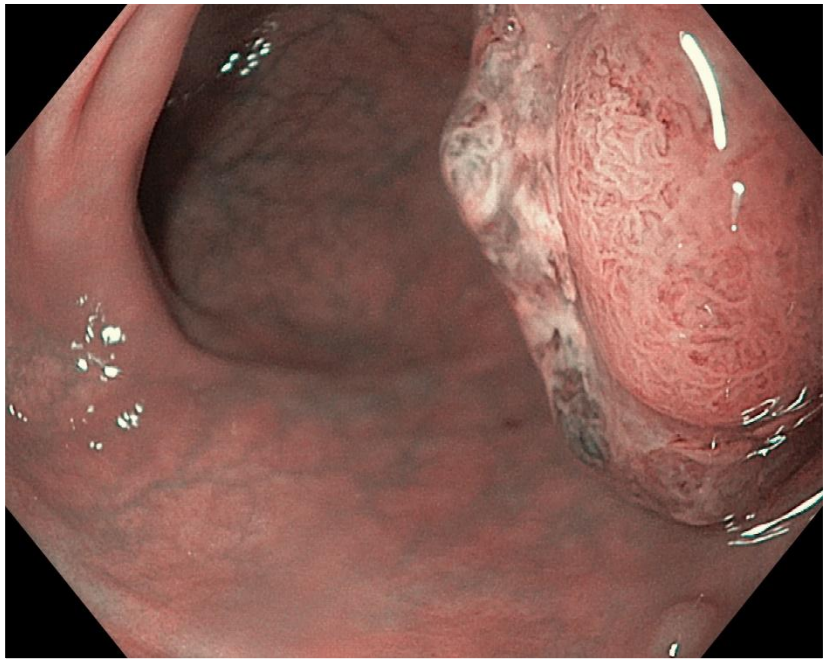

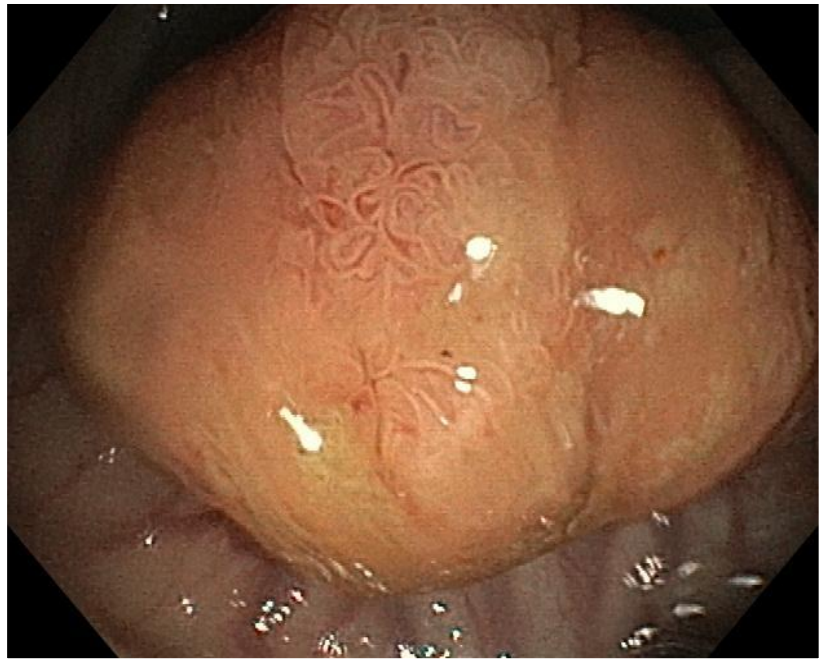

ВОЗМОЖНОСТИ УЗКОСПЕКТРАЛЬНОЙ ЭНДОСКОПИИ С УВЕЛИЧЕНИЕМ (DF)

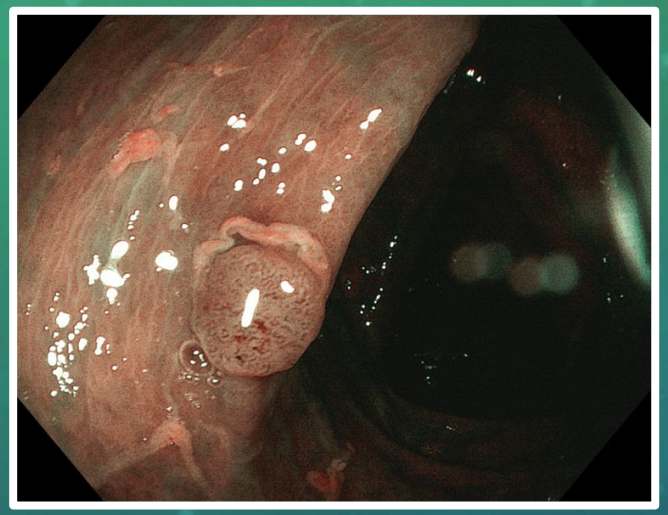

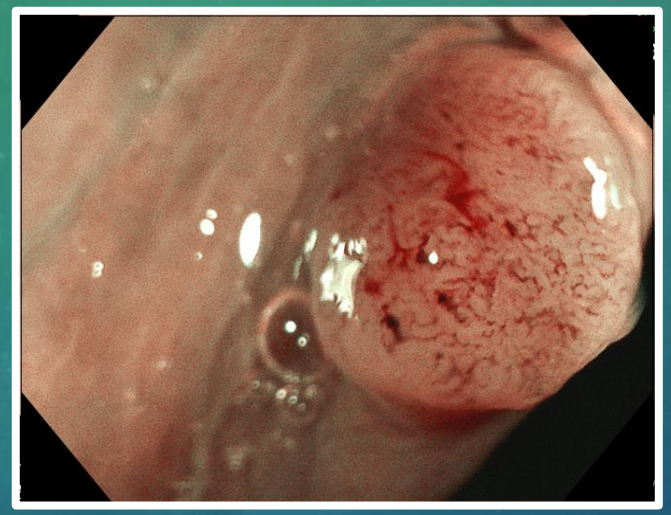

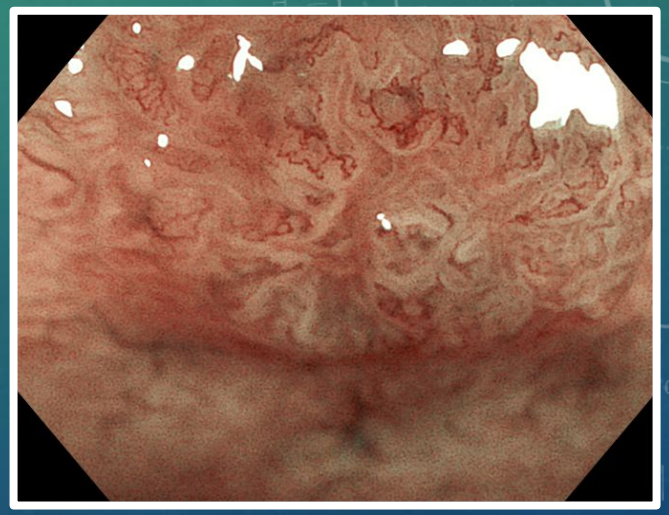

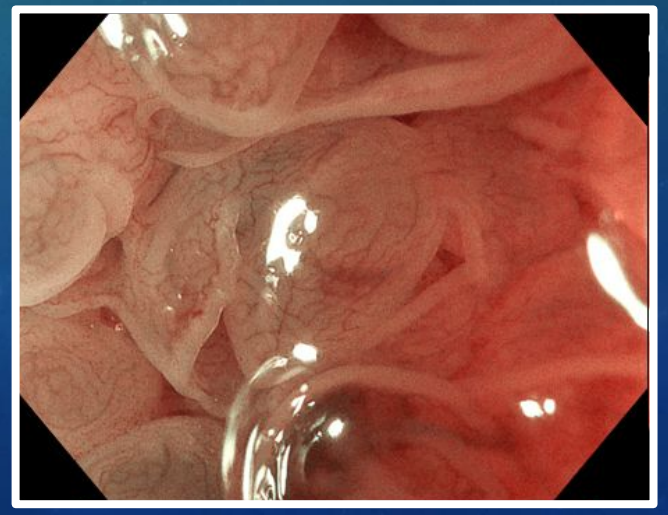

ВОЗМОЖНОСТИ УЗКОСПЕКТРАЛЬНОЙ ЭНДОСКОПИИ С УВЕЛИЧЕНИЕМ

- **Макроскопическая оценка гистопатологии и степени инвазии колоректальных полипов в режиме реального времени помогает выбрать наиболее подходящий метод эндоскопического лечения.**
- **Узкополосная визуализация (NBI) с двойным фокусом (DF) - это новая система улучшения изображения, в которой используются цифровые и оптические методы для улучшения обзора кровеносных сосудов на поверхности слизистой оболочки.**
- **Методика позволяет детально визуализировать микрососудистый рисунок слизистого и подслизистого слоев стенки желудочно-кишечного тракта**
- **По изменению структуры сосудов возможно судить о характере поражения (гиперпластическая/аденоматозная/неопластическая перестройка сосудистого рисунка)**
- **Способствует визуально определить границы поражения на основании микрососудистой перестройки**

ВОЗМОЖНОСТИ УЗКОСПЕКТРАЛЬНОЙ ЭНДОСКОПИИ С УВЕЛИЧЕНИЕМ

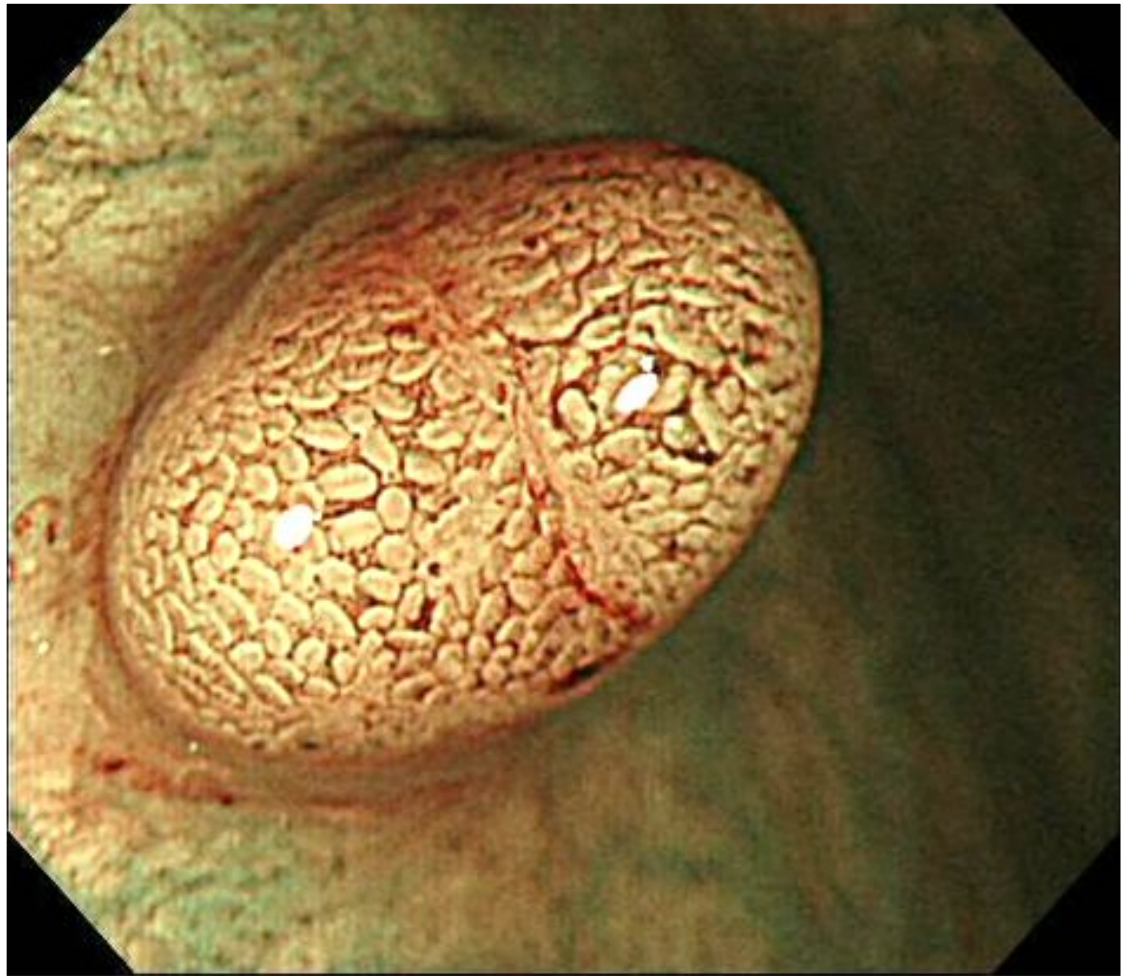

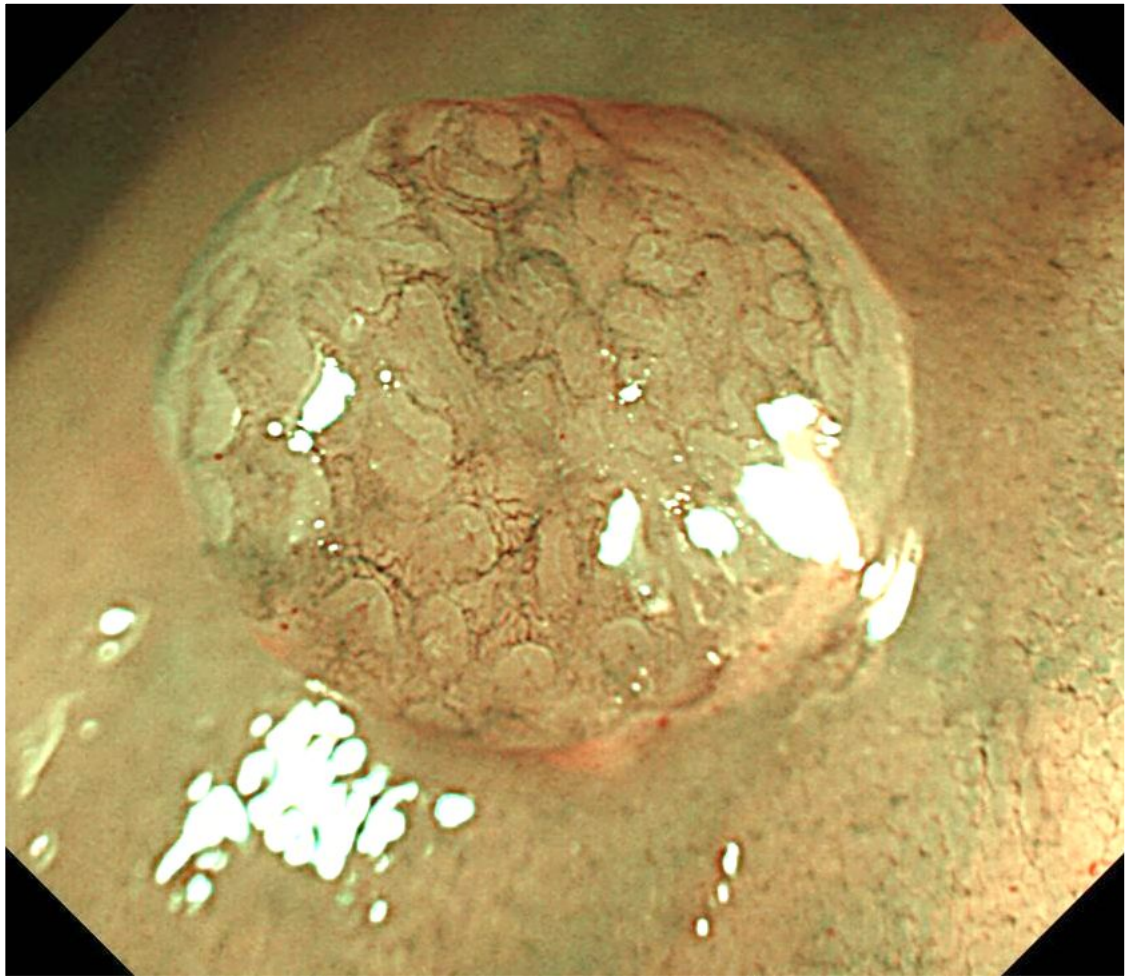

Real-time optical diagnosis for diminutive colorectal polyps using narrow-band imaging: the VALID randomised clinical trial

- В исследование были включены 558 пациентов, осмотр 281 пациента осуществлялся с применением Dual Focus и 277 методом стандартной оптической диагностики ZOOM .
- Были обнаружены 1309 полипа преимущественно миниатюрного (74,5%) и неопластического (60,0%) размеров.
- При стандартном ZOOM-исследовании диагноз был установлен в 72,5% случаев, при осмотре с ближним фокусом (Dual Focus) - 85,1%.
- Использование Dual Focus до 12 % повышает точность диагноза
- Технология Двойного Фокуса (Dual Focus) в HQ190 эндоскопах обладает высокой диагностической ценностью при этом проста в управлении
- Технология Dual Focus является простым аналогом сложного ZOOM механизма.
- Общая точность постановки диагноза при использовании Dual Focus составляет 87-88.5%

Real-time optical diagnosis for diminutive colorectal polyps using narrow-band imaging: the VALID randomised clinical trial
Tonya Kaltenbach 1, Amit Rastogi 2, Robert V Rouse 3, Kenneth R McQuaid 4, Tohru Sato 1, Ajay Bansal 2, Jon C Kosek 3, Roy Soetikno 1
Gut. 2015 Oct;64(10):1569-77.

ВОЗМОЖНОСТИ УЗКОСПЕКТРАЛЬНОЙ ЭНДОСКОПИИ С УВЕЛИЧЕНИЕМ

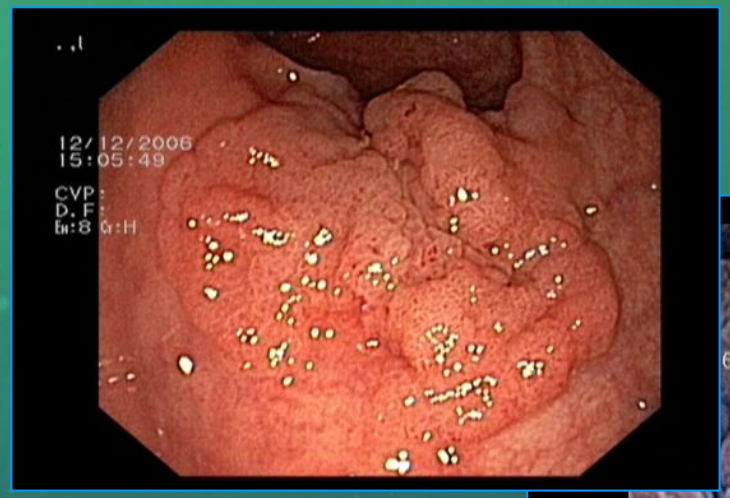

Традиционная зубчатая аденома

Хромоскопия 0,5% раствором indigo carmini

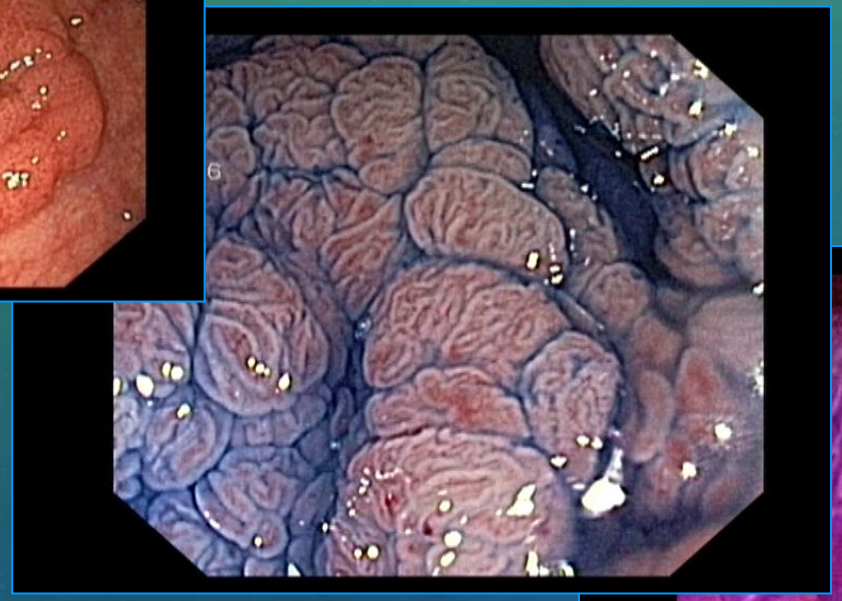

IV тип pit pattern извилистый, петлистый

Хромоскопия 0,5% раствором cristal violet

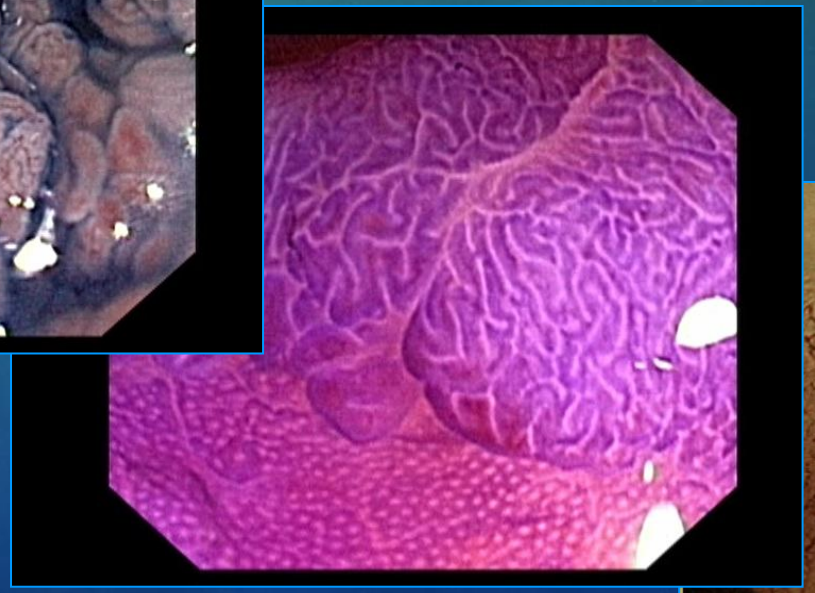

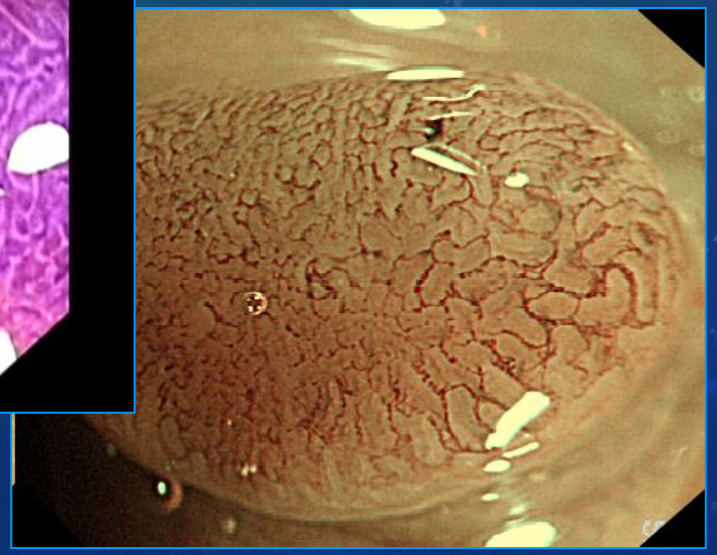

Capillary pattern – II тип

КЛАССИФИКАЦИЯ ПО NICE

I

II

III

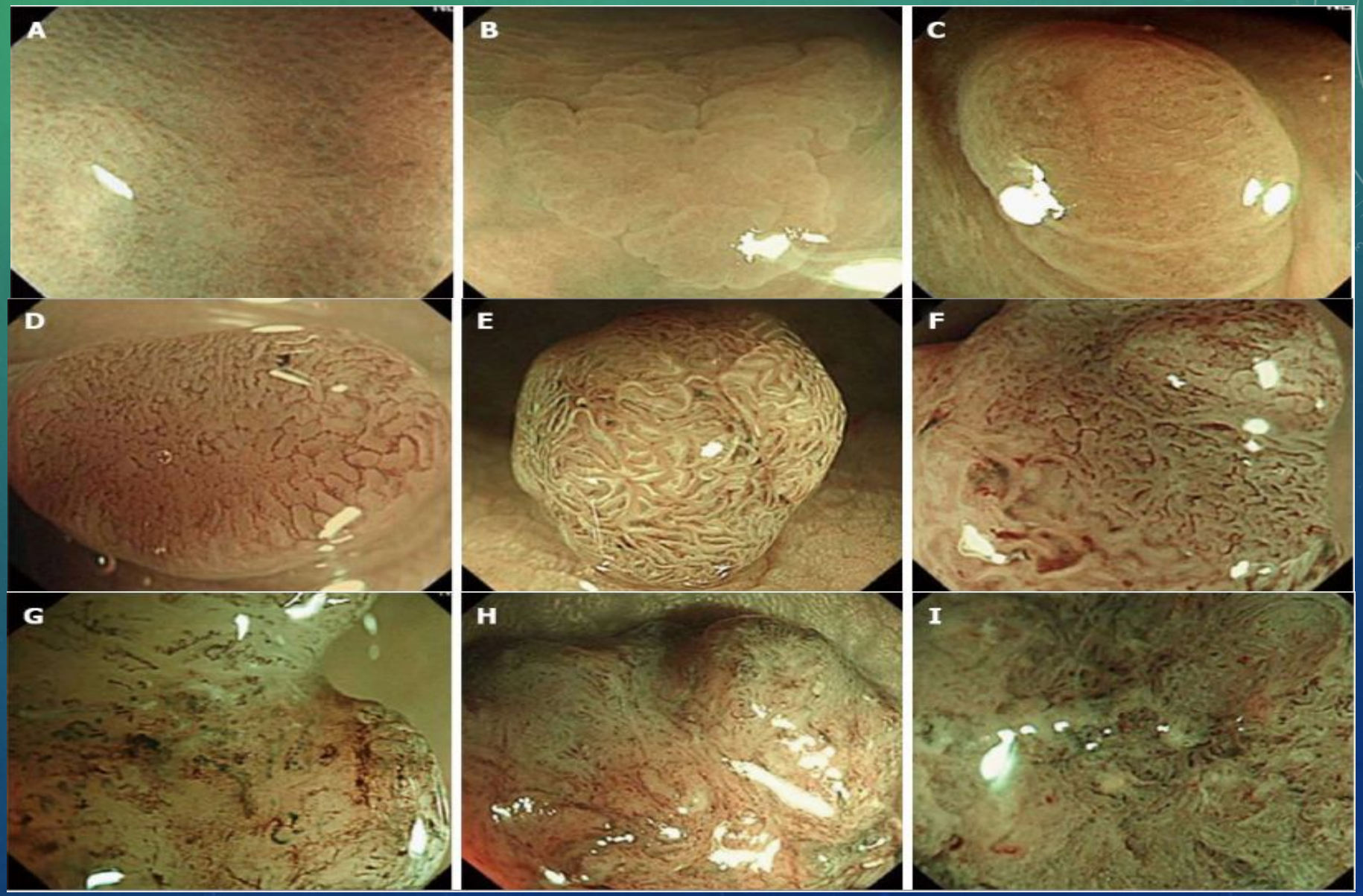

КЛАССИФИКАЦИЯ МИКРОСОСУДИСТОГО РИСУНКА СЛИЗИСТОЙ ОБОЛОЧКИ ТОЛСТОЙ КИШКИ

	Clinical classification		
	Nonneoplastic pattern	Noninvasive pattern	Invasive pattern
Kudo's classification	I · II	IIIL · IIIS · IV · (part of VI)	VI · VN
Endoscopic findings	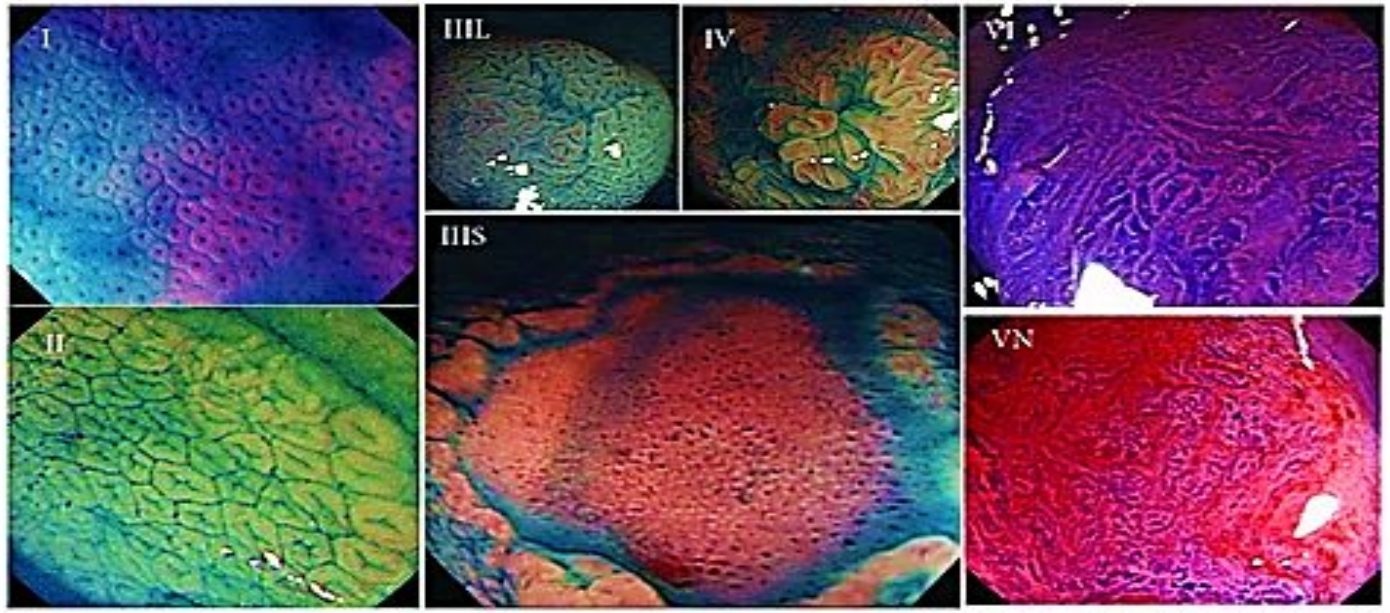		
Histology	Normal hyperplastic polyp	Adenoma *m **sm-slight	#sm-deep
Treatment	No treatment	Endoscopic treatment (polypectomy or EMR)	Surgical treatment

*Intramucosal cancer, **sm superficial invasion (<1000 μm), #sm deep invasion (≥1000 μm).

Two-stage optical system for colorectal polyp assessments

- В исследование были включены 270 пациентов, у которых были диагностированы и удалены 386 колоректальных полипов.
- Эпителиальные образования оценивали с помощью осмотра в режиме белого света и NBI с использованием одно- и двухступенчатой оптических систем соответственно.
- Все неоплазии были описаны по классификации Kudo, удалены с последующим патоморфологическим исследованием
- Целью данного исследования являлось определение диагностической точности Dual Focus-эндоскопии в распознавании колоректальных неоплазий по сравнению со стандартной ZOOM-эндоскопией.
- Результаты: для неопухолевых образований (Kudo I и II), разницы в распознавании полипов при использовании функции NBI-DF не наблюдалось. Для образований Kudo IIIL (с 87,16 до 90,09%, p <0,05) и поражений Kudo IIIS (с 87,29 до 92,79%, p <0,01) отмечено повышение точности. NBI-DF также повысил точность предварительной диагностики поражений Kudo IV (с 88,24 до 94,12%, p <0,01). Паттерны ямок Kudo V также были более отчетливыми при визуализации NBI-DF, увеличивая диагностическую точность с 91,67 до 100%.

Two-stage optical system for colorectal polyp assessments
Mirosław Szura, Artur Pasternak, Krzysztof Bucki, Katarzyna Urban´czyk,Andrzej Matyja
Surg. Endosc (2016) 30:204–214

ВОСПАЛИТЕЛЬНЫЙ ПОЛИП

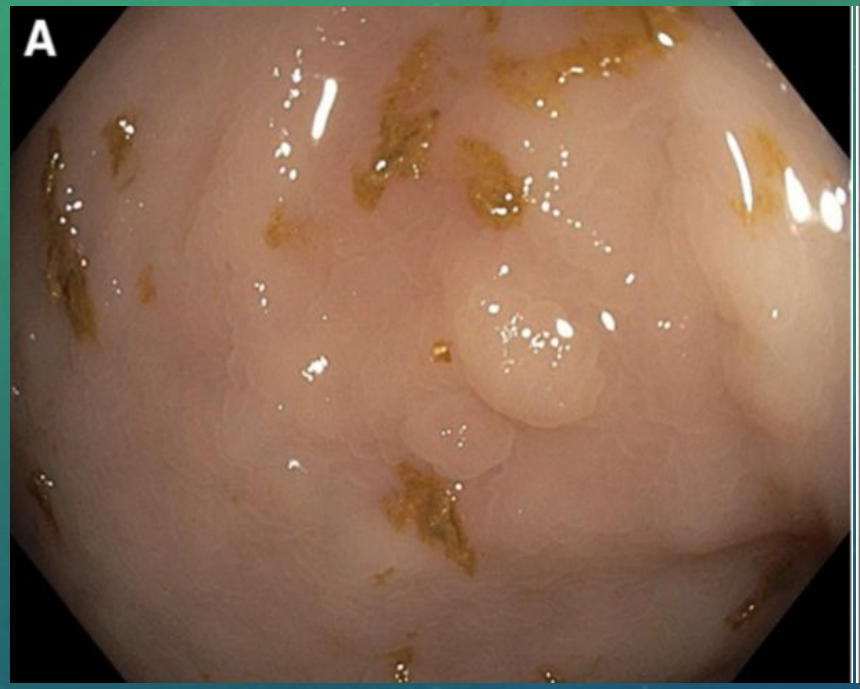

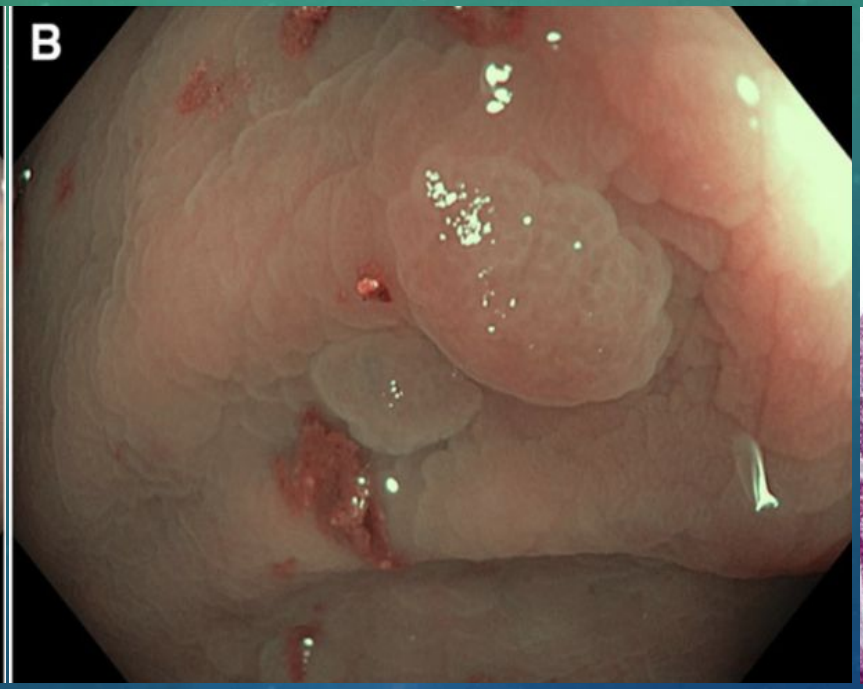

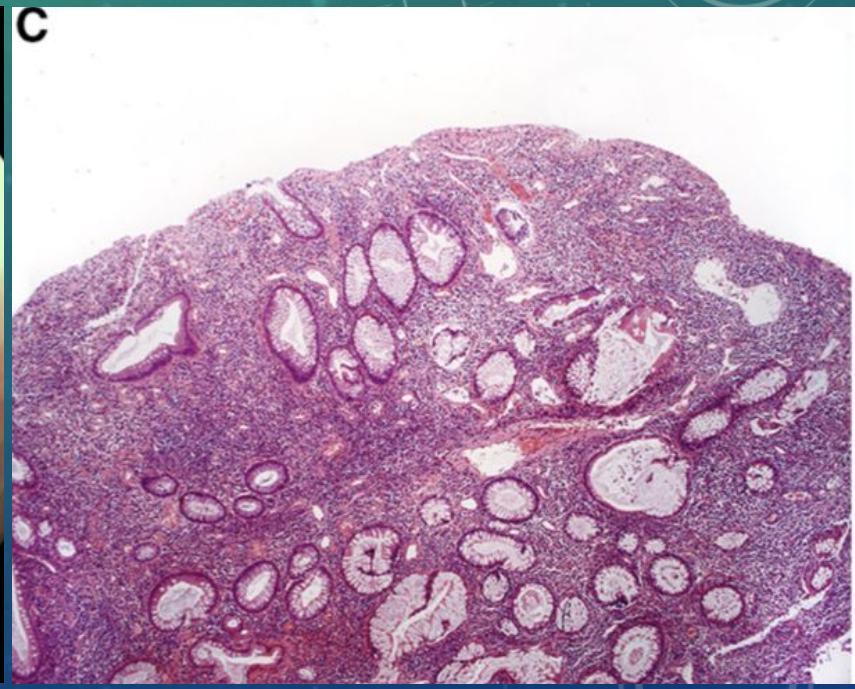

A – осмотр в режиме белого света
B - NBI-NF/Kudo I
C – патологоанатомическая картина

ГИПЕРПЛАСТИЧЕСКИЙ ПОЛИП

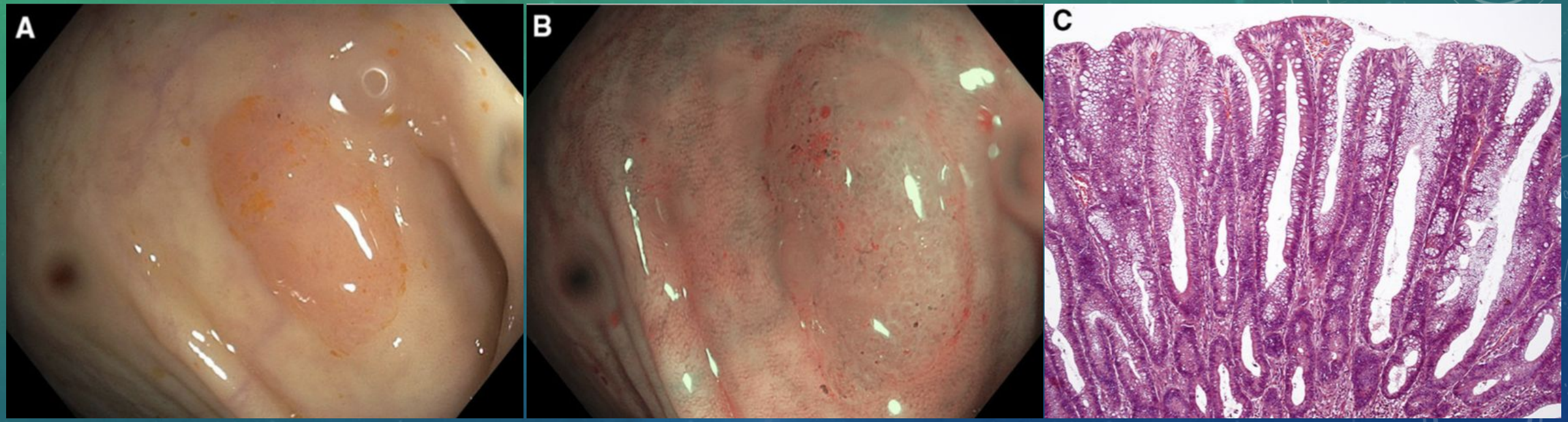

A – осмотр в режиме белого света
B - NBI-NF/Kudo II
C – патологоанатомическая картина

ТУБУЛЯРНАЯ АДЕНОМА С НИЗКОЙ СТЕПЕНЬЮ ДИСПЛАЗИИ

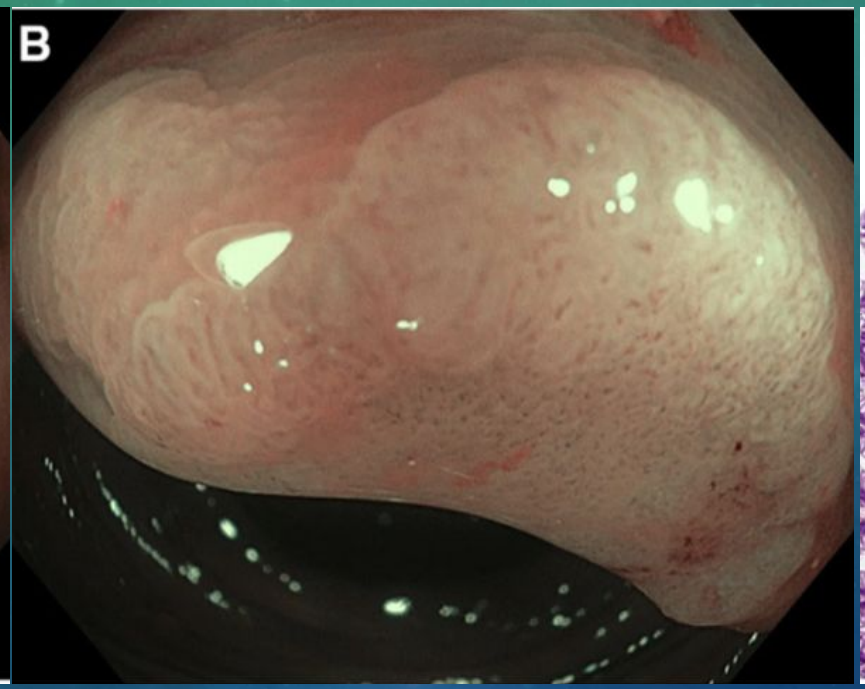

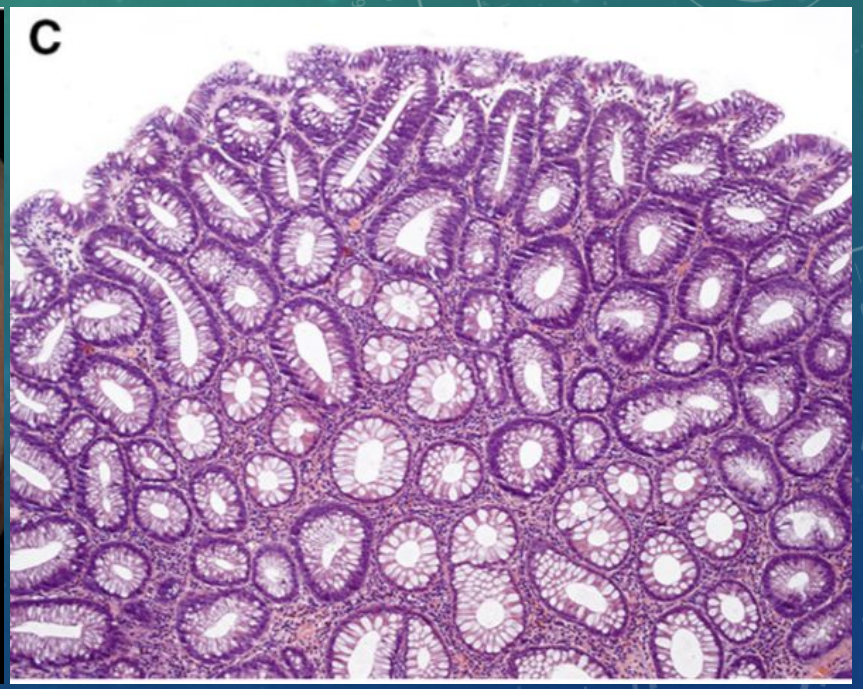

A – осмотр в режиме белого света
B - NBI-NF/Kudo IIIS
C – патологоанатомическая картина

ТУБУЛЯРНАЯ АДЕНОМА С НИЗКОЙ СТЕПЕНЬЮ ДИСПЛАЗИИ

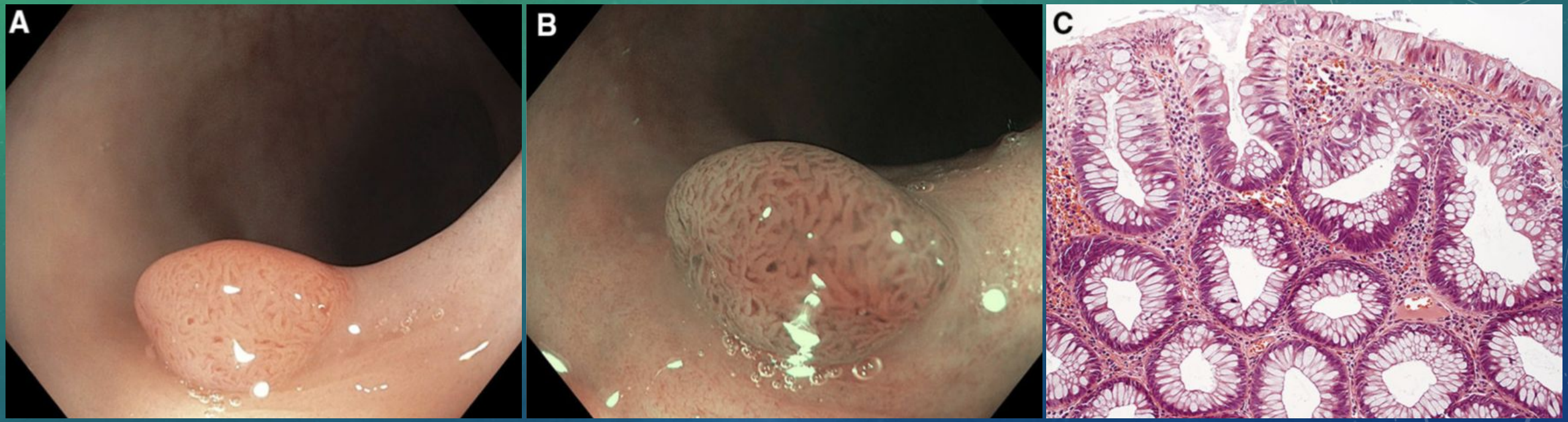

A – осмотр в режиме белого света
B - NBI-NF/Kudo IIIL
C – патологоанатомическая картина

ТУБУЛЯРНАЯ АДЕНОМА С ВЫСОКОЙ СТЕПЕНЬЮ ДИСПЛАЗИИ

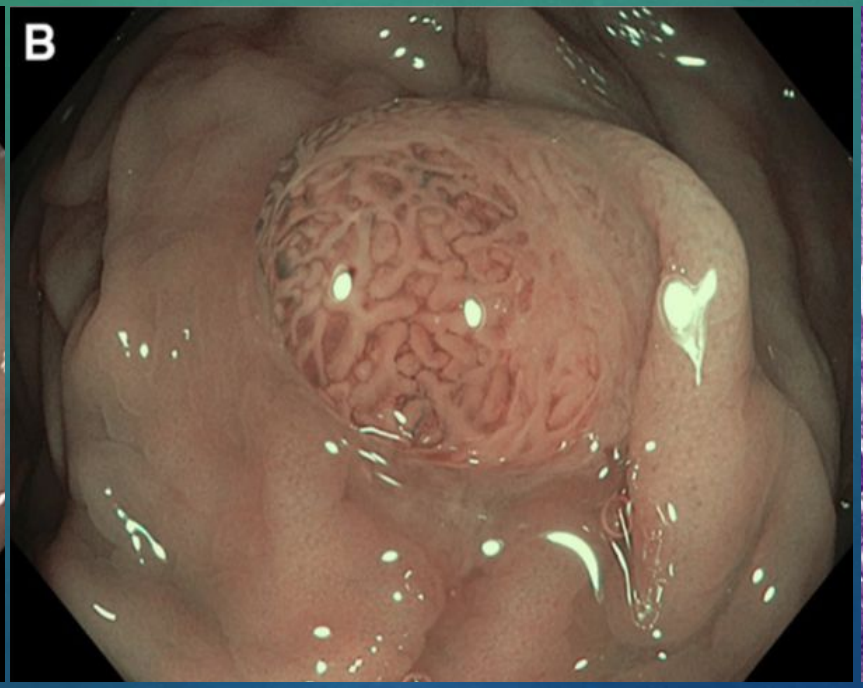

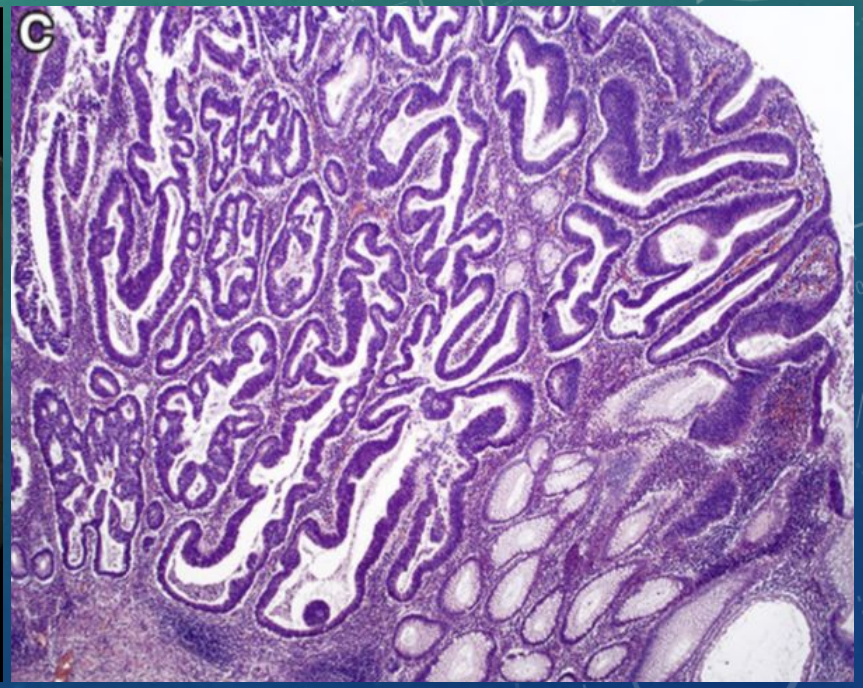

A – осмотр в режиме белого света
B - NBI-NF/Kudo IV
C – патологоанатомическая картина

АДЕНОКАРЦИНОМА, G3

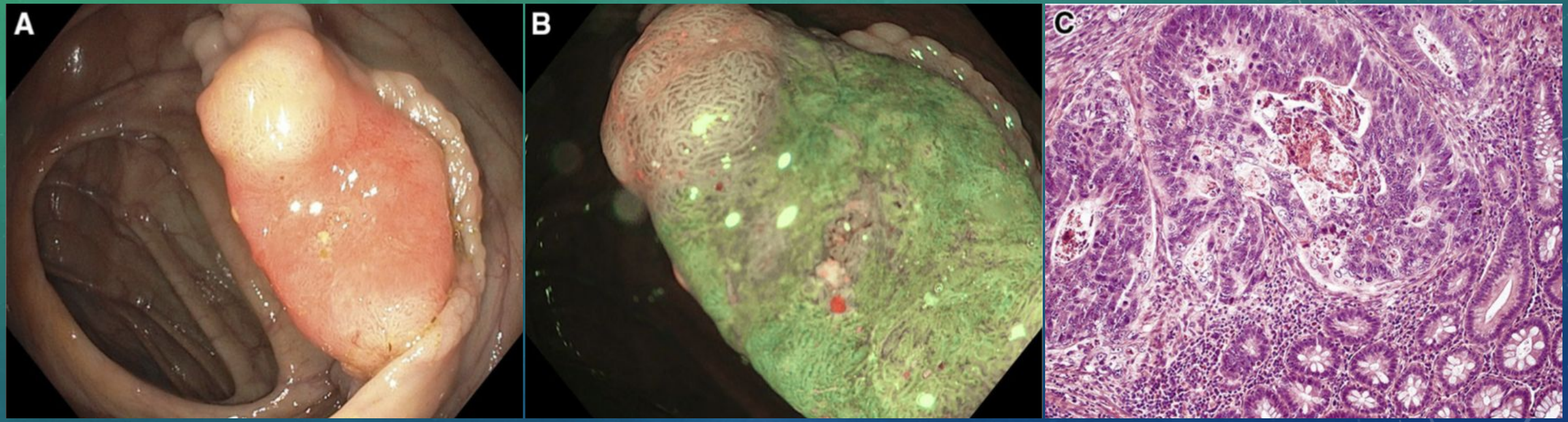

A – осмотр в режиме белого света
B - NBI-NF/Kudo V
C – патологоанатомическая картина

Microvascular density under magnifying narrow-band imaging endoscopy in colorectal epithelial neoplasms

- Цель данного исследования оценить глубину инвазии неоплазий толстой кишки на основании эндоскопической плотности микрососудов при осмотре в режиме DualFocus и NBI
- В исследование были включены эндоскопические изображения в режимах DualFocus и NBI 169 опухолей колоректальной локализации(97 аденом, 72 карциномы / дисплазии высокой степени), удаленных эндоскопическим или хирургическим путем.
- Плотность микрососудистого рисунка при карциномах (0,152 ± 0,079) была значительно выше, чем при аденомах (0,119 ± 0,059, P <0,05). Чувствительность, специфичность и точность составили 56,9%, 67,0% и 62,7% соответственно.

Microvascular density under magnifying narrow-band imaging endoscopy in colorectal epithelial neoplasms
Takahiro Gonai, Keisuke Kawasaki, Shotaro Nakamura, Shunichi Yanai, Risaburo Akasaka, Kunihiko Sato, Yousuke Toya, Kensuke Asakura, Jun Urushikubo, Yasuko Fujita, Makoto Eizuka, Noriyuki Uesugi, Tamotsu Sugai, Takayuki Matsumoto
Intest Res. 2020 Jan;18(1):107-114

Table 1. Relationship between eMVD and Endoscopic and Clinicopathological Findings of 169 Colorectal Tumors

Variable	No. (%)	eMVD, mean ± SD	*P*-value
Size (mm)[a]			0.707
≤ 20	56 (33)	0.139 ± 0.073	
> 20	113 (67)	0.130 ± 0.068	
Location			0.829
Right colon	84 (50)	0.130 ± 0.068	
Left colon or rectum	85 (50)	0.137 ± 0.071	
Macroscopic type			< 0.050
Protruded type	55 (33)	0.152 ± 0.076	
Flat-elevated type	114 (67)	0.125 ± 0.064	
WOS			0.460
Positive	104 (62)	0.131 ± 0.072	
Negative	65 (38)	0.137 ± 0.066	
Histologic type			< 0.050
Adenoma	97 (57)	0.119 ± 0.059	
Carcinoma or HGD	72 (43)	0.152 ± 0.079	

[a]The mean ± SD of the size is 28.0 ± 17 mm.
eMVD, endoscopic microvascular density; WOS, white opaque substance; HGD, high-grade dysplasia.

Table 2. Relationship between eMVD and Histopathological Findings of 72 Colorectal Carcinomas or HGDs

Variable	No. (%)	eMVD, mean ± SD	*P*-value
Depth of invasion			0.565
HGD & sSM	53 (74)	0.154 ± 0.078	
dSM	19 (26)	0.147 ± 0.079	
Histologic type			
Papillary (pap)	10 (14)	0.150 ± 0.088	0.818[a]
Well differentiated (tub1)	26 (36)	0.155 ± 0.081	0.915[b]
Moderately differentiated (tub2)	36 (50)	0.151 ± 0.075	0.800[c]
Budding			
None	67 (93)	0.152 ± 0.079	0.582[d]
Grade 1	3 (4)	0.121 ± 0.052	0.148[e]
Grade 2	2 (3)	0.211 ± 0.019	0.180[f]
Lymphatic permeation			0.683
Positive	9 (13)	0.164 ± 0.088	
Negative	63 (87)	0.150 ± 0.077	
Venous invasion			0.947
Positive	5 (7)	0.145 ± 0.053	
Negative	67 (93)	0.153 ± 0.080	

[a]pap vs. tub1.
[b]tub1 vs. tub2.
[c]pap vs. tub2.
[d]None vs. grade 1.
[e]Grade 1 vs. grade 2.
[f]None vs. grade 2.
eMVD, endoscopic microvascular density; HGD, high-grade dysplasia; sSM, shallow submucosa; dSM, deep submucosa.

Microvascular density under magnifying narrow-band imaging endoscopy in colorectal epithelial neoplasms
Takahiro Gonai, Keisuke Kawasaki, Shotaro Nakamura, Shunichi Yanai, Risaburo Akasaka, Kunihiko Sato, Yousuke Toya, Kensuke Asakura, Jun Urushikubo, Yasuko Fujita, Makoto Eizuka, Noriyuki Uesugi, Tamotsu Sugai, Takayuki Matsumot
Intest Res. 2020 Jan;18(1):107-114

Table 4. Relationship between eMVD and Macroscopic Type in Each Histologic Type

	No. (%)	eMVD, mean ± SD	*P*-value
Adenoma			0.675
Protruded type	24 (25)	0.130 ± 0.067	
Flat-elevated type	73 (75)	0.116 ± 0.056	
Carcinoma or HGD			0.075
Protruded type	31 (43)	0.169 ± 0.080	
Flat-elevated type	41 (57)	0.140 ± 0.076	

eMVD, endoscopic microvascular density; HGD, high-grade dysplasia.

Table 5. Relationship between eMVD and NICE Classification Type, JNET Classification Type in 169 Tumors

	No. (%)	eMVD, mean ± SD	*P*-value
NICE classification			
Type 1	3 (2)	0.066 ± 0.066	0.089[a]
Type 2	136 (80)	0.135 ± 0.067	0.664[b]
Type 3	30 (18)	0.133 ± 0.078	0.125[c]
JNET classification			
Type 2A	88 (52)	0.111 ± 0.050	<0.050[d]
Type 2B	65 (38)	0.162 ± 0.079	0.283[e]
Type 3	16 (10)	0.141 ± 0.077	0.196[f]

Microvascular density under magnifying narrow-band imaging endoscopy in colorectal epithelial neoplasms
Takahiro Gonai, Keisuke Kawasaki, Shotaro Nakamura, Shunichi Yanai, Risaburo Akasaka, Kunihiko Sato, Yousuke Toya, Kensuke Asakura, Jun Urushikubo, Yasuko Fujita, Makoto Eizuka, Noriyuki Uesugi, Tamotsu Sugai, Takayuki Matsumoto
Intest Res. 2020 Jan;18(1):107-114

СТРУКТУРА ПОВЕРХНОСТИ
(рисунок кишечных ямок + микрососудистый рисунок)

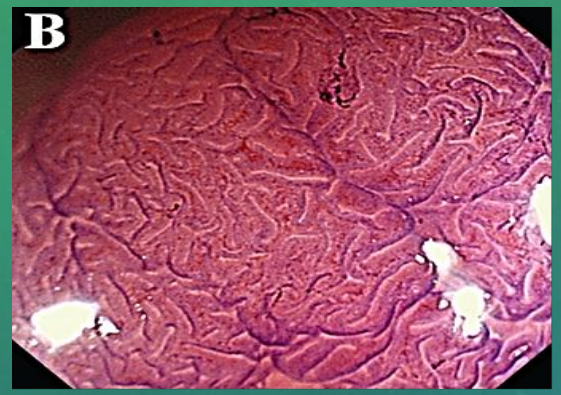

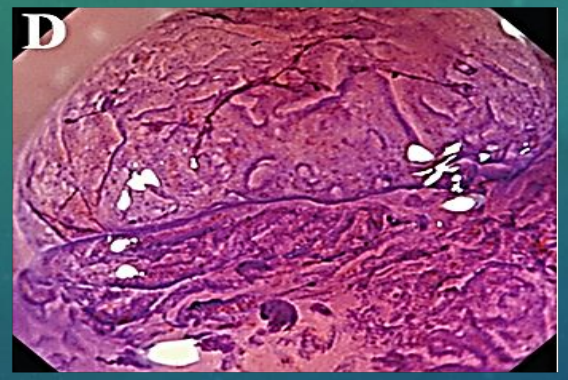

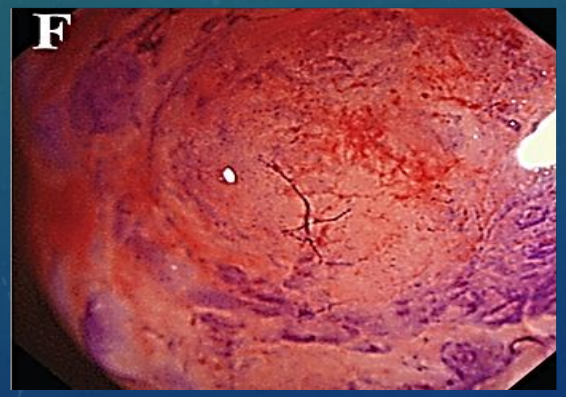

Нет или поверхностная инвазия

Глубокая инвазия

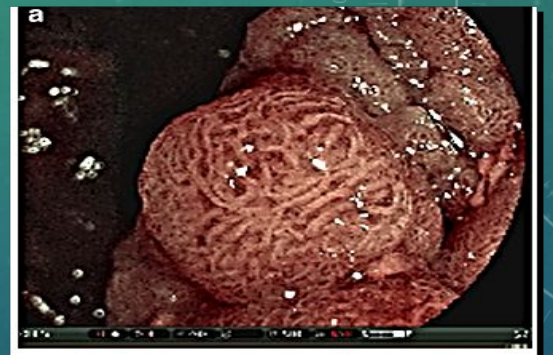

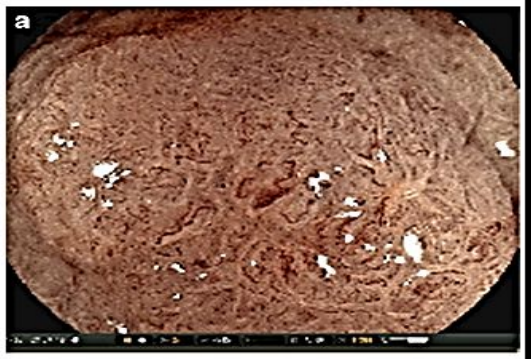

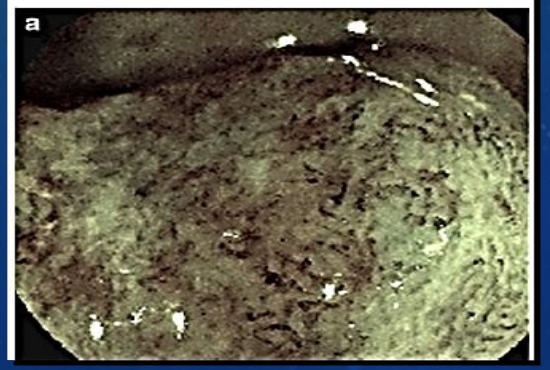

ДОПОЛНИТЕЛЬНЫЙ ФАКТОР, ВЛИЯЮЩИЙ НА КАЧЕСТВО ВЫПОЛНЕНИЯ КОЛОНОСКОПИИ



ДОПОЛНИТЕЛЬНЫЙ ФАКТОР, ВЛИЯЮЩИЙ НА КАЧЕСТВО ВЫПОЛНЕНИЯ КОЛОНОСКОПИИ

- **Скрининг колоректального рака связан с проведением колоноскопии, которая у большинства пациентов протекает болезненно, в связи с этим возникла необходимость в разработке колоноскопа, который уменьшит дискомфорт пациента.**
- **В рандомизированном контролируемом исследовании «Reduced pain during screening colonoscopy with an ultrathin colonoscope: A randomized controlled trial» изучалась эффективность ультратонкого колоноскопа при скрининге CRC.**
- **Основным критерием оценки эффективности являлась болезненность при обследовании (нет, слабая, умеренная, сильная) с помощью утвержденного вопросника.**
- **В исследование были включены 187 пациентов (80 женщин [43%]) и 162 мужчины (87%)**

ДОПОЛНИТЕЛЬНЫЙ ФАКТОР, ВЛИЯЮЩИЙ НА КАЧЕСТВО ВЫПОЛНЕНИЯ КОЛОНОСКОПИИ

- Показатели боли были значительно ниже в группе прототипа прибора по сравнению со стандартной группой (78% против 29% пациентов без боли в группах прототипа и стандартной группы)
- Частота интубации тонкой кишки составила 98% в группе прототипа и 92% в стандартной группе (P = 0,085).
- Седация использовалась в 2% и 7% в группах прототипа и стандарта соответственно (P = 0,12).
- Частота выявления аденомы составила 13% в группе прототипа против 24% в стандартной группе (P = 0,052).
- Новый ультратонкий колоноскоп Olympus уменьшает боль пациента во время скрининг-колоноскопии. Эта функция может улучшить восприятие и удовлетворенность пациентов при скрининговой колоноскопии. Необходимы дальнейшие исследования, чтобы оценить более низкий уровень выявления аденомы.

Reduced pain during screening colonoscopy with an ultrathin colonoscope: A randomized controlled trial
K.K. Garborg, J. Matre, M. Kalager, M. Bretthauer, O. Holme, G. Hoff
May 2012, Endoscopy 44(8):740-6

ДОПОЛНИТЕЛЬНЫЙ ФАКТОР, ВЛИЯЮЩИЙ НА КАЧЕСТВО ВЫПОЛНЕНИЯ КОЛОНОСКОПИИ

- Аналогичные, исследования, направленные на оценку качества выполнения колоноскопии, основанные на болезненных ощущениях пациента и интубации тонкой кишки ультратонким колоноскопом при скрининге колоректального рака.
- Исследования указывают, что частота интубации тонкой кишки была выше на 4% по сравнению с исследованиями, выполненные колоноскопами стандартного диаметра.
- Отсутствие или снижение болевого синдрома у пациентов на 20% сокращает время прохождения эндоскопа до купола слепой кишки

Does "responsive insertion technology" improve practice of colonoscopy? Results of a randomized study
Rubén Cuesta , Javier Sola-Vera, Francisco Uceda, Mariana Fe García Sepulcre, Elena Morillo, Narcís Vázquez
Scand J Gastroenterol. 2014 Mar;49(3):355-61.

Magnetic endoscopic imaging as an adjuvant to elective colonoscopy: a systematic review and meta-analysis of randomized controlled trials
Anders Mark-Christensen, Søren Brandsborg, Lene Hjerrild Iversen
Endoscopy. 2015 Mar;47(3):251-61

НМИЦ ОНКОЛОГИИ им. Н. Н. Блохина

OLYMPUS

БЛАГОДАРИМ ЗА ВНИМАНИЕ

MALIKHOVAOLGA