



USMF
"NICOLAE TESTEMIȚANU"

Catedra Medicină Internă – Semiologie

**AUSCULTAȚIA PLĂMÂNILOR
(ZGOMOTELE RESPIRAȚORII PRINCIPALE ȘI
SUPRAADĂUGATE).**

Vasile Luchian, Conferențiar Universitar, doctor în științe medicale

AUSCULTAȚIA prezintă una din metodele clinice fizicale de examinare a bolnavului prin ascultarea fenomenelor acustice generate de activitatea organelor interne, în special a sistemului respirator, cardiovascular, digestiv, renal.

Auscultând , se poate măsura tensiunea arterială






Deasemenea, cu ajutorul auscultației se poate clinic monitoriza evoluția fătului intrauterin.

Auscultația - (**auscultație** = "lat." = **a asculta**) metodă clinică fizicală de investigație prin percepția și interpretarea fenomenelor acustice din mediul intern al organismului uman.

Este relatată încă din documentele antice (de exemplu, papirusurile medicale ale Egiptului antic, datate în secolul al XVII-lea î.Hr.).

!!! – dar posibil nedocumentat – din timpuri mai străvechi

ISTORIC




Hippocrate (prin 350 î.Hr.) susținea același lucru: Apropiind urechea de pieptul pacientului, putem auzi bătăile inimii și detecta eventualele acumulări de lichid în zona pulmonară.

! de aici și "**sucusiunea Hipocrate**" – clapotajul toracic sau fenomenul "glu-glu" - adică fenomenul acustic la prezența *lichidului* și *aerului* în cavitatea pleurală.

Mai târziu, prin secolul al XVI-lea, renumitul chirurg Ambroise Paré preciza: *”Dacă sunt prezente substanțe (sau umori) în torace, se poate auzi un zgomot asemănător unei sticle semi-umplute care se golește”*

William Harvey, creatorul teoriei circulației sanguine, într-o prelegere ținută prin 1616, sublinia: *”Cu fiecare mișcare a inimii, se eliberează o cantitate de sânge din vene către artere și astfel apare pulsul care poate fi auzit în interiorul pieptului”*.





La începutul secolului al XIX-lea, doctorii ascultau bătăile inimii plasându-și o ureche direct pe pieptul pacientului.





Clinicianul francez **René Laennec** în 1816 la Necker-Enfants Malades Hospital
în Paris a inventat stethoscopul

Timiditatea unui doctor a dus la invenția stetoscopului

René Laennec medic clinician de excepție la timpul lui - era un bărbat timid și cea mai importantă invenție a sa se datorează chiar acestei *timidități*.

La un examen clinic, când trebuia să consulte o tânără femeie, ce se plângea de probleme cu inima, doctorului Laennec i s-a părut complet deplasat să-și apropie urechea de pieptul pacientei.

Prin urmare, a folosit mai multe foi de hârtie rulate în formă de cilindru, formând un tub, și a descoperit că acest instrument rudimentar îi permite să audă amplificat bătăile inimii și chiar, mult mai clar.





Laennec a perfecționat instrumentul și a creat un tub de lemn de 3.5 cm diametru și 25 cm lungime.

Acest instrument reprezintă un tub cilindric (de lemn, de plastic, fildeș, oțel) având o extremitate (în formă de pâlnie) largă ce se aplică la pavilionul urechii și alta îngustă (cornetul) se aplică pe corpul bolnavului.

Acest prim stetoscop a fost realizat în anul 1816. Invenția sa a fost rapid adoptată de doctorii din Franța și Europa, iar Laennec a continuat să experimenteze cu diverse materiale și modele pentru a-și desăvârși invenția.



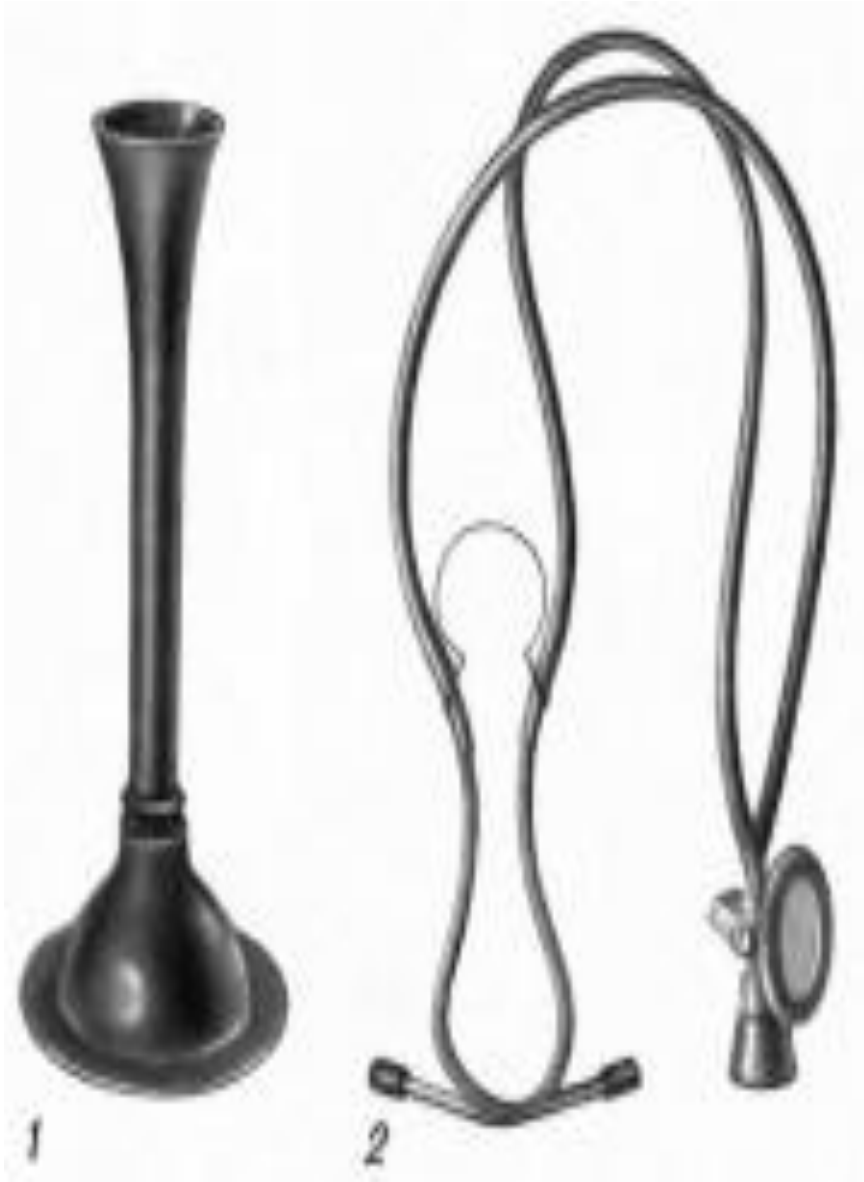Din nefericire, doctorul **René Laennec** a murit la vârsta de 45 de ani, în 1826, din cauza tuberculozei.

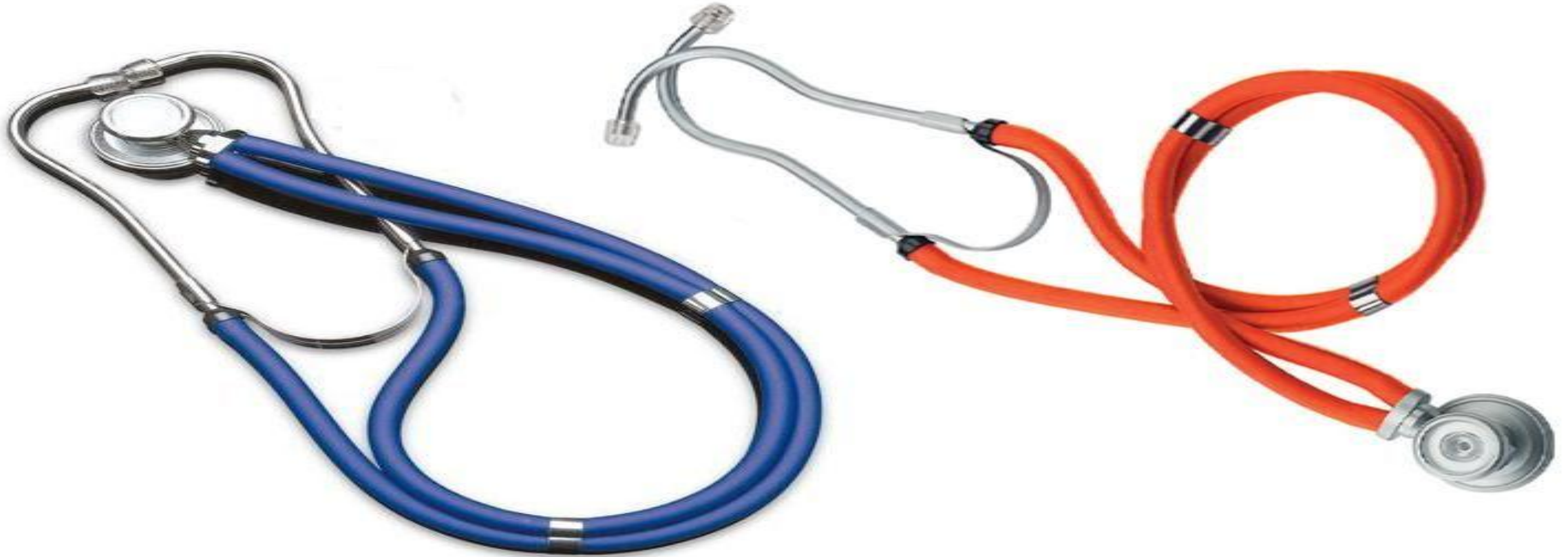Știa cât de valoroasă fusese descoperirea sa, despre care a spus că este „cea mai importantă moștenire a vieții mele.”

Lui i se datorează invenția stetoscopului, instrument care a avut o contribuție importantă în medicina modernă. René Laennec este cunoscut și ca părintele auscultației clinice.

Ulterior **instrumentele de auscultatie** au suferit o evoluție de perfecționare. Au fost propuse în afară de stetoscopul rigid –
stetoscoape flexibile.

Particularitatea lor constă în faptul că de la cornetul stetoscopului pleacă 2 tuburi de cauciuc, extremitățile cărora se introduc în pavilioanele urechilor (auriculare) a examinatorului fiind foarte comode în practica pediatrică.





Ulterior au fost construite aparate ce amplifică fenomenele acustice – **fonendoscoape**. Ele pot fi de diverse forme, dar au o particularitate comună obligatorie prin prezența cavității metalice de rezonanță acoperită cu o membrană subțire. Cavitata acoperită de membrană (diafragma semirigidă), după teoria rezonanței, amplifică considerabil fenomenele acustice, denaturându-le, spre deosebire de stetoscop, care dă o imagine ascultativă mai justă a fenomenelor acustice cardiace sau pulmonare.

Particularitățile auscultative ale aparatelor de auscultație

Stetoscopul cu piesa conică(cornetul):



prin atenuarea frecvențelor înalte permite o mai bună auscultație a zgomotelor cu tonalitate joasă

! La aplicarea unei presiuni prea mari la utilizarea stetoscopului cu folosirea piesei conice pielea întinsă poate funcționa ca un diafragm și poate atenua zgomotele de tonalitate joasă

!!! Într-un fel sau altul aparatele de auscultație modifică fizic zgomotele auscultative

Fonendoscopul (cu diafragm semirigid)



Atenuază frecvențele sonore joase, astfel permițând o mai bună auscultație a zgomotelor de tonalitate înaltă

!!!! Este important de menționat, că fiecare instrument posedă particularitățile sale și că trebuie folosit unul și același aparat de auscultație.



Argumentarea fizică a auscultației(1)

Așa dar, fenomenele auscultative ce acompaniază funcția diferitor organe prezintă zgomote de diferită intensitate și durată. Măsurările contemporane ale diapazoanelor frecvențelor acestor zgomote efectuate cu aparataj acustic de mare precizie au arătat că fenomenele acustice din mediul intern acupă o bandă de frecvențe destul de largă, (**diapazonul general de frecvențe**) care medicul le poate percepe, adică sunt accesibile auscultației umane.

Pe lângă asta, a fost demonstrat că, fiecărui semn(zgomot) auscultativ îi este caracteristic un diapazon mai îngust de frecvențe, în limitele cărui semnul acustic își păstrează „melodia” sa specifică fără denaturare (**diapazonul caracteristic de frecvențe**).

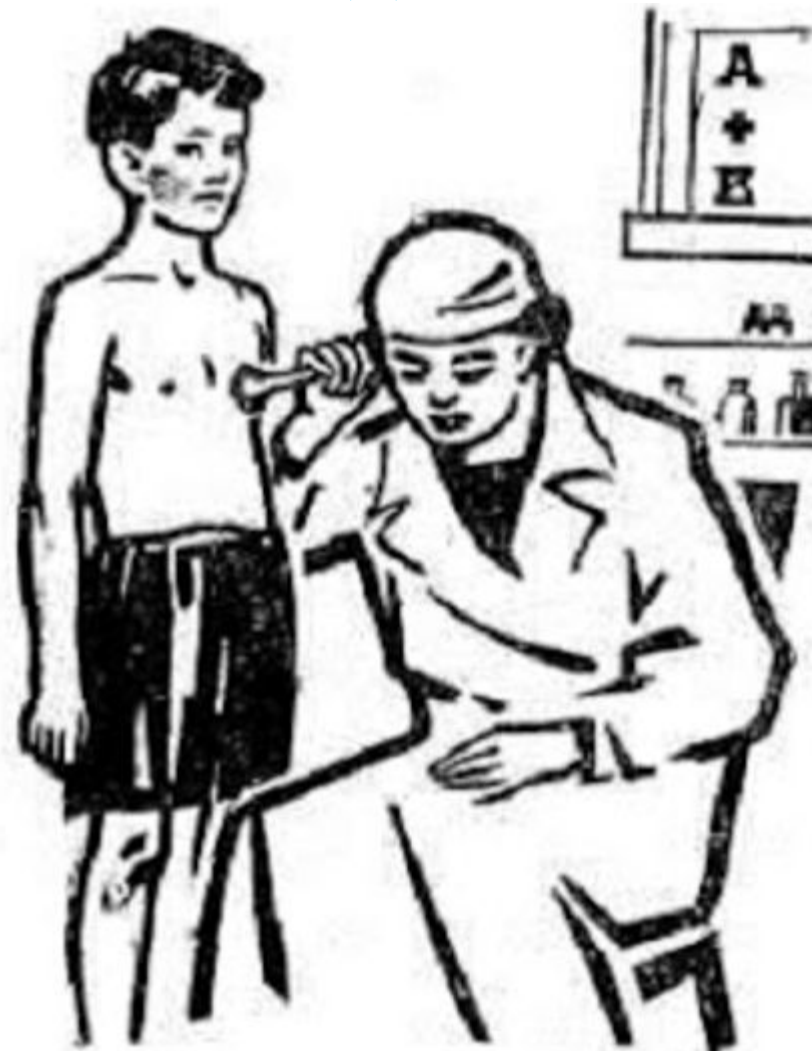Diapazonul general de frecvențe a semnelor principale auscultative este situat în limitele 20-5600 Hz, iar **diapazonul caracteristic de frecvențe** în limitele 20-1400 Hz.

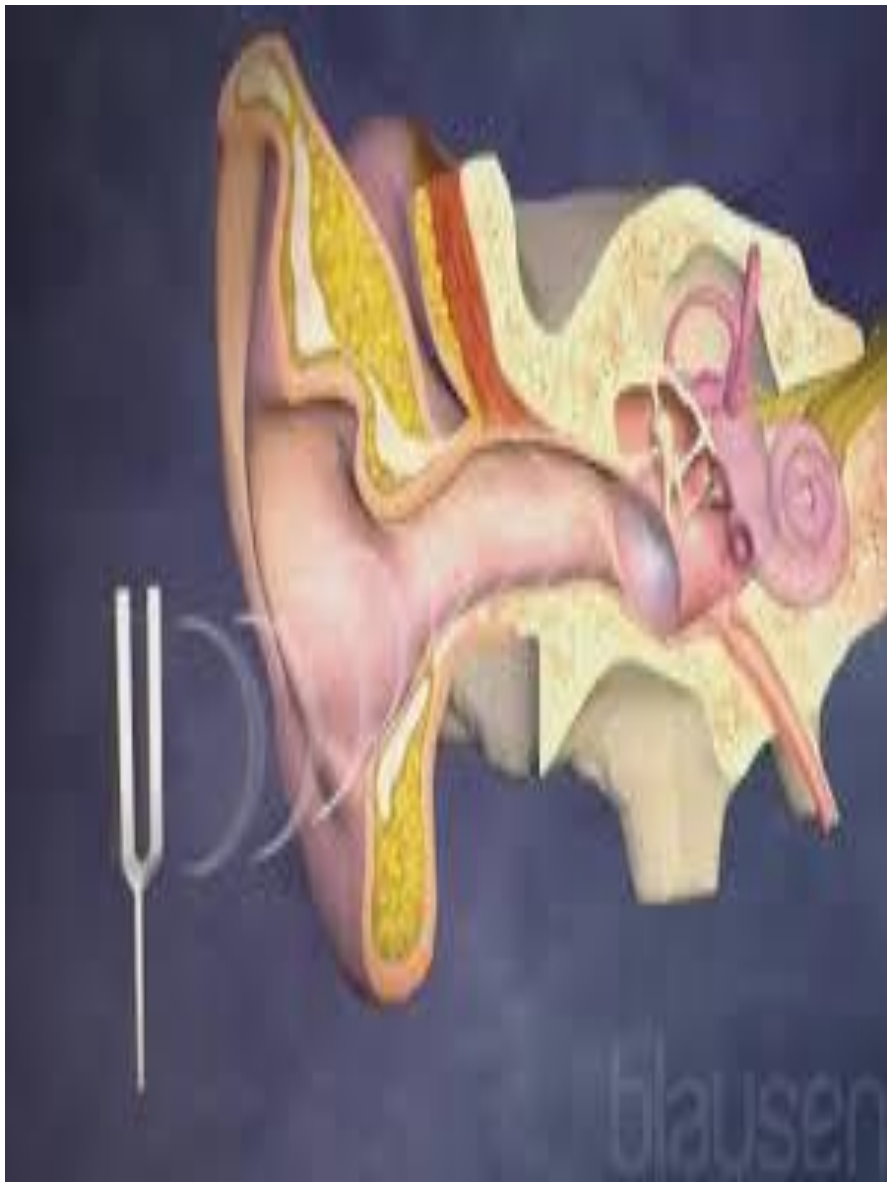Argumentarea fizică a auscultației (2)

Melodia semnelor auscultative, este determinată nu numai de diapazonul de frecvență, dar și de repartizarea amplitudei în acest diapazon și de lungimea (durata) acestui zgomot.

Cu cât e mai mare diapazonul de frecvențe a semnului auscultativ, cu atât e mai mică energia lui sonoră.

De exemplu: diapazonul de frecvențe a zgomotelor cardiace e mai jos de cât diapazonul frecvențelor sulfurilor iar energia sonoră a zgomotelor cardiace e considerabil mai mare decât energia suflurilor cardiace.





La auscultație trebuie să se ia în considerație **particularitățile analizatorului auditiv.**

Urechea omului percepe vibrațiile sonore cu frecvența de la **20-20000 Hz**, dar mai sensibilă la frecvențele în diapazonul aproape de **1000 Hz.**

Deaceia la energii sonore egale cu frecvența aproape de **1000 Hz**, par mai sonore, mai puternice, decât sunetele de diapazoanele mai joase sau mai înalte.

Omul percepe mai greu sunetul slab după cel puternic: **de ex.**, zgomotul sonor cardiac parcă maschează suflul fin diastolic.

În practica clinică se utilizează auscultația : directă și indirectă

Auscultația directă (cu urechea aplicată pe torace) :

Avantaj: - permite o apreciere mai exactă a calității zgomotelor respiratorii (nemodificate fizic de stetoscop sau fonendoscop)

- își păstrează avantajul în practica pediatrică , datorită faptului că prin această metodă multe semne auscultative (d/ex., zgomotele cordului, respirația bronșială slabă) sunt percepute fără denaturări și de pe o suprafață mai mare a corpului.

Dezavantaj :- imposibilitatea utilizării la bolnavi gravi și infecțioși;

- dificultatea auscultației regiunilor supra și subclaviculare, spațiile axilare.

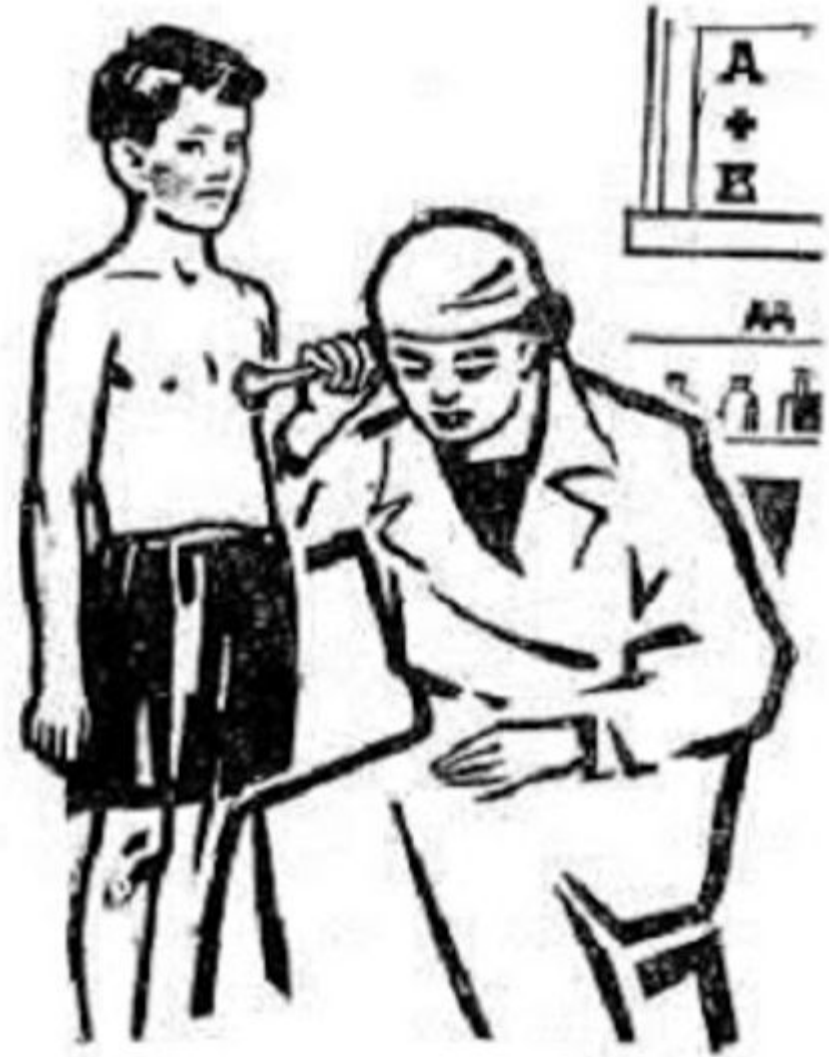

Auscultația indirectă

(cu ajutorul aparatelor acustice) :

- Avantaj:**
- igienic – evită contactul direct cu pacientul
 - permite explorarea tuturor zonelor, inclusiv supra-, subclaviculare și axilare;
 - oferă date mai precise privind localizarea zgomotelor respiratorii;
 - posibilitatea examinării bolnavilor gravi și infecțioși;

- Dezavantaj:**
- stetoscopul(fonendoscopul) modifică caracterele normale ale zgomotelor prin eliminarea unor frecvențe;
 - se pot produce zgomote supraadăugate (parazite) prin atingerea tubului de cauciuc de haină, de pat, etc.



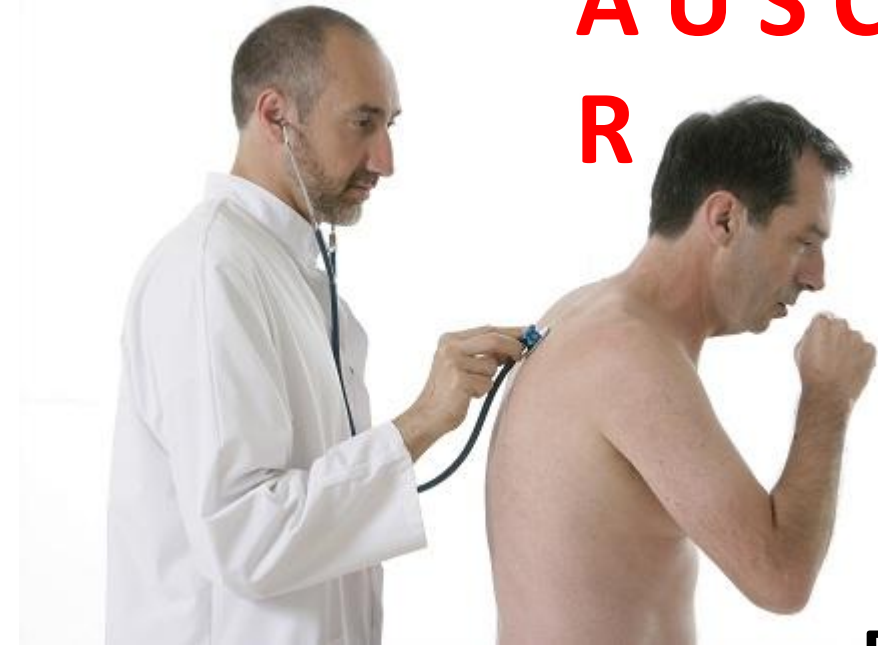AUSCULTAȚIA PLĂMÂNILOR

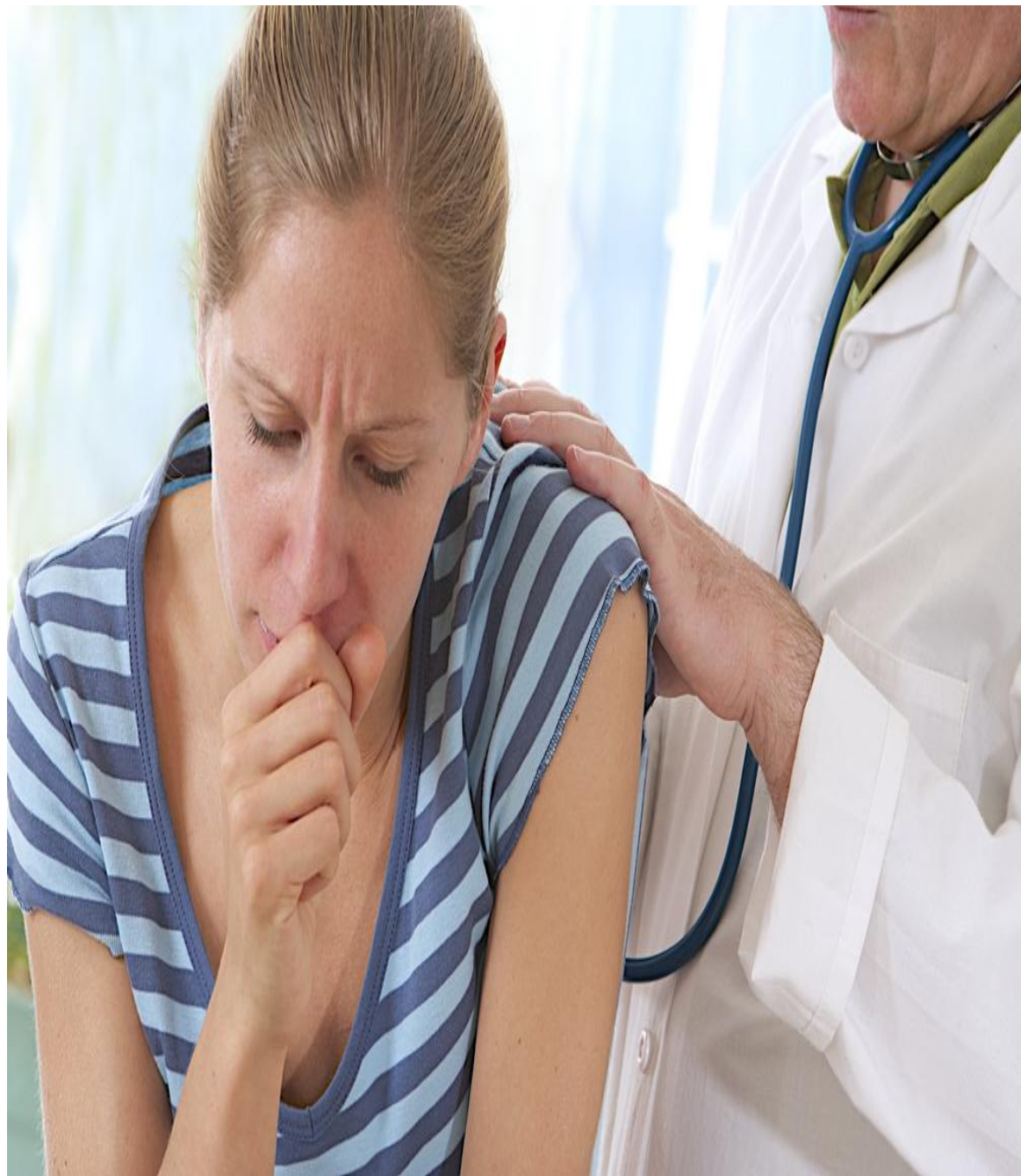R

Scopul constă în sesizarea diferitor zgomote ce se produc intratoracal, în cursul respirației, tusei, vorbirii, pentru ca interpretarea lor să ne orienteze în diagnosticul clinic al unei afecțiuni.

Pentru a realiza cu succes acest **scop** este necesară respectarea unor **reguli și condiții**:

- 1.** Deoarece intensitatea multor din zgomotele generate la respirație este la limita inferioară a pragului auditiv - auscultația necesită un mediu cât mai liniștit și confortabil termic;
- 2.** Poziția bolnavului verticală sau șezândă, cu capul întors în partea opusă medicului.
- 3.** Medicul trebuie să ia poziția în dreapta bolnavului sau o poziție comodă în dependență de poziția bolnavului și să posede o anumită abilitate de concentrare;



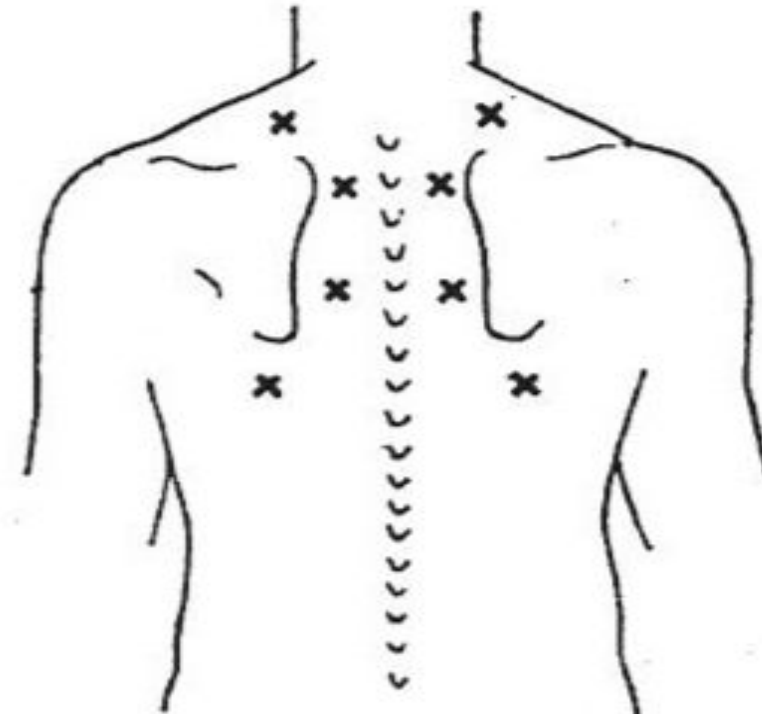
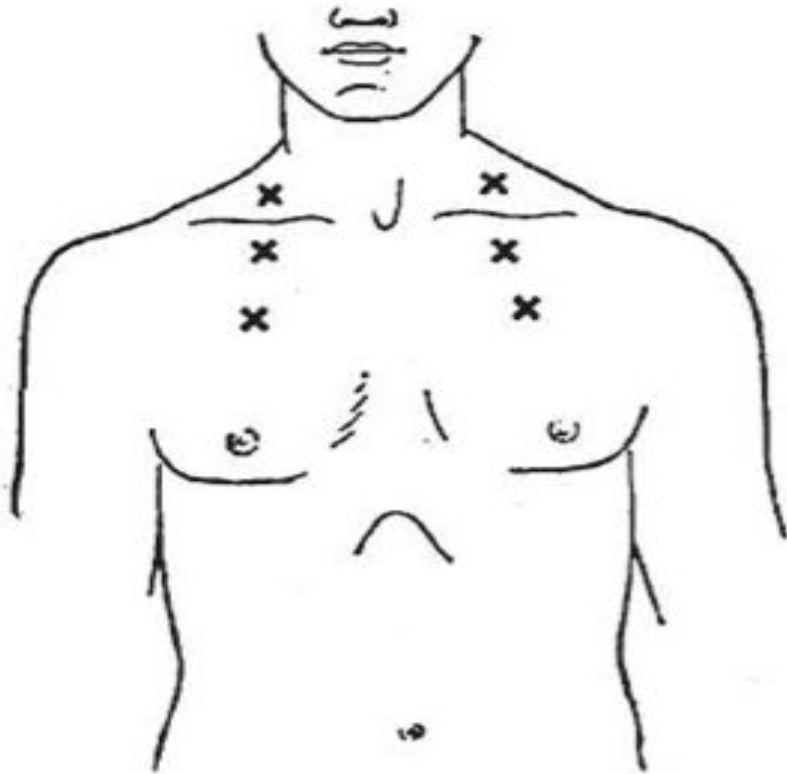


T e h n i c a auscultăției:

- 1. Auscultația poate fi efectuată direct sau indirect;**
- 2. Poziția cornetului stetoscopului sau dispozitivului de rezonanță a fonendoscopului în contact complet, evitând apăsarea prea mare pe regiunea auscultată;**
- 3. Se va evita atingerea de tuburile de cauciuc a fonendoscopului pentru a exclude zgomotele suplimentare inutile.**
- 4. Bolnavul va adopta o poziție comodă, relaxată;**
- 5. Respirația bolnavului trebuie să fie ușoară, neforțată, liniștită, de amplitudă, adâncime medie sau profundă cu gura întredeschisă, ritmică pentru a evita leșinul sau sincopa hiperventilațională .**

Metodica auscultației plămânilor (1)

1. Stetoscopul (fonedoscopul) se aplică bilateral, pe regiuni simetrice ale cutiei toracice prin metoda comparativă, respectând aceiași consecutivitate ca la percuția comparativă: de sus în jos, de la anterior, lateral la posterior;



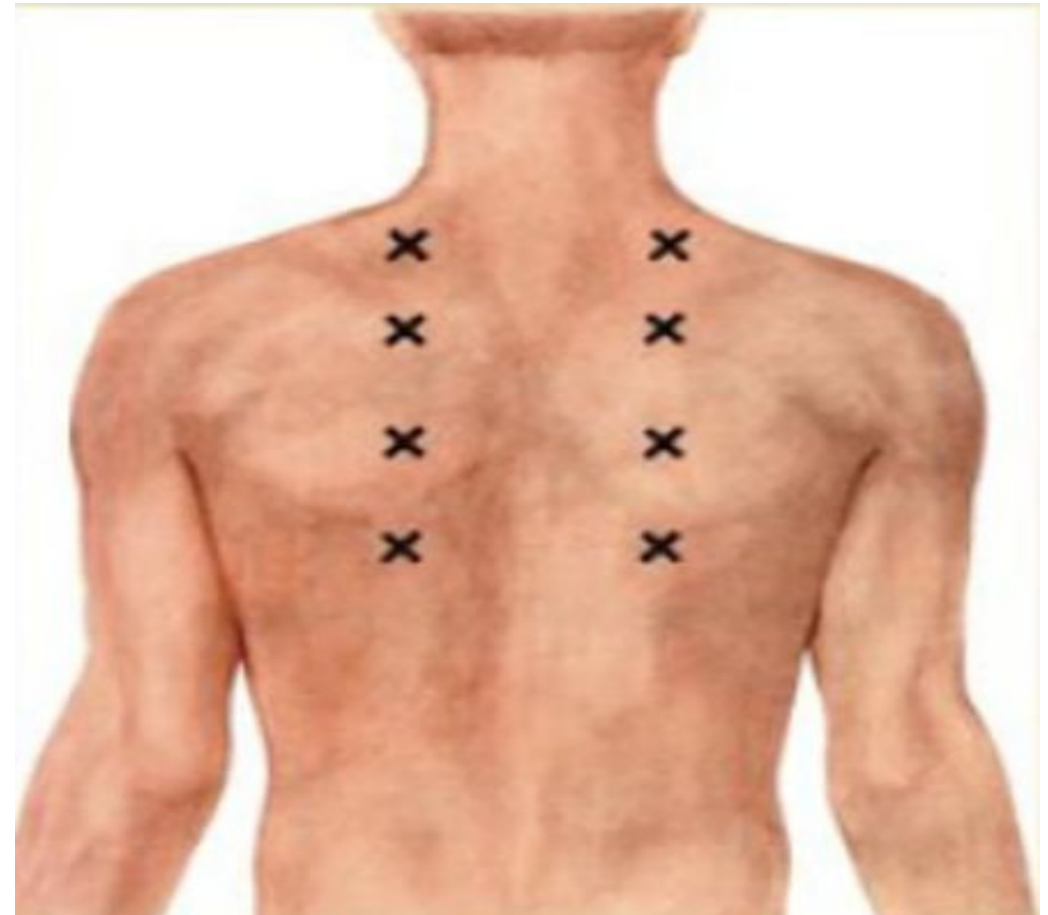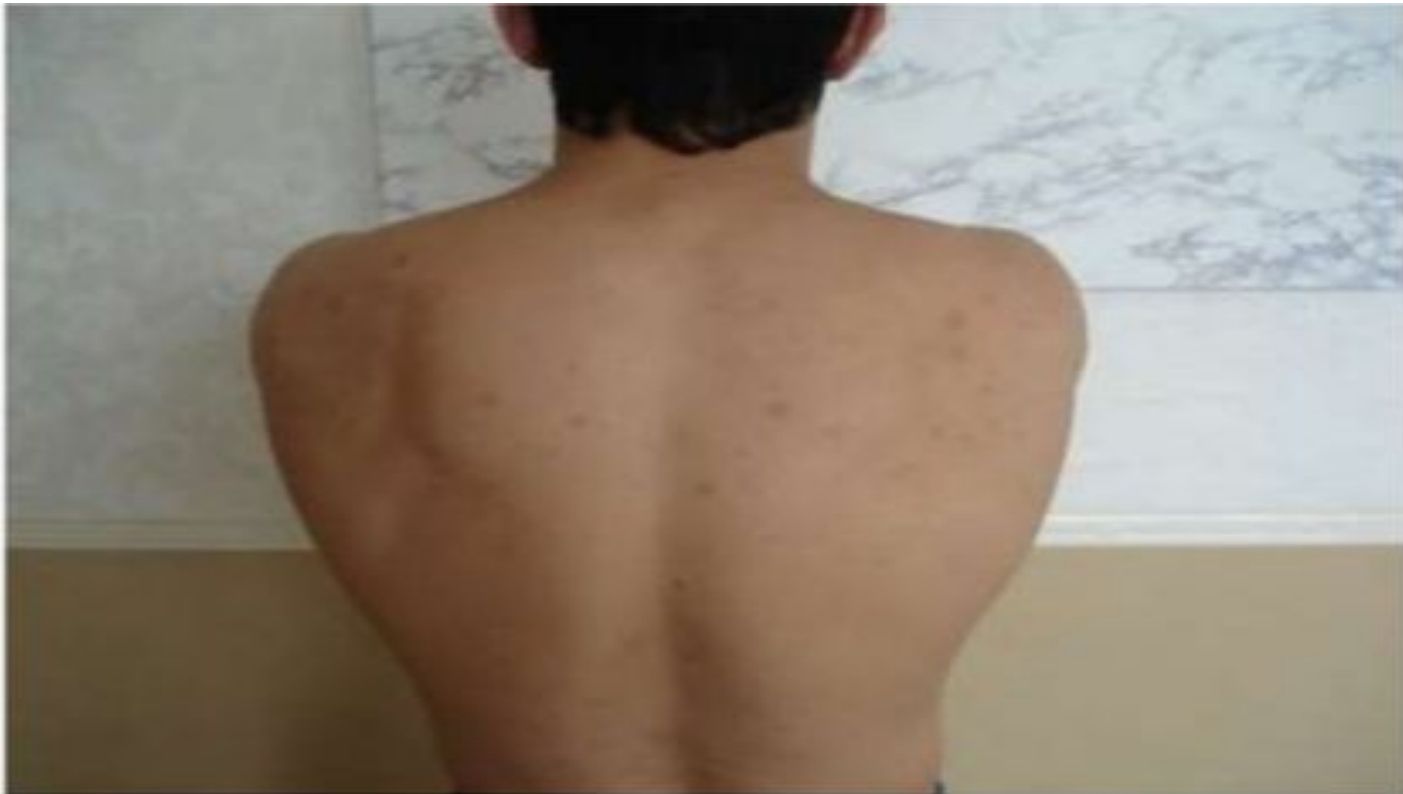Metodica auscultăției plămânilor (2)

2. La auscultarea părților laterale ale toracelui mâinile bolnavului vor fi așezate pe capul acesuia (sau pe umeri), pentru a descoperi axilele;



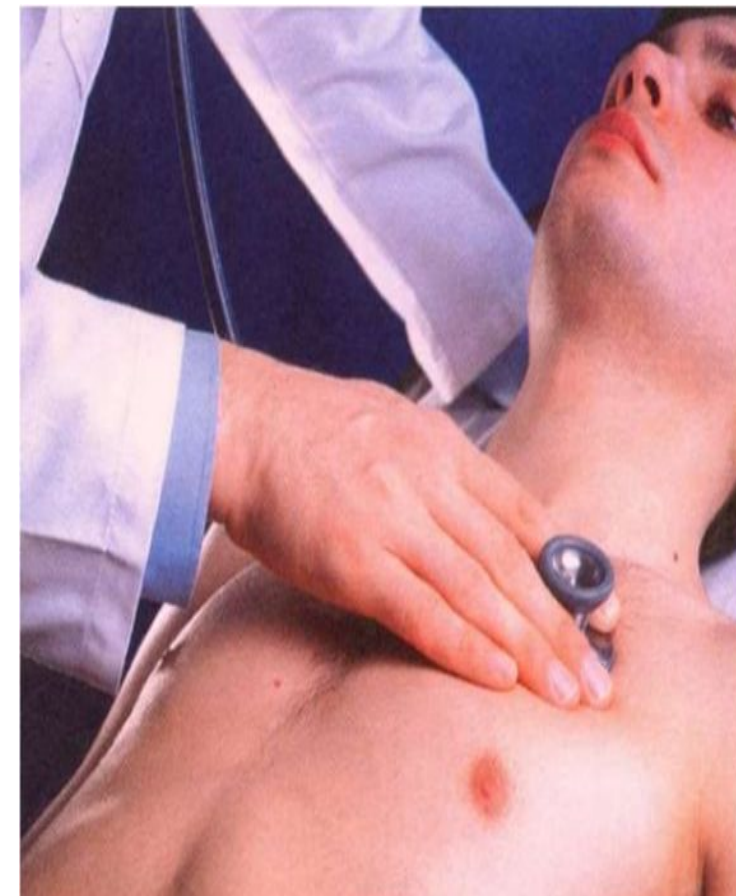
Metodica auscultăției plămânilor (3)

3. La auscultarea părții posterioare a toracelui se propune bolnavului să încline capul înainte și să încrucișeze mâinile înainte cu palmele pe umeri în așa fel ca omoplații să se deplaseze lateral și să se lărgescă astfel câmpul de examinare în regiunea interscapulară;

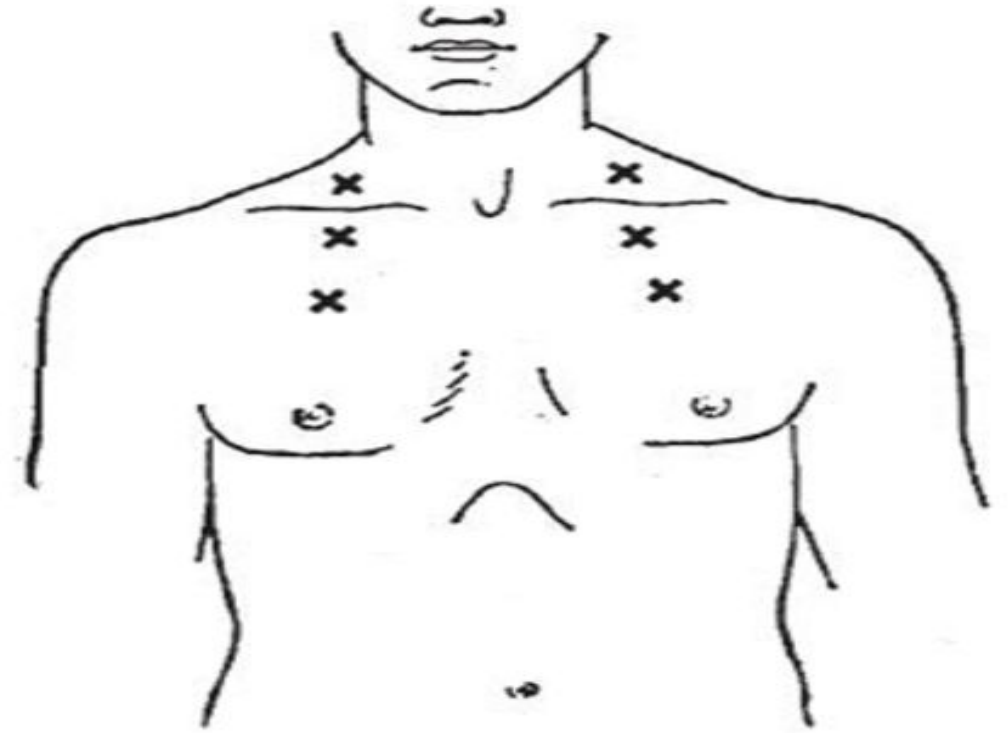
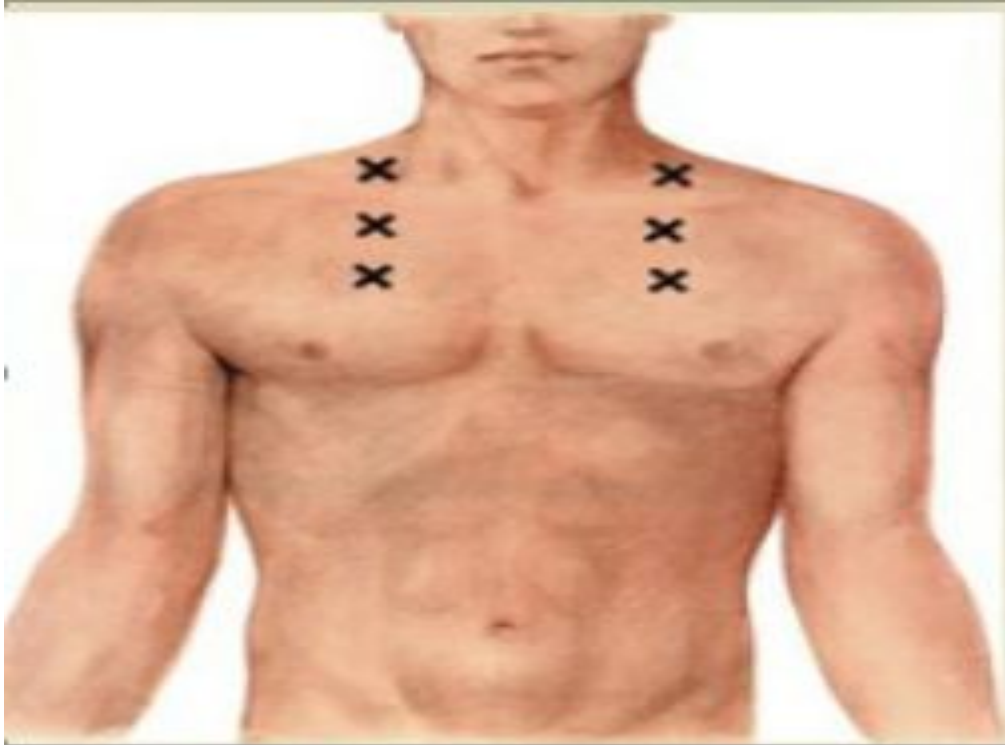

Metodica auscultăției plămânilor (4)

- 4. Se auscultă minimum un ciclu respirator (inspirul și expirul integral) în fiecare punct de auscultăție , în cazul detalizării fenomenelor auzite se auscultă zona suspectă în decursul a cel puțin a 2-3 cicluri respiratorii;**
- 5. în timpul determinării tipului de respirație și auscultăția regiunilor superioare e mai bine dacă bolnavul respiră pe nas cu gura – închisă.**
- 6. la auscultăția regiunilor inferioare a cutiei toracice și la prezența zgomotelor respiratorii secundare e mai informativ , când bolnavul respiră cu gura deschisă, deoarece în acest timp se mărește ventilația plămânilor și se intensifică ralurile, frotațiile pleurale.**



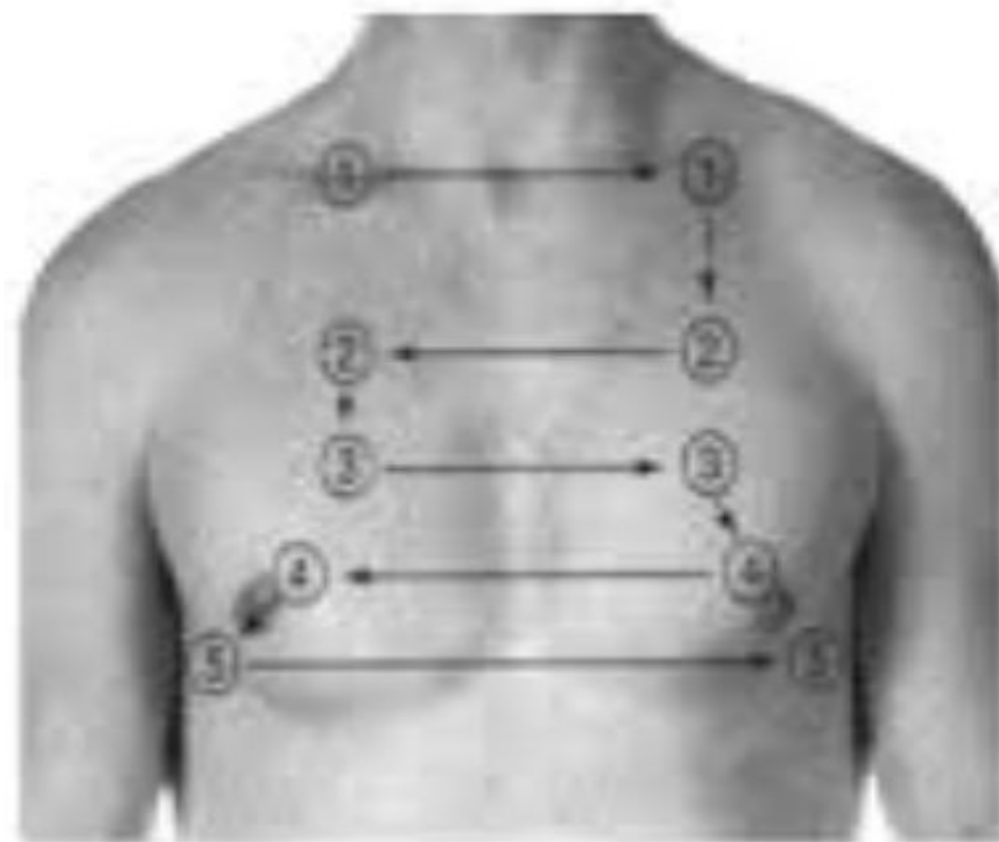
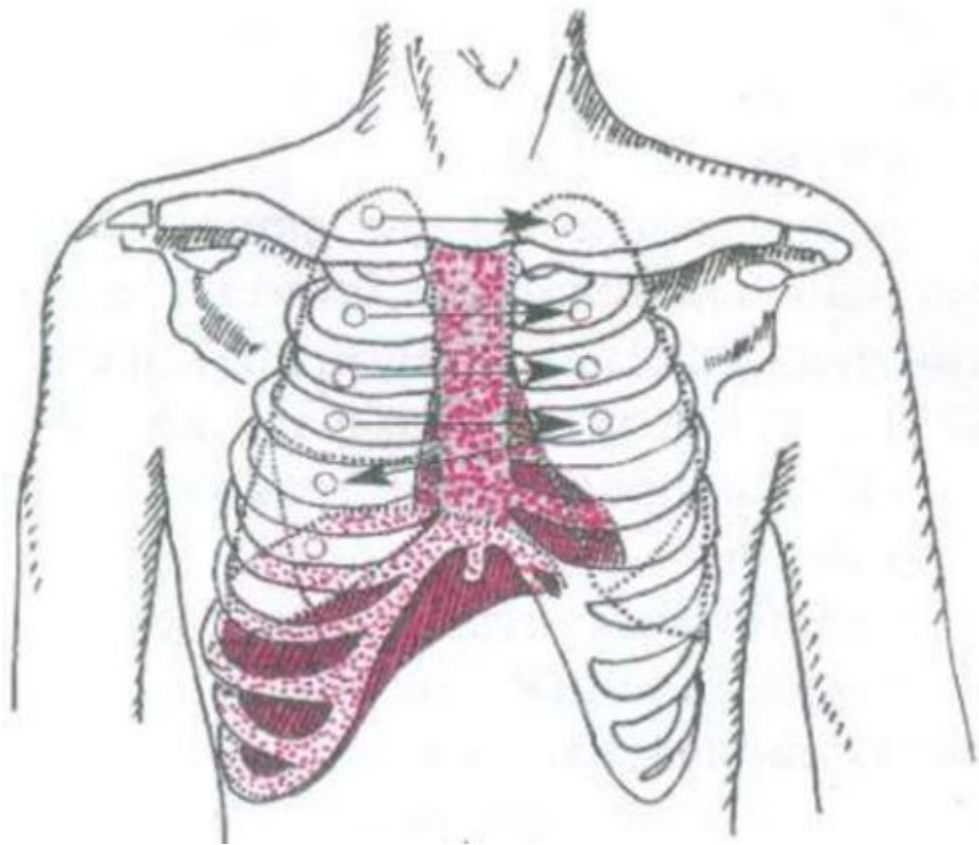
Ordinea auscultatiei plămânilor



1. se începe auscultația anterior de la apexurile plămânilor supra - și subclavicular, și continuă pe suprafața anterioară de sus în jos, primele 2 spații intercostale pe linia medioclaviculară până la coasta III, care pe stânga

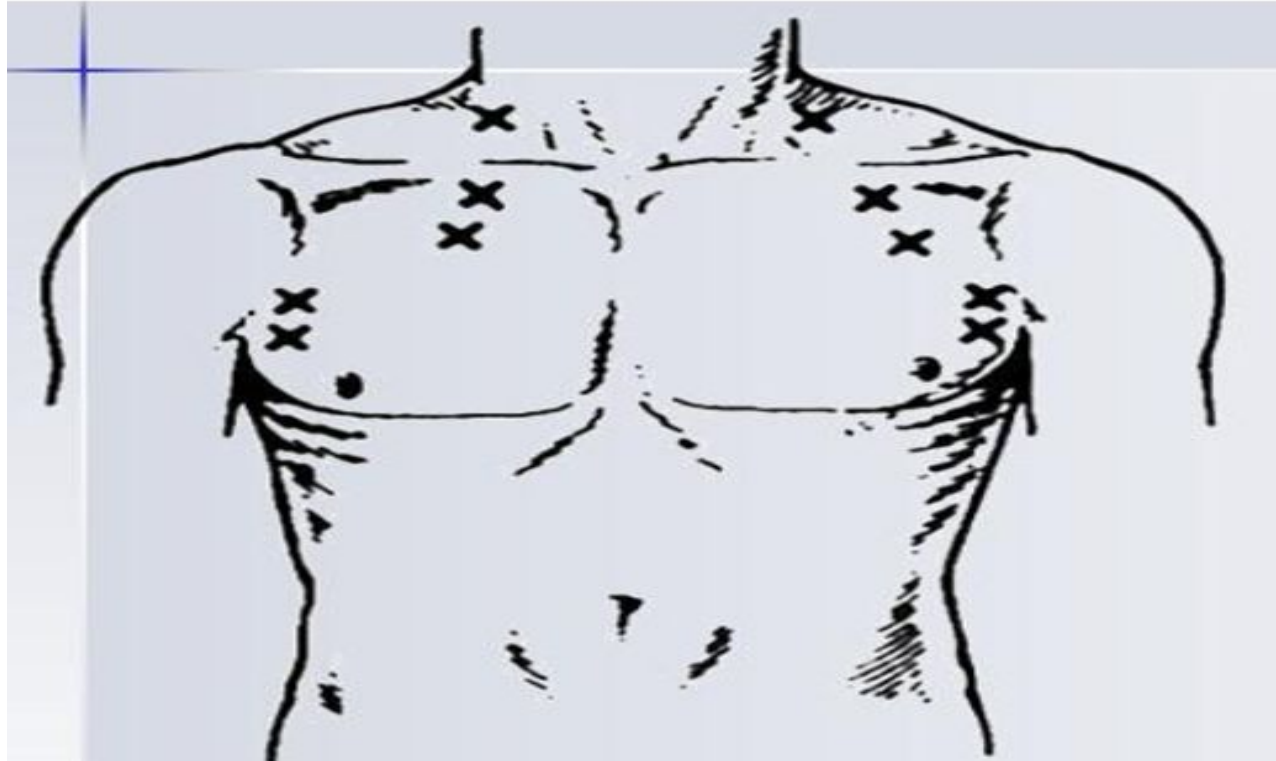
corespunde limitei superioare a matității cordului;

!!! A T E N Ţ I E – I N C O R E C T I T U D I N E Î N U N E L E A S U R S E , P O Z E , D E S E N E



Pe partea anterioară **AUSCULTAŢIA** este descrisă de a fi efectuată pe suprafața anterioară de sus de la apexuri în jos, pe stînga pînă la coasta 3, ce corespunde limitei superioare a matităţii cordului, iar din dreapta pînă la limita matităţii ficatului sau limitele inferioare ale plămânilor (coasta VI pe l. medioclaviculară și coasta VII pe linia axilară anterioară).

Ordinea auscultăției plămânilor - anterior



1. Zona apexurilor pulmonare supraclavicular comparativ bilateral simetric
2. Subclavicular, comparativ , bilateral, simetric pe Spațiile intercostale I pe liniile medioclaviculare
3. Subclavicular, comparativ , bilateral, simetric pe Spațiile intercostale II pe liniile medioclaviculare
4. Pe spațiile intercostale III la marginea laterală a m.pectoralis major, comparativ, bilateral, simetric pe liniile axilare anterioare;
5. Pe spațiile intercostale IV la marginea laterală a m.pectoralis major, comparativ, bilateral, simetric pe liniile axilare anterioare;

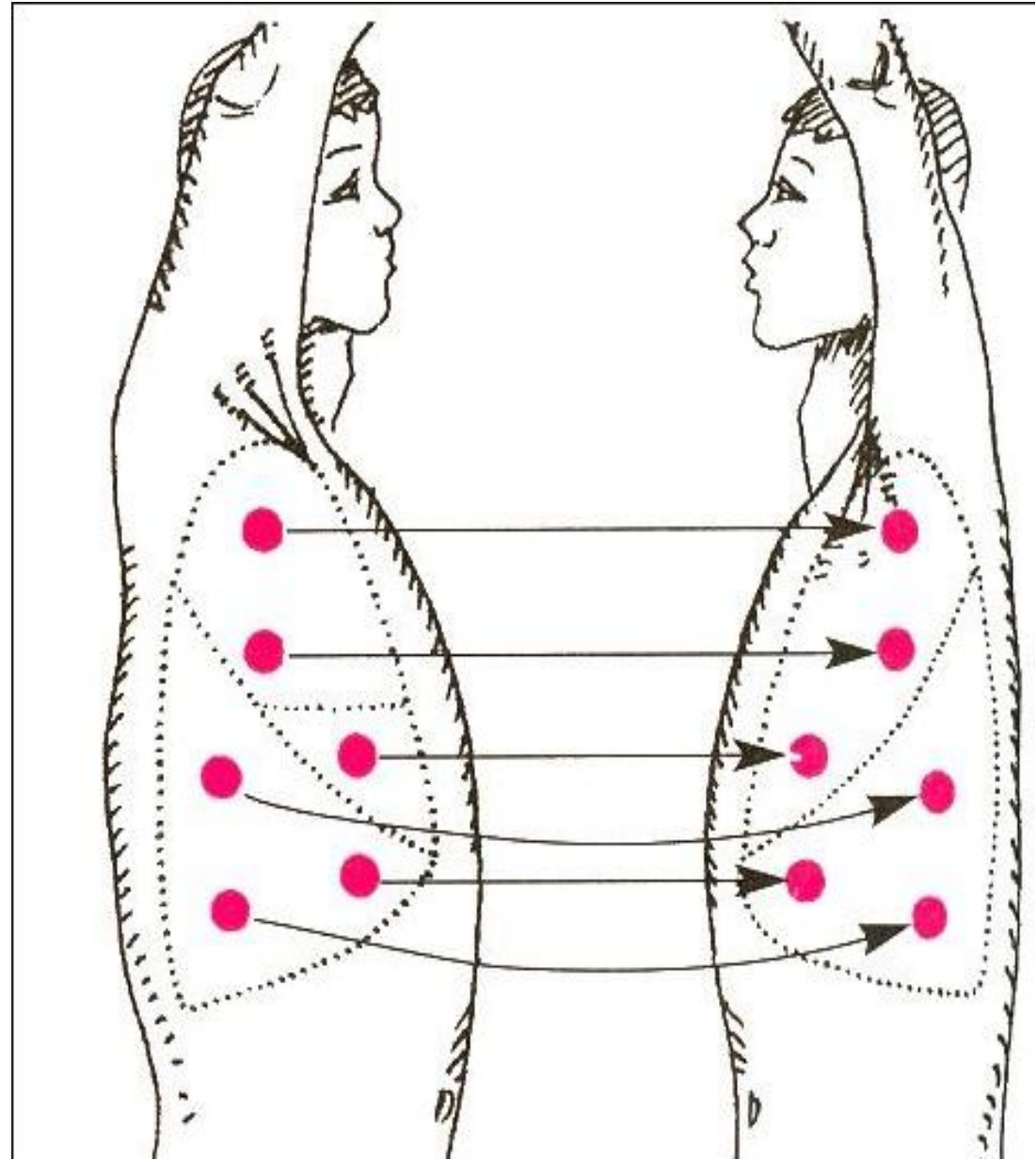
Ordinea auscultăției plămânilor - părțile laterale:

6. în fosa axilară pe l.axilară medie

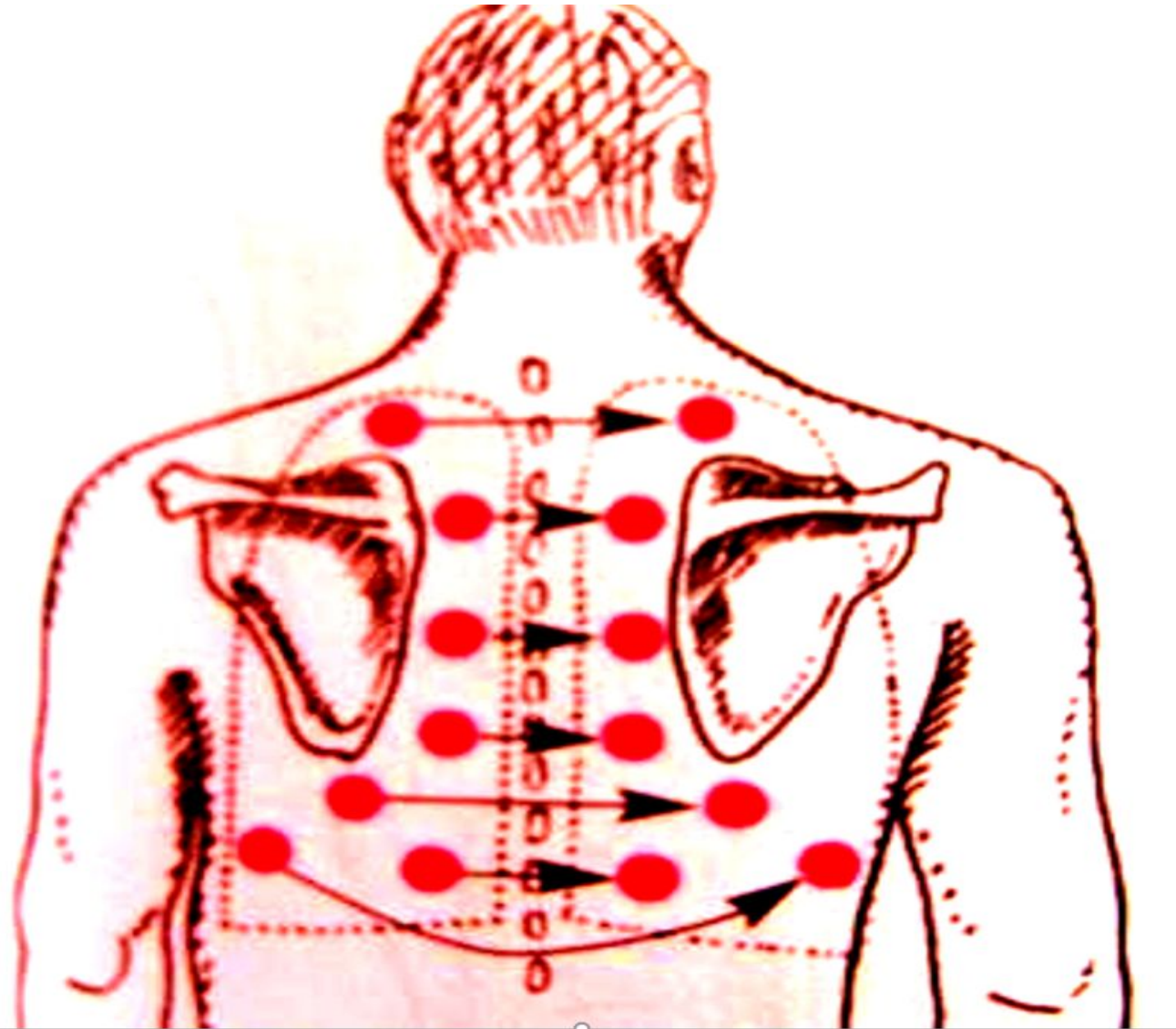
7. un spațiu i/c mai jos de fosa
axilară pe l.axilară medie;

8. un spațiu i/c mai jos de zona
precedentă;

.... Se pot ausculta bilateral
simetric câteva puncte
suplimentare pe liniile axilare
anterioare ,medii și posterioare
până la limitele inferioare ale
plămânilor.



Ordinea auscultăției plămânilor - p o s t e r i o r:



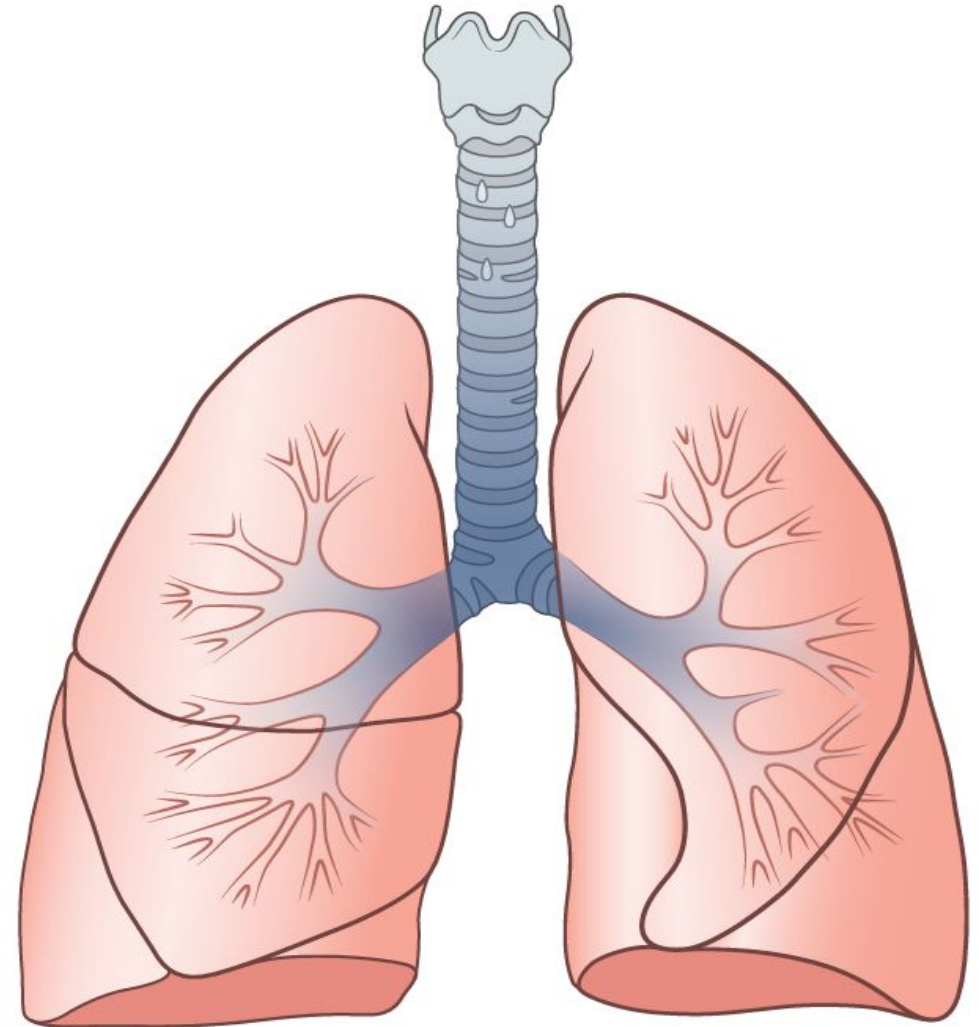
: se auscultă regiunile simetrice suprascapulare, apoi partea superioară, medie și inferioară a regiunii interscapulare din ambele părți laterale ale coloanei vertebrale. Mai apoi regiunile bilaterale subcapulare și paravertebrale până la limitele inferioare a plămânilor (coasta X și XI).

Pentru interpretarea corectă a datelor auscultative obținute (ce și unde sunt localizate) este necesar să știm
Proiecția topografică a plămânilor pe cutia toracică

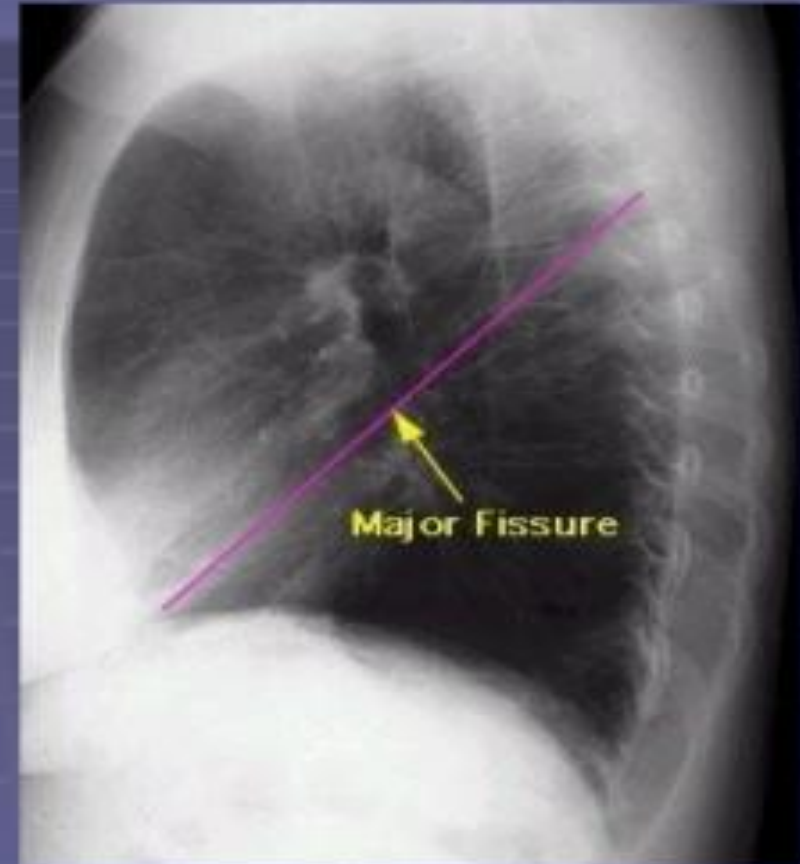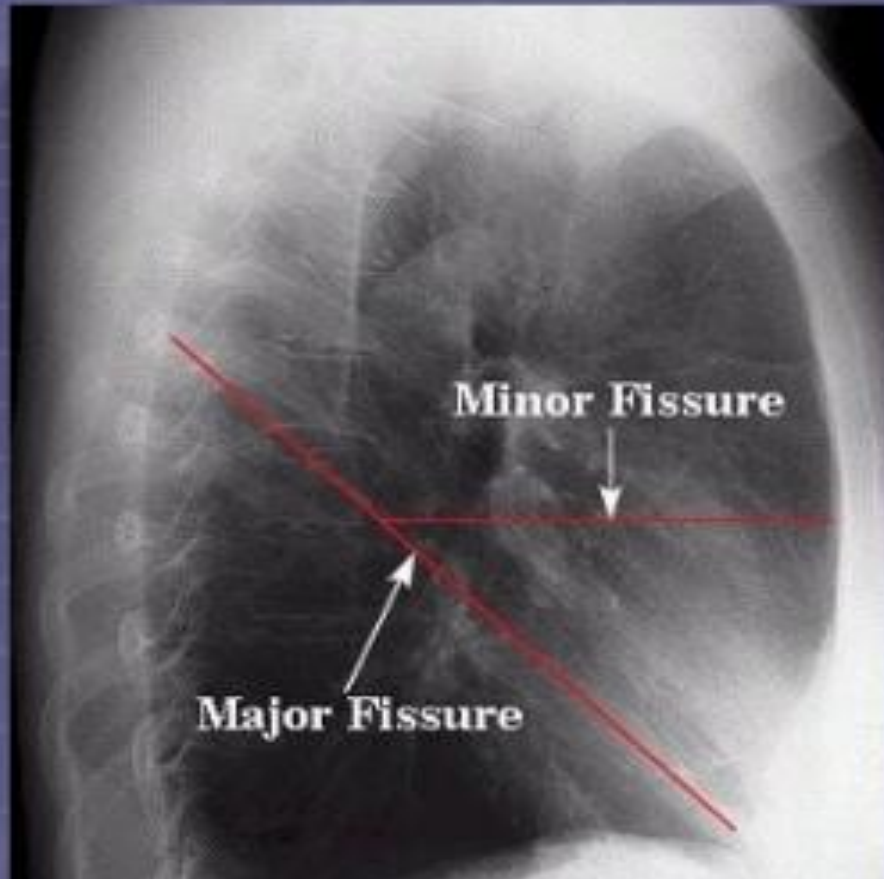
După cum se știe:

Plămânelul stâng este compus din 2 lobi : superior și inferior, iar **plămânelul drept** – 3 lobi superior, mediu și inferior.

Vârful (apexul) pulmonar se află în fosa supraclaviculară, depășind claviculele cu 2 - 4 cm . Apexul drept este situat cu 1 cm mai jos decât apexul stâng

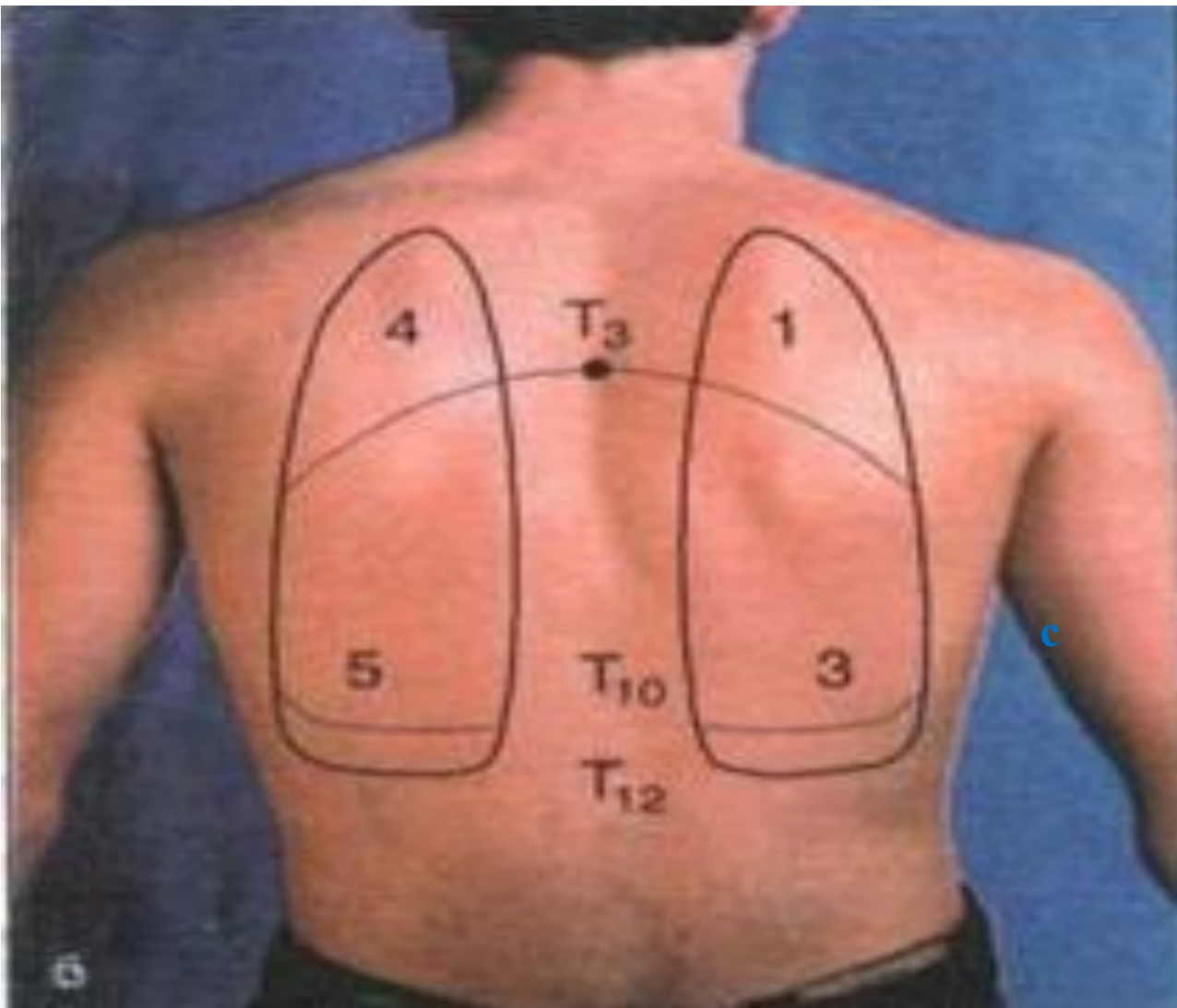


Scizurile pulmonare



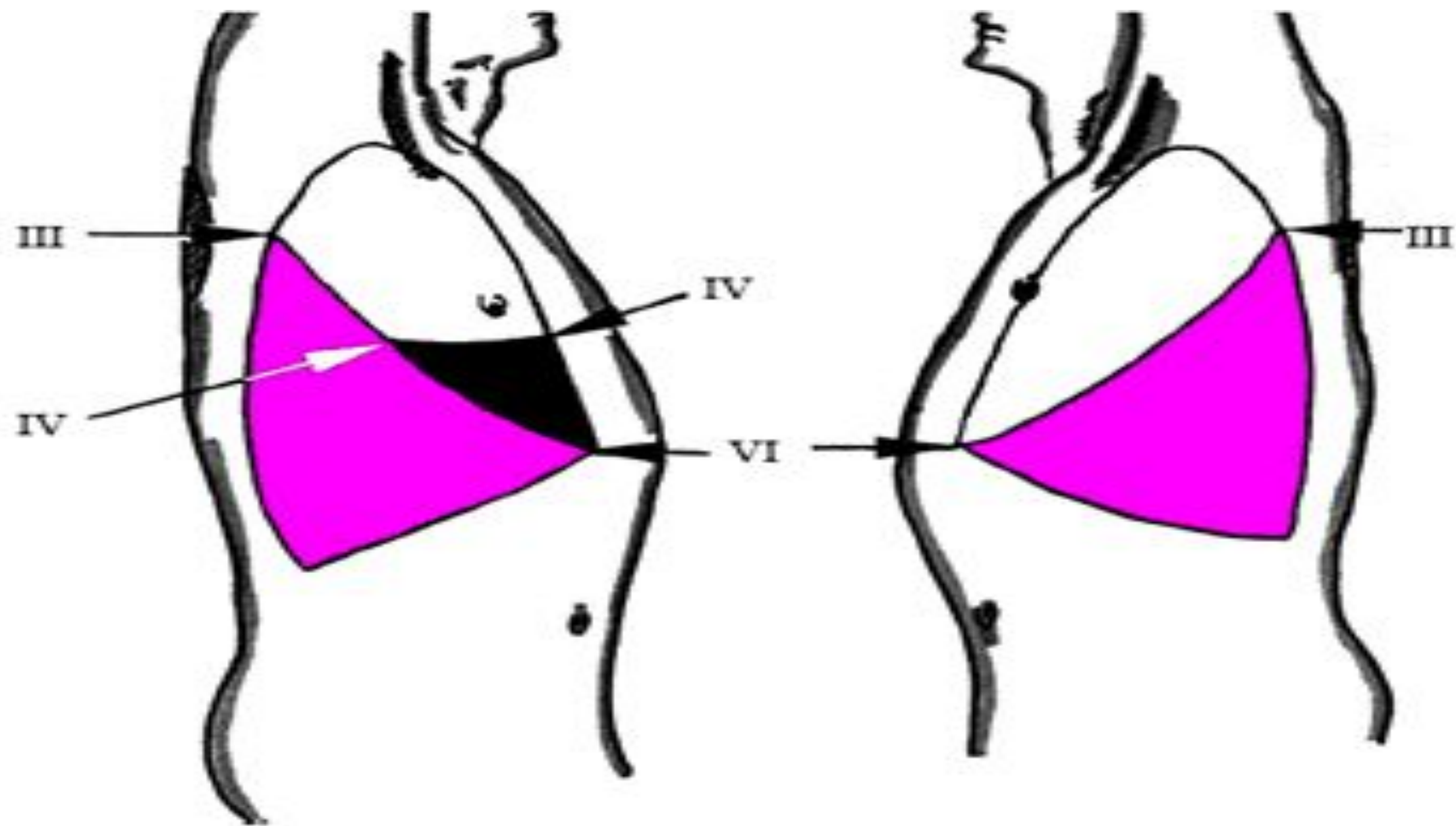
- Scizura oblica pleaca de la D3, directie oblica in jos
- Scizura orizontala-merge paralel cu C4, este orientata spre stem

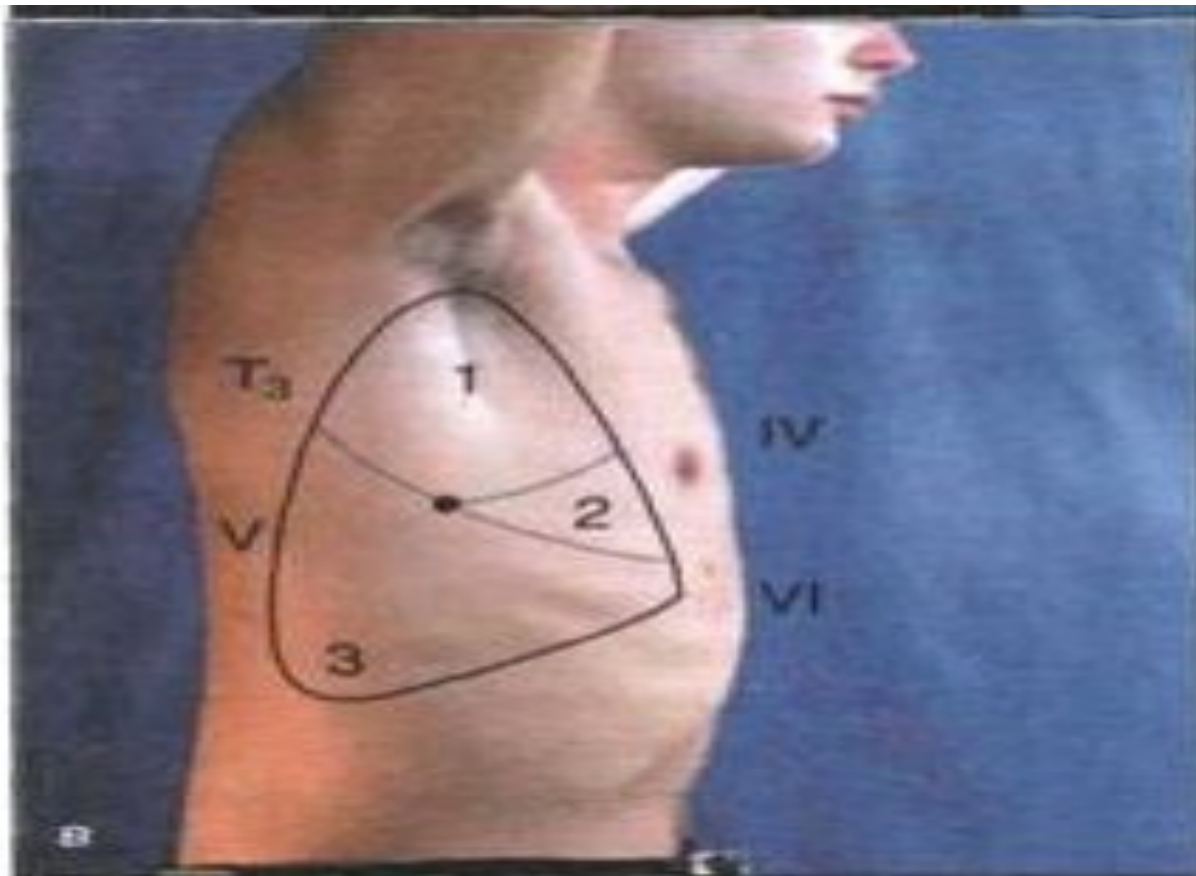
Pe suprafața posterioară a toracelui bilateral se proiectează lobi superiori și inferiori, liniile limite între ei (scizurile oblice), pornesc simetric de la Th III și urmează bilateral pe marginea internă a omoplaților, continuând anterior până la coasta VI pe linia medioclaviculară.



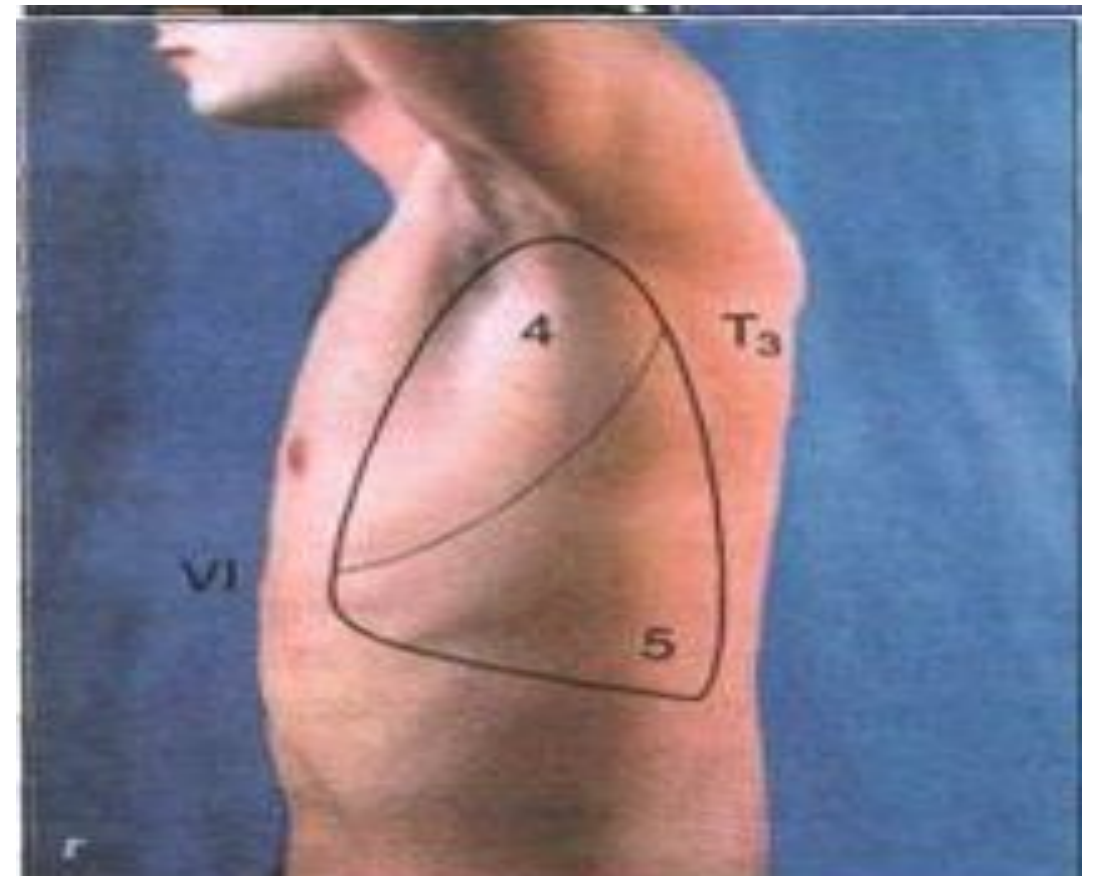
4. Lobul superior stâng
5. Lobul inferior stâng

1. lobul superior drept
3. lobul inferior drept

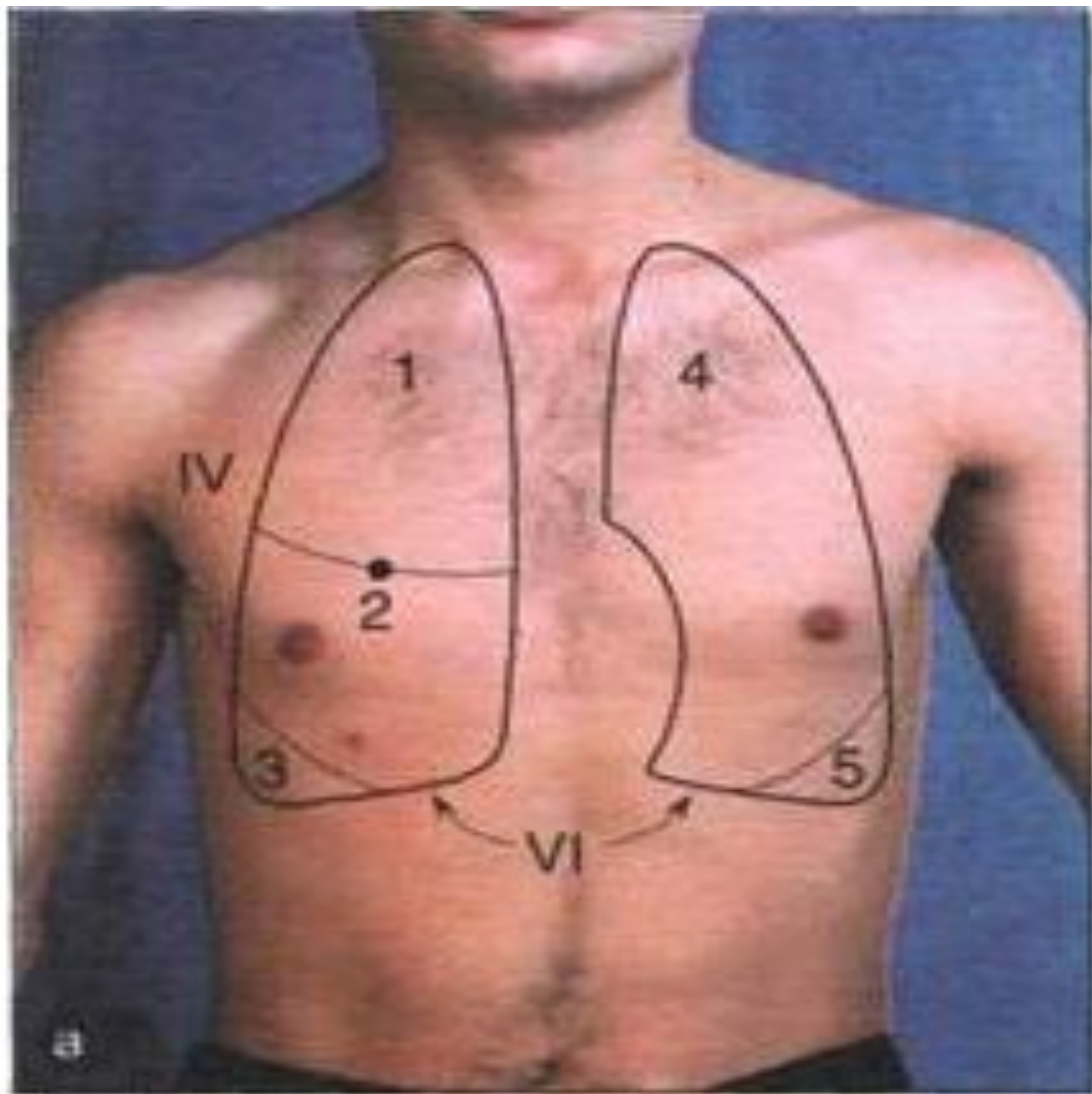




Pe partea laterală și anterioară a hemotoracelui drept limita între lobul superior și inferior este scizura oblică, linia ce unește Th III și coasta VI pe l. medioclaviculară, iar scizura orizontală, care delimitează lobul superior de lobul mediu, se proiectează pe linia ce pornește din punctul de inserție a scizurii oblice și linia axilară medie pe un traect orizontal și anterior pe traseul coastei IV până la stern.



Pe partea laterală și anterioară a hemotoracelui stâng limita între lobul superior și inferior este scizura oblică, linia ce unește Th III și punctul de intersecție a l. medioclavulare cu coasta VI.



Astfel , pe partea anterioară a toracelui se proiectează :

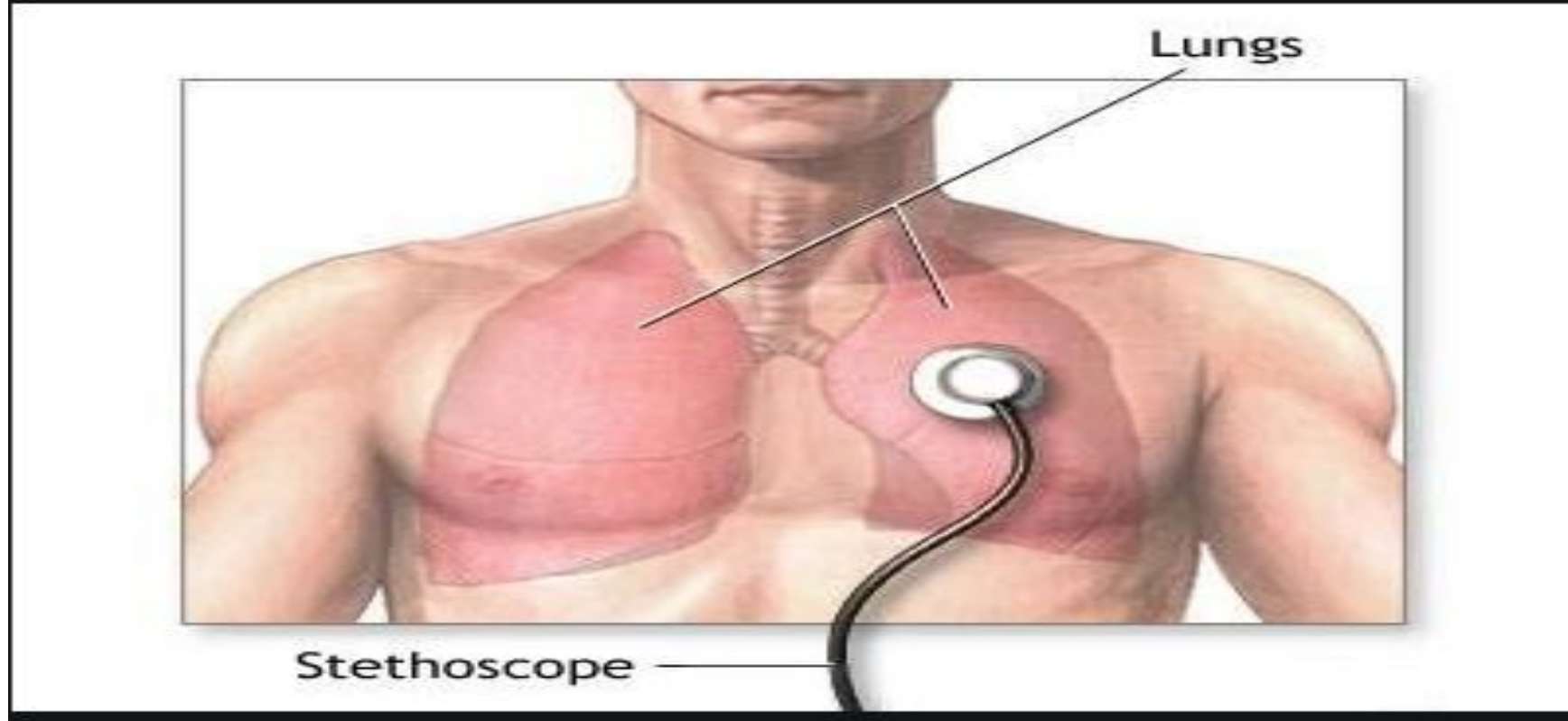
Pe hemitoracele drepte linia orizontală la nivelul coastei a IV delimitează lobul superior și lobul mediu , iar linia oblică ce vine din regiunea lateral-axilară spre locul de inserție a coastei VI cu linia medioclaviculară – delimitează lobul mediu și lobul inferior .

Pe hemitoracele stânga linia oblică ce vine din regiunea lateral-axilară spre locul de inserție a coastei VI cu linia medioclaviculară – delimitează lobul superior și lobul inferior

- 1. Lobul superior al plămânului drept**
- 2. Lobul mediu al plămânului drept**
- 3. Lobul inferior al plămânului drept**
- 4. Lobul superior al plămânului stâng**
- 5. Lobul inferior al plămânului stâng**

Așa dar, respectând tehnica, metodică și ordinea
auscultației plămânilor:

- 1.** La început determinăm și interpretăm caracterul zgomotelor respiratorii fundamentale, apoi se apreciază
- 2.** Prezența zgomotelor respiratorii supraadăugate și finalizăm cu
- 3.** auscultația vocii (integrale sau șoptite), ascultarea tusei
- 4.** iar la necesitate aplicăm metode mixte la auscultație (de ex., *auscultație cu succușiune*).



La auscultația plămânilor se pot ausculta următoarele fenomene acustice:

- 1. Respirația fundamentală de bază (normală)**
- 2. Zgomote respiratorii supraadăugate (suprapuse)**
- 3. Bronhofonia.**

În lipsa schimbărilor patologice în sistemul respirator se auscultă zgomote respiratorii fiziologice:

1. Respirația laringotraheală (suflul glotic, suflul tubar sau bronșic fiziologic).

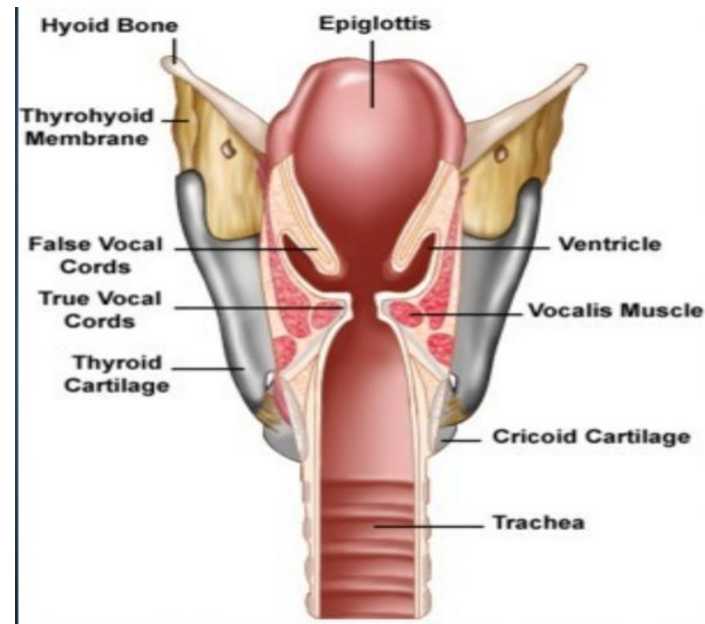
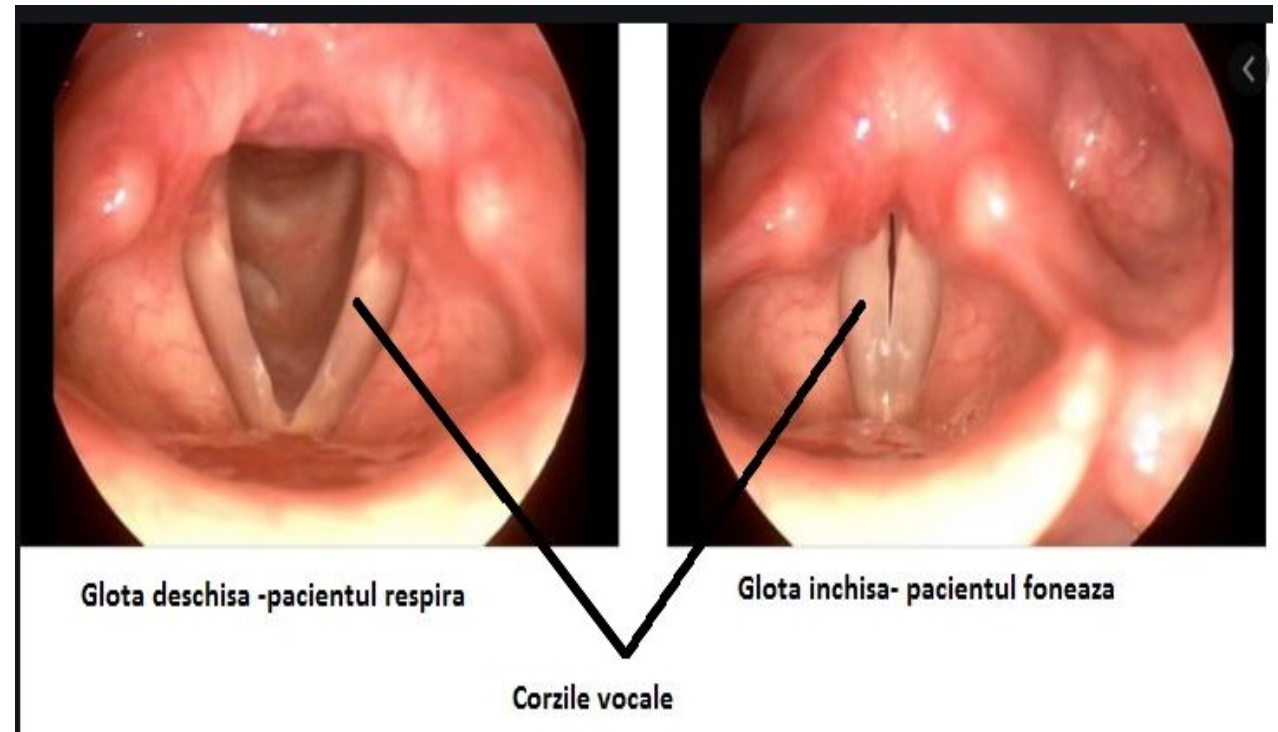
2. Respirația veziculară sau Murmurul vezicular (alveolar).

!!! Unii autori menționează *Respirația mixtă* (bronhoveziculară) *fiziologică* auscultată la unii pacienți deasupra apexului drept ce se datorează particularităților anatomice ale apexului drept (bronhul lobar superior drept, fiind mai scurt și mai larg, iar parenhimul pulmonar e mai subțire).

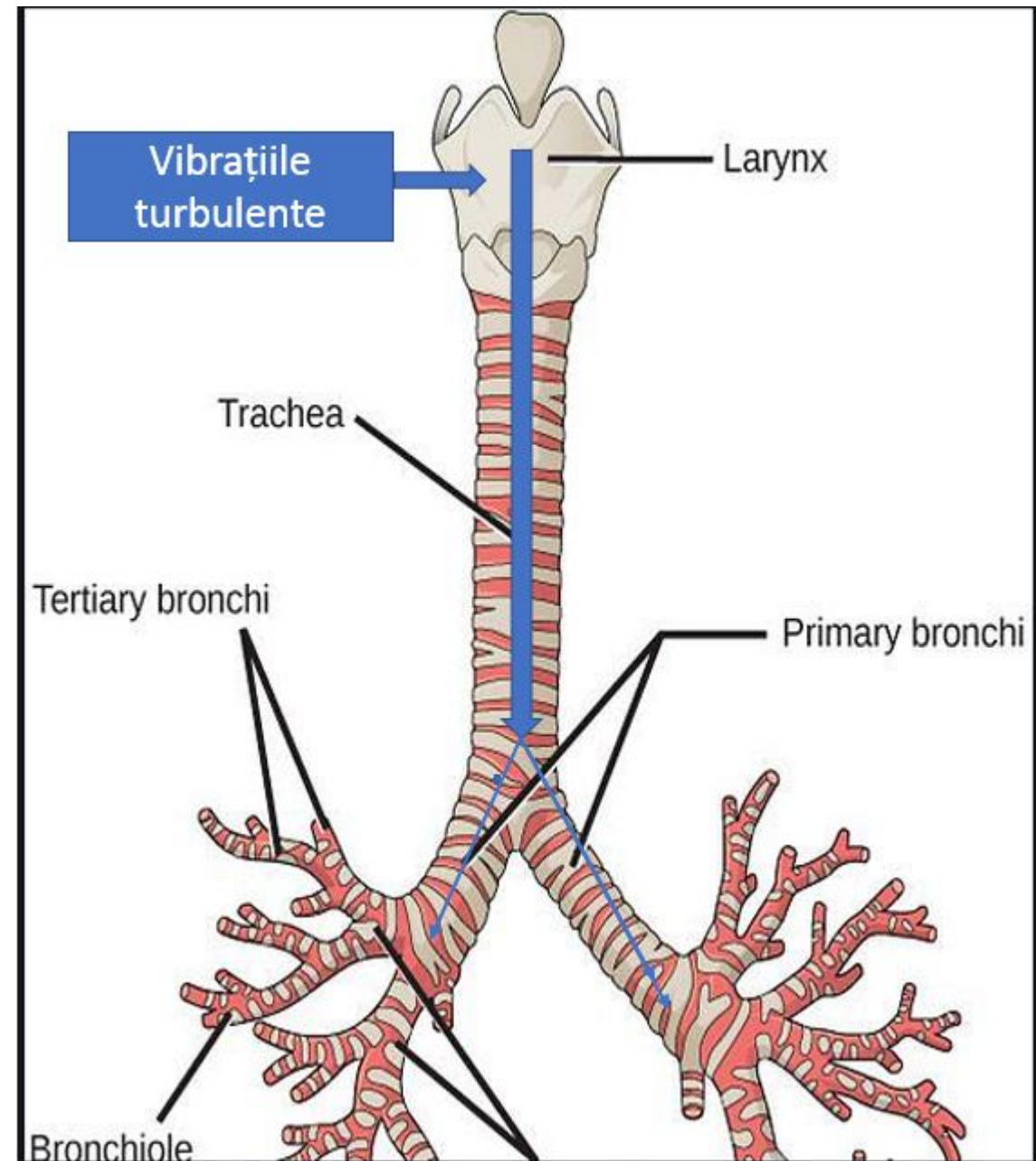
1. Mecanismele principale de formare a zgomotelor respiratorii fundamentale fiziologice

1. Respirația laringotraheală (suflul glotic, suflul tubar sau bronșic fiziologic)

provine din mișcarea turbulentă la trecerea aerului prin glotă



Aceste vibrații turbulente generează un zgomot (suflu tubar fiziologic) care se transmite și se percepe deasupra glotei, traheii și bronhiilor principale pe parcursul inspirului și expirului;




2. Mecanismele principale de formare a zgomotelor respiratorii fundamentale fiziologice

2. La momentul actual nu este stabilit definitiv mecanismul și locul formării **Respirației veziculare**(**Murmurului vezicular (alveolar)**).

Ipoteza inițială de apariție acestui sunet prin vibrația elementelor elastice ale pereților alveolari la umplerea cu aer în inspir și la golire în prima parte a expirului a fost lansată încă în 1816 de Rene Laenec.

Ulterior el a propus înlocuirea termenului ”murmur vezicular” cu termenul de ”murmur pulmonar”, pentru că presupusese că la formarea acestui zgomot respirator fiziologic participă nu numai alveolele ci și structurile căilor respiratorii terminale;

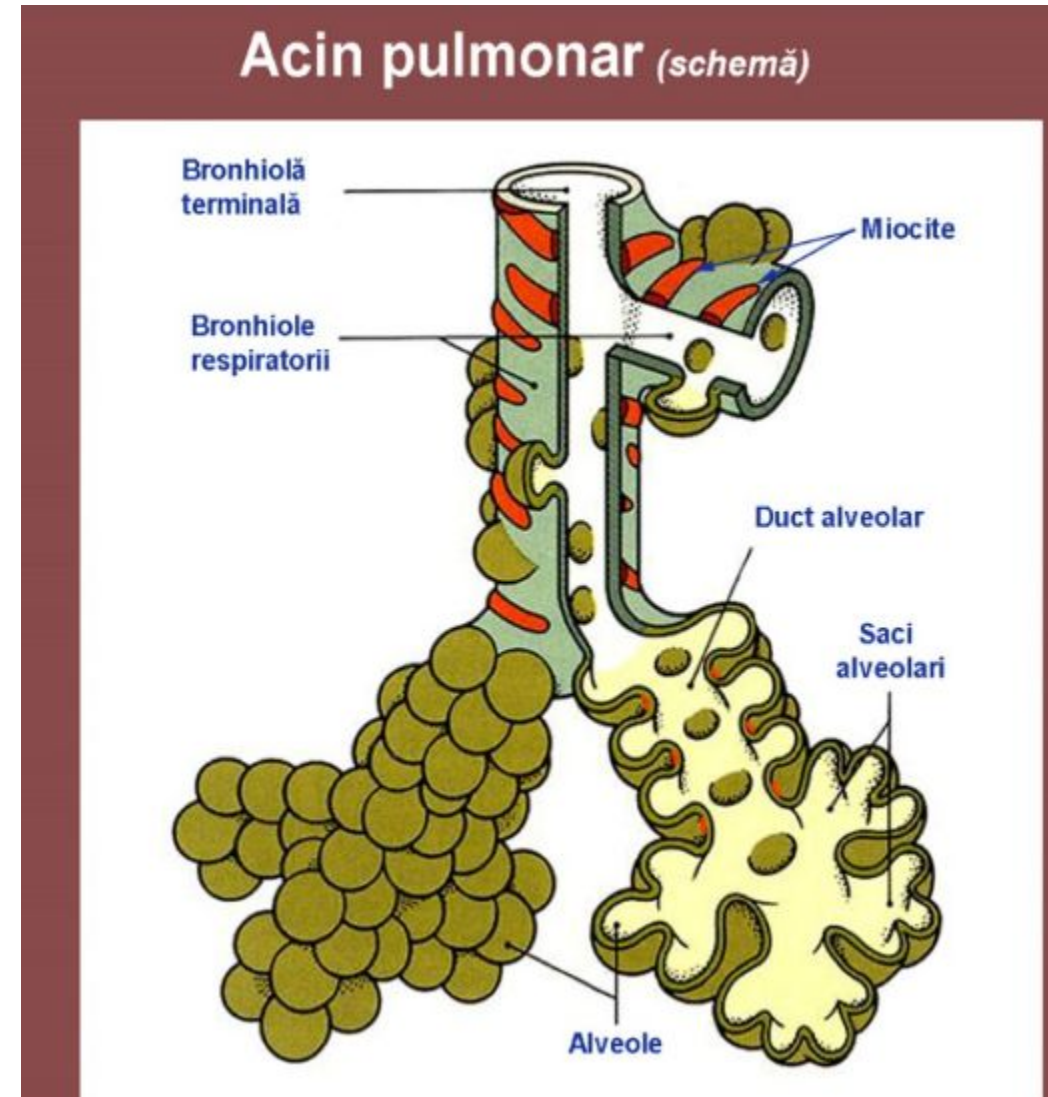


3. Mecanismele principale de formare a zgomotelor respiratorii fundamentale fiziologice

2. Respirația veziculară (alveolară)

Conform altei ipoteze **murmurul vezicular** se formează trecerea aerului prin sfincterele bronhio-alveolare în spațiul lărgit alveolar ;

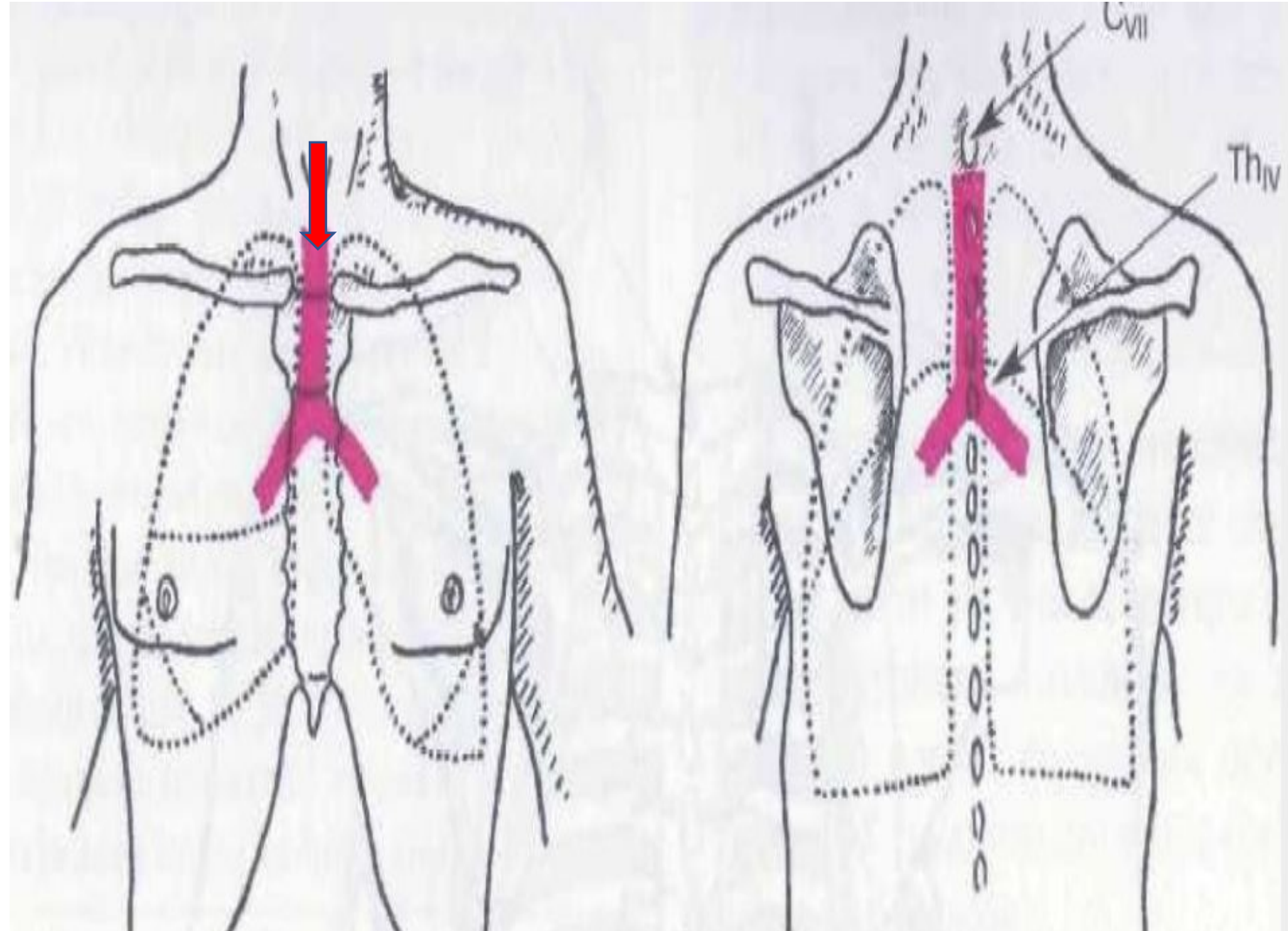
Ultima ipoteză este considerată mai verosimilă , care consideră că **murmurul vezicular** reprezintă rezultatul modificării zgomotelor generate în căile aeriene superioare la trecerea prin parenhimul pulmonar, iar filtrarea și atenuarea selectivă a unor frecvențe imprimă murmurului vezicular un caracter specific.



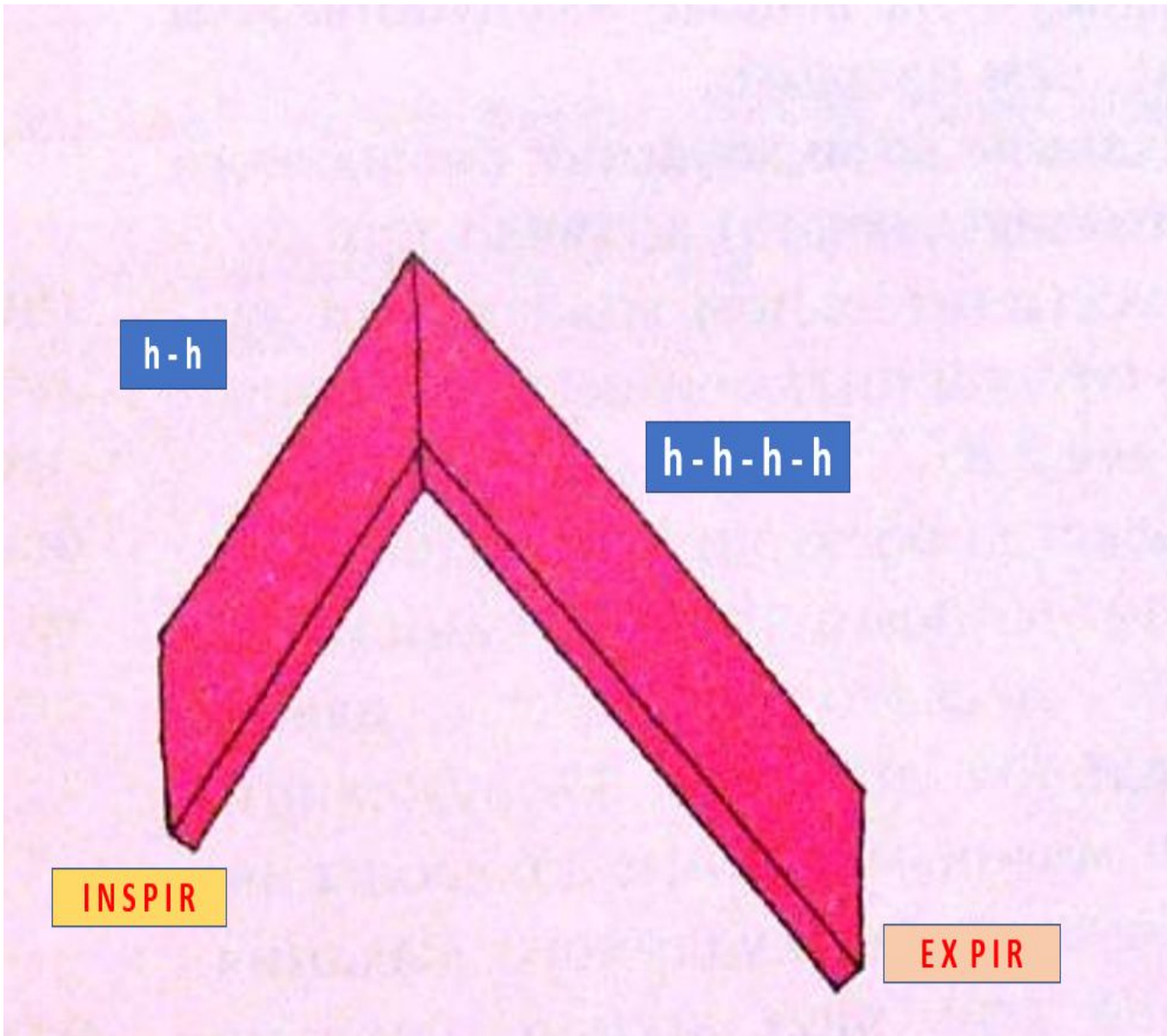
Caracteristica semiologică a zgomotelor respiratorii principale

1. RESPIRAȚIA LARINGO-TRAHEALĂ (suflul glotic, suflul tubar sau bronșic fiziologic)

Normal suflul laringo-traheal se auscultă la nivelul laringelui și traheei în zona manubriului sternal și posterior în porțiunea superioară a spațiului interscapular până la vertebra toracală IV – locul de proiecție a bifurcației



RESPIRAȚIA LARINGO-TRAHEALĂ (suflul tubar, bronșic fiziologic)



Suflul tubar prezintă un zgomot aspru ce amintește sunetul „h-h”. Se auscultă la inspirație, dar mai aspru pronunțat la expirație.

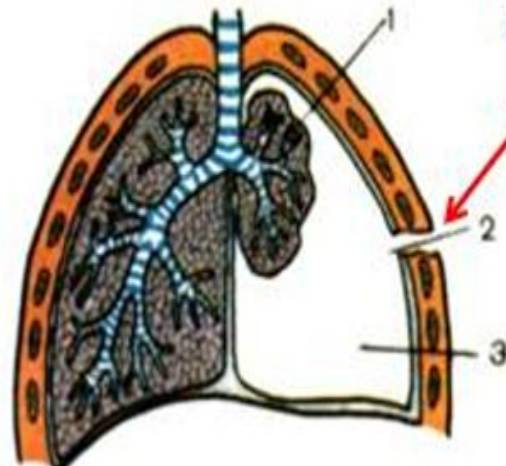
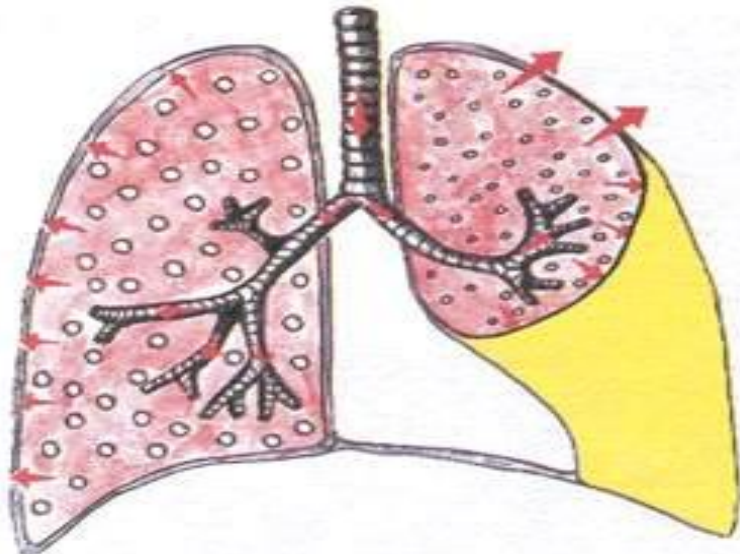
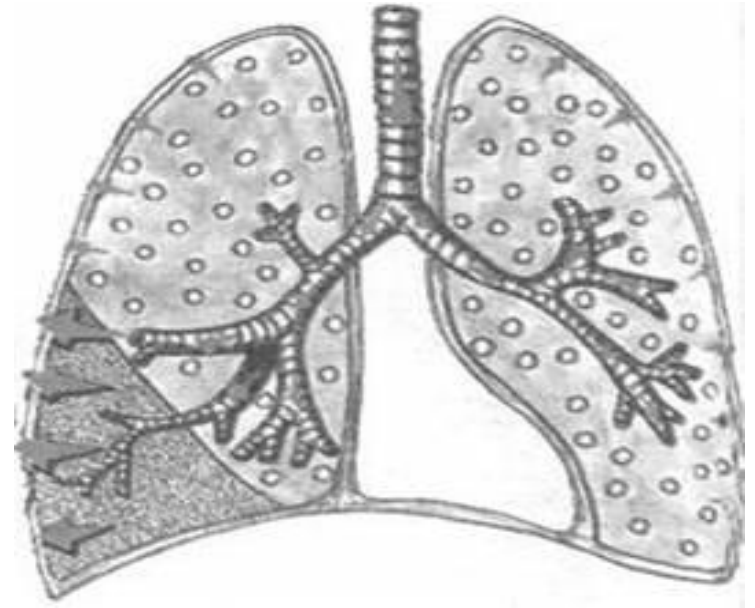
Faza expirației a suflului tubar e mai aspră mai accentuată, de lungă durată și prelungită, pentru că orificiul glotic e mai îngust la expir decât la inspir.

Deci, Semiologia Respirației Laringo-Traheale menționează că:

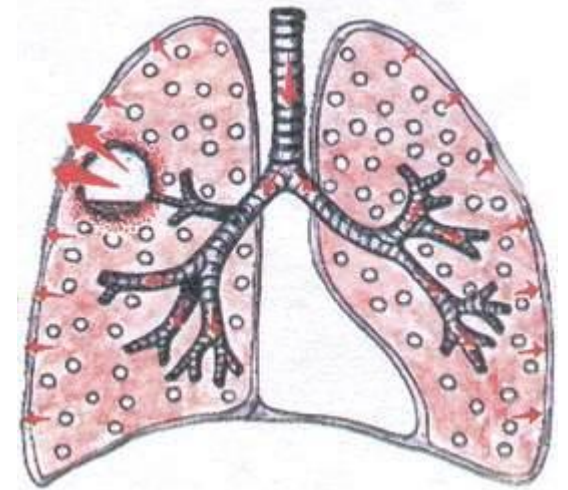
- 1. La normal Respirația laringo-traheală(suflul tubar, bronșic) se auscultă mai aproape de locul de origine și scade în intensitate pe măsură ce se îndepărtează de orificiul glotic;**
- 2. Acest zgomot poate fi auscultat la omul sănătos:**
 - anterior deasupra glotei, traheii, manubriului sternal ;**
 - posterior de la nivelul vertebrei C VII și paravetebral în zona interscapulară , preponderent mai clar pe dreapta, până la vertebrele Th IV (zona de proiecție a bifurcației traheei);**
- 3. În alte zone ale toracelui respirația laringotraheală fiziologică nu se auscultă, fiindcă țesutul pulmonar normal amortizează, atenuează vibrațiile acestui zgomot;**

4. Auscultația respirației laringo-traheale în alte arii ale toracelui are semnificație patologică, atunci când se propagă în aceste zone necaracteristice acestuia sunt prezente următoarele condiții :

- apariția condensării, indurației țesutului pulmonar cu păstrarea permeabilității bronșiale;
- prezența unei cavități care comunică liber cu bronhia de drenaj;
- apariția atelectaziei de compresie sau pneumotoraxului deschis



**Pneumotorax deschis
posttraumatic**

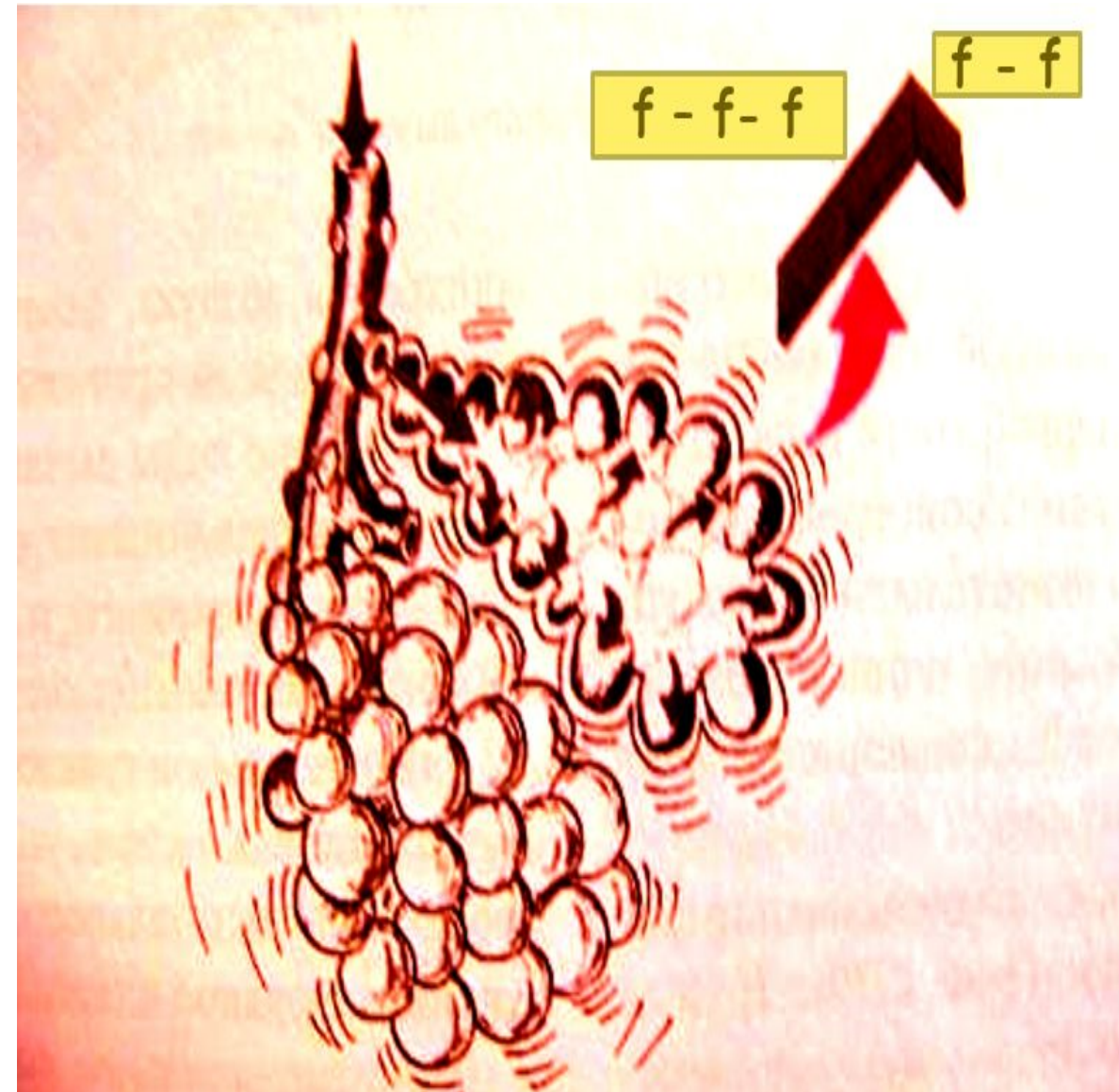


Caracteristica semiologică a Murmurului Vezicular

2. Particularitățile Murmurului

Vezicular:

- * este condiționat de pătrunderea aerului în alveole, de reexpansionarea și vibrarea lor, și de asemenea de vibrațiile apărute la disecarea fluxului de aer în labirintele dihotomiilor (ramificațiilor) bronșiilor mici.
- * Se determină deasupra țesutului pulmonar sănătos pe o mare parte a suprafeței cutiei toracice, pe tot parcursul inspirației și a primei 1/3 din expirație, cu maximă sonoritate la sfârșitul inspirației;



Caracteristica semiologică a Murmurului

Veziular(continuare)

*** este un sunet continuu, aspirativ, fin, moale, asemenea unui foşnet de**

frunze, aminteşte de sunetul la pronunţarea consoanei „ f – f ”.

- * de claritate majoră se auscultă:**
 - în regiunile anterioare subclaviculare,**
 - în regiunile laterale axilare ,**
 - în regiunile posterioare (bazale) subscapulare**
- * Comparativ mai slab se auscultă murmurul vezicular :**
 - în regiunile apexurilor ,**
 - în regiunile suprascapulare , deoarece în aceste regiuni parenhimul pulmonar e mai subţire**

Variațiile fiziologice ale murmurului vezicular

Murmurul Vezicular ↓ **este mai accentuat :**

- în dreapta , decât în stânga ,din cauza bronhiei lobare superioare drepte , care este de calibru mai mare;
- La copii, care au un perete toracic mai subțire și elastic, cu mișcări accelerate ale aerului în conductele respiratorii ("respirația puerilă" –auscultată la copii până la 14 ani);
- La astenici cu perete toracic subțire;
- La persoanele ce fac în mod forțat mișcări respiratorii ample(după fugă, efort fizic), prin creșterea vitezei de circulație a aerului;

Murmurul ↓ **Vezicular este mai diminuat :**

- La persoanele cu stratul adipos sau muscular exagerat pe torace, care provoacă transmiterea mai slabă a sunetelor la suprafață;
- La bătrâni, astenici, sedentari, prin scăderea vitezei de circulație a aerului ;
- Respirație superficială. Respirație ioga.

!!! – diminuarea fiziologică a murmurului vezicular se manifestă uniform simetric și bilateral.

Modificările patologice ale Murmurului Vezicular se referă la :

1. Modificarea intensității - Creșterea sau Diminuarea intensității
- Murmurul Vezicular *accentuat sau diminuat*;
2. Modificarea ritmului – *Respirația sacadată*
3. Modificarea timbrului – *Respirația aspră*
4. Modificările ale raportului ” *inspir : expir* ”

Tot în acest context trebuie de explicat noțiunile:


- **Cornaj**
- **Stridor**

Modificările patologice ale Murmurului Vezicular prin Creșterea intensității

1. Exagerarea murmurului vezicular – “respirație aspră”

Mecanism: micșorarea neuniformă a lumenului bronhiilor mici prin edem, spasm (bronșiolită)

Caracteristici: este accentuat, mai aspru, cu expirație prelungită și aproape o egalare cu expirul (inspir/expir 1:1).



Modificările patologice ale Murmurului Vezicular prin Diminuarea intensității :

1. Murmur vezicular diminuat:

Bilateral pe întreaga arie pulmonară:

Mecanism: - micșorarea circulației aerului prin conductele respiratorii :

- obstacole pe căile respiratorii (corpi străini, edem glotic, crup difteric, tumori mediastinale, etc;

- criză de ast bronșic (din cauza bronhospasmului)

- emfizem pulmonar (scăderea compleanței și reculului pulmonar)

2. Murmur vezicular diminuat:

Unilateral :

Mecanism: - prin obstacole pe bronhia principală sau lobară (corp străin, tumori endobronșice, hipersecreție abundentă de mucus, compresie externă de anevrism

aortic , adenopatii mediastinale;

- interpoziția de țesut solid, de lichid sau aer în cantitate redusă , pahipleurită între parenhimul pulmonar și urechea examinatorului;

- prin limitarea mișcărilor respiratorii datorită durerilor toracale și intra toracale(pleurite, neuralgii intercostale, fracturi costale, etc).

3. Murmur vezicular abolit (tăcere respiratorie):

Absența zgomotelor respiratorii pe o regiune a toracelui apare la:

- obstrucția totală bronșică intrinsecă (tumoare, dop de exudat, corp străin) sau prin compresie externă;**
- interpoziția unei cantități exagerate de aer (pneumotorax), lichid (pleurezie masivă) sau țesut conjunctiv (pahipleurită întinsă) în cavitatea pleurală;**

Modificarea ritmului murmurului vezicular – ”*Respirația sacadată*”

- este o respirație intermitentă, cu mișcări respiratorii întrerupte, datorită unor contracții aritmice a mușchilor respiratori, se aseamănă cu respirația unui copil care plânge, suspină.**
- respirația sacadată se întâlnește în cazurile contractării neuniforme a musculaturii respiratorii la auscultația unui pacient într-o încăpere rece; la afectarea mușchilor respiratorii, în timpul unui tremor nervos, dar și la un bolnav febril.**
- în fracturi costale, în pleurite sau la lezarea centrului respirator (meningoencefalite, intoxicații endo- și exogene), ce fac ca mișcările respiratorii să fie întrerupte**

Modificările raportului ” *inspir : expir* ” ale *Murmurului Vezicular*

Respirația normală veziculară cu referire la raportul inspir – expir este de 3:1 sau 4: 1.

Expirul prelungit , care se poate egala sau chiar depăși durata inspirului ,

se poate ausculta:

- **în emfizemul pulmonar,**
- **în astmul bronșic,**
- **în bronșiolită**

Explicațiile noțiunilor:

- **Cornaj , Tiraj, Stridor, Respirație stenotică**

- **Cornajul** este un zgomot inspirator șuierat, care rezultă din trecerea aerului , în inspirație, prin căile superioare stenozate(frecvent se produce prin îngustarea glotei în spasmul sau edemul mucoasei laringiene .

Are un caracter șuierător cu inspirul dificil și prelungit , care concomitent se asociază cu bradipnee inspiratorie și **Tiraj** (retracția inspiratorie a părților moi ale toracelui, în diferite regiuni, datorată vidului intratoracic , creat în inspir;

- **Stridorul** reprezintă un zgomot caracteristic, sforăit, determinat de trecerea aerului , atât în inspir, cât și în expir, printr-o porțiune stenozată

Respirația stenotică – o varietate a respirației zgomotoase

Se caracterizează prin amplificarea respirației laringo-traheale , care apare la îngustarea tumorală a traheei sau a unui bronh de calibru mare și se auscultă în locurile de auscultație a suflului tubar (fiziologic) și însoțită de o abundență de raluri

Modificările patologice ale Respirației Laringo-Traheale

s a u

Zgomote respiratorii patologice, derivate din
suflul laringotraheal:

- 1) Suflu tubar patologic
- 2) Suflu cavitar (cavernos)
- 3) Suflu amforic
- 4) Suflul pleuretic

1) Suflu tubar patologic

Apariția condensării, indurației țesutului pulmonar (adică unei regiuni de țesut pulmonar) lipsit de aer cu păstrarea permeabilității bronșiale - crează condiții de propagare spre peretele toracic în regiuni unde nu se auscultă în condiții fiziologice sunetul laringo - traheal.

În aceste condiții se auscultă SUFLUL TUBAR (BRONȘIC) PATOLOGIC care este de intensitate mare, tonalitate joasă și are un timbru aspru; se aude aproape de ureche, în ambele faze ale respirației, dar preponderent în inspir.

Pentru a concretiza prezența suflului tubar patologic este de ajuns de a compara auscultativ zona fiziologică a acestui suflu cu zona suspectă

!!! Să recapitulăm :

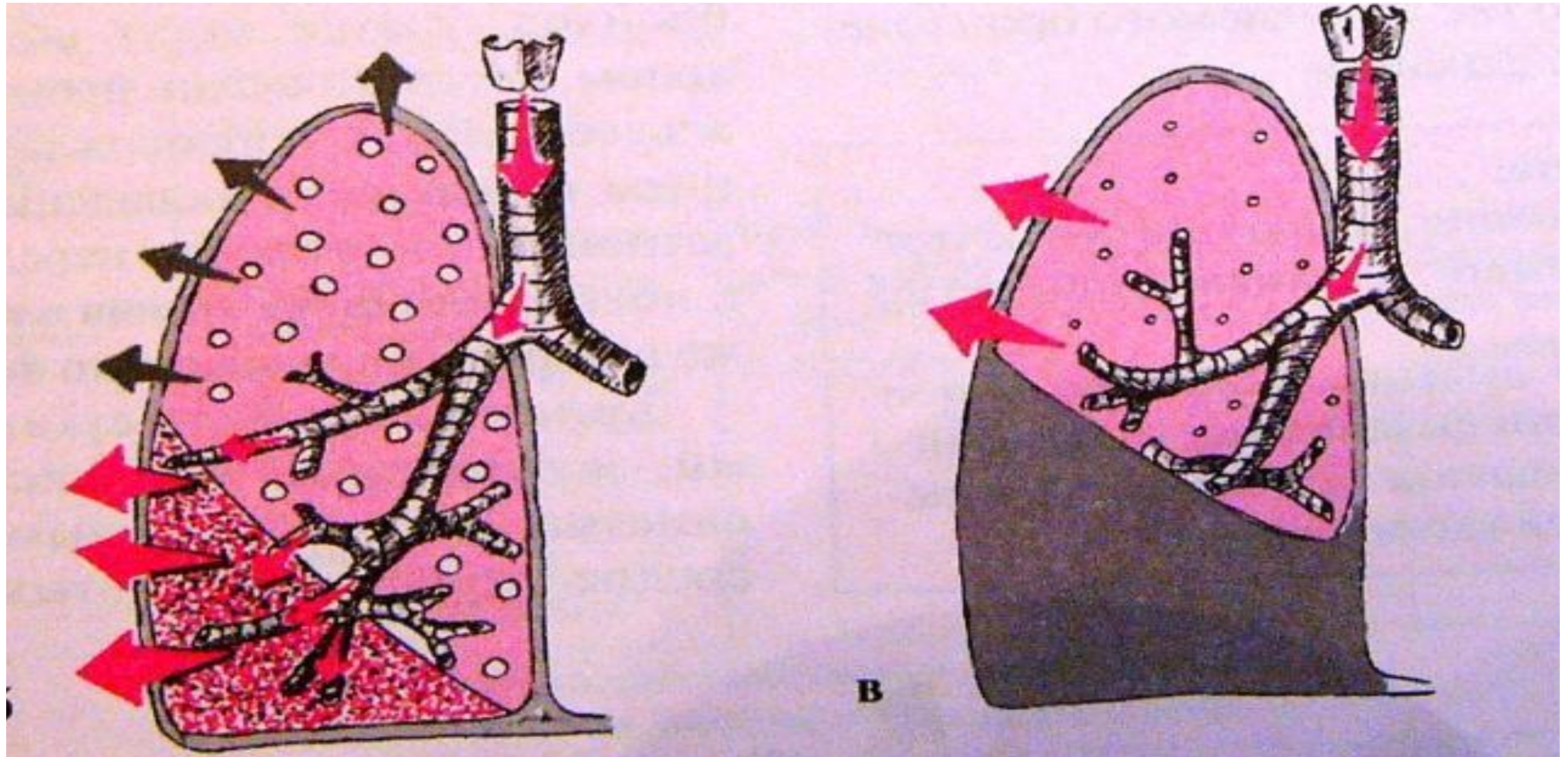
Suflul tubar patologic:

reprezintă transmiterea *suflului tubar fiziologic* prin teritorii condensate ale plămânilor, până la nivelul peretelui toracic, înlocuind murmurul vezicular.

Mecanism Condensările pulmonare transmit mai bine undele , vibrațiile sonore (când bronhiile mari rămân permeabile)

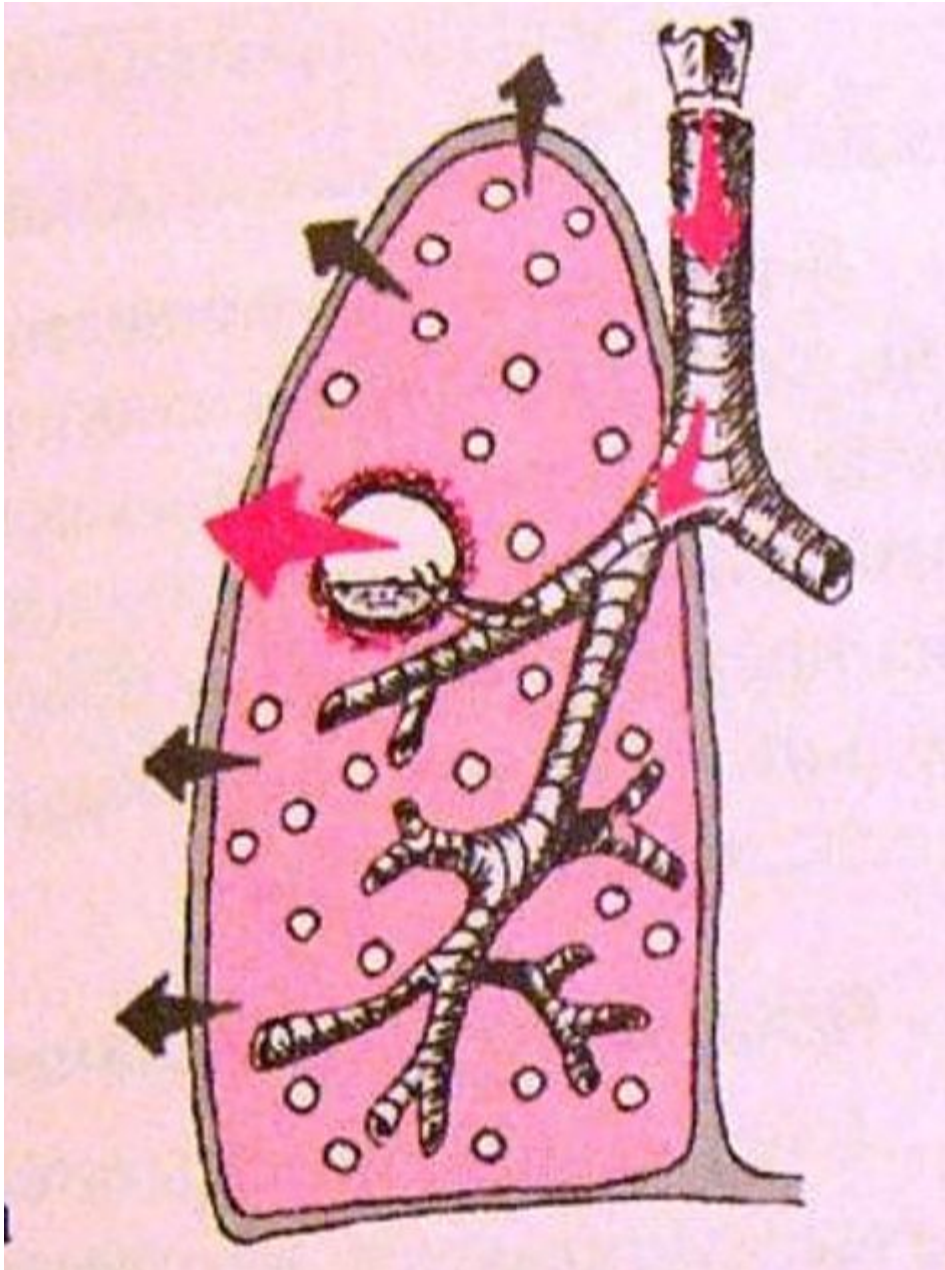
Pneumonie

Atelektazie



Suflu cavitar sau cavernos

- este suflul tubar fiziologic, ajuns într-o cavitate, care comunică liber cu bronhia de drenaj și funcționează ca o cameră de rezonanță, ce amplifică intensitatea sunetului;
- se percepe deasupra unei cavități relativ mare (dar cu diametrul până la 6 cm), cu pereți netezi, elastici, indurați și condensare pericavitară, situate superficial, care comunică larg cu o bronhie liberă de drenaj (ex: cavernă tbc).
- este un zgomot grav, rezonant și tare, cu un timbru "găunos" caracteristic.

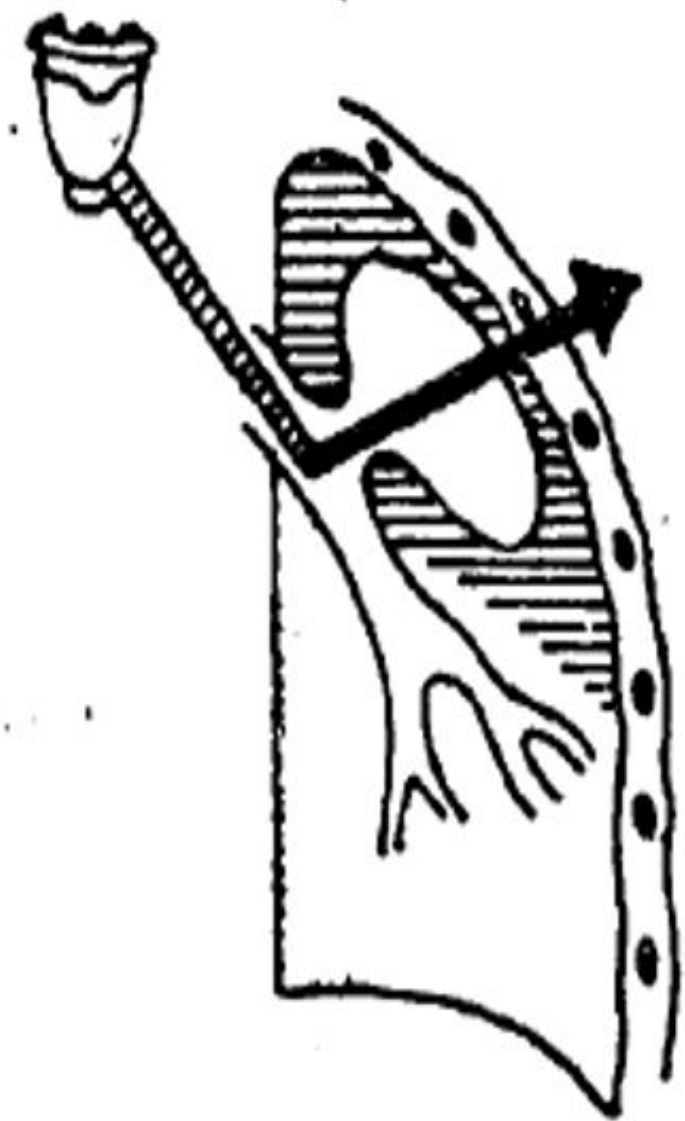

Suflul cavernos se auscultă egal în ambele faze ale respirației și, spre deosebire de ***suflul tubar***, care dă senzație că este proiectat în ureche, ***suflul cavernos*** dă senzația de profunzime, din cauza cavernei, care joacă un rol de cutie de rezonanță (*se poate reproduce suflând în mâinile făcute căuș, adică delimitând o cavitate*).

Suflu amforic

Dacă cavitatea e mai mare de 6 cm în \emptyset cu pereții netezi și comunică cu o bronhie printr-un orificiu relativ strâmt, suflul determinat deasupra ei va fi suflant, muzical = **AMFORIC**.

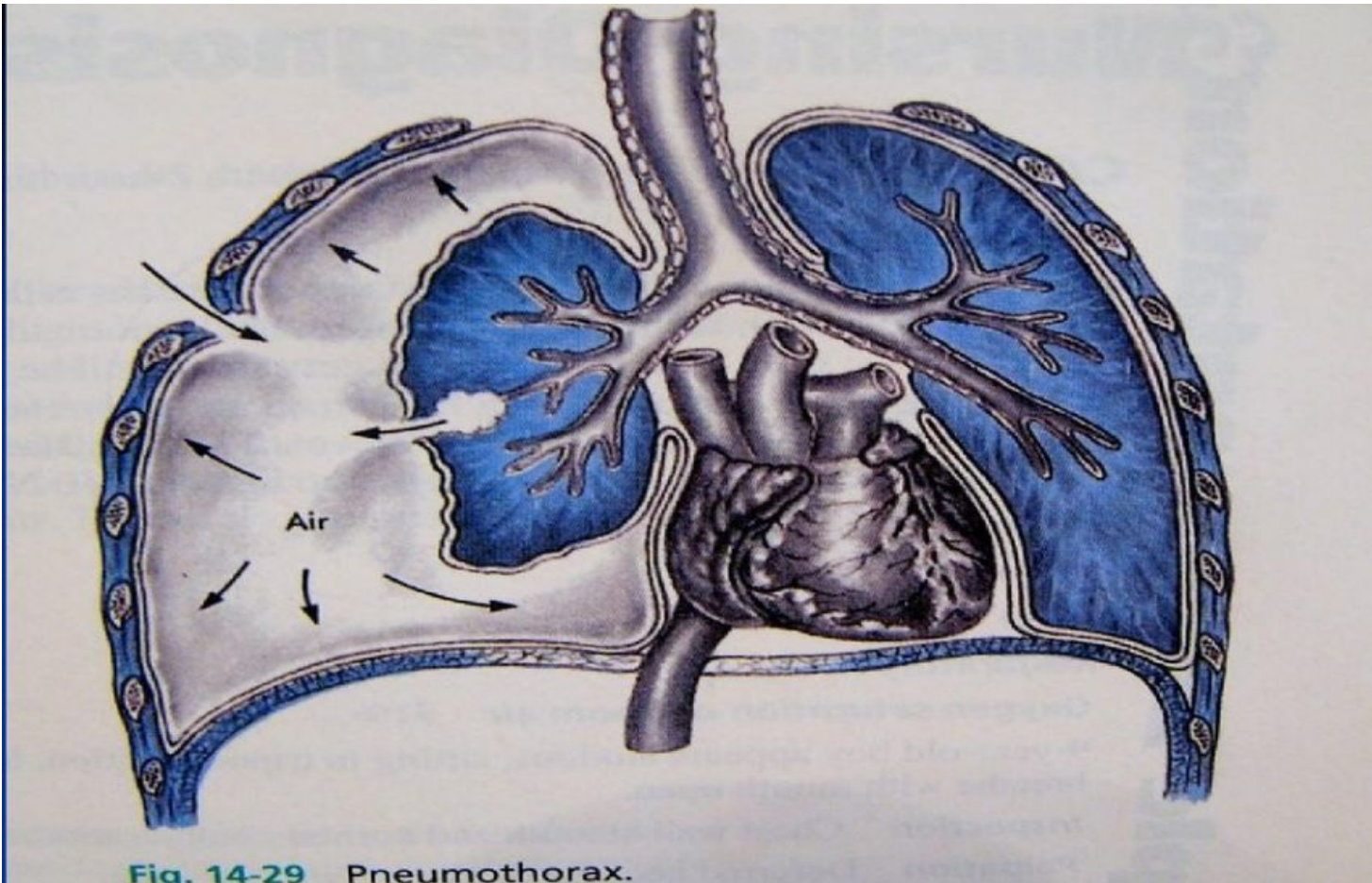
- se aseamăna cu zgomotul produs la suflarea într-o amforă, ulcior.
- Este un suflu de intensitate mare, tonalitate joasă și timbrul muzical cu rezonanță metalică.



— Suflu amforic.

Suflu amforic

- Poate fi auscultat în special în pneumotorax, când cavitatea pleurală funcționează ca o cutie de rezonanță



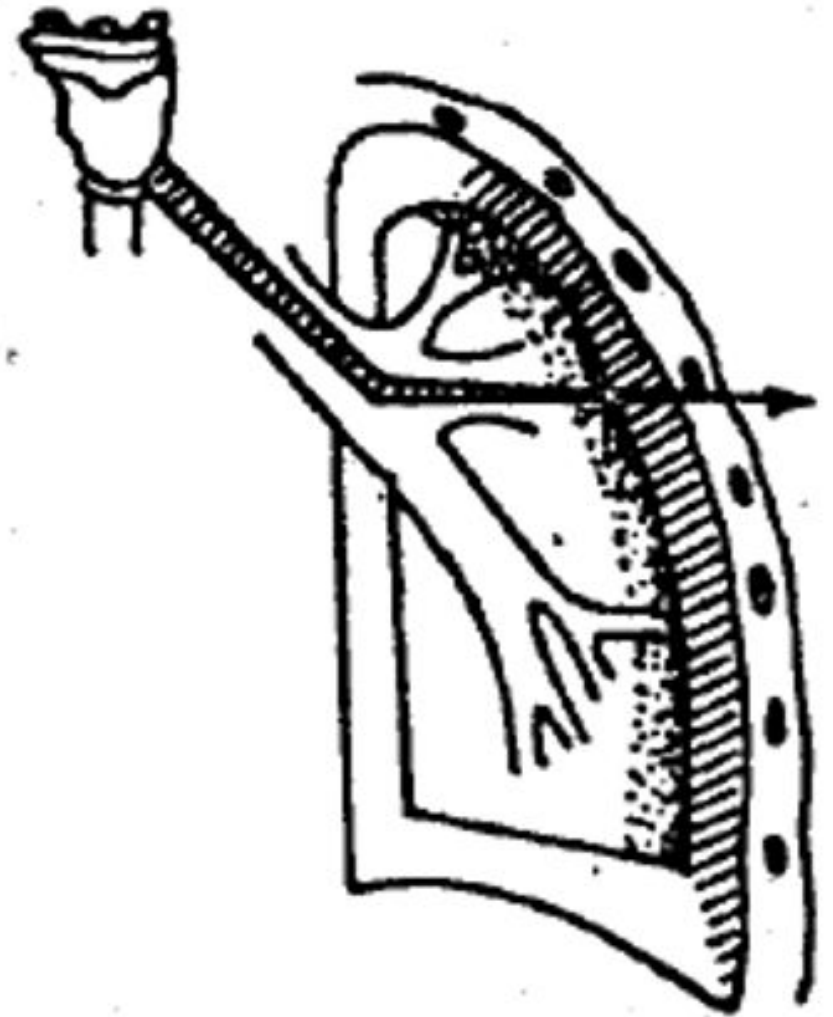
Suflul pleuretic

Suflul pleuretic este un zgomot ascuțit, aspirativ, dulce, voalat, depărtat de ureche (uneori abia se aude).

Se aude numai în expir, poate fi asemănat cu pronunția aspirativă a literelor

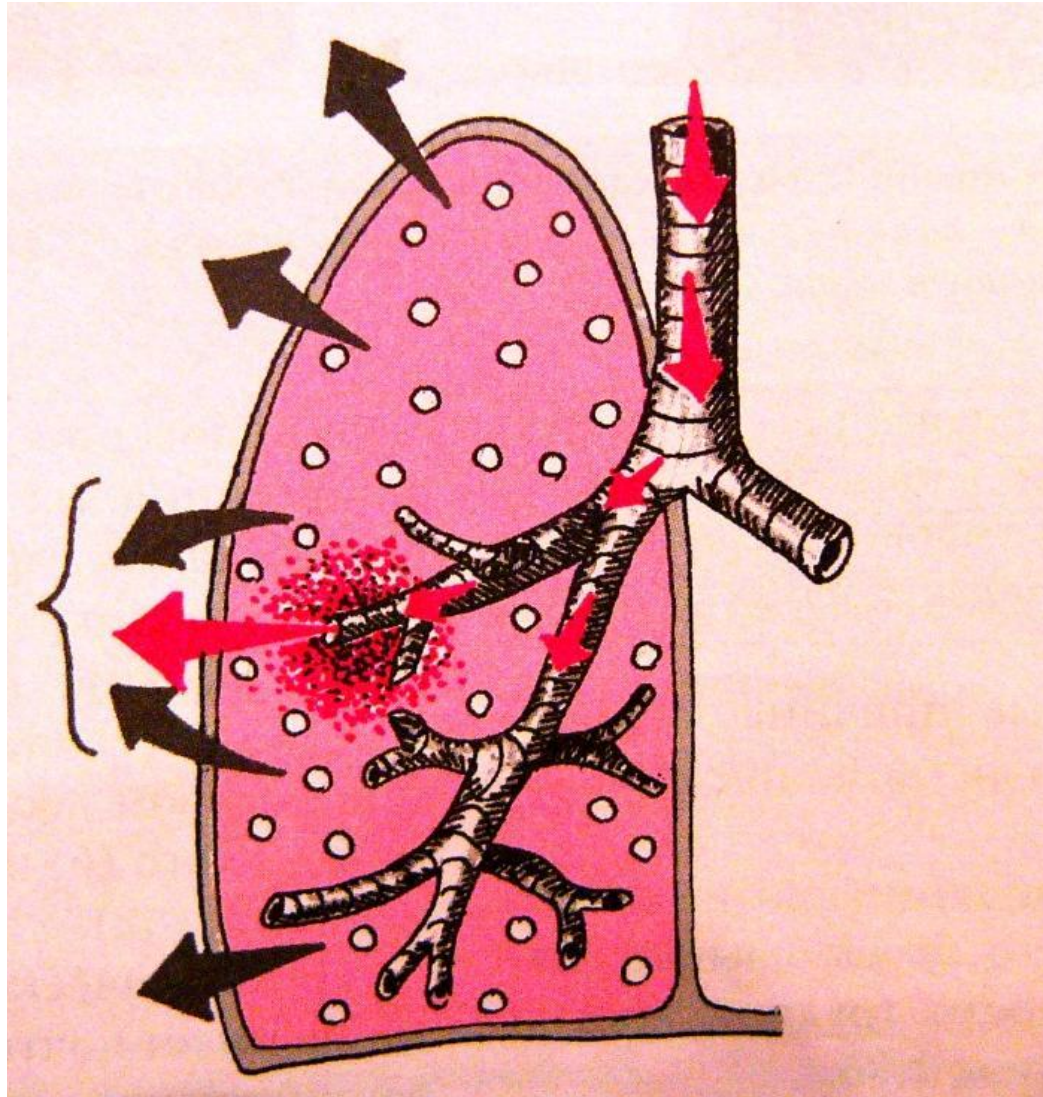
” e ” și ” h ”

- se poate percepe la limita superioară a lichidului în pleureziile cu lichid în cantitate medie datorită condensării parenhimateose prin comprimare, necesită și prezența unei bronhii aferente permeabile.



— Suflu pleuretic.

Respirația bronhoveziculară (Respirația mixtă)



Este o respirația suflantă, cu murmur vezicular la inspir și suflu tubar la expir (inspir/expir=1:1).

Se percepe în caz de intercalare a țesutului pulmonar sănătos și celui condensat:

**Bronhopneumonii (condensare mai mică sau mai profundă);
pneumonie franclobară în rezorbție; tbc.**

Zgomote respiratorii supraadăugate

Ralurile

Crepitația

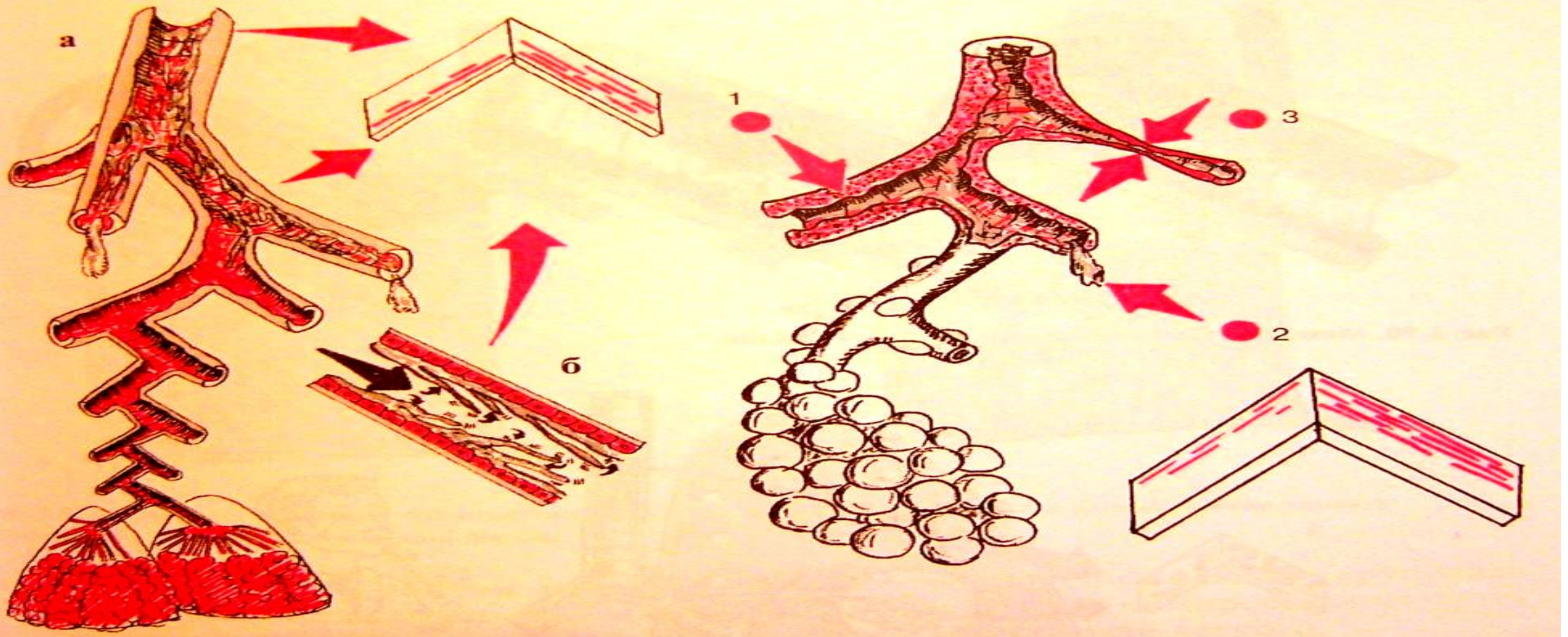
Frecătura pleurală

Zgomotul picăturii căzînde

Sucussiunea Hipocratică

Ralurile

Apar ca urmare a unor modificări morfo – funcționale în bronhii.



Deosebim *raluri* :

1.) **Uscate (bronșice)**, care se clasifică în:

- * Raluri de tonalitate înaltă (*Sibilante, wheezing*)
- * Raluri de tonalitate joasă (*Ronflante*)

2.) **Umede (buloase, subcrepitante, bronho-alveolare)**,
care se clasifică în:

- * buloase mici, (**subcrepitante mici**) (în bronhiile mici)
- * buloase medii (**subcrepitante medii**)
(în bronhiile medii)
- * buloase mari (**subcrepitante mari**) (în bronhiile mari și
cavități) * ralurile cavernoase

Ralurile uscate

se formează în caz de:

* ***bronhospasm*** – îngustarea lumenului duce la turbulența aerului;

* **prezența secrețiilor bronșiale vâscoase.**

Mecanism: vibrația mucusului vâscos, lipit de peretele bronhiei, sub acțiunea aerului ce pătrunde la inspir și iese în expir.

Ralurile uscate sibilante (wheezing)

**Se formează în bronhiile mici
Sunt ca un șuierat, țuit, au
tonalitate înaltă.**

Ralurile uscate ronflante

**Se formează în trahee, bronhiile mari
Sunt ca un sforăit, au o tonalitate joasă**

Ralurile umede (subcrepitante)

Se formează în prezența secrețiilor fluide în bronhii sau în cavități pulmonare.

Mecanism : La trecerea aerului prin zonele de secreții fluide - în ele se formează bule gazoase, care la ieșire din fluid se sparg și produc zgomote, sunt asemănătoare ca sunet cu apa care începe să fiarbă. Se pot reproduce suflând cu un pai într-un vas cu apă . Sunt caracteristice pentru: bronșite, stază în circulația mică, secreții în cavități pulmonare.

Ralurile umede trebuie diferențiate
de alte zgomote supraadăugate
(crepitație, frotăție pleurală):

- La apăsarea fonendoscopului pe torace ralurile umede
nu se modifică;
- după tuse ele se modifică cantitativ și calitativ;

Ele se auscultă în ambele faze ale respirației;

la imitarea respirației cu gura și nasul închise – ralurile
dispar (aerul nu va pătrunde în lumenul bronșic).

Sonoritatea ralurilor umede:

În cazul când bronhia afectată este înconjurată de țesut pulmonar nemodificat, *ralurile vor fi nesonore*.

Ex : în bronșită catarală.

Când bronhia afectată este înconjurată de țesut condensat – *ralurile devin sonore*.


Ex : în bronhopneumonie (pneumonie în focar) .

Crepitația (Raluri crepitante)


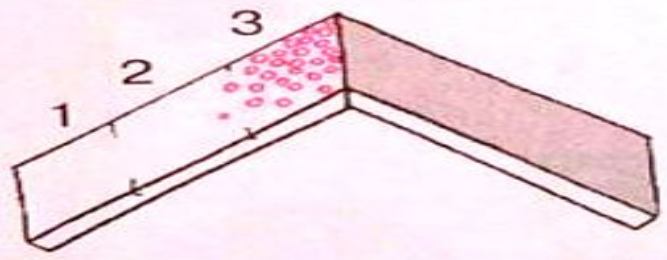


Apare în prezența unui lichid vâscos, aderent de pereții alveolelor (exudat, transudat)

în expir lichidul va alipi pereții alveolari, iar la inspir, când în alveole va intra aer, pereții se vor dezlipi, producând un zgomot specific – *crepitație*.



a

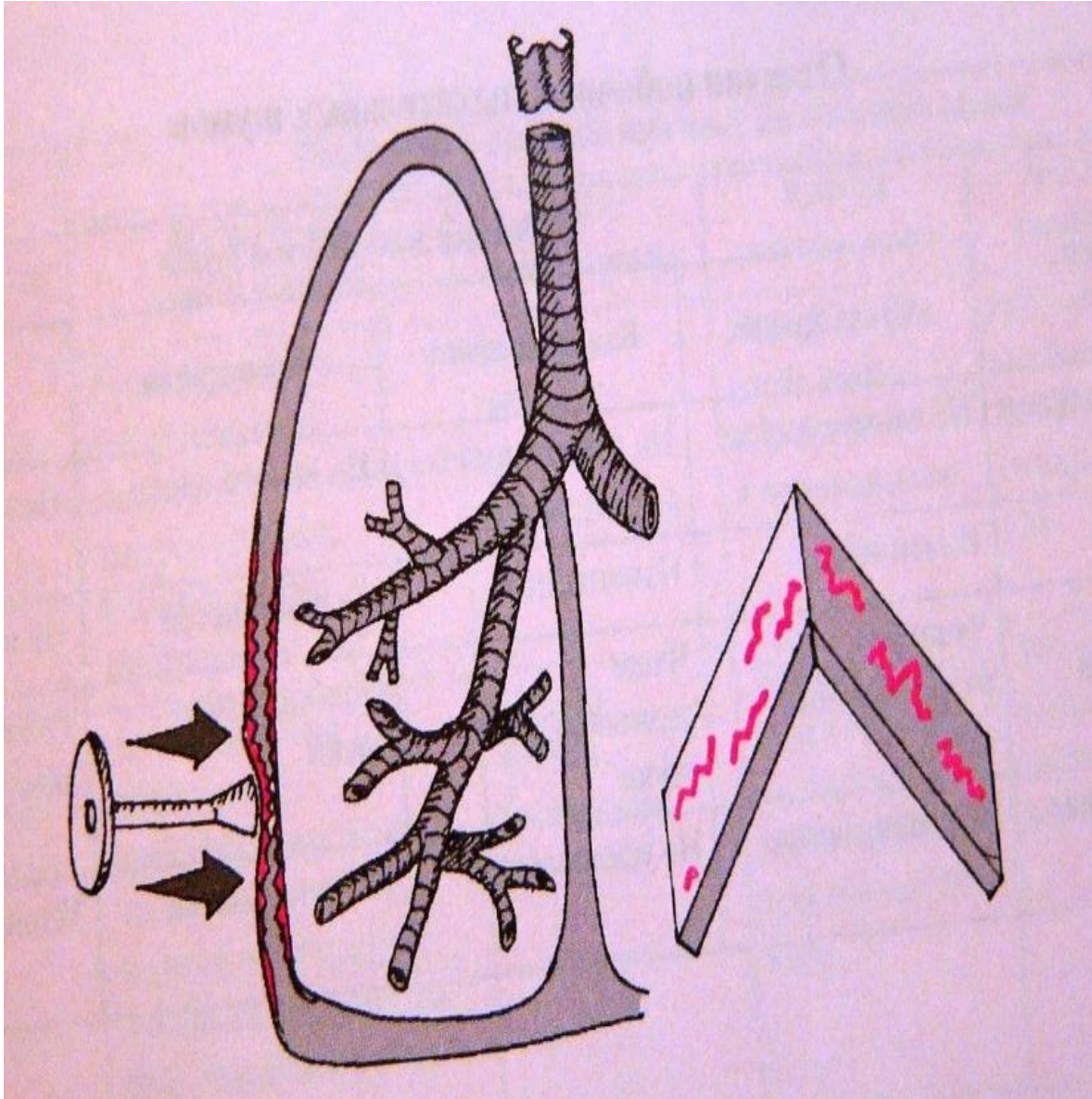


b

Caracteristicile crepitațiilor

- * se percepe ca pocnituri fine, numeroase, asemănătoare cu trosnetul sării de bucătărie în tigaie.
- * se aude numai în inspir, preponderent la apogeul inspirației,
- * nu se modifică la apăsarea fonendoscopului pe torace;
- * nu se modifică după tuse;
- * nu se ascultă la imitarea respirației (aerul nu va pătrunde în alveole și nu se dezlipesc pereții lor).

Frotația (frecătura)



- * zgomotul cauzat de procese patologice inflamatorii ale foițelor pleurale, care duc la apariția neregularităților pe ele (depuneri de fibrină, diseminare tbc).
- * La normal mișcarea foițelor e silențioasă.
- * Auscultativ se aseamănă cu crepitația și ralurile subcrepitante

Caracteristicile **Frotației (frecăturii) pleurale**

- * se aude în ambii timpi ai respirației
(inspir, expir),**
- * nu este influențată de tuse,**
- * se intensifică la apăsarea stetoscopului pe
torace și frecvent însoțită de durere
locală,**
- * se menține auscultativ la imitarea respirației
(foitele pleurale se vor mișca)**

Alte zgomote respiratorii

- * în cazul răspîndirii inflamației pleurei pe porțiunile adiacente ale pericardului - poate să se dezvolte **sufnul pleuropericardial** (frotăție pleurală sincronă cu respirația și cu contracțiile inimii);
- * se auscultă pe marginea matității stângi (conturul stîng) al cordului;
- * este dependent atât de mișcările respiratorii cât și de contracțiile cordului;
- * spre deosebire de zgomotele intracardiace **sufnul pleuropericardial** clar se auscultă la maxima inspirului profund, când foițele pleurale contactează mai tare cu pericardul

Bronhofonia

- * Prezintă rezonanță exagerată a vocii bolnavului la ascultarea plămânilor .
- * La baza apariției acestui fenomen auscultativ stau aceleași mecanisme fizice ca la vibrația vocală;
- * Bolnavul este rugat să pronunțe cuvinte cu consoane fâșiitoare “ceașcă cu ceai” , pe când medicul efectuează auscultația în punctele murmurului vezicular,
- * Se datorează ameliorării conducerii vibrațiilor sonore prin țesutul pulmonar condensat și, deci, are semnificația unui suflu tubar.

Bronhofonia, poate fi atenuată:

- obstrucția incompletă a bronhiei, prin secreții patologice, tumori, etc.;
- scăderea elasticității și hiperaerația parenhimului pulmonar în emfizemul pulmonar;
- Interpoziția intraplerală de lichid sau aer în cantitate mică, pahipleurită;

Bronhofonia, poate fi abolită în:

- afecțiunile laringelui, cu afonie
- obstrucția completă a unei bronhii (prin corp străin, exudat, tumoare) sau comprimare extrinsecă completă a bronhiei (tumori, adenopatii masive)
- interpoziție de lichid și aer, în cantitate mare, în spațiul pleural (pleurezie masivă, pneumotorax)

Pectorilocvia sau vocea cavernoasă

- transmiterea exagerată și cu timbru modificat cavernos , a vocii.
- Se produce atunci când în plămân există o cavitate mare (cavernă tbc, abces golit, dilatații bronșice mari) și coexistă cu suflul cavernos .

Pectorilocvia afonă (semnul Baccelli)

-transmiterea clară , bine articulată , a vocii șoptite, care pare a fi pronunțată chiar sub urechea noastră,

Se întâlnește :

- În condensări pulmonare cu bronhie liberă
- Revărsate pleurale medii

E g o f o n i a

Este vocea deformată la transmiterea spre peretele toracic, căpătând un timbru ascuțit, strident și tremurat, care pare că vine de departe, asemănător cu "vocea de capră" ("behăitului de capră").

Se întâlnește în revărsările lichidiene pleurale medii asociate cu o condensare parenhimotoasă, însoțind suflul pleuretic.

Sucusiunea hipocratică

sin. -zgomotul plioscăitului lichidului pleural, clapotajul toracic, “zgomotul de glu-glu”

- * se produce din cauza conflictului dintre lichid și aer, acumulate în cavitatea pleurală – în hidropneumotorax;**
- * se poate depista la mișcări bruște de scuturare, clătinare a toracelui în paralel cu auscultarea zonei afectate pulmonare**
- * se percepe zgomotul specific de “glu-glu” ca într-un vas jumătate plin cu apă.**

Zgomotul „picăturii căzânde”

- se percepe un sunet de cădere a picăturilor de lichid pleural din porțiunile superioare ale cavităților pleurale la trecerea pacientului din decubit în poziție verticală ;

Exemplu: în hidropneumotorax.

| | | | | |
|--|--------------------------------------|-----------------------|-----------------------------------|--|
| <u>Zgomot supraadăugat</u> (și unde el se formează) | Se percep în faza respirației | După tuse | La apăsare a stetoscopului | La Imitarea respirației <i>nasul, gura închise</i> |
| <u>Raluri umede</u> (în trahee, bronhii) | Inspir și expir | Se modifică | Nu se modifică | Dispar |
| <u>Raluri crepitante</u> (în alveole) | Topul inspirației | Nu se modifică | Nu se modifică | Dispare |
| <u>Frecăturile pleur.</u> (între foițele pleurale) | Inspir și expir | Nu se modifică | Se intensifică | Se percepe |

A large, ornate fountain at night. The fountain features a central statue of a seated figure, possibly a deity or philosopher, atop a tiered structure. Water cascades down from the statue and flows into a large pool. The fountain is illuminated with warm lights, and the background is dark with some greenery. The text "MULȚUMESC PENTRU ATENȚIE" is overlaid in red on the upper part of the fountain.

MULȚUMESC PENTRU ATENȚIE

Doar schimbările sunt constante.....

Omul este ca un havuz, forma este aceeași iar apa este mereu nouă.

Heraclit din Efess

(n. cca.535 î Hr. - d. 475 în Hr.)