Воспалительные заболевания лица и полости рта, травмы шеи

presentation-creation.ru

Воспалительные заболевания лица и полости рта

Особенности:

1. Ткани лица рыхлые, сто приводит к развитию значительных отёков

   быстрому распространению процесса

2. Вены лица сообщаются с мозговыми венозными синусами – опасность инфицирования мозга и его оболочек

presentation-creation.ru

Лечебная тактика при гнойно – воспалительных процессах лица

- Госпитализация
- Постельный режим
- Возвышенный головной конец
- Антибактериальные препараты
- Исключит жевание (пища мягкая или жидкая)

presentation-creation.ru

Законспектировать и изучить самостоятельно

- Язвенный стоматит
- Гнойный паротит
- Рак языка

presentation-creation.ru

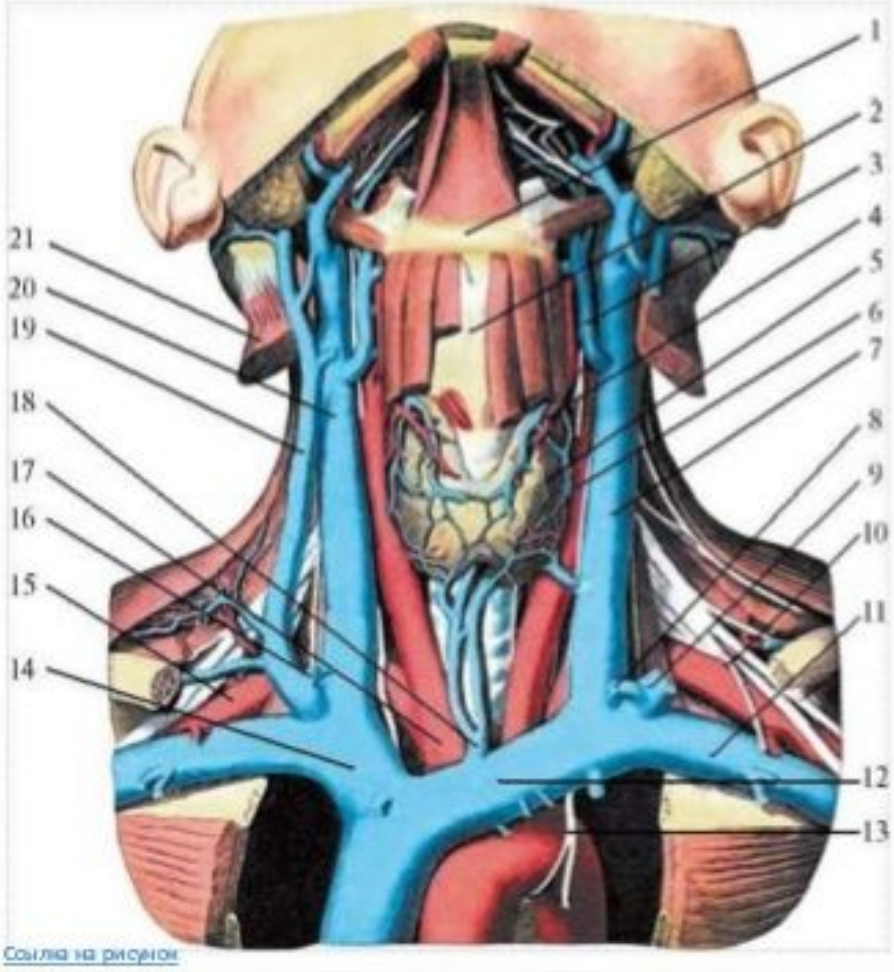

Органы и кровеносные сосуды шеи

1 - подъязычная кость; 2 – трахея; 3 - язычная **вена**;
4 - верхние щитовидные **артерия и вена**; 5 - щитовидная железа;
6 - левая общая сонная **артерия**;
7 - левая внутренняя яремная **вена**
8 - левая передняя яремная **вена**,
9 - левая наружная яремная **вена**;
10 - левая подключичная **артерия**;
11 - левая подключичная **вена**;
12 - левая плечеголовная **вена**; 13 - левый блуждающий нерв;
14 - правая плечеголовная **вена**; 15 - правая подключичная **артерия**;
16 - правая передняя яремная **вена**; 17 - плечеголовной ствол; 18 - наинежайшая щитовидная **вена**;
19 - правая наружная яремная **вена**;
20 - правая внутренняя яремная **вена**
21 - грудино-ключично-сосцевидная мышца

presentation-creation.ru

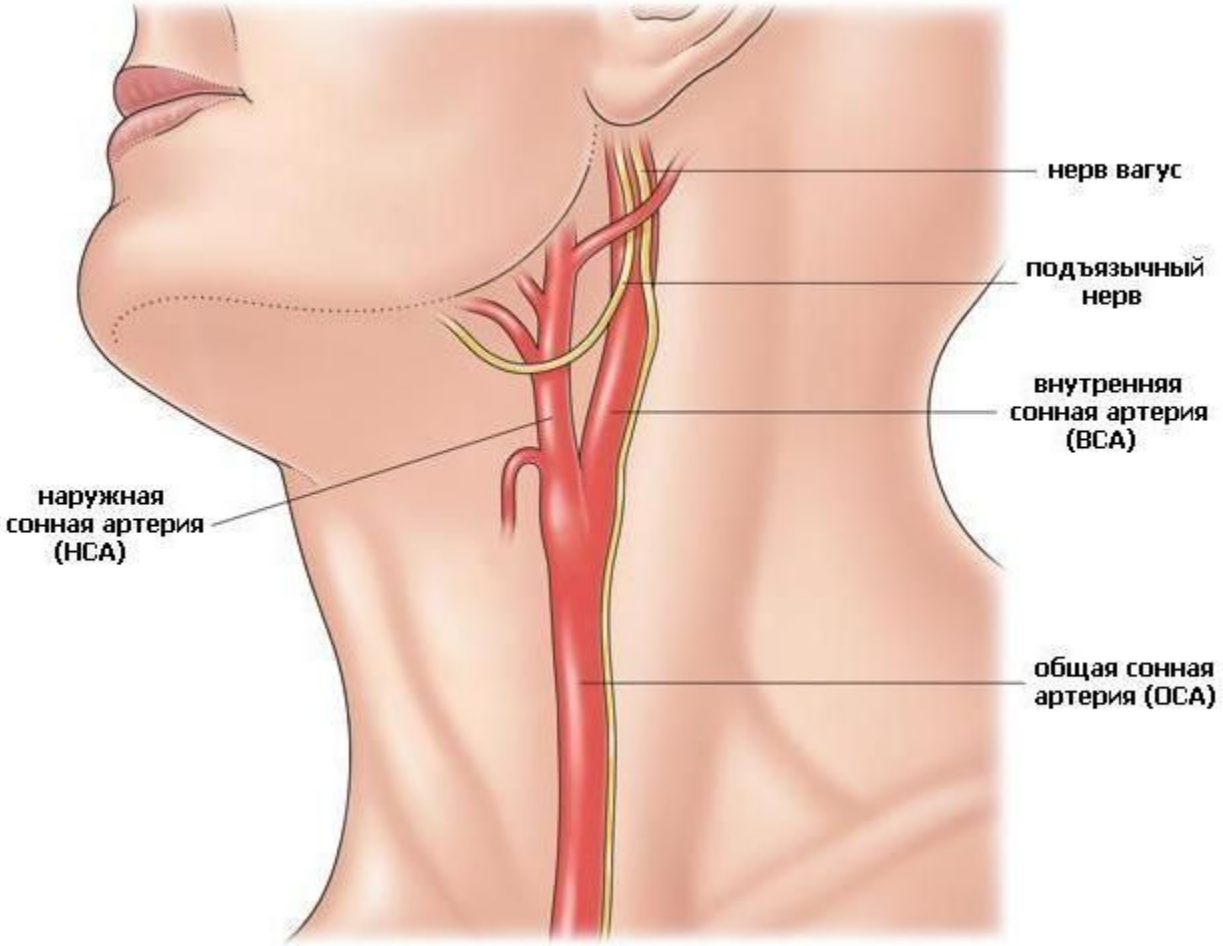

presentation-creation.ru

Мышцы шеи анатомия

presentation-creation.ru

Повреждения шеи

Повреждения шеи подразделяют на открытые и закрытые.

Отражается степень повреждения внутренних структур шеи *(шейного отдела позвоночника и спинного мозга, корешков плечевого сплетения, гортани трахеи, глотки, пищевода, щитовидной железы, магистральных артерий)*.

При ранениях дополнительно описывается раневой канал (слепой, сквозной касательный).

presentation-creation.ru

Клинические формы повреждения шеи

- Механические травмы шеи наиболее часто сопровождаются повреждением шейного отдела позвоночника и спинного мозга.
- Могут встречаться ушибы магистральных артерий шеи, приводящие к их тромбозу с последующим острым нарушением мозгового кровообращения, а также тракционные повреждения периферических нервов
- Огнестрельные и неогнестрельные ранения шеи

presentation-creation.ru

Диагностика повреждений шеи

Повреждение шейных позвонков и спинного мозга:

ограничение, блок движений, вынужденное положение головы, тетраплегия и тетраанестезия с нарушением функции тазовых органов (задержка мочи), нарушение дыхания за счет паралича мышц грудной стенки и диафрагмы.

presentation-creation.ru

Повреждение нервов шеи: двигательные и чувствительные расстройства со стороны верхних конечностей (плечевое сплетение), парез голосовых связок (блуждающий или возвратный нерв).

presentation-creation.ru

Повреждение магистральных сосудов шеи: напряженная и нарастающая внутритканевая гематома, интенсивное наружное кровотечение при открытом повреждении, патологические сосудистые шумы, ослабление пульса в дистальных отделах артерий.

presentation-creation.ru

Повреждение полых органов (гортани, трахеи, глотки и пищевода):

дисфагия, дисфония, диспноэ, выделение воздуха (слюны, выпитой жидкости) через рану шеи, подкожная эмфизема области шеи, асфиксия, ротоглоточное кровотечение, кровохарканье.

presentation-creation.ru

Осмотр и физикальное обследование

- Оценка местных повреждений – наличие наружного кровотечения, повреждение дыхательных путей.
- Оценка общего состояния и жизненно важных функций: сознания, дыхания, кровообращения.
- Исследование пульса, измерение ЧСС, измерение АД (тахикардия, гипотония).
- Оценка неврологической симптоматики.

Показания к доставке в стационар

- Все пациенты с подозрением на закрытую травму шеи или с открытой травмой шеи подлежат доставке в стационар в обязательном порядке.

presentation-creation.ru

Оказание помощи при повреждении шеи

- Устранение асфиксии – восстановление проходимости верхних дыхательных путей интубацией трахеи, ларингеальной маской, коникотомией.
- Остановка кровотечения тугой тампонадой раны или давящей повязкой с противо упором через руку.
- Иммобилизация шеи воротником жесткой фиксации.

presentation-creation.ru

Коникотомия

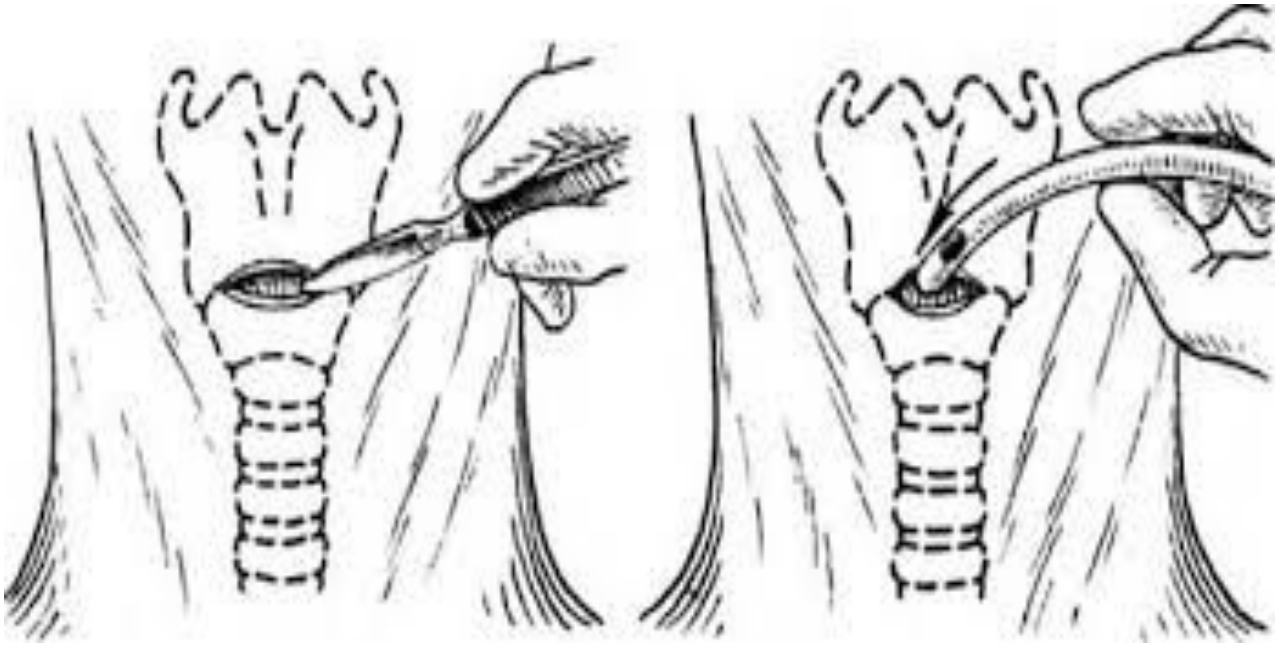

presentation-creation.ru

Интубация

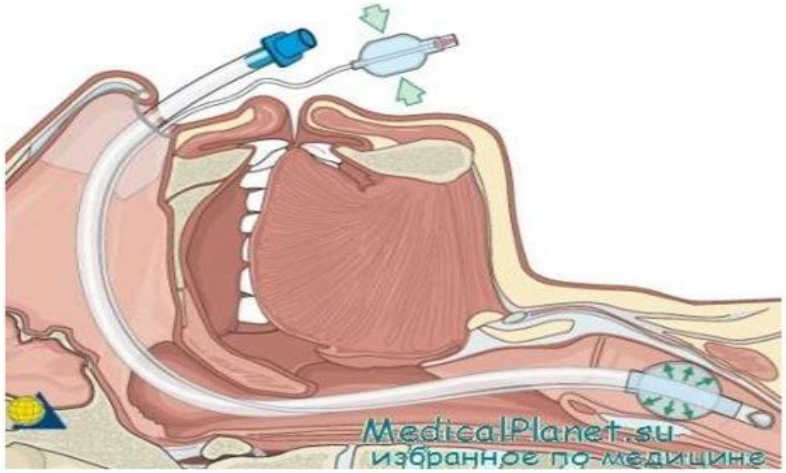

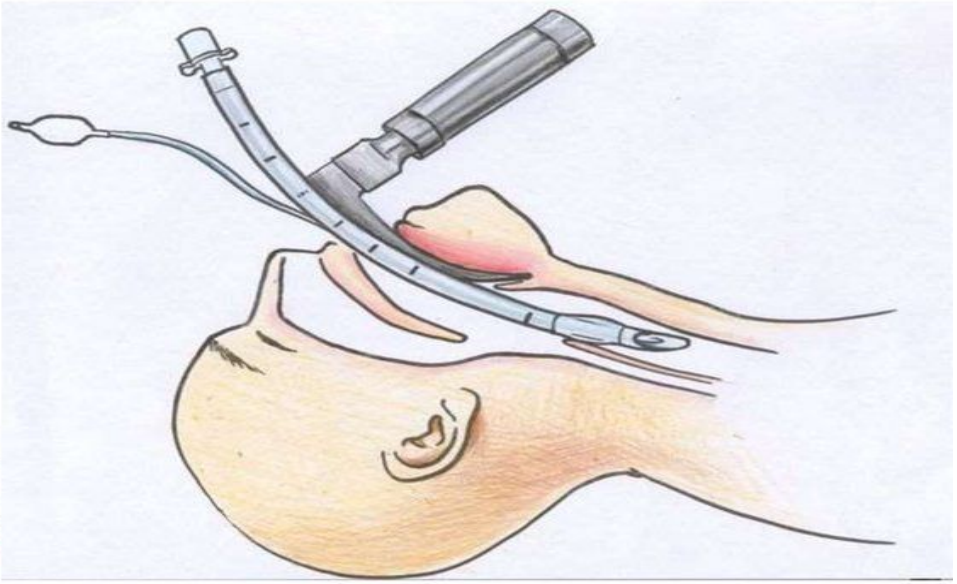

Воротник шанца

presentation-creation.ru

Повреждение трахеи

Возникает травматическая трахеостома:

- Голоса нет
- Из раны выходит воздух
- Подкожная эмфизема, распространяющаяся на лицо

presentation-creation.ru

ПМП при травме трахеи

- Обезболить
- Обработать края раны, наложить асептическую повязку
- Транспортировать сидя

- Лечение : ушивание трахеостомы

presentation-creation.ru

Повреждения пищевода

- Комбинированы с повреждением трахеи
- Из раны вытекает пища и вода
- ПМП – обезболивание, асептическая повязка, транспортировка полусидя
- Лечение в стационаре ушивание, наложение питательной гастростомы (на короткий срок)

presentation-creation.ru

Повреждение сосудов шеи

- Сосуды зияют , т.к. сращены с фасцией:
- Обильное кровотечение с большой кровопотерей
- Эмболия воздуха
- ПМП – пальцевое прижатие сосудов в ране или наложение зажима, транспортная иммобилизация стандартными шинами, экстренная госпитализация
- Лечение – сшивание сосуда

presentation-creation.ru

Инородные тела трахеи и пищевода

presentation-creation.ru

Инородные тела трахеи

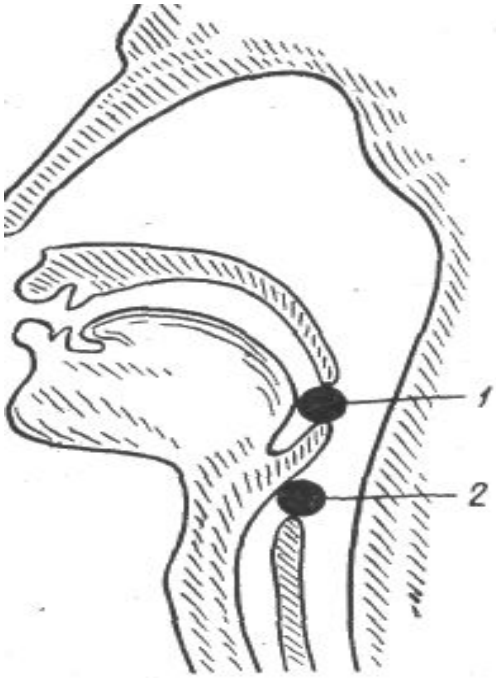

Рис. 59. Инородные тела дыхательных путей.

1 — вдоха в гортань; 2 — гортани.

Причины:

- Детский возраст
- Психические растройтсва
- Торопливая еде
- Разговоры при принятии пищи

presentation-creation.ru

Клиническая картина

- Цианоз
- Кашель
- Набухание сосудов шеи
- Слёзотечение
- Возможно временное улучшение состояния
- При продвижении инородного тела возобновление клинической картины

presentation-creation.ru

Осложнения инородных тел трахеи

- Ателектаз лёгкого
- Асфиксия (гибель больного)

presentation-creation.ru

ПМП при инородных телах трахеи

- Уложить животом на колено, ударять между лопатками в такт кашлю
- Уложить на спину на стол с откинутой головой, удалить длинным пинцетом – угроза проталкивания глубже
- Ранний детский возраст – приподнять за ноги, стряхивать
- трахеостомия

presentation-creation.ru

Удаление инородного тела из дыхательных путей приемом Геймлиха

Встань позади пострадавшего, наклони его вперед, основанием ладони нанеси 5 резких ударов между лопатками.

Если инородное тело не удалено, используй следующий прием: стань позади пострадавшего, обхвати его руками и сцепи их в замок чуть выше его пупка и резко надави. Повтори серию надавливаний 5 раз.

ПМП при инородных телах дыхательных путей у детей младшего возраста

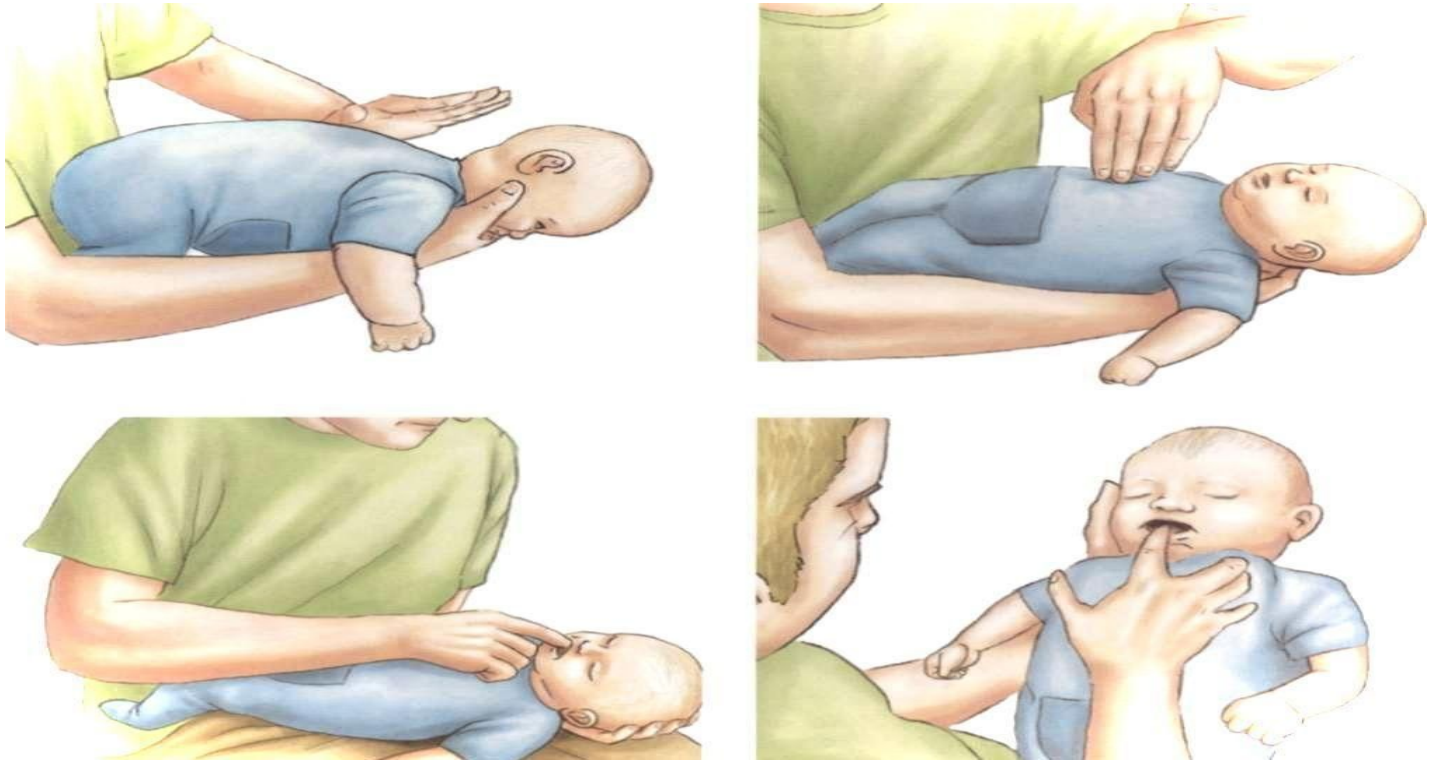

Положит младенца на предплечье своей руки и ладонью по хлопать 5 раз между лопатками.

presentation-creation.ru

Лечение при инородных телах трахеи

удаление инородного тела

при помощи бронхоскопа

presentation-creation.ru

Удаление инородных тел бронхоскопом

presentation-creation.ru

Удаление инородных тел при прямой ларингоскопии

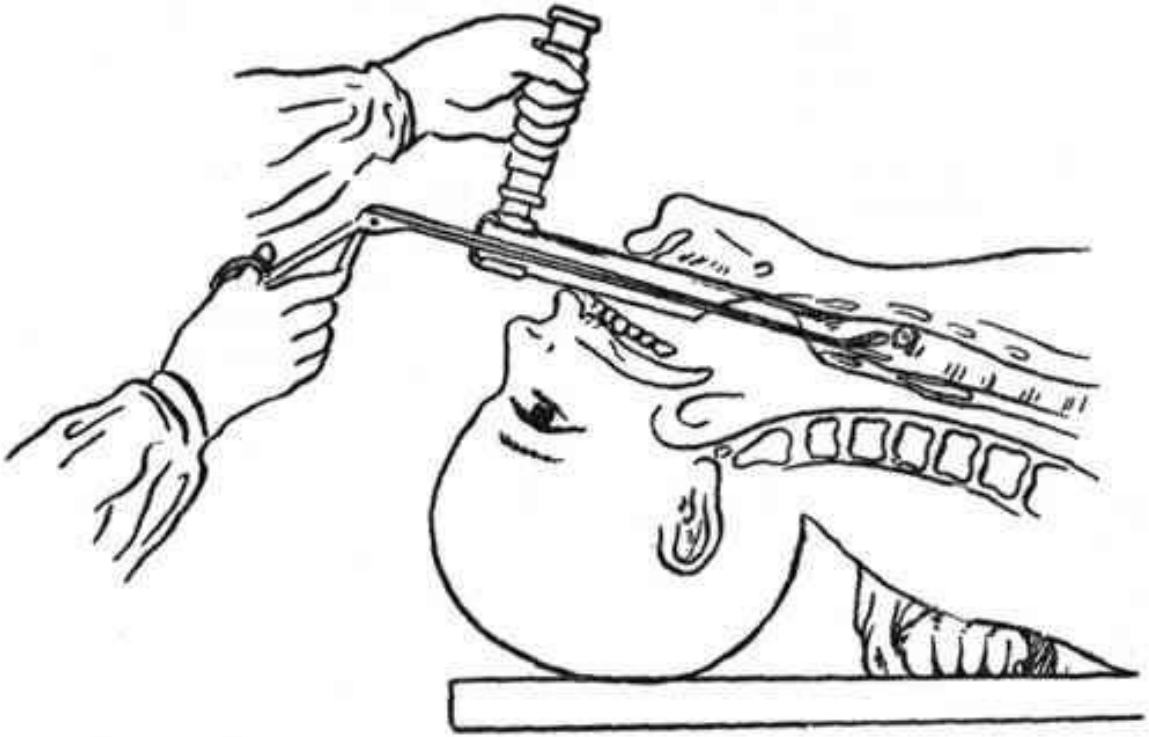

presentation-creation.ru

Инородные тела пищевода

- Застревают чаще крупные или острые предметы

- Застревают в местах физиологического сужения пищевода

presentation-creation.ru

Клиническая картина

- Боль при глотании
- Дисфагия (твёрдые и крупные предметы)
- Осложнения:

- Эзофагит

- Перфорация пищевода, в дальнейшем медиастенит

presentation-creation.ru

ПМП при инородных телах пищевода

- Мелкие округлые предметы – ускорить продвижение по жкт: принять пищу, богатую клетчаткой (хлеб, картофель, свёкла, морковь, яблоки)

- Крупные и острые предметы – госпитализация, удаление с помощью эзофагоскопа

presentation-creation.ru

Ожог пищевода

presentation-creation.ru

Ожог пищевода

- причины:
  - ошибочное принятие
  - Суицидальная попытка

- Травмирующие агенты:

- Концентрированные растворы щелочей
- Концентрированные щёлочи (более тяжёлые – колликвационный некроз)

presentation-creation.ru

Клиническая картина

- Боль
- Рвота (может быть с кровью)
- Следё ожога на коже лица и груди
- Шок
- Гемолиз (красная моча)
- При аспирации – в дальнейшем аспирационная пневмония, гангрена лёгкого

presentation-creation.ru

Цвет струпа при ожоге концентрированными кислотами

- Серная кислота – чёрный
- Азотная кислота – серо – жёлтый
- Соляная кислота – жёлто – зелёный
- Уксусная эссенция – серо -белый

presentation-creation.ru

ПМП при ожоге пищевода

- Нейтрализация запрещена!!!
- Обезболить
- Дать выпить несколько глотков новокаина
- Ввести толстый зонд
- Промыть 10 литрами прохладной воды с адсорбентом
- Обволакивающие продукты
- Сердечные и сосудистые препараты

presentation-creation.ru

Лечение ожогов пищевода

- Госпитализация
- При гемолизе – в реанимационное отделение
- «болтушка» (ваз.масло, анестезин, левомицетин) - по 1 ст. ложке 3 – 5 раз в день
- Питание жидкое, калорийное
- Раннее бужирование

presentation-creation.ru

Подготовка к бужированию

- Натощак
- Буж замочить на 15 минут в горячую воду
- Буж смазать стерильным вазелиновым маслом
- Приготовить стер. салфетку

presentation-creation.ru

Осложнения ожогов пищевода

- Рубцовый стеноз пищевода
- Медиастинит при перфорации пищевода

presentation-creation.ru

Рак пищевода

presentation-creation.ru

Рак пищевода

- Чаще в н/3 пищевода
- Пути метастазирования:

-Лимфогенно –околощитовидные л/узлы
Трахеальные л/узлы
Бронхиальные л/узлы

- Гематогенным путём – лёгкие
Печень

- Чаще болеют мужчины

presentation-creation.ru

Клиническая картина

- Дисфагия
- Слюнотечение
- Похудание
- Кахексия
- Проявления метастазов

Диагностика:

- Рентгенография
- эзофагоскопия

presentation-creation.ru

Лечение рака пищевода

- **Радикальное**: замена пищевода тонкой или толстой кишкой перед или позади грудины (многоэтапная операция, наложение эзофаго- и гастростомы)
- **Паллиативные операции**:

- Гастростома

- Туннелизация (трубка из поливинилалкоголя)

presentation-creation.ru