Виктория Г. 1 Год.

- **Жалобы при поступлении:** на кашель, пониженный аппетит, отставание в массе тела, бледность кожных покровов, беспокойный сон, повышение температуры тела до 37,0-37,3 ºС.

Anamnesis morbi et vitae:

- **Ребенок от первой, нормально протекавшей беременности, роды срочные в 38 недель (анемия легкой степени), с массой тела 2760г., длиной тела 52 см. Вскармливание грудное. Привита по календарю.**
- **За первый месяц прибавила в весе 1830г,**
- **В 3 месяца масса тела 5800г. (+ 3130г),**
- **В 6 месяцев 6900г. (+ 1100г за следующие три месяца).**
- **С 6 месяцев стала плохо прибавлять в весе, беспокойно спать по ночам. Масса тела в год 7800г (+ 900г за 6 месяцев).**

ЭКГ и ЭХоДКГ не проводилось.

- В ноябре 2016г. дважды была госпитализирована в стационар с явлениями обструктивного бронхита (г.Волжский Волгоградской области), проводилась рентгенография ОГК (по выписке без патологии, по представленным снимкам тень сердца расширена в поперечнике).

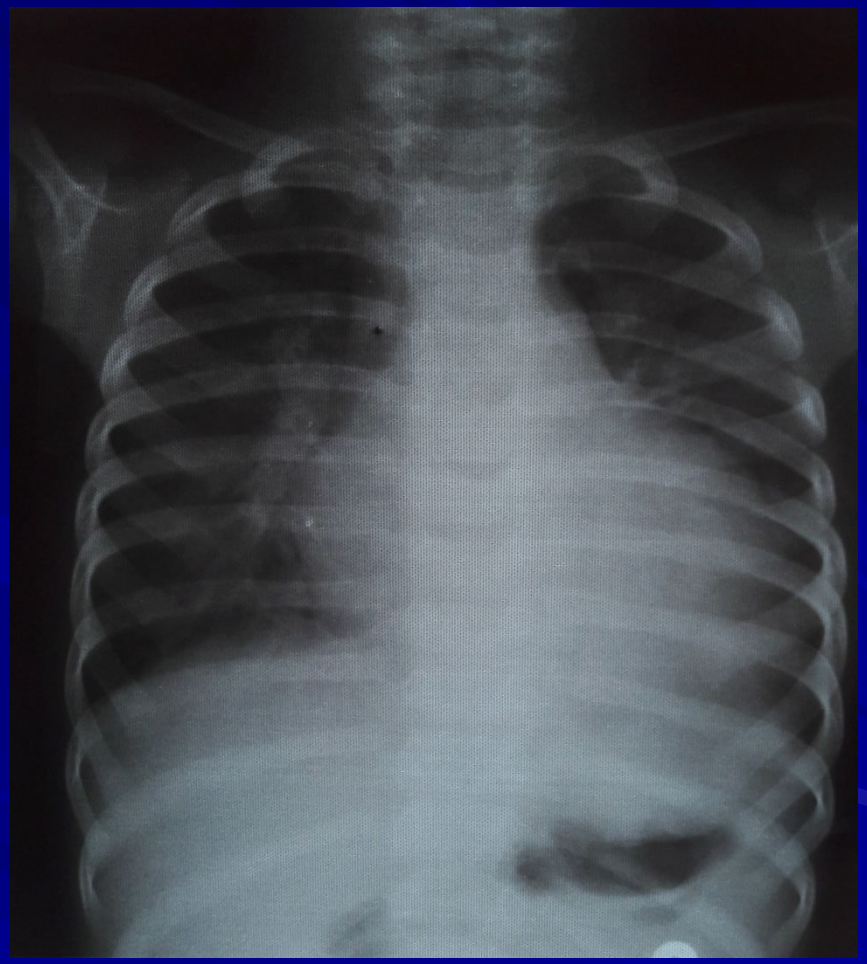

- Впервые ЭКГ сделана в 1 год 14.01.2017г. – синусовая тахикардия, чсс 188-200 в минуту, признаки гипертрофии левого желудочка, выраженные изменения в миокарде.

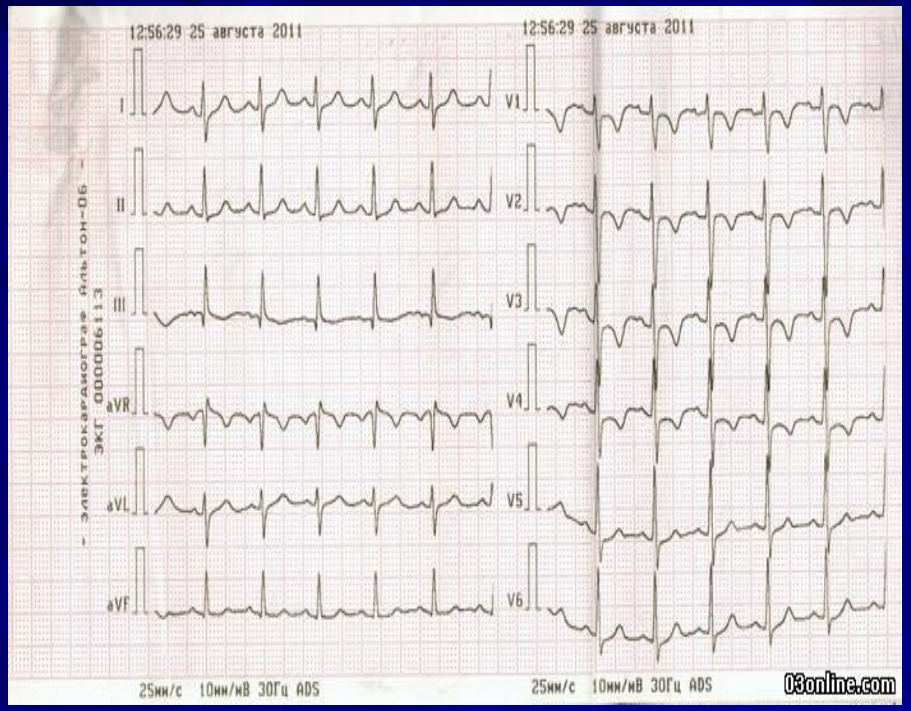

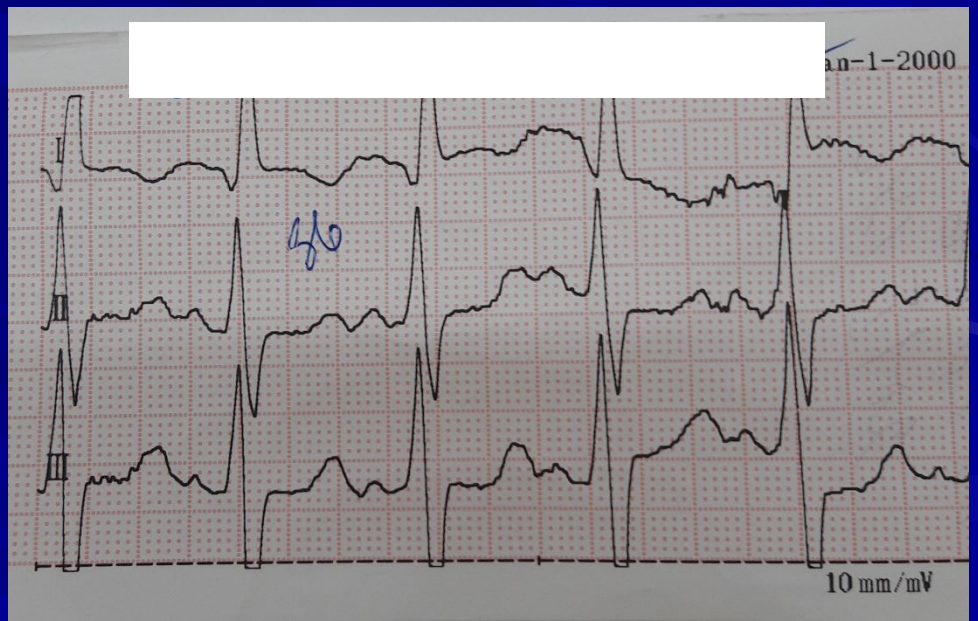

17.01.2017г. с признаками обструктивного бронхита была госпитализирована в детский инфекционный стационар Гб №1

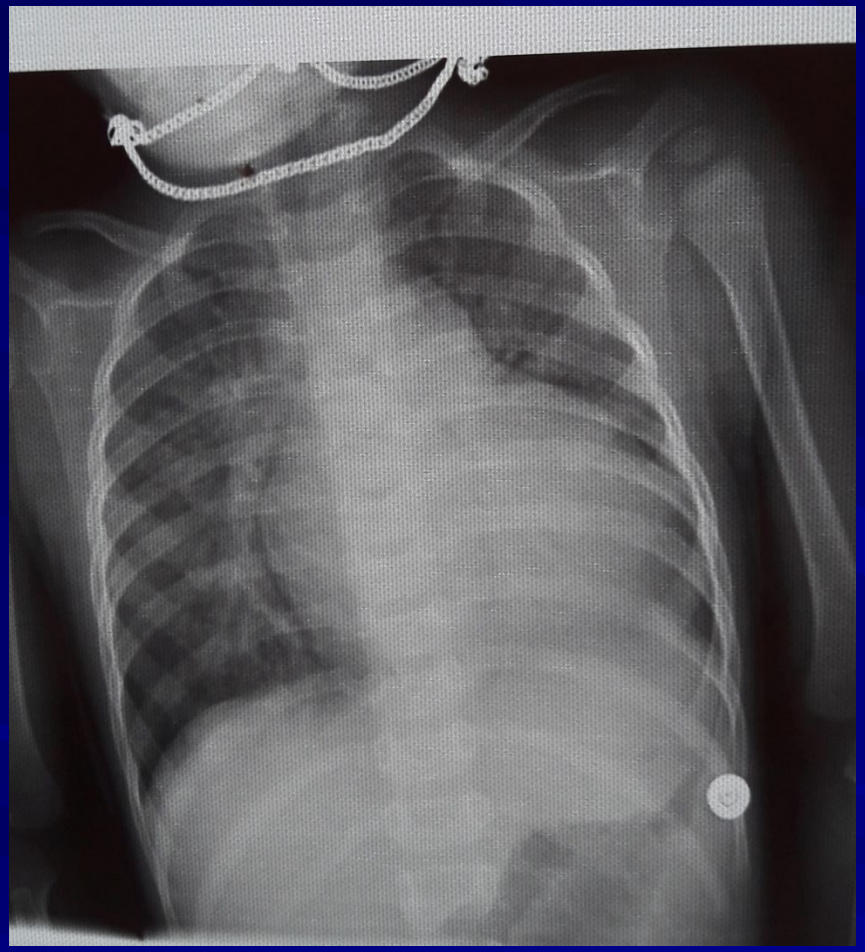

- Рентгенография ОГК - кардиомегалия
- ЭхоДКГ - дилатация ЛЖ со снижением сократительной функции ЛЖ (КДР 3,9 см), ФВ 51%.
- ЭКГ – синусовая тахикардия, выраженные метаболические изменения в миокарде.

Status praesens:

- Т= 37,2ºС ЧСС= 130 в мин.ЧД = 30 в мин.АД = 80/50 мм.рт.ст. Состояние средней степени тяжести. Сознание ясное. Положение активное. Телосложение правильное, питание резко снижено. Сон беспокойный. Аппетит снижен. Кожные покровы бледные, чистые. Периферические лимфоузлы не увеличены. Носовое дыхание свободное. Слизистая ротоглотки бледно-розовая чистая. Периферические лимфоузлы без особенностей. Носовое дыхание свободное. Грудная клетка правильной формы, визуализируется слабо выраженный сердечный горб. При сравнительной перкуссии на симметричных ясный легочный звук. Дыхание жесткое, проводится По всем полям, хрипов нет. Границы относительной сердечной тупости расширены влево + 2 см кнаружи от СКЛ, правая – правый край грудины, верхняя второе ребро. Тоны сердца приглушены, шума нет. Живот мягкий, безболезненный. Печень +1,0 см, селезенка - не увеличена. Стул без патологии. Мочеиспускание не нарушено.

- Масса тела факт. = 7,6 кг дефицит массы тела 20%
- Масса тела долж. = 9,4 кг
- Рост = 74 см

Проведено обследование:

- **ОАК – при поступлении Нв 110 г/л, при выписке 90 г/л.**
- **Биохимия крови 25.01**: АЛАТ 36 u/l (норма до 34), АСАТ 47 u/l (норма до 31), мочевина 4,7 ммоль/л, креатинин 24,0 мкмоль/л, ЛДГ 410 u/l (норма 150-450), КФК 527 u/l (норма до 145), белок 77 г/л, калий 4,6 ммоль/л, билирубин общий 5,2 мкмоль/л, билирубин прямой 1,1 мкмоль/л.
- **СРБ 25.01 -** 0,1 мг/л (норма до 10,0).
- **КФК-МВ фракция 25.01** – 32 u/l (норма до 25).
- **Прокальцитонин -** 0,001 нг/мл.
- **Мозговой натрийуретический пептид (NT-pro BNP) 25.01**– 639 pmol/L (норма до 12,98)
- **Биохимический анализ крови 06.02:** АлАТ 10 u/l (норма до 31); АсАТ 37 u/l (норма до 25); КФК 115 u/l (норма до 171); ЛДГ 660 u/l (норма до 150-450); белок 75 г/л; мочевина 7,4 ммоль/л, креатинин 42 мкмоль/л, билирубин общий 8,2 мкмоль/л., билирубин прямой 1,5 мкмоль/л, калий 5,17 ммоль/л, натрий 129,2 ммоль/л, кальций 1,27 ммоль/л, глюкоза 4,51 ммоль/л, сывороточное железо 6,9 мкмоль/л, ОЖСС 77,8 мкмоль/л.
- **Протеинограмма 09.02** Общий белок 75 г/л (норма 64-83)
- Альбумины 50,60 % (норма 53,0-68,0%).
- Альфа 1 глобулины 1,4 % (норма 1,6 -4,5 %).
- Альфа 2 глобулины 12,24 % (норма 5,7 – 11,5 %).
- Бета глобулины 12,20 % (норма 8,0-14,2 %).
- Гамма глобулины 17,68 % (норма 10,5-19,5 %).
- А/Г коэффициент 1,23 (норма 0,9-2,1)
- **ИФА 25.01 –** Антитела к ВПГ, ЦМВ IgG IgM - отрицательно.
- **ИФА антитела к возбудителю сифилиса 02.02 – отрицательно.**
- **Маркеры гепатитов В и С 02.02 – отрицательно.**
- **ИФА на антитела к ВИЧ 02.202 - отрицательно.**

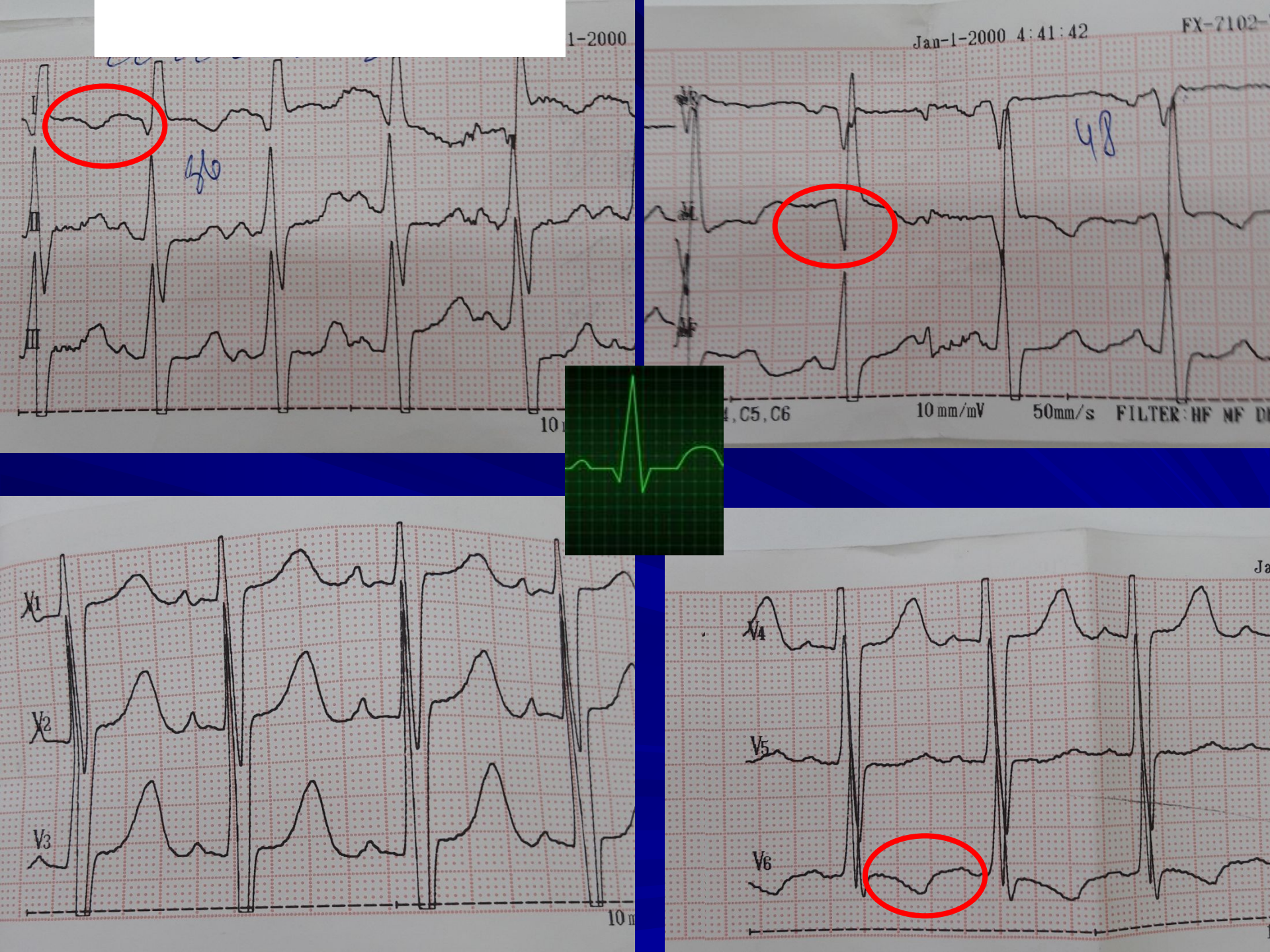
1-2000
I
II
III
46
10
Jan-1-2000 4:41:42
FX-7102-
48
C5,C6
10 mm/mV
50mm/s
FILTER HF MF
V1
V2
V3
10
V4
V5
V6

ЭхоКГ

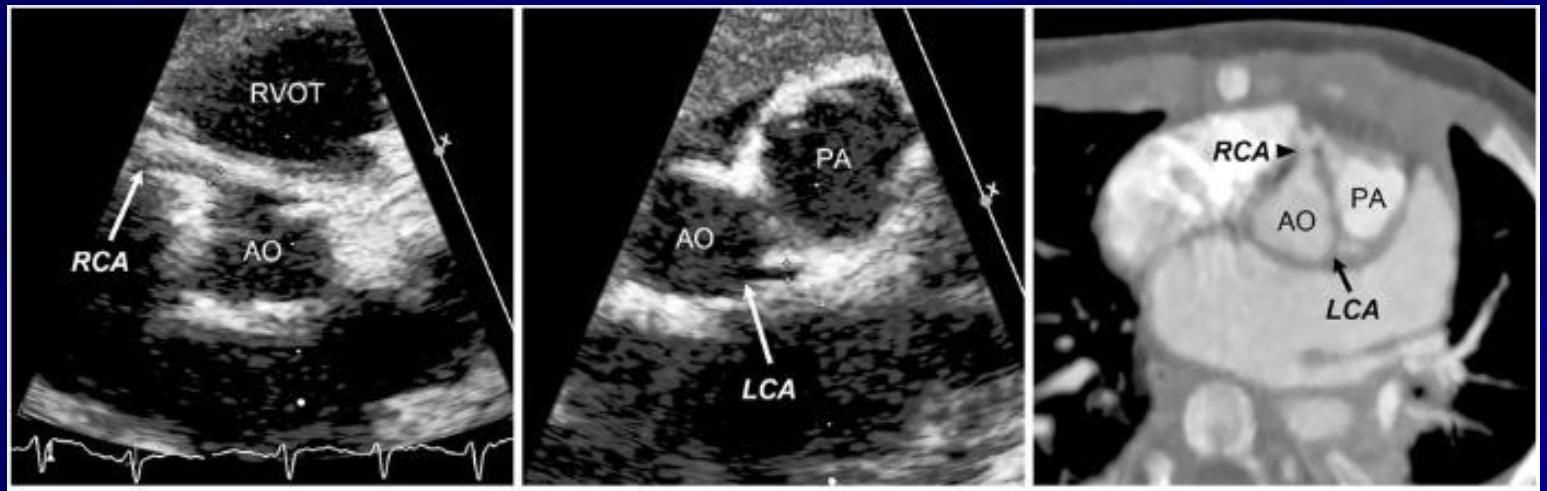

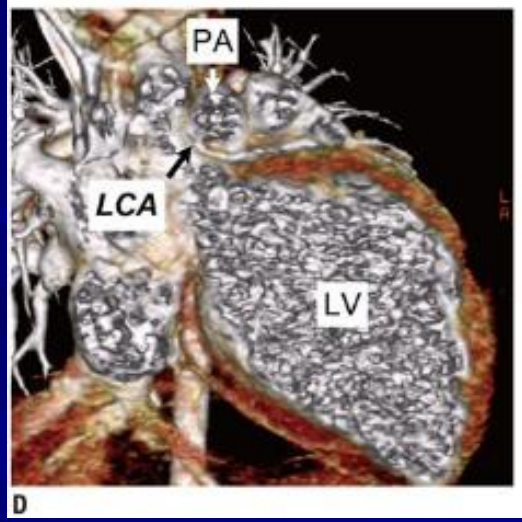

ЭХОДКГ 23.01.17 – КДР 4,1см. ФВ по Симпсону 11%. Отмечается увеличение левых отделов сердца. Левый желудочек увеличен значительно. Выраженный диффузный гипокинез стенок левого желудочка. Сократительная способность миокарда значительно снижена. Клапанный аппарат сердца без видимых изменений. Септальные дефекты не визуализируются. В стволе легочной артерии регистрируется диастолический поток, который не позволяет исключить аномальное отхождение левой коронарной артерии от легочной артерии. Поток ОАП не получен. При ДГК митральная регургитация 1 степени, трикуспидальная регургитация 1 степени. ГД в нисходящей аорте 3,1 мм. рт.ст, скорость 0,8 м\сек. В брюшной аорте кровоток магистральный.

МСКТ

Новый 2
айл Правка Вид Окно Справка
Surface
Ex: 16427
SLP
Chestnyh Dar
Institute of Cardi
Se:124
No cut
Volume Rendering
DoB:
Ex:
DFOV 12.0cm
A
L
No
No VOI
0.6r
0.22:1 /0.62sp

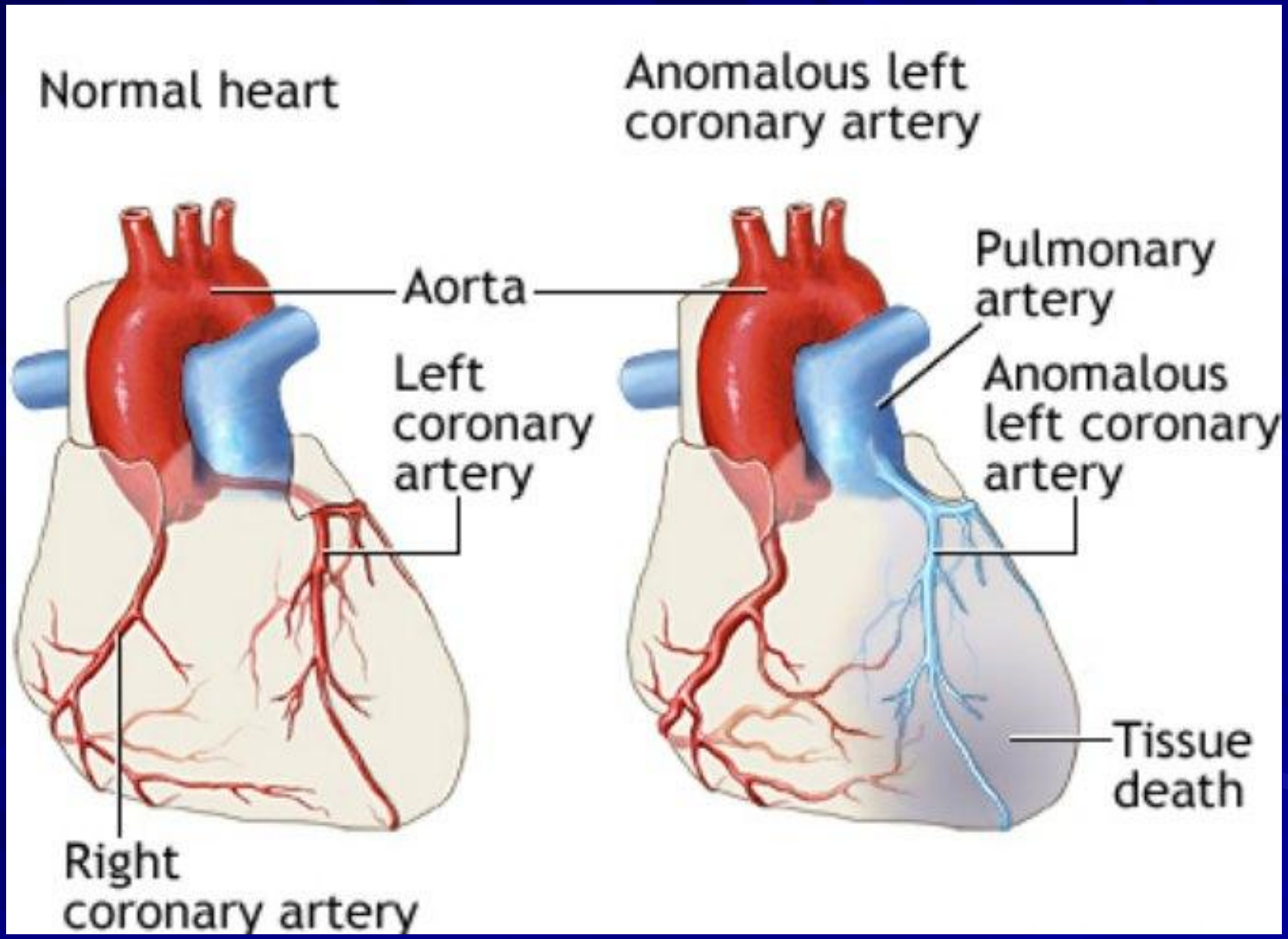
Normal heart
Anomalous left coronary artery
Aorta
Pulmonary artery
Left coronary artery
Anomalous left coronary artery
Tissue death
Right coronary artery