Дифференциальная диагностика болей в грудной клетке в свете хирургической патологии сердечно-сосудистой системы

Первый Московский Государственный медицинский университет им. И. М. Сеченова
Клиника аортальной и сердечно-сосудистой хирургии

ПРИЧИНЫ БОЛИ В ГРУДИ

Болезни сердца

- ИБС
- Аортальный стеноз
- Гипертрофическая кардиомиопатия (ДГКМП)
- Перикардит

Болезни сосудов

- Расслоение и разрыв аорты
- ТЭЛА
- Легочная гипертензия

ТИП БОЛЕВОГО СИНДРОМА

- ВПЕРВЫЕ ВОЗНИКШАЯ ОСТРАЯ НЕПРЕКРАЩАЮЩАЯСЯ
- ПОВТОРЯЮЩАЯСЯ КРАТКОВРЕМЕННАЯ
- ПОСТОЯННАЯ

ДИФФЕРЕНЦИАЛЬНАЯ ДИАГНОСТИКА БОЛИ В ГРУДИ

ИБС. ОСТРЫЙ КОРОНАРНЫЙ СИНДРОМ

Продолжительность приступа загрудинных болей, не купирующихся нитратами более 30 мин.

Природа боли – не соответствие доставки и потребления O2.

Величина кровотока в сосуде = (P артериальное – P венозное) / гидродинамическое сопротивление.

Гидродинамическое сопротивление = 1 / радиус сосуда в четвертой степени.

Лучший метод быстрой диагностики – ЭКГ.

Подъем сегмента ST - признак тромботической окклюзии коронарной артерии

Если ЭКГ ранее не регистрировалась или была нормальна и в двух и более смежных отведениях (например I ; II и AVF) имеются патологические зубцы Q (≥ 0,04 с) или подъем сегмента ST, то вероятность ИМ - 75%

При депрессии сегмента ST ≥ 0,1 мВ (1мм) или инверсии зубца T - 20%

Острый коронарный синдром (ОКС)

обострение стабильного течения ишемической болезни сердца. Клинически проявляется формированием

инфаркта миокарда (ИМ), развитием нестабильной стенокардии (НС) или внезапной коронарной смерти

+ ST | **- ST**

↑ **ST**
БЛНПГ
Клиника

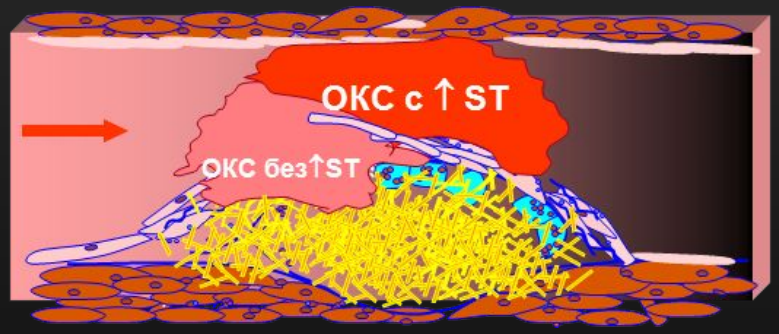

↓ **ST**
Изменение Т
Клиника

острая ОККЛЮЗИЯ КА

- ***Тромболизис / тромбэкстракция***
- ***ангиопластика/стентирование***

острая ИШЕМИЯ

АКШ / стентирование

ОСТРЫЙ КОРОНАРНЫЙ СИНДРОМ

Диагностика ишемии миокарда по ЭКГ:

- ишемия вызывает изменения электрофизиологических свойств кардиомиоцитов;
- при тяжелой острой ишемии снижается потенциал покоя и укорачивается потенциал действия;
- между зоной здорового миокарда и зоной ишемии появляется разность потенциалов, и возникает ток повреждения с суммарным вектором ST;
- на ЭКГ ток повреждения отражается подъемом или депрессией сегмента ST.

Острая ишемия миокарда

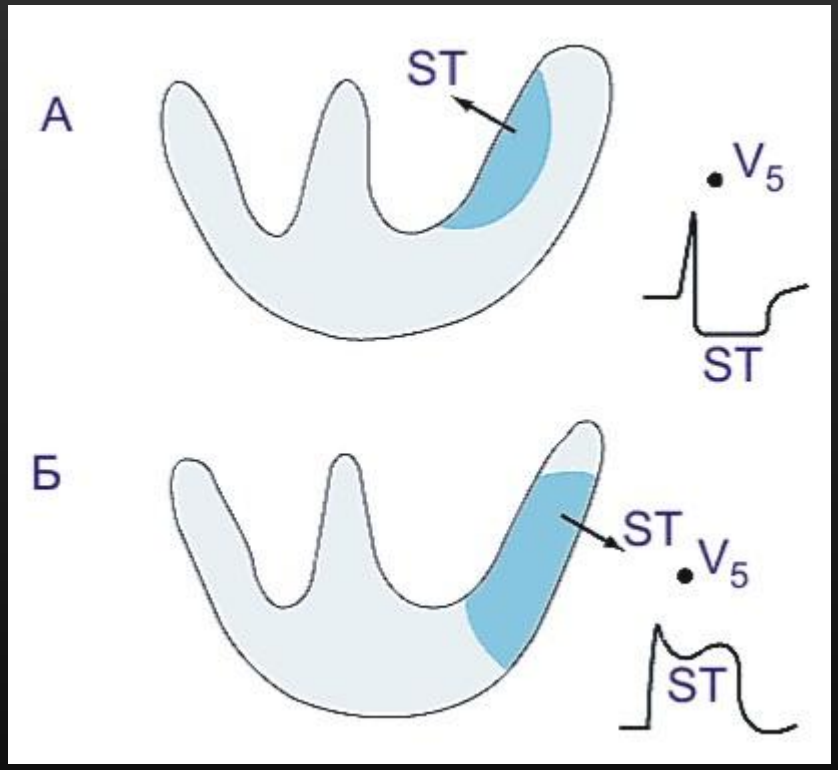

Harrison, 2002

А. При субэндокардиальной ишемии суммарный вектор реполяризации направлен к эндокарду, что ведет к депрессии сегмента ST.

Б. При трансмуральной или эпикардиальной ишемии суммарный вектор реполяризации направлен от эндокарда, что ведет к подъему сегмента ST.

ОСТРЫЙ КОРОНАРНЫЙ СИНДРОМ

Диагностика ишемии миокарда по ЭКГ

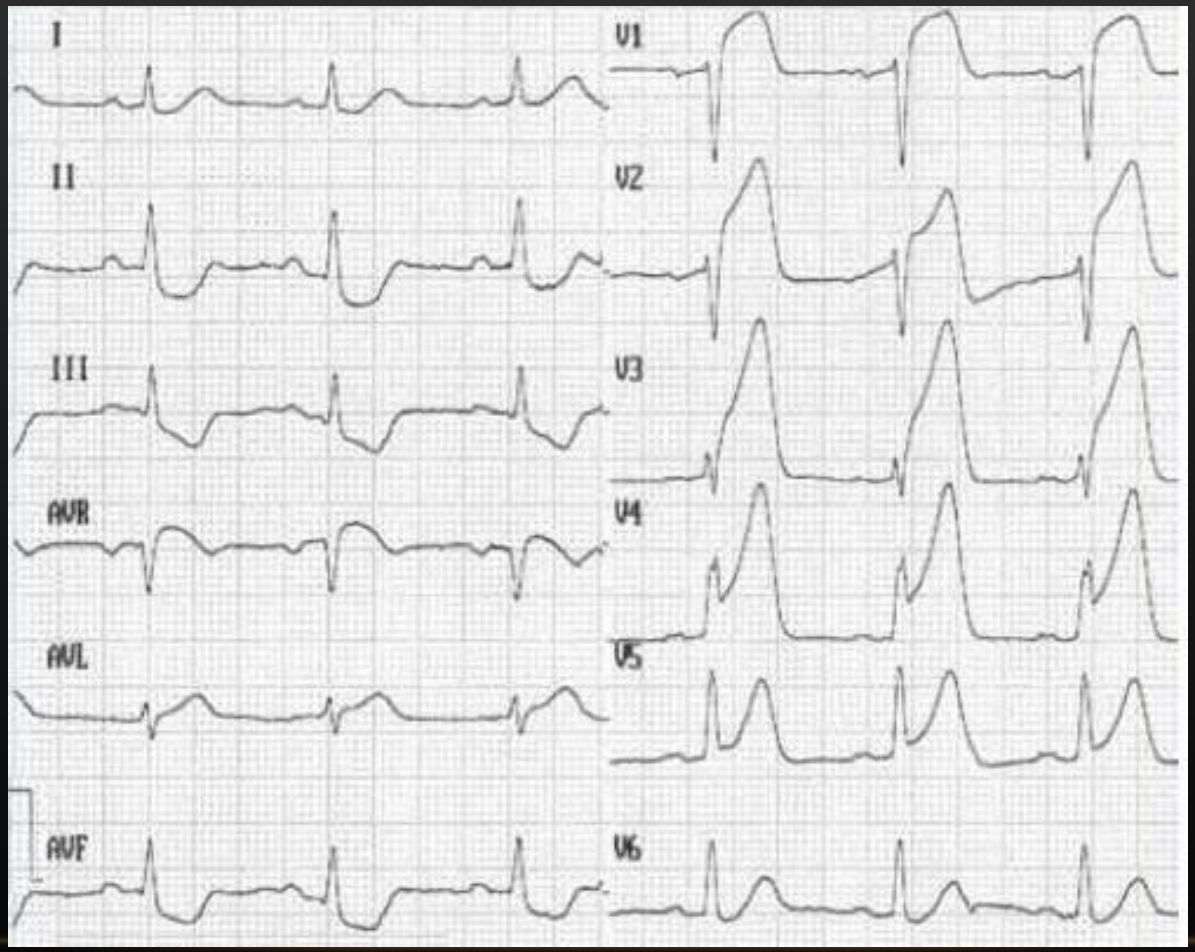

ЭКГ признаки ишемии миокарда с подъемом сегмента ST
Элевация сегмента ST в V1 – V5. Реципрокная депрессия ST II, III, aVF

ОСТРЫЙ КОРОНАРНЫЙ СИНДРОМ

Диагностика ишемии миокарда по ЭКГ

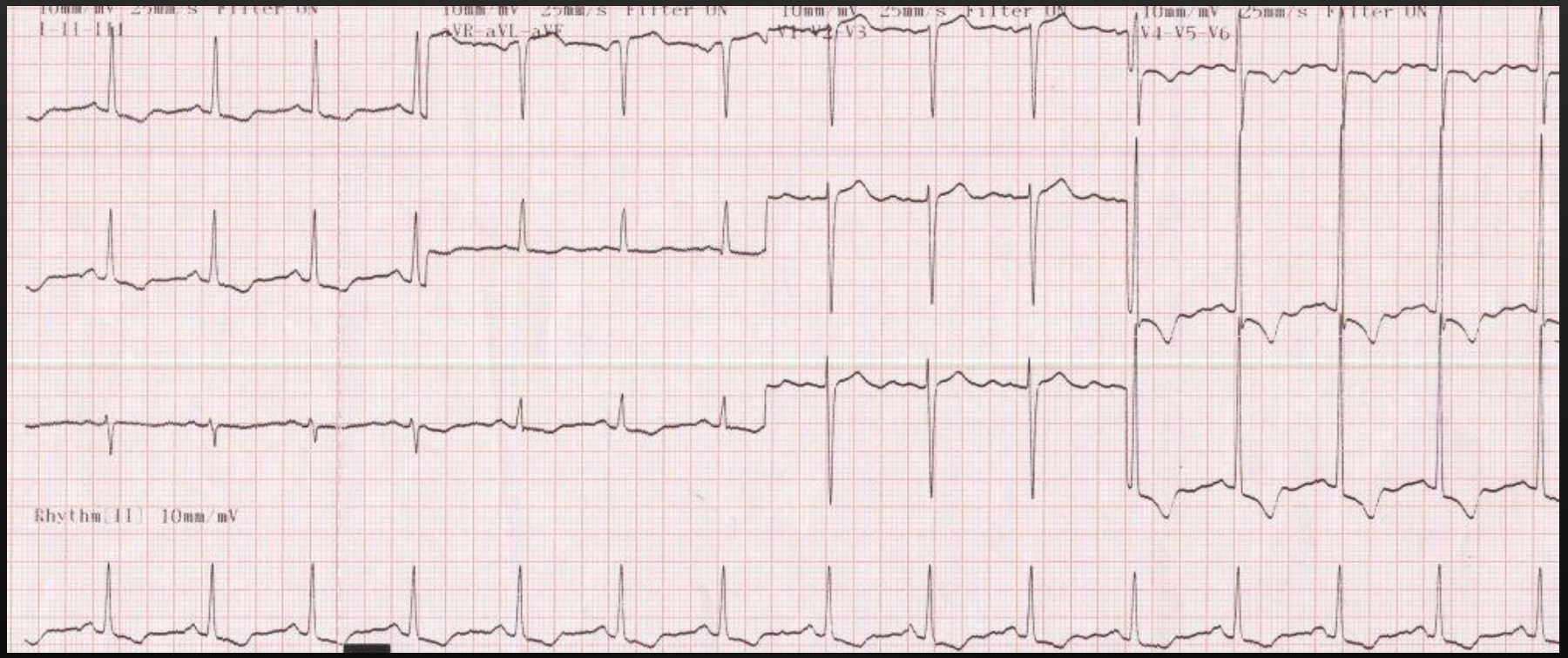

ЭКГ-признаки гипертрофии миокарда левого желудочка
Депрессия сегмента ST I, II, V4, V5, V6.

Быстрота восстановления кровотока важна, потому что каждая минута промедления первичного ЧКВ при ОИМ увеличивает риск поздней летальности на 1 год.

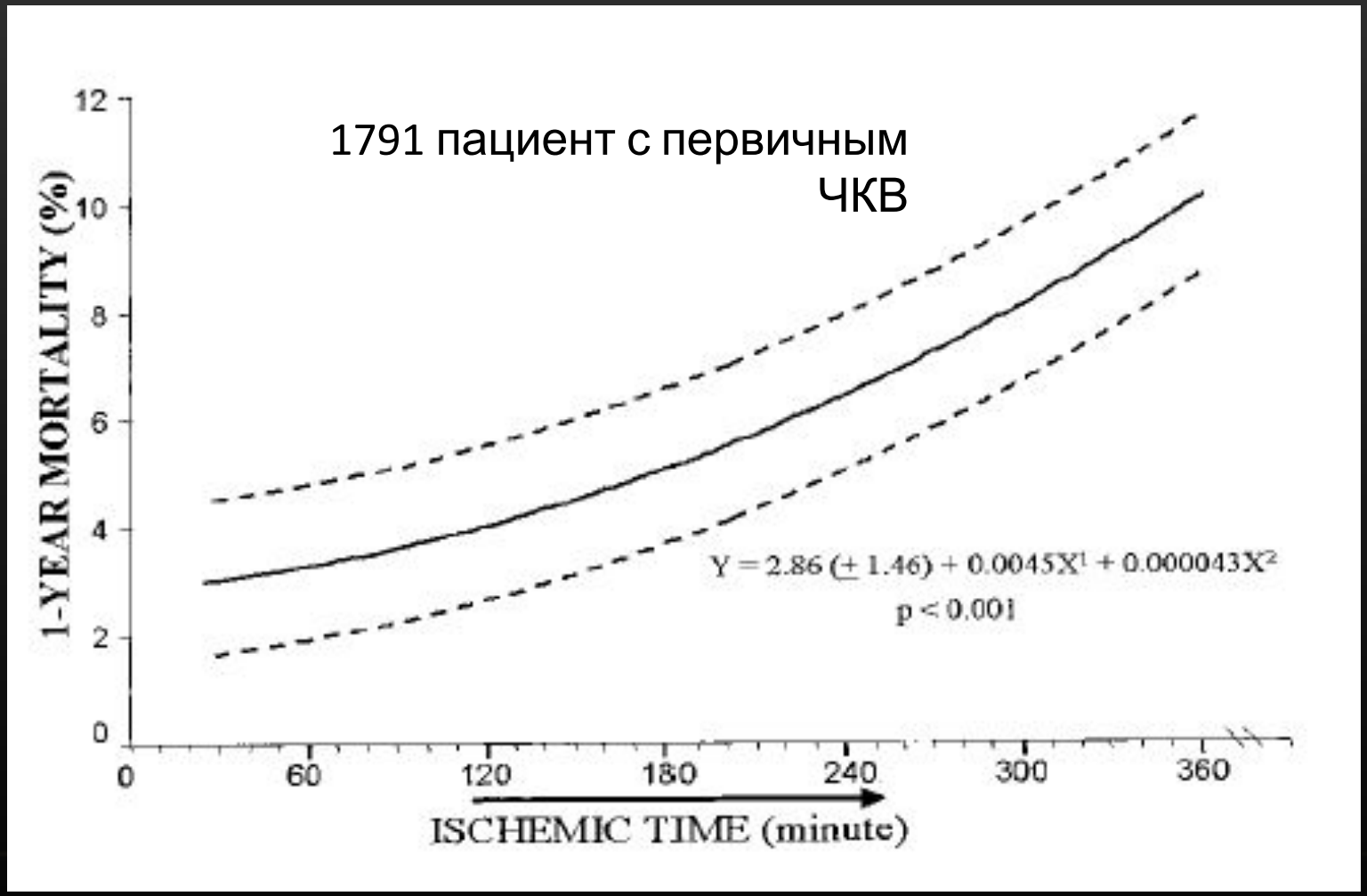

De Luca et al (Zwolle group). Circulation 2004;109:1223-1225

ЭНДОВАСКУЛЯРНОЕ ВМЕШАТЕЛЬСТВО

- **Катетерная диагностика**
- **Транслюминальная баллонная ангиопластика**
- **Стентирование коронарных артерий**

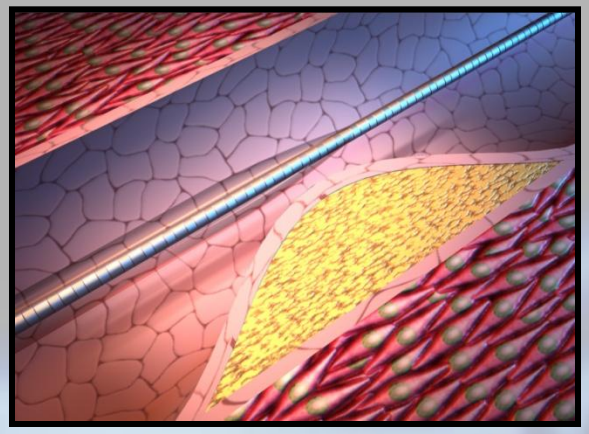

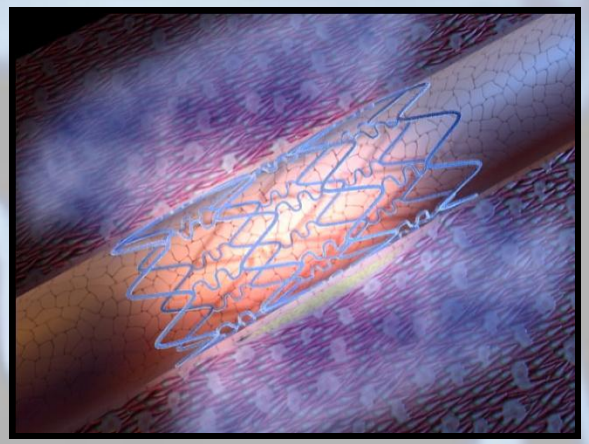

Первичное ЧКВ при остром ИМ

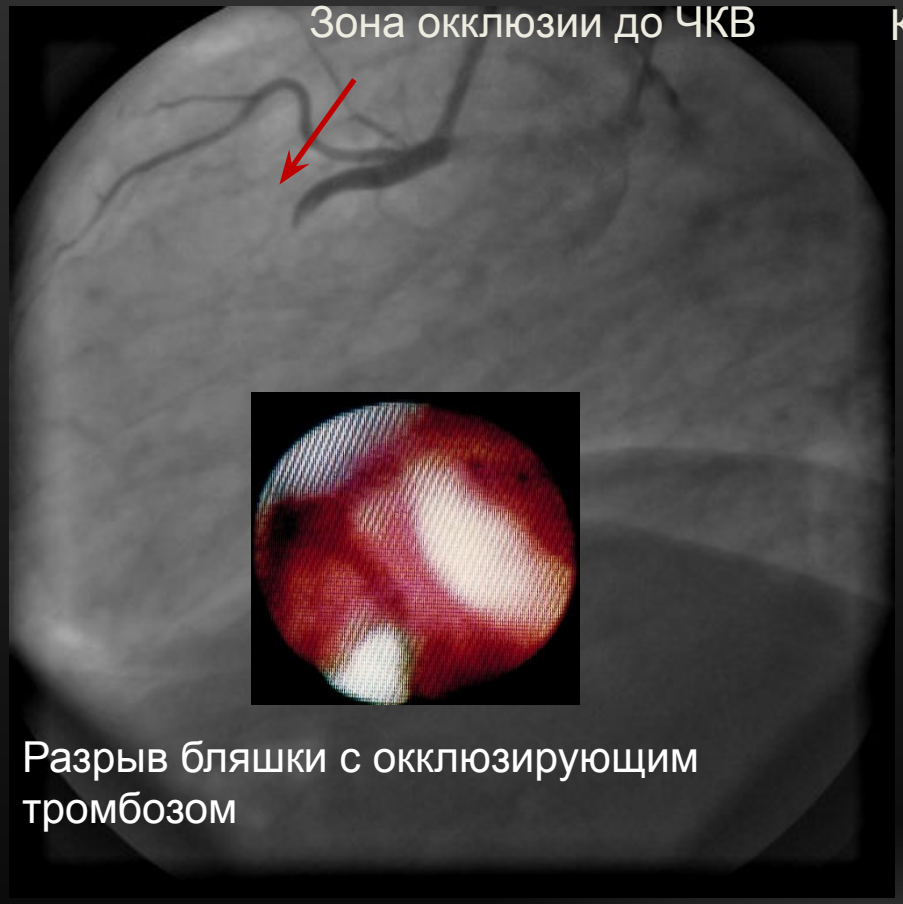

Цель: быстрое и устойчивое восстановление адекватного эпикардиального кровотока и перфузии миокарда

1.Thrombolysis in Myocardial Infarction (TIMI) ангиографическая классификация степени восстановления коронарного кровотока

TIMI 0
окклюзия

TIMI 1
пенетрация

TIMI 2
слабый кровоток

TIMI 3
нормальный кровоток

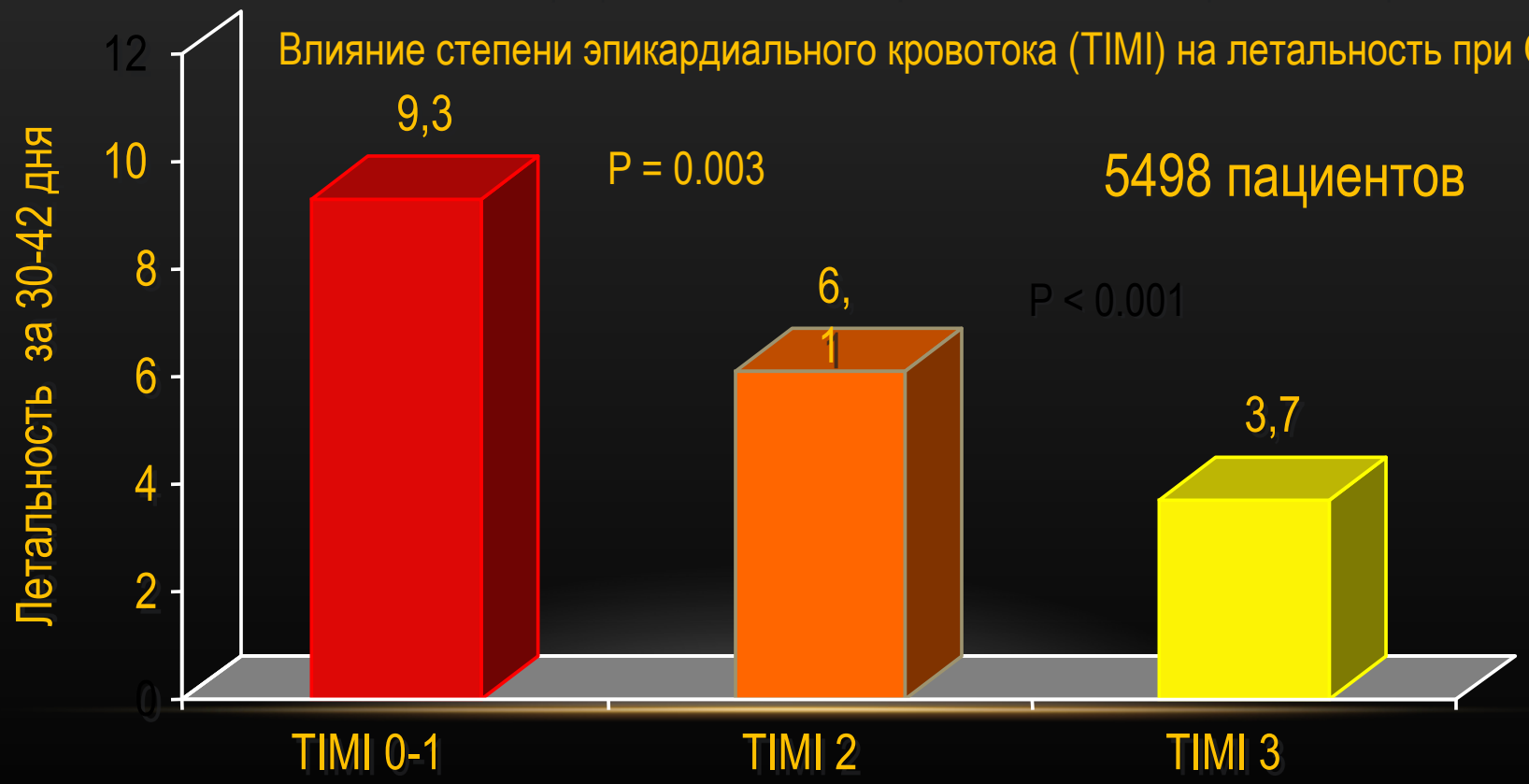

Первичное ЧКВ при ОКС-ST : после TIMI 3

Дистальная эмболизация

- тромботическая
- тромбоцитарная
- атероматозная

Реперфузионное повреждение

- активный O^2
- лейкостаз
- Спазм микрососудов
- Отек ткани

Ухудшение микрососудистой миокардиальной перфузии. Усиление повреждения миокарда

Перфузия миокарда (MB – myocardial blush)

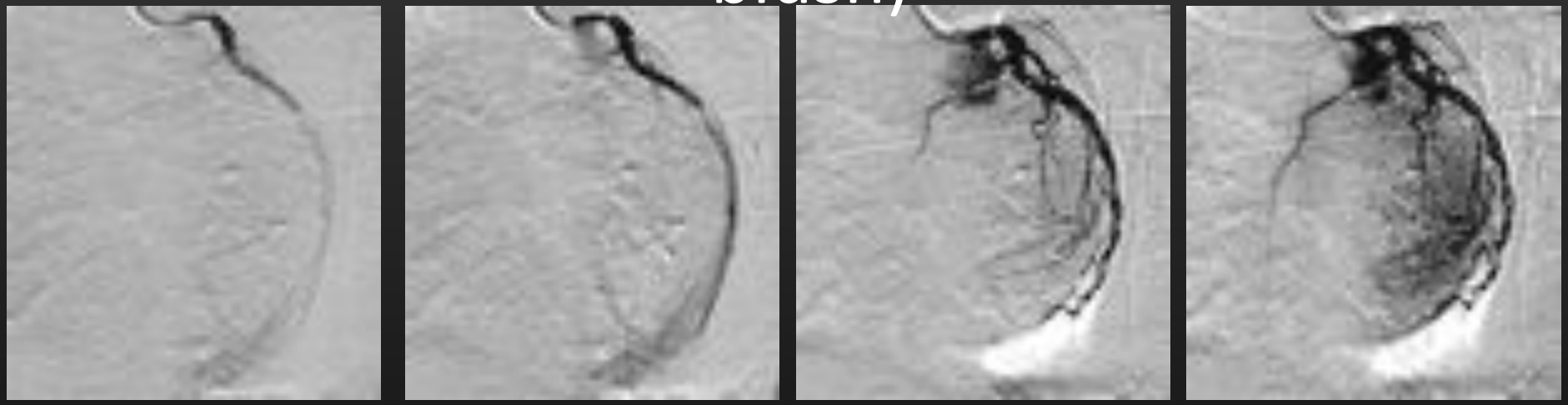

ПМЖВ:
TIMI 2
MB 0

ЛКА-ОВ :
TIMI 3
MB 3

Стратегия при проведении первичного ЧКВ при ОИМ: МНОГОПЛАНОВАЯ

Острый ИМ / ЧКВ
ЦЕЛЬ

Пациенты с острым ИМ, перенесшие ЧКВ, не должны покидать операционную если не достигнуты:

- ✔ TIMI - 3
- ✔ степень перфузии миокарда 2-3
- ✔ снижение сегмента ST > 50%

ИНВАЗИВНЫЕ МЕТОДЫ ЛЕЧЕНИЯ ИБС

Рентгенэндоваскулярные

Коронароангиопластика

Тромбоэкстракция

Стентирование

Тромболизис

Интракоронарное введение медикаментозных препаратов и стимуляторов неоваскулогенеза

Хирургические

Прямая реваскуляризация миокарда (АКШ с ИК; АКШ на работающем сердце; МИРМ; видеоассистированное и роботизированное АКШ)

Не прямая реваскуляризация: трансмиокардиальная лазерная реваск (ТМЛР); введение стволовых клеток (СК).

Смешанные (АКШ + ТМЛР + СК)

Гибридные

Видеоассистированное АКШ + стентирование

РАССЛОЕНИЕ АОРТЫ. ТЕРМИНОЛОГИЯ

Расслаивающая аневризма аорты

проникновение крови между слоями аорты у пациента предположительно уже имевшего аневризму

Разрыв аорты

нарушение целостности всех слоев аорты и проникновение кровяных масс за её пределы в полости тела

Расслоение аорты

проникновение кровяных масс между слоями аорты, чаще всего интимой (внутренним слоем) с одной стороны и медией и адвентицией (средним и наружным слоями) с другой, при этом целостность меди и адвентиции может быть не нарушена

Стадии расслоения

острое до 2-х недель от начала процесса

подострое – до 3-х месяцев,

хроническое – свыше трех месяцев

(Wheat., 1964)

ОСТРЫЙ АОРТАЛЬНЫЙ СИНДРОМ

У одного из 8 пациентов с ОР имелись или ИМГ, или ПЯ

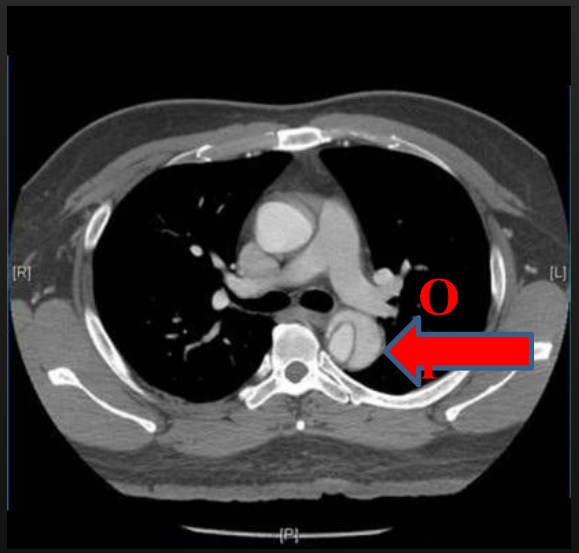

Острое расслоение (ОР)

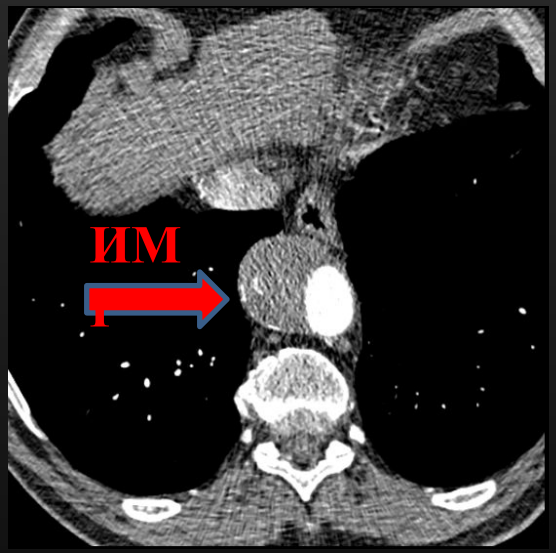

Интрамуральная гематома (ИМГ)

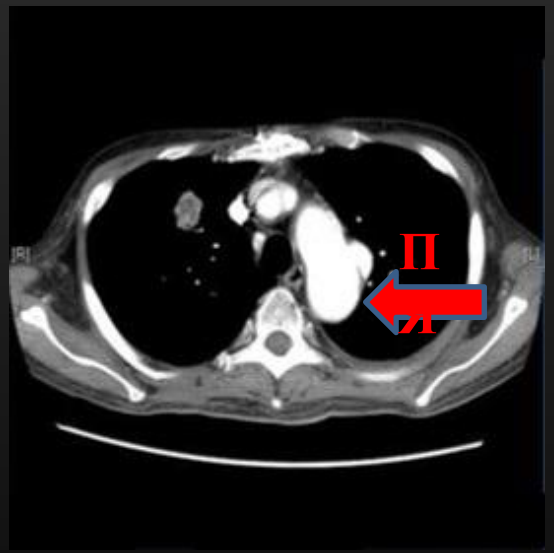

Пенетрирующая язва (ПЯ)

КЛАССИФИКАЦИЯ РАССЛОЕНИЙ АОРТЫ

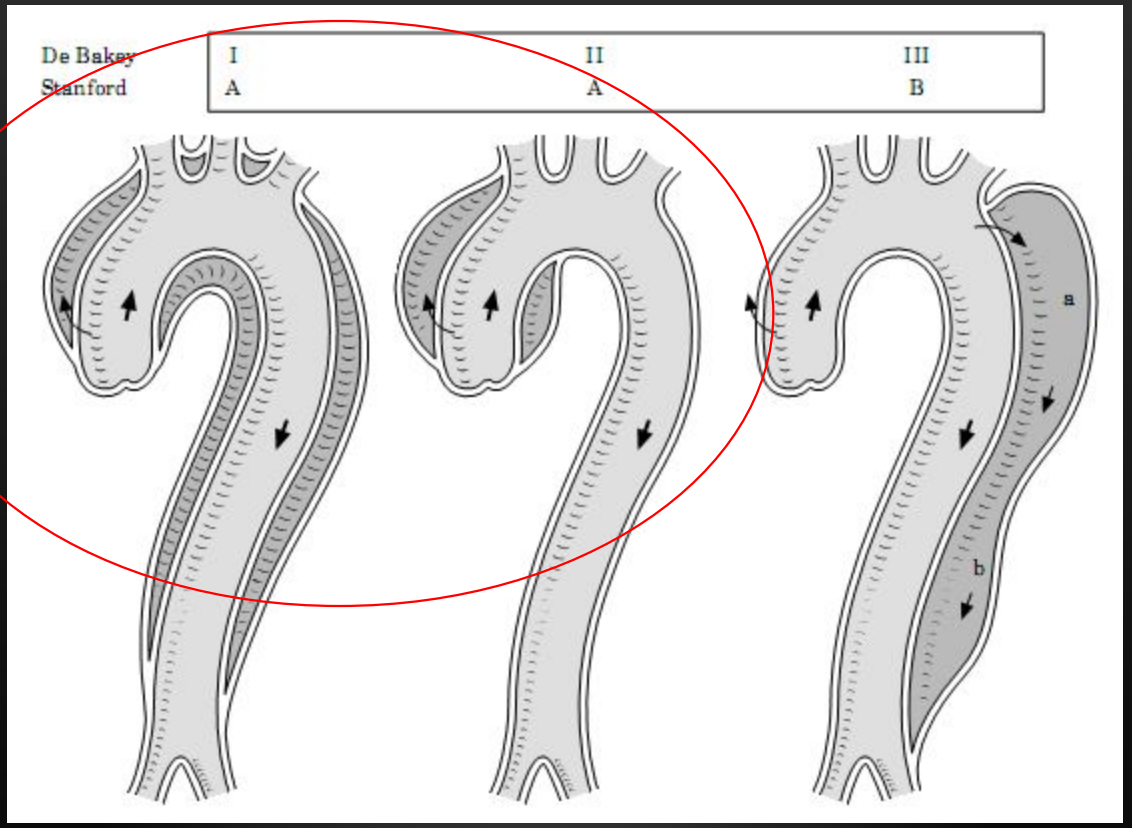

DEBAKEY M.E.,1961 (тип I, II, IIIa, IIIb), DAILY P.O.,1970 (тип A и B)

ПАТОМОРФОЛОГИЯ АНЕВРИЗМ И РАССЛОЕНИЯ АОРТЫ

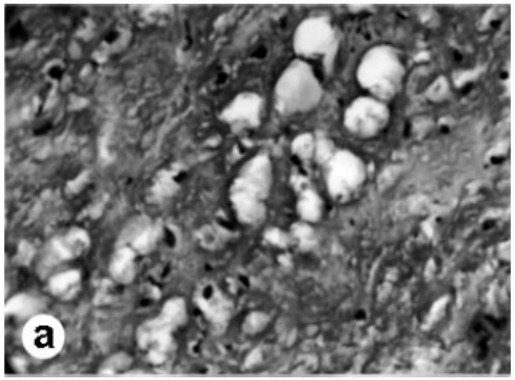





a) множественные кистозные полости
b) кистозные полости и единичные сохранившиеся волокна
c) эластическая фрагментация: безъядерное пространство с депозитами кальция

(Zerbino D. et al., 2005)

- **кистозные изменения медии;**
- **эластическая фрагментация;**
- **медианекроз;**
- **атеросклероз;**
- **перифокальный фиброз;**
- **периаортальное воспаление;**
- **истончение vasa vasorum.**

(на основании изучения 339 образцов аортальной стенки у пациентов с АВАо и АН)

Klima et al., 1988)

ДИФФЕРЕНЦИАЛЬНАЯ ДИАГНОСТИКА БОЛИ В ГРУДИ

ХАРАКТЕРИСТИКА БОЛЕЙ ПРИ РАССЛОЕНИИ И РАЗРЫВЕ АОРТЫ

Причина боли – гематома между интимой и медией аорты вследствие надрыва интимы и поступления под нее крови под давлением или из-за кровоизлияния в vasa vasorum.

Пусковой механизм - раздражение нервных окончаний в адвентиции аорты

- Возникает внезапно
- Быстро достигает максимума
- Локализуется в груди и спине
- Длится часами
- Не зависит от положения тела и дыхания
- Очень сильная и требует больших доз наркотических анальгетиков

Распространение в дистальном направлении может вызвать окклюзию крупных брахиоцефальных и висцеральных ветвей, мальперфузию внутренних органов и нижних конечностей, прорыв в полость плевры и сдавливание легкого

Распространение в проксимальном направлении – окклюзию коронарных артерий и отрыв аортального клапана, прорыв в полость перикарда и тампонаду сердца

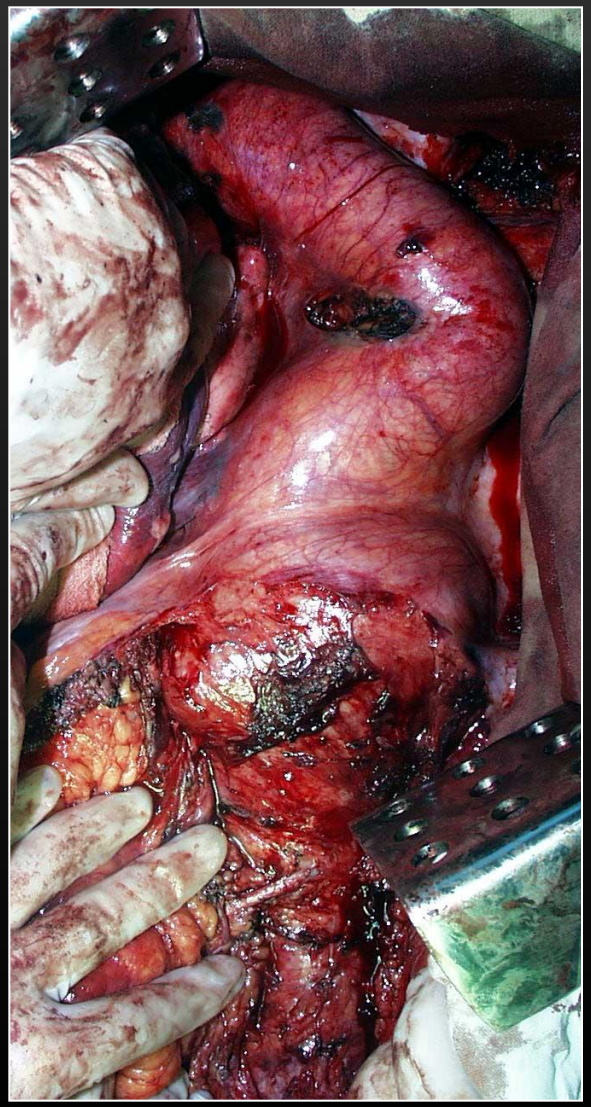

ДИАГНОСТИКА

- Клиника (боль!!!)

Внешние стигматы: Синром Марфана

Ассиметрия пульса на конечностях

Характерное ощущение хруста или разрыва чего-то внутри

Кратковременная потеря сознания

Падение АД

Симптомы компресси внутренних органов

- ЭХОКАРДИОГРАФИЯ, ЭХОАОРТОГРАФИЯ
- МСКТ с внутривенным контрастированием
- МРТ
- РЕНТГЕНОАОРТОГРАФИЯ

СИНДРОМ МАРФАНА

1. ОПОРНО- ДВИГАТЕЛЬНЫЙ АППАРАТ

Высокий рост, Долихоморфизм, Арахнодактилия, Воронкообразная грудная клетка, Куриная грудь, Кифосколиоз, Волчья пасть, Высокое небо, Гипоспадия

2. МЯГКИЕ ТКАНИ

Гипоплазия мускулатуры и жировой ткани, перерастяжимость сухожилий и суставов

3. КАРДИОРАСПИРАТОРНАЯ СИСТЕМА

Аневризма восходящей аорты с аортальной недостаточностью, пролапс митрального клапана, врожденные пороки сердца (коарктация аорты, открытый артериальный проток, ДМПП), расширенные подкожные вены, уменьшение числа долей легких

4. ГЛАЗА

Выраженная миопия, эктопия хрусталиков, отсутствие ресниц, подвывих хрусталиков, сохранение папиллярной мембраны

5. АНОМАЛИИ ВНЕШНЕГО ОБЛИКА

Птичье лицо (большой нос, мало выраженный подбородок), дисплазия ушных раковин

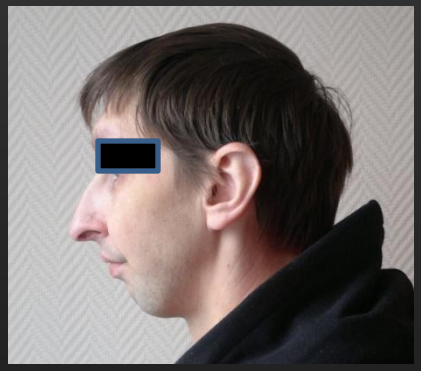

ВРОЖДЕННЫЕ СИНДРОМЫ С ПОРАЖЕНИЕМ СОЕДИНИТЕЛЬНОЙ ТКАНИ

Синдром Марфана

Синдром Марфана (мутация FBN1 гена в длинном плече 15-ой хромосомы) : нарушения костного скелета, зрения, пороки сердечно-сосудистой системы, гипоплазия и перерастяжимость мягких тканей, аномалии внешнего облика; дуральная эктазия.

Синдром Лойса–Дитца

Синдром Лойса–Дитца (аутосомно-доминантный тип поражения TGFBR1 и TGFBR2): внешние проявления сходны с синдромом Марфана, наблюдается более злокачественное течение, раздвоение язычка мягкого неба, гипертелоризм.

ВРОЖДЕННЫЕ СИНДРОМЫ С ПОРАЖЕНИЕМ СОЕДИНИТЕЛЬНОЙ ТКАНИ

Синдром Элерса–Данло

Синдром Шерешевского–Тернера

Синдром Элерса–Данло (аутосомно-доминантный тип поражения, мутации различных генов): повышенная растяжимость кожи, кровоподтеки, легко образуются гематомы; под кожей хорошо визуализируются вены; разрывы кишечника, матки.

Синдром Шерешевского–Тернера (полное или частичное отсутствие половой хромосомы, обычно 45, X0): низкий рост; половой инфантилизм; задержка в развитии; избыточное количество кожи на шее; аномальное строение костного скелета; лимфатические отеки; избыточная подвижность суставов.

СИМПТОМАТИКА

Аортальная недостаточность

Частота: расслоение типа А – 45-75%.

Причины:

- **расширение корня аорты;**
- **расширение кольца аортального клапана;**
- **разрыв кольца или створок клапана;**
- **смещение (пролапс) одной из створок ниже линии закрытия клапана;**
- **нарушение фиксации створок;**
- **помехи отслоенной интимы при закрытии аортального клапана.**

СИМПТОМАТИКА

Асимметрия пульса и разница артериального давления

Частота:

- расслоение тип А – у 30% пациентов;
- расслоение тип В – у 15% пациентов.

Причины:

1) сдавление сосуда ложным просветом ;
2) окклюзия устья сосуда отслоенной интимой ;
3) полный или частичный отрыв устья сосуда от истинного канала .

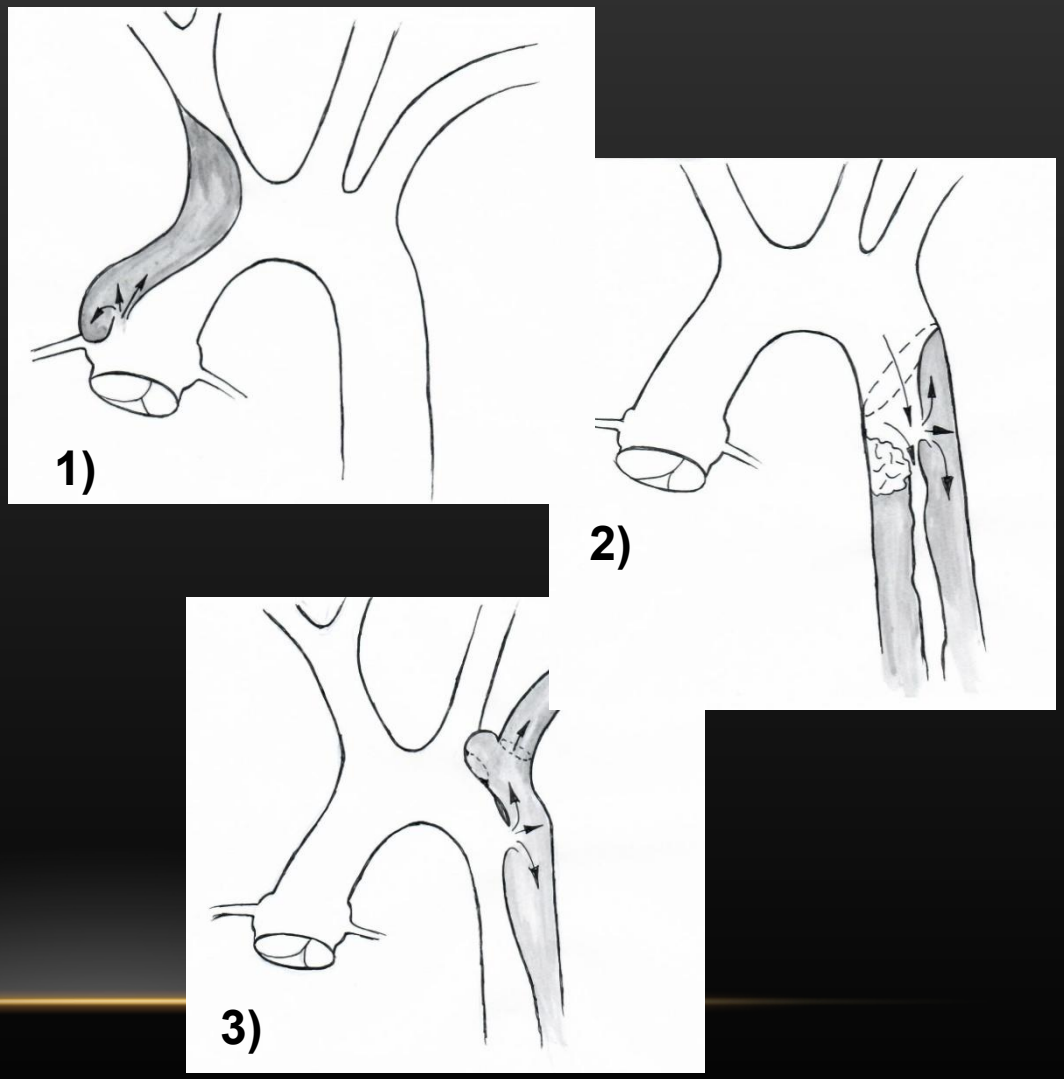

СИМПТОМАТИКА

Тампонада перикарда *

Частота: у 20% пациентов с острым расслоением типа А.

Причины: прорыв аневризмы в полость перикарда.

Клиника:

- **триада Бека (острая компрессионная триада):**
  - **увеличение венозного давления;**
  - **артериальная гипотензия;**
  - **глухие тоны сердца;**
- **выраженная одышка, тахипноэ, тахикардия, похолодание конечностей, слабый периферический пульс, набухание шейных вен, гепатомегалия.**

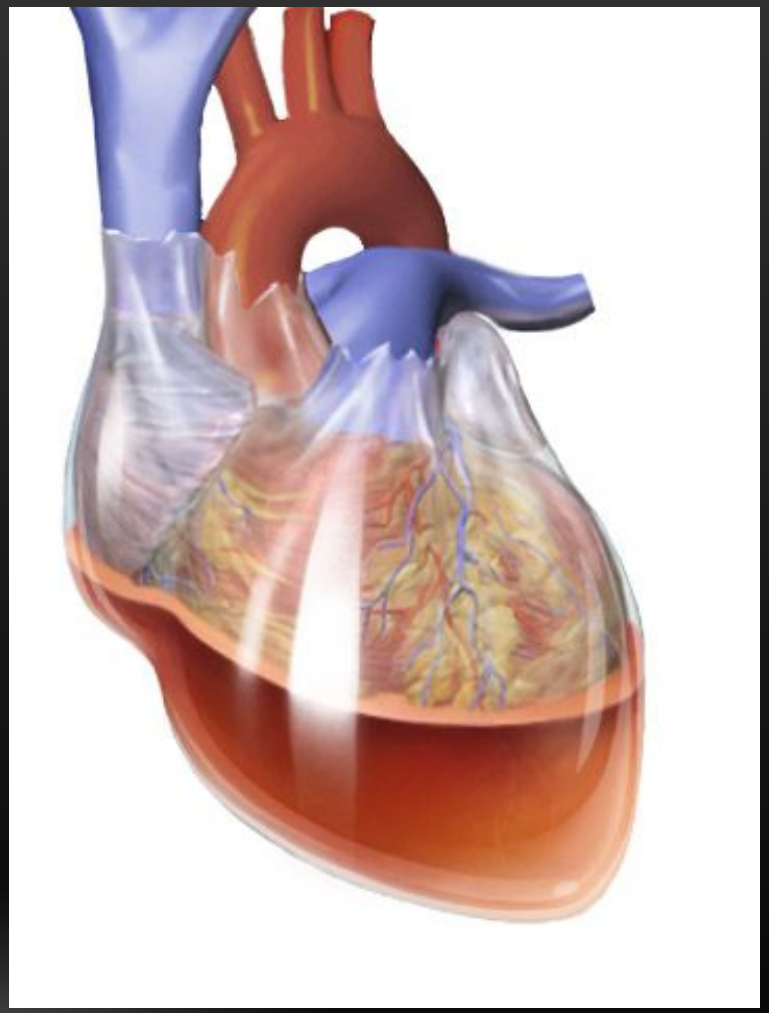

**** ассоциируется с удвоением летальности***

СИМПТОМАТИКА

Ишемия и инфаркт миокарда:

Частота:

- **расслоение типа А – 10-15%;**
- **расслоение типа В – 10%, в том числе без предшествующей ИБС.**

Причины:

- **механические (чаще тип А):**
  - **компрессия устьев коронарных артерий ложным просветом;**
  - **распространение расслоения на коронарные артерии.**
- **гемодинамические (чаще тип В):**
  - **циркуляторная недостаточность;**
  - **снижение перфузии миокарда.**

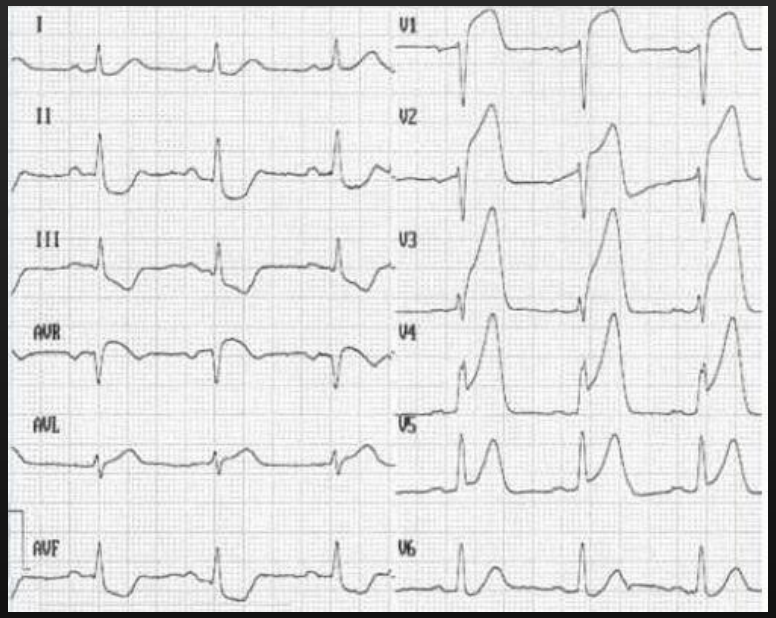

На ЭКГ признаки ишемии миокарда с подъемом сегмента ST

СИМПТОМАТИКА

Диагностика ишемии миокарда при расслоении аорты по ЭКГ:

- затруднена вследствие гипертрофии левого желудочка у 25% пациентов.

Диагностика ишемии миокарда при расслоении аорты по уровню тропонина:

- повышенный уровень тропонина при расслоении типа А наблюдается у 25% больных, что часто ошибочно интерпретируется в пользу диагноза острого коронарного синдрома.

Возможные осложнения ишемии миокарда при расслоении аорты:

- острая аортальная недостаточность;
- гипертензия или гипотония;
- шок.

СИМПТОМАТИКА

Гипотония и шок:

Причины:

- разрыв аорты;
- острая тяжелая аортальная недостаточность;
- обширная ишемия миокарда;
- тампонада сердца;
- исходная дисфункция левого желудочка;
- массивная кровопотеря.

Интраоперационное фото. Вид раны после стернотомии и вскрытия перикарда у больного с острым расслоением аорты. Гемоперикард и гемоторакс

СИМПТОМАТИКА

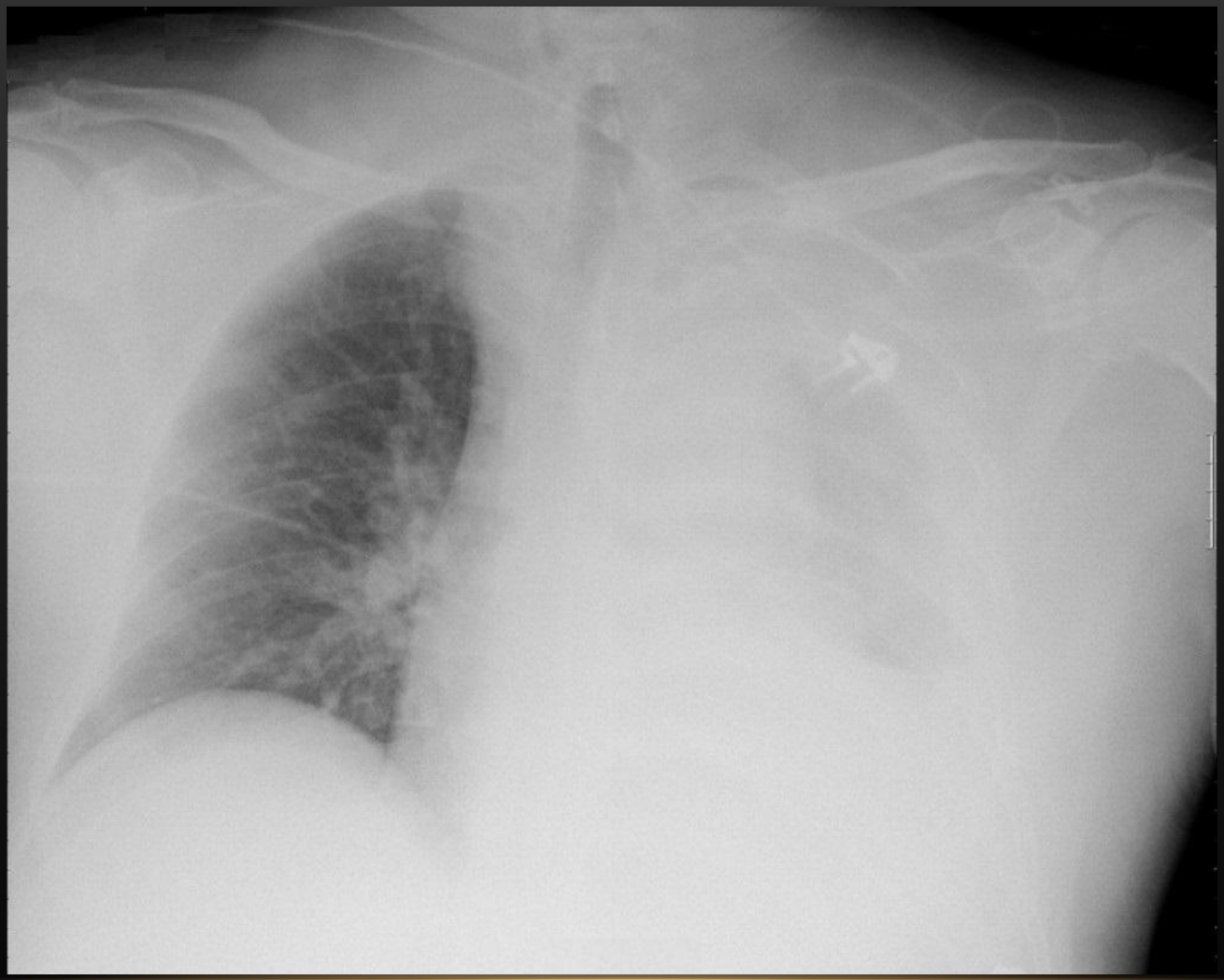

Прикрывшийся разрыв нисходящей грудной аорты.
Выпот в левой плевральной полости

СИМПТОМАТИКА

Обморок:

Является важным начальным симптомом расслоения аорты.

Частота:

- **у 15% пациентов с расслоением типа А;**
- **у 5% пациентов с расслоением типа В.**

Причины:

- **тампонада сердца;**
- **расслоение ветвей дуги аорты.**

СИМПТОМАТИКА

Неврологическая симптоматика:

Частота: 15-40%. В половине случаев носит транзиторный характер.

Причины:

- церебральная мальперфузия;
- гипотония;
- дистальная тромбоэмболия;
- сдавление периферических нервов.

Локализация поражения:

- поражение головного мозга (кома и инсульт) – в <10% случаев при расслоении типа А;
- ишемическое повреждение спинного мозга – в 1% случаев;
- ишемическая нейропатия верхних или нижних конечностей, вызванная мальперфузией подключичной или бедренной областей – в 10% случаев;
- охриплость из-за сдавления левого возвратного гортанного нерва – редко;
- острая параплегия вследствие окклюзии спинномозговых артерий – редко (может быть безболезненной и приводить к ошибочной постановке диагноза синдрома Лериша).

СИМПТОМАТИКА

Мезентериальная ишемия:

Частота: у <5% пациентов с расслоением типа А.

Причины: сдавление ветвей аорты из-за расслоения или кровотечения из аорты.

Нарушение перфузии:

- **прерывистое (причина – пролабирование отслоенного лоскута интимы);**
- **постоянное (причина – окклюзия кровоснабжающих органы сосудов расширенным ложным просветом).**

Клинические проявления: боли в животе не специфичны; отсутствие болевого синдрома в 40% случаев.

Необходимо поддерживать высокую степень настороженности в отношении мезентериальной ишемии у пациентов с острым расслоением аорты и ассоциированной болью в животе или повышенным уровнем лактата.

Госпитальная летальность у пациентов с мезентериальной мальперфузией почти в 3 раза выше, чем у больных без нее (63% против 24%).

Желудочно-кишечное кровотечение:

Частота: редкое, но потенциально смертельное осложнение.

Может быть:

- **ограниченным, вследствие инфаркта брыжейки;**
- **массивным, вызванным аорто-пищеводным свищом или прорывом ложного просвета в тонкую кишку.**

СИМПТОМАТИКА

Почечная недостаточность

Встречается в начале заболевания либо проявляться во время стационарного лечения.

Частота:

- до 20% при остром РА типа А;
- у 10% пациентов с РА типа В.

Причины:

- первичная – почечная гипоперфузия или инфаркт почки;
- вторичная – длительная гипотония.

Для раннего выявления требуется последовательное определение уровней креатинина и мониторинг диуреза.

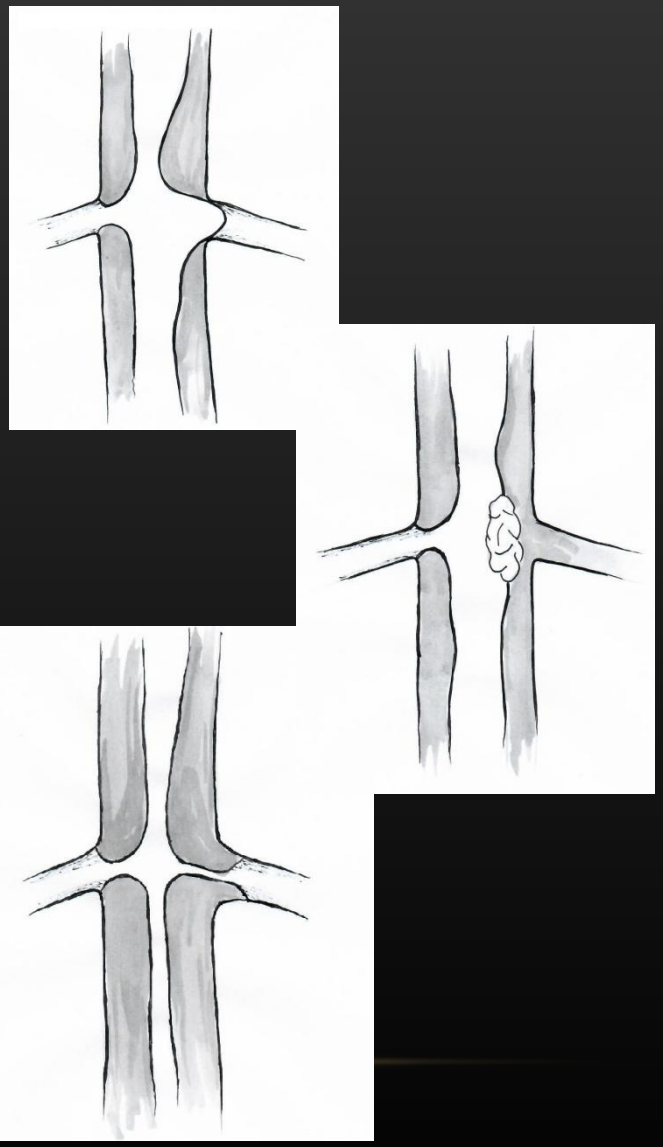

СИМПТОМАТИКА

Ишемия нижних конечностей

Частота: выраженная ишемия нижних конечностей встречается редко.

Причины:

- **сдавление истинного просвета сосуда ложным;**
- **обтурация лоскутом отслоенной интимы;**
- **гипоперфузия вследствие малого диаметра истинного просвета аорты в вышележащих отделах.**

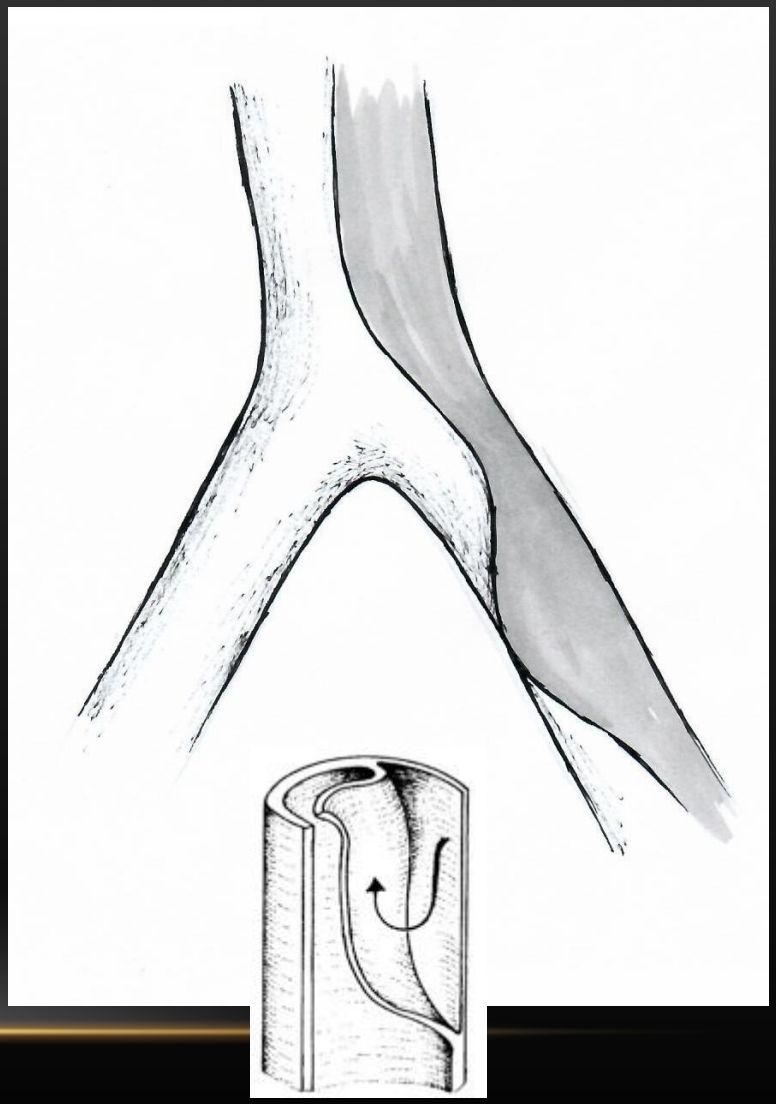

СИМПТОМАТИКА

Травма грудной клетки

Частота: встречается часто; является причиной летальных исходов в 18% случаев у пациентов с политравмой.

Причины:

- автотравма;
- падение с большой высоты;
- сильный удар в грудную клетку (спортивная, военная, бытовая травма).

Особенность: внешние проявления травмы могут камуфлировать признаки расслоения аорты:

- переломы ребер;
- ушиб мягких тканей грудной клетки;
- ушиб сердца.

При первичном осмотре уделяется больше внимания внешним проявлениям, таким как переломы конечностей, нежели повреждениям внутренних органов.

СИМПТОМАТИКА

Травма грудной клетки

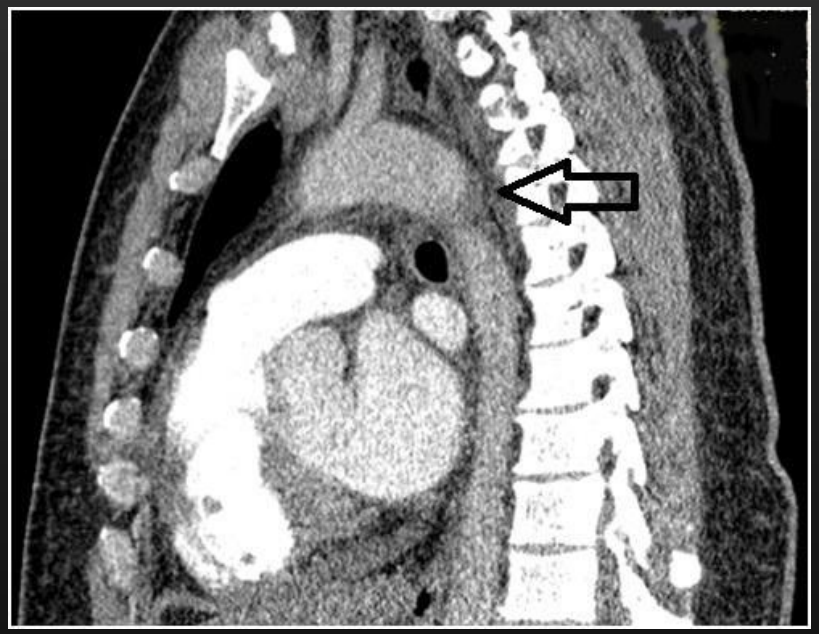



МСКТ и аортограмма больного после автокатастрофы. Циркулярное отслоение интимы в верхней трети нисходящей грудной аорты. Множественные переломы ребер.

РАССЛОЕНИЕ АОРТЫ. ЭхоКГ

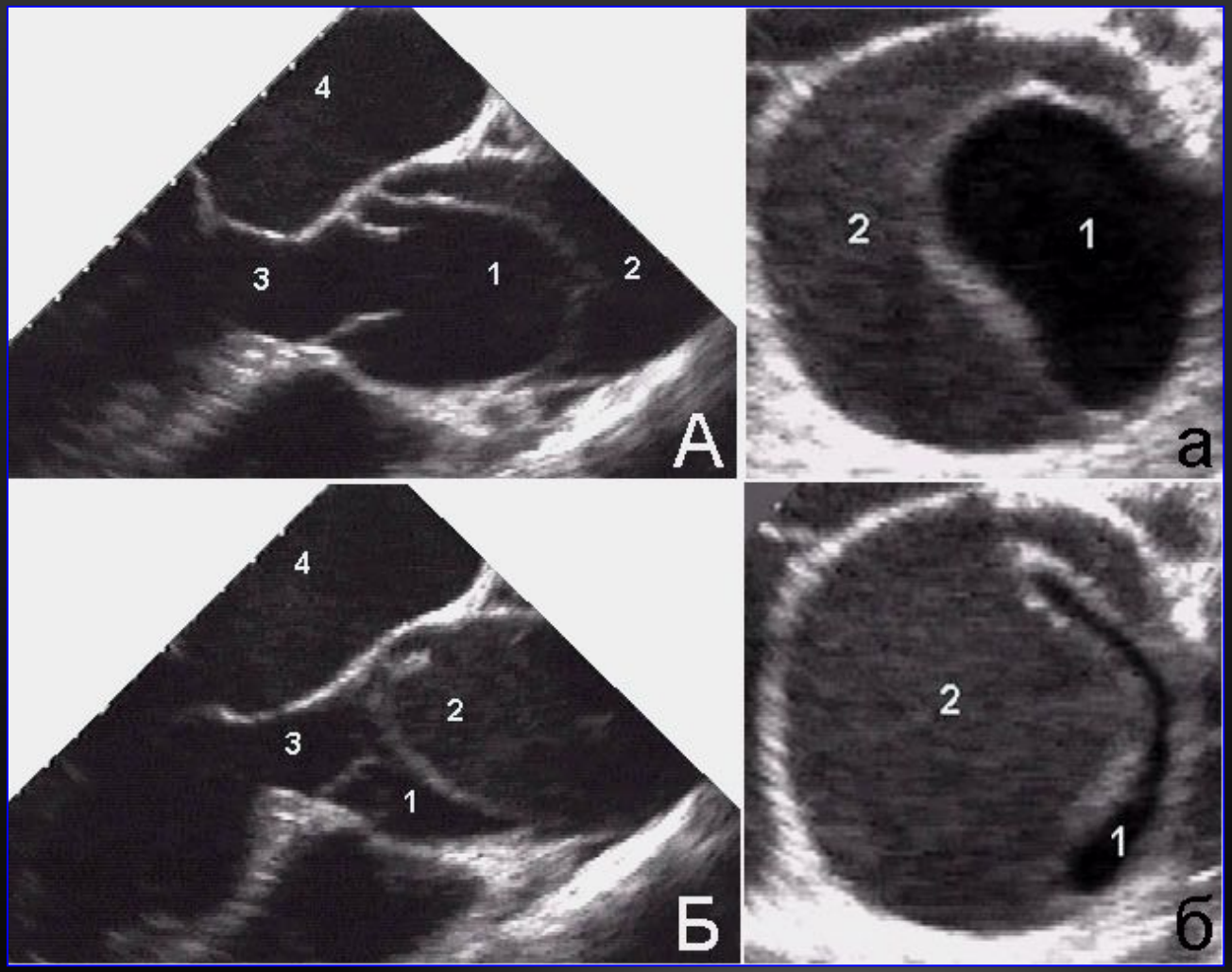

1) восходящая аорта, истинный просвет
2) восходящая аорта, ложный просвет
3) левый желудочек сердца
4) правый желудочек сердца

ЭХО-АГ БОЛЬНОГО С ОСТРЫМ РАССЛОЕНИЕМ АОРТЫ I ТИПА И АОРТАЛЬНОЙ НЕДОСТАТОЧНОСТЬЮ

РАССЛОЕНИЕ АОРТЫ. ДИАГНОСТИКА. ЭХОКГ

- ТРАНСТОРАКАЛЬНАЯ ЭХОКГ
  ОГРАНИЧЕНИЯ
- аномальная конфигурация грудной клетки
- узкие межреберные промежутки
- ожирение
- эмфизема легких
- искусственная вентиляция легких
- локальное РА в дистальном сегменте восходящей аорты может быть пропущено, так как оно соответствует “слепому пятну” при ТТ-ЭхоКГ

- ЧРЕСПИЩЕВОДНАЯ ЭХОКГ позволяет преодолеть эти проблемы

РАССЛОЕНИЕ АОРТЫ. МСКТ

- МСКТ ПОЗВОЛЯЕТ ОПРЕДЕЛИТЬ
- наличие и степень распространенности диссекции
- длину и диаметр аорты
- длину и диаметр истинного и ложного просветов
- вовлечение отходящих сосудов
- расстояния от разрывов интимы до жизненно важных ветвей аорты
- участки не достаточного кровоснабжения
- экстравазацию контраста с указанием точки разрыва
- точные размеры синусов Вальсальвы и синотубулярного соединения
- анатомию аортального клапана
- сканирование верхних грудных ветвей, подвздошных и бедренных артерий помогает в планировании хирургических или эндоваскулярных вмешательств

МУЛЬТИСПИРАЛЬНАЯ КТ С В/В КОНТРАСТИРОВАНИЕМ В 3-D РЕЖИМЕ

БОЛЬНОГО С ОСТРОЙ РАССЛАИВАЮЩЕЙ АНЕВРИЗМОЙ ВОСХОДЯЩЕЙ АОРТЫ С АН, РАССЛОЕНИЕ АОРТЫ I ТИПА (ВСЕЙ АОРТЫ)

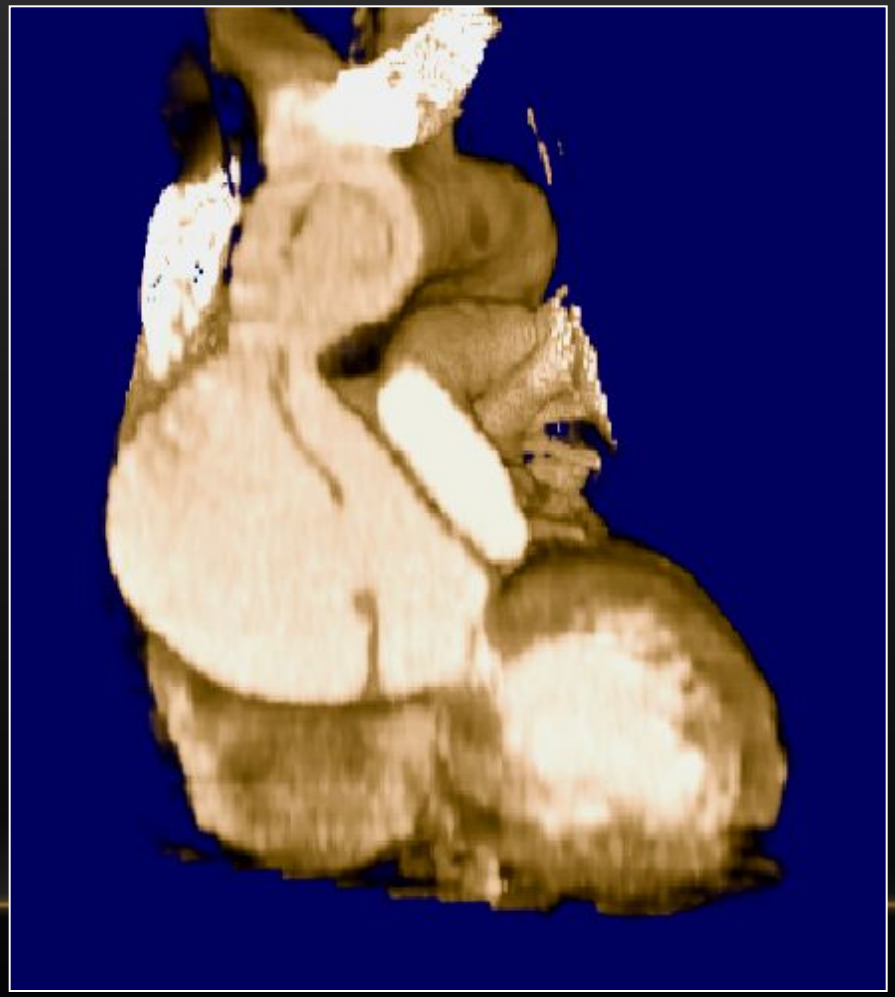

РАССЛОЕНИЕ АОРТЫ. МСКТ

МУЛЬТИСПИРАЛЬНАЯ КТ С В/В КОНТРАСТИРОВАНИЕМ В 3-D РЕЖИМЕ

БОЛЬНОЙ С ОСТРЫМ РАССЛОЕНИЕМ АОРТЫ ТИПА I ПО DE BAKEY

Выживаемость при расслоениях типа А

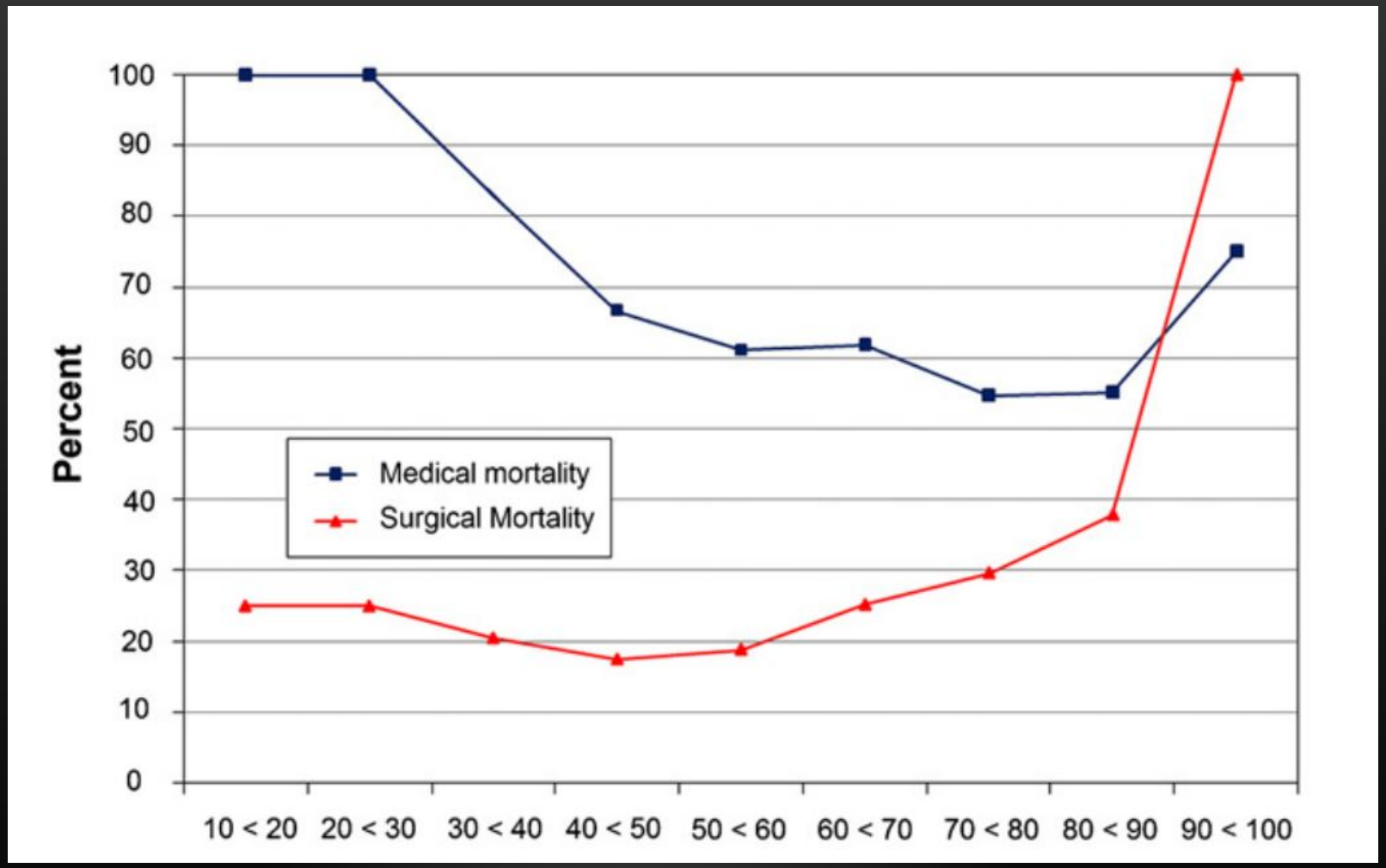

Trimarchi S, Eagle KA, Nienaber CA et al. J Thorac Cardiovasc Surg. 2010 Oct;140(4):784-9.

МЕТОДЫ ЛЕЧЕНИЯ АНЕВРИЗМ АОРТЫ

- ХИРУРГИЧЕСКИЙ
- КОНСЕРВАТИВНЫЙ
- РЕНТГЕНЭНДОВАСКУЛЯРНЫЙ
- ГИБРИДНЫЙ

ОСТРОЕ ПРОКСИМАЛЬНОЕ РАССЛОЕНИЕ АОРТЫ

- *даже без ее расширения*
- **является показанием к оперативному лечению**
- *с минимальной предоперационной подготовкой*

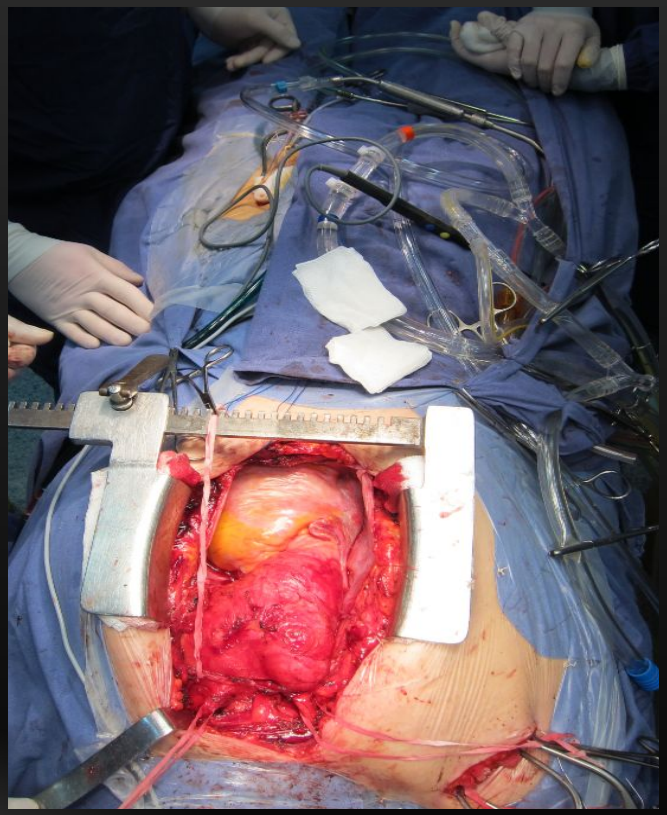

ТЕНДЕНЦИИ ХИРУРГИЧЕСКОГО ЛЕЧЕНИЯ ПАТОЛОГИИ АОРТЫ

1. Расширение показаний к аортальным вмешательствам
2. Максимальная защита внутренних органов
3. Клапансохраняющие вмешательства на корне аорты
4. Применение эндоваскулярных и гибридных технологий в хирургии аорты

Показания к вмешательству у пациентов с дистальным расслоением (TEVAR)

- **Острое расслоение** ***(<14 дней от начала клинических проявлений):***
- **разрыв аорты**
- **синдром мальперфузии (внутренних органов, почек, нижних конечностей)**
- **угрожающий разрыв (не прекращающиеся боли)**
- **рефрактерная гипертензия**
- **Хроническое расслоение** ***(> 14-90 дней):***
- **осложнения/ наличие клинических симптомов расслоения**
- **диаметр аорты 5,5 см**
- **увеличение диаметр аорты > 0,5 см в год**
- **диаметр аорты > 4.0 cm с действующими ложным и истинным просветами**

The VIRTUE Registry of Type B Thoracic Dissections. Eur J Vasc Endovasc Surg 2011;41:159-66

ТРОМБОЭМБОЛИЯ ЛЕГОЧНОЙ АРТЕРИИ (ТЭЛА)

Острая боль при массивной ТЭЛА – результат легочной гипертензии и растяжения легочной артерии

Локализуется за грудиной и напоминает ИМ

При ТЭЛА дистальных ветвей – причина боли – инфаркт легкого и поражение субплевральных сегментов. Боль появляется через несколько часов или дней после ТЭЛА, носит плевральный характер, локализуется в боковых отделах грудной клетки и часто сопровождается кровохарканьем.

Причина ТЭЛА – наследственная предрасположенность к тромбозу, которая реализуется под воздействием провоцирующих факторов (ожирение, хирургическое вмешательство, беременность).

Триада Вирхова: 1) локальное повреждение эндотелия 2) повышенная свертываемость крови 3) локальное замедление кровотока

Источником ТЭЛА в 50% случаев служит тромбоз глубоких вен подвздошно-бедренного сегмента, при тромбозе глубоких вен голени риск ТЭЛА всего 1-5%.

ПРИЧИНЫ ТЭЛА

Венозный тромбоз может возникнуть при:

- нарушение кровообращения (застой крови),
- повреждение эндотелия сосудистой стенки,
- повышенной способности крови к образованию тромба (гиперкоагуляция и ингибирование фибринолиза),

Рудольф Вирхов

1821-1902 гг.

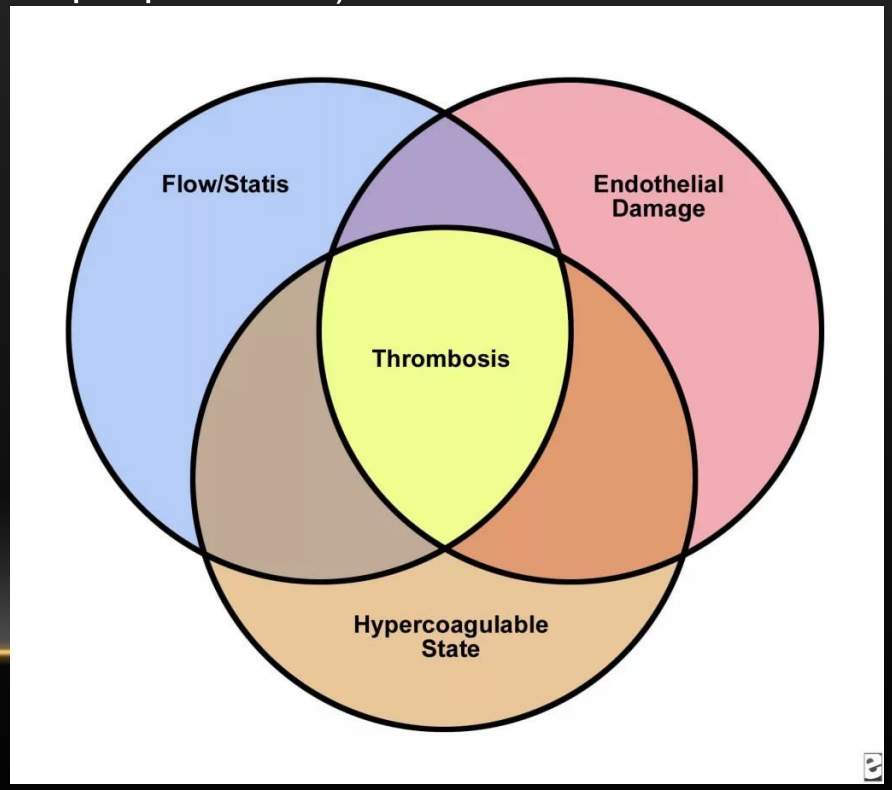

ДИФФЕРЕНЦИАЛЬНАЯ ДИАГНОСТИКА БОЛИ В ГРУДИ

ТРОМБОЭМБОЛИЯ ЛЕГОЧНОЙ АРТЕРИИ (ТЭЛА)

ФИЗИКАЛЬНОЕ ОБСЛЕДОВАНИЕ

Обморок
Боли за грудиной
Тахипноэ
Цианоз лица и верхней половины туловища
Набухание шейных вен
Артериальная гипотония

Рентгенография грудной клетки
Вентиляцонно-перфузионная сцинтиография легких
МСКТ с контрастированием
Ангиопульмонография

Диагностика ТЭЛА

Акроцианоз, набухание шейных вен

Систолический шум и акцент II тона на легочной артерии

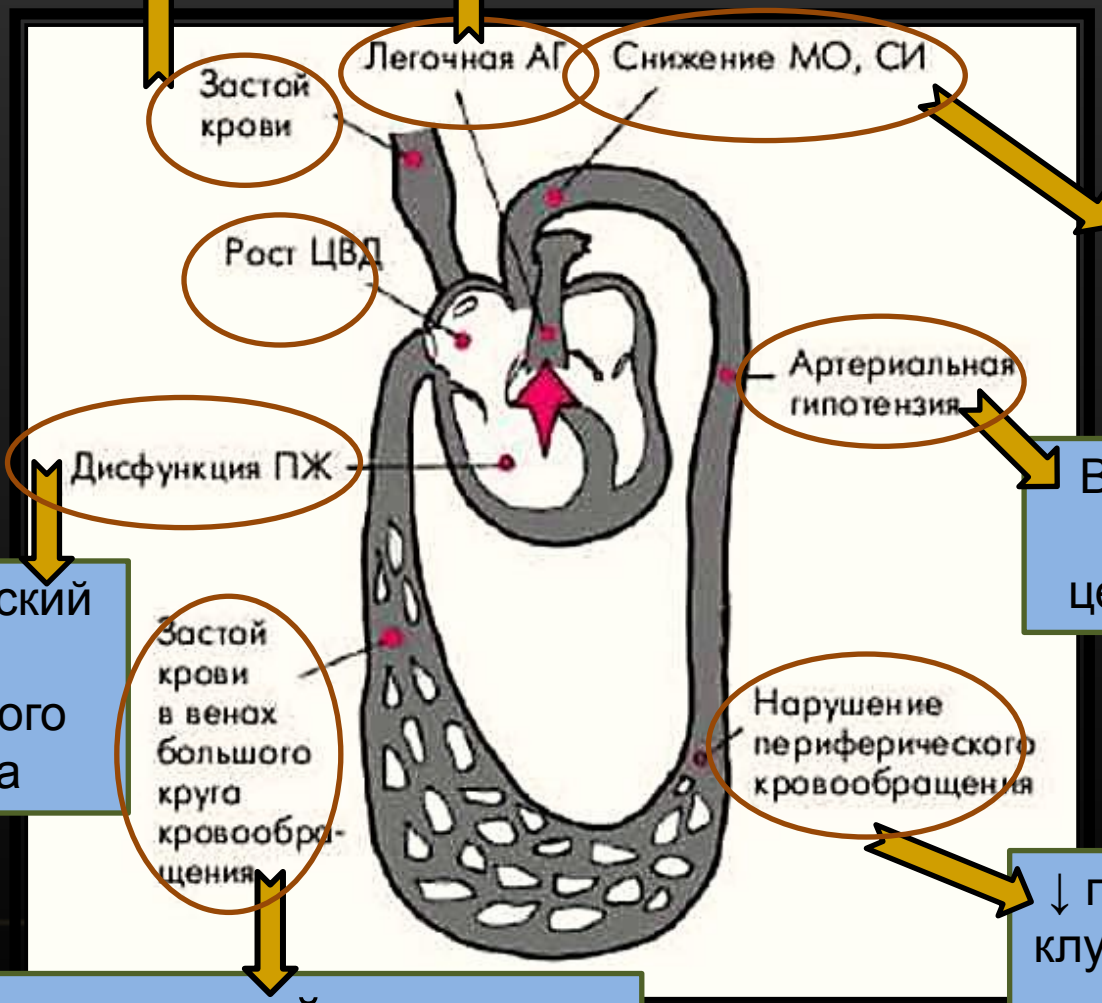

Тахикардия

Вторичная коронарная недостаточность, церебральный синдром

Систолический шум у мечевидного отростка

↓ почечного кровотока и клубочковой фильтрации

Абдоминальный синдром

ТЭЛА. ЛАБОРАТОРНАЯ ДИАГНОСТИКА

- **D -ДИМЕР**

  продукт распада фибрина, небольшой фрагмент белка, присутствующий в крови после разрушения тромба в процессе фибринолиза, содержит два соединяющихся D фрагмента фибриногена, обычно не находится в плазме крови человека, кроме случаев, когда свертывающая система была активирована

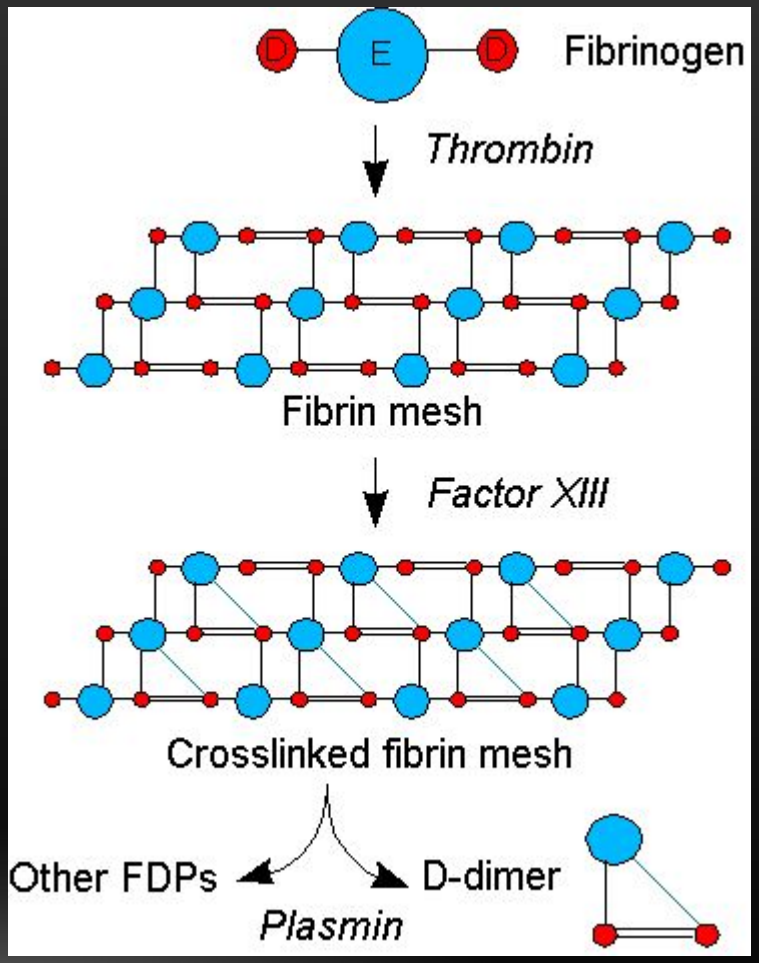

ТЭЛА. ЛАБОРАТОРНЫЕ ТЕСТЫ

- **D-ДИМЕР**

  главная польза — исключение тромбоэмболии, используется в диагностике синдрома диссиминированного внутрисосудистого свертывания (ДВС)
- **при повышенном уровня D-димера подозрение на РА возрастает**
- **при расслоении уровень D-димера сразу очень высокий, в сравнении с другими заболеваниями, где уровень D-димера повышается постепенно**
- **D-димер обладает самой высокой диагностической ценностью в течение первого часа**
- **если D-димер отрицательный, то ИМГ и ПАЯ не исключаются**

РЕНТГЕНОГРАФИЯ ЛЕГКИХ

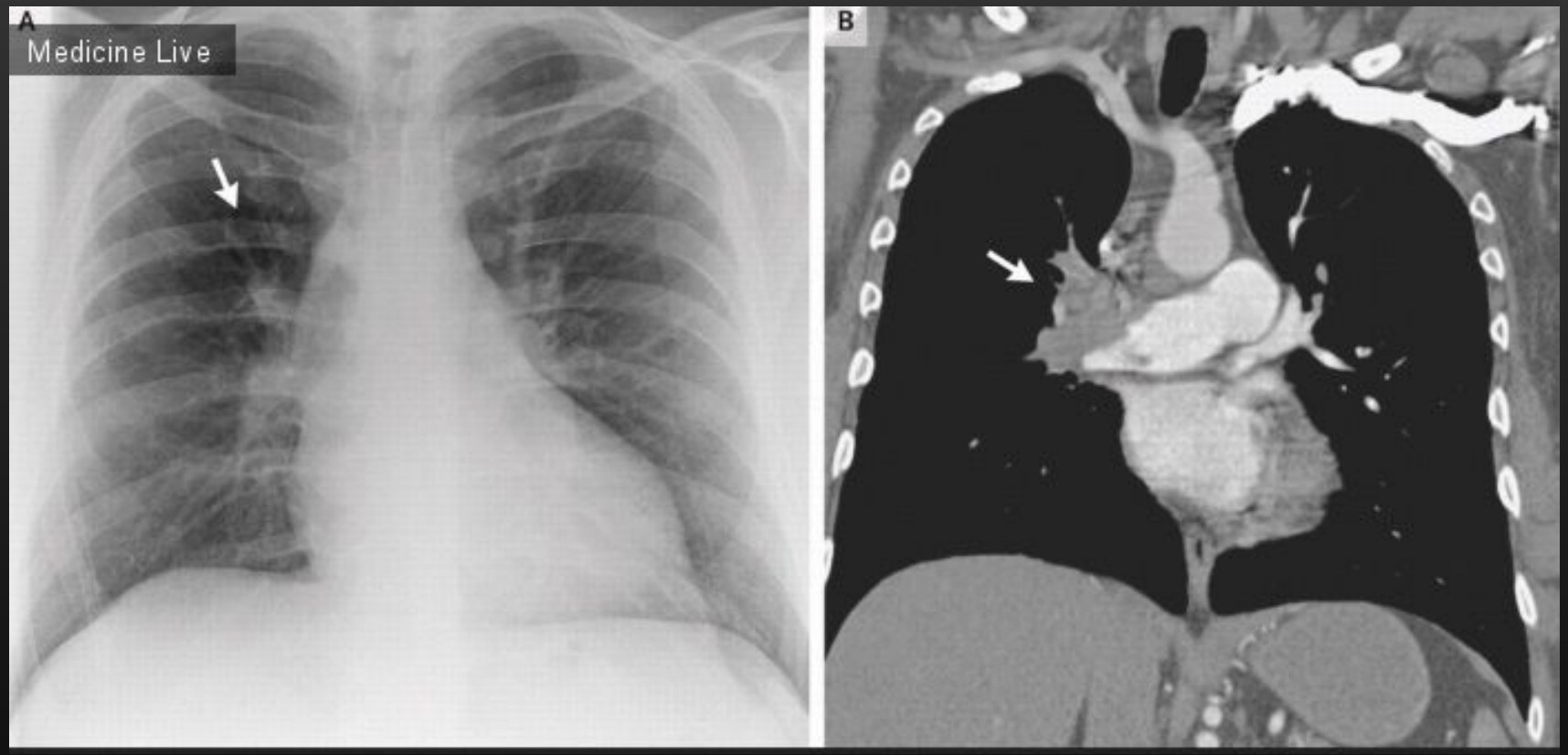

Симптом Вестермарка —одностороннее повышение прозрачности части легочного поля, обусловленное уменьшением кровонаполнения сосудов соответствующей части легкого - признак тромбоэмболии ветвей легочной артерии (изображение А, стрелка), локализованная область олигемии в средней правой зоне, и выбухание легочной артерии в верхней доле правого легкого.

СЦИНТИГРАФИЯ ЛЕГКИХ

ПОЛИПОЗИЦИОННАЯ СЦИНТИГРАФИЯ

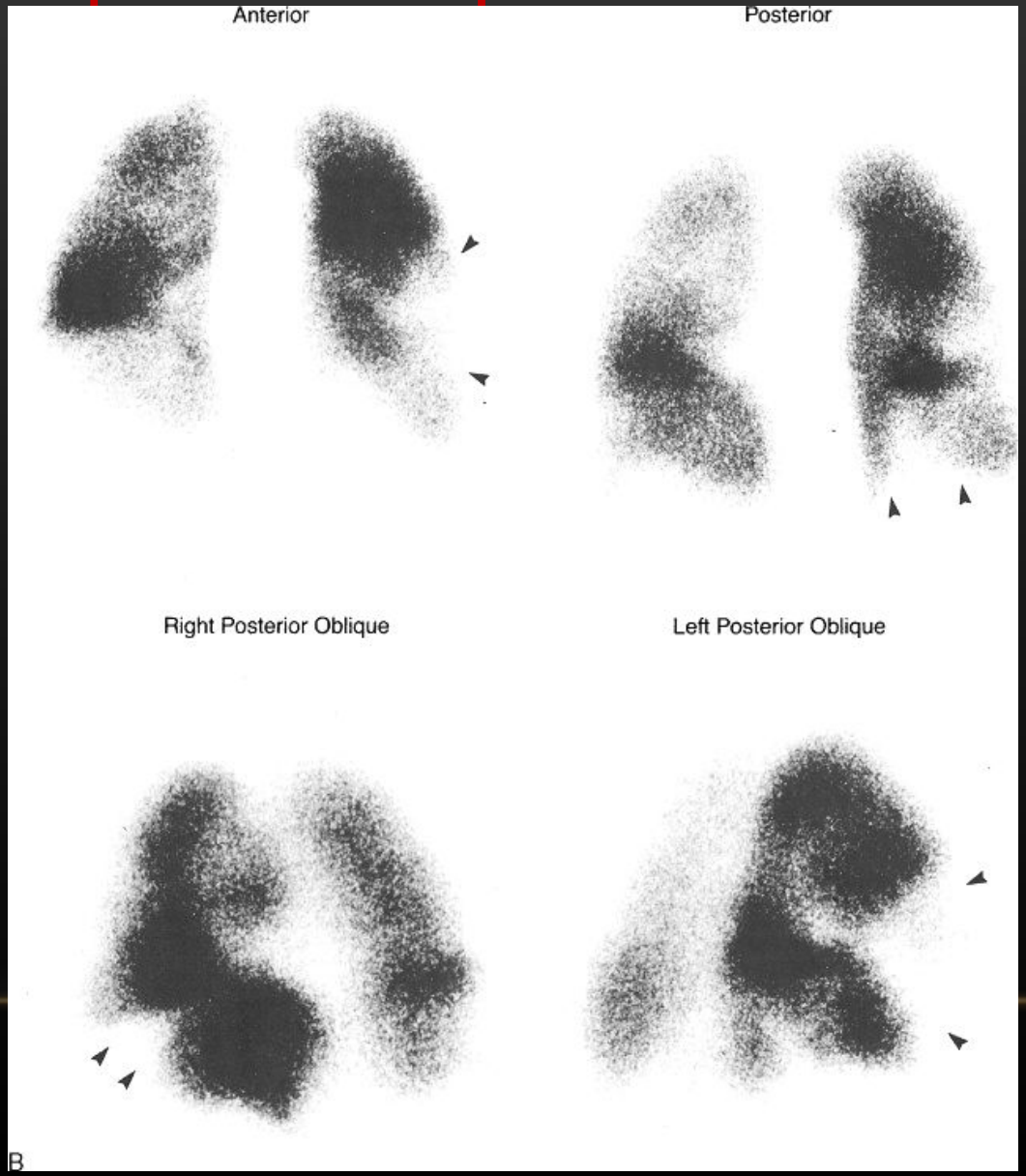

ЭХО-КГ

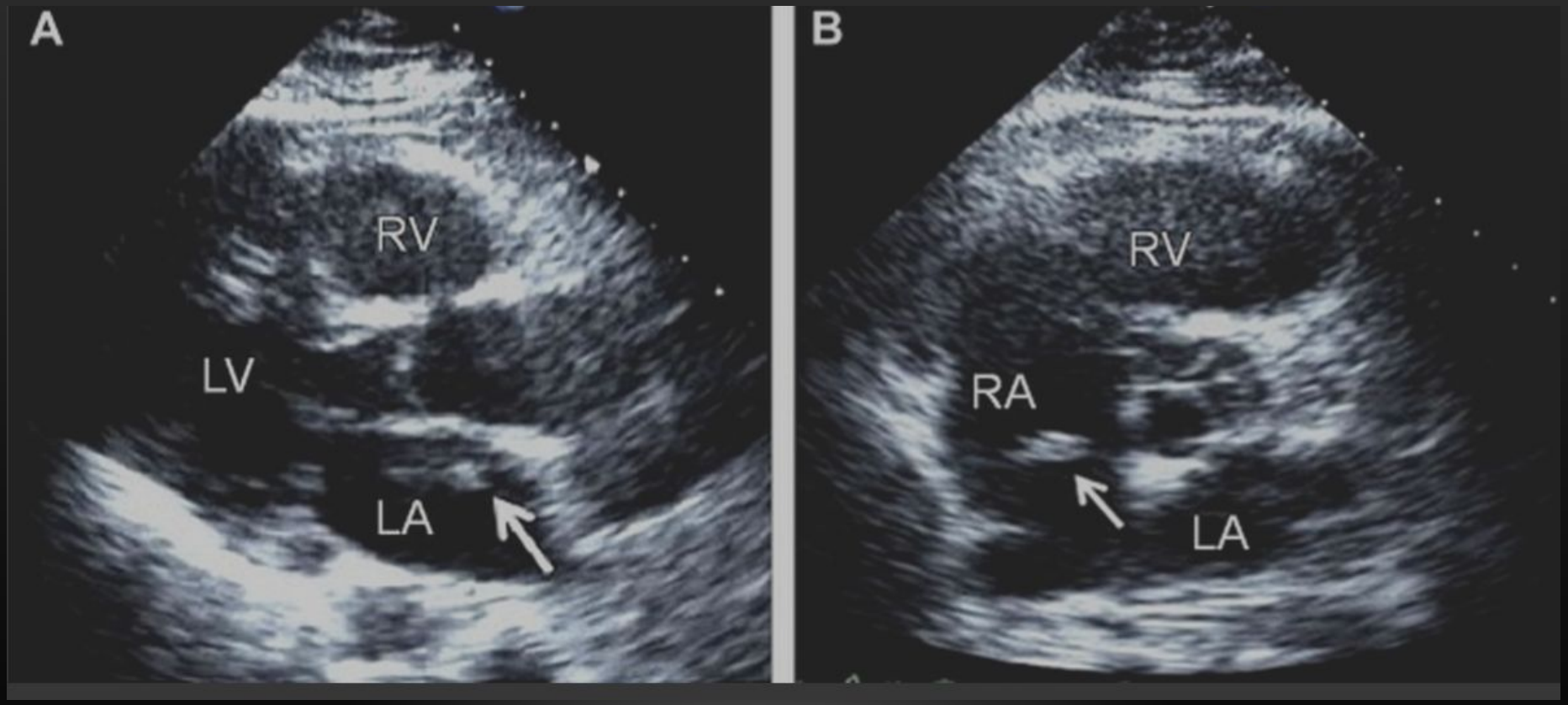

КТ

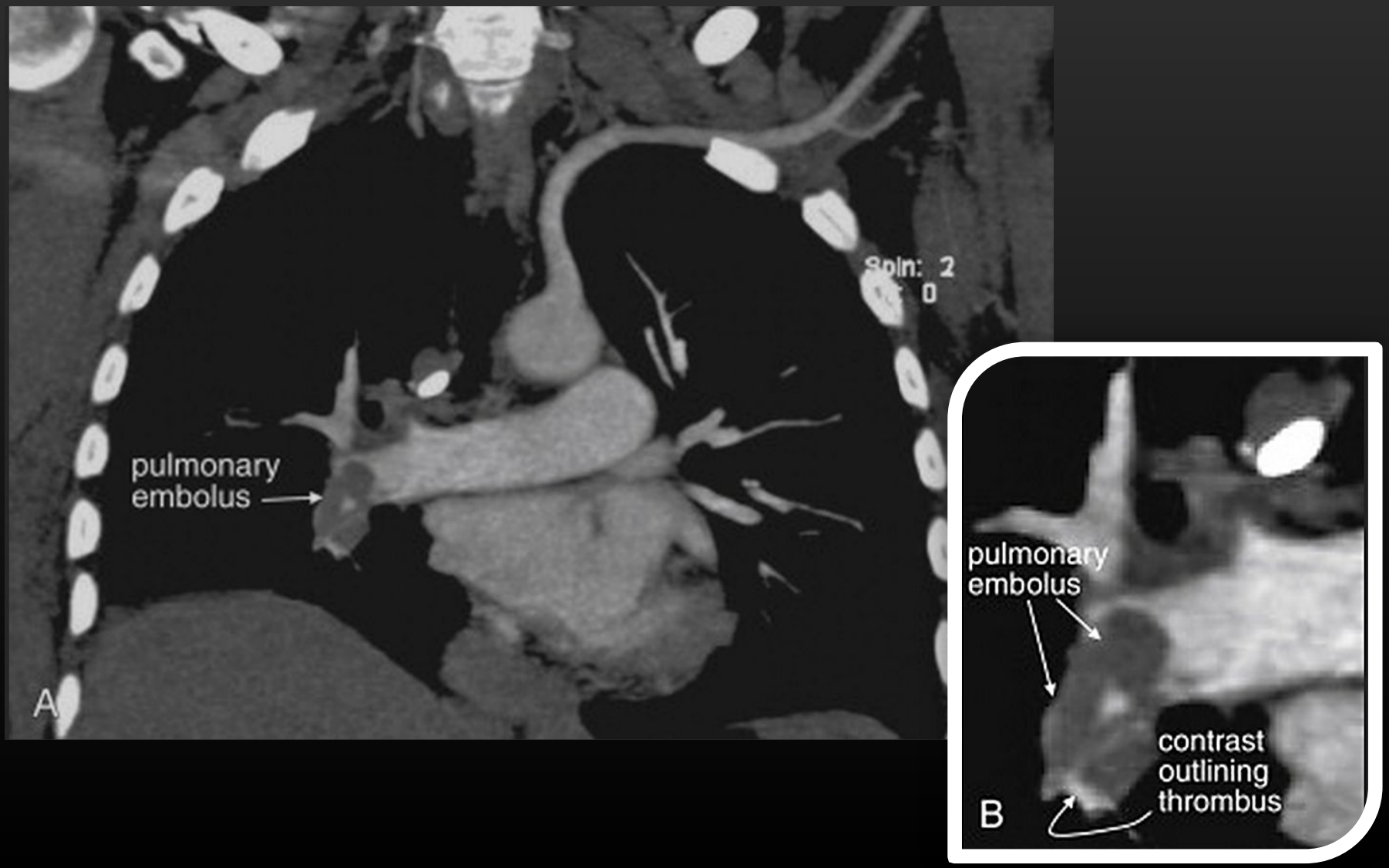
pulmonary
embolus
A
pulmonary
embolus
contrast
outlining
thrombus
B

ТРОМБОЭМБОЛИЯ ЛЕГОЧНОЙ АРТЕРИИ (ТЭЛА)

Ангиопульмонография больного с массивной ТЭЛА

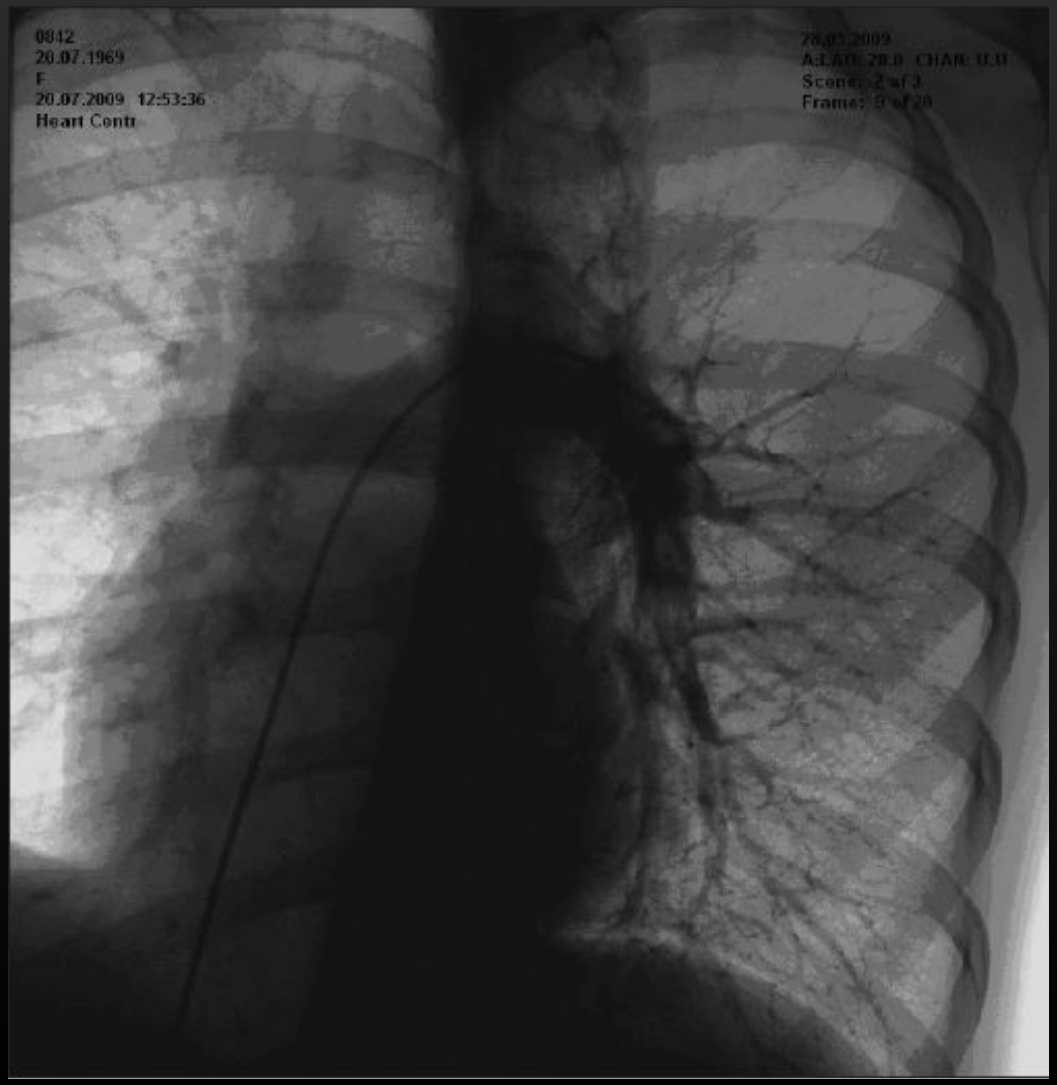

ТРОМБОЭМБОЛИЯ ЛЕГОЧНОЙ АРТЕРИИ (ТЭЛА)

Не инвазивные методы

Тромболизис

Установка кава-фильтра

Антикоагулянтная терапия

Гемодинамическая и дыхательная поддержка

Инвазивные методы

Тромбэмболэктомия из легочной артерии 1924 год Киршнер

В нашей стране методику эмболэктомии в условиях окклюзии полых вен разработали и успешно применяли В.С. Савельев, Н.Н. Малиновский, М.Е.Жадкевич (1979 г.) .

Операция в условиях временной окклюзии полых вен.

Оперативное вмешательство в условиях искусственного кровообращения.

Экстракорпоральная мембранная оксигенация (ЭКМО)

Рентгенэндоваскулярная перфорация тромба и тромболизис

КАВА-ФИЛЬТР TRAPEASE И ЕГО МОДИФИКАЦИЯ OPTEASE

- Принципиально новая двухярусная конструкция
- Преимущества – размер доставляющего устройства – 6 Fr, лёгкость имплантации, высокая противоэмболическая эффективность, малое количество осложнений(на 189 установок –

3 случая тромбоза НПВ, 1 – заб

рюшинная гематома, 1 рецидив

ТЭЛА)

- OptEase – съёмный фильтр, имеет

крючок на каудальном конце.

ЭМБОЛЭКТОМИЯ В УСЛОВИЯХ ИСКУССТВЕННОГО КРОВООБРАЩЕНИЯ(1959 Г)

- На I этапе операции (до вводного наркоза!) следует начать вспомогательную веноартериальную перфузию, для чего обычно выполняют канюляцию бедренных сосудов
- Введение больного в наркоз
- Вслед за этим проводят продольную стернотомию.

Вскрывают перикард, через правое ушко канюлируют верхнюю полую вену, нижнюю полую – интраперикар диально окклюзируют турникетом.

- Вскрывают просвет легочного ствола, кровь аспири руют аппаратным отсосом и выполняют эмболэктомию.

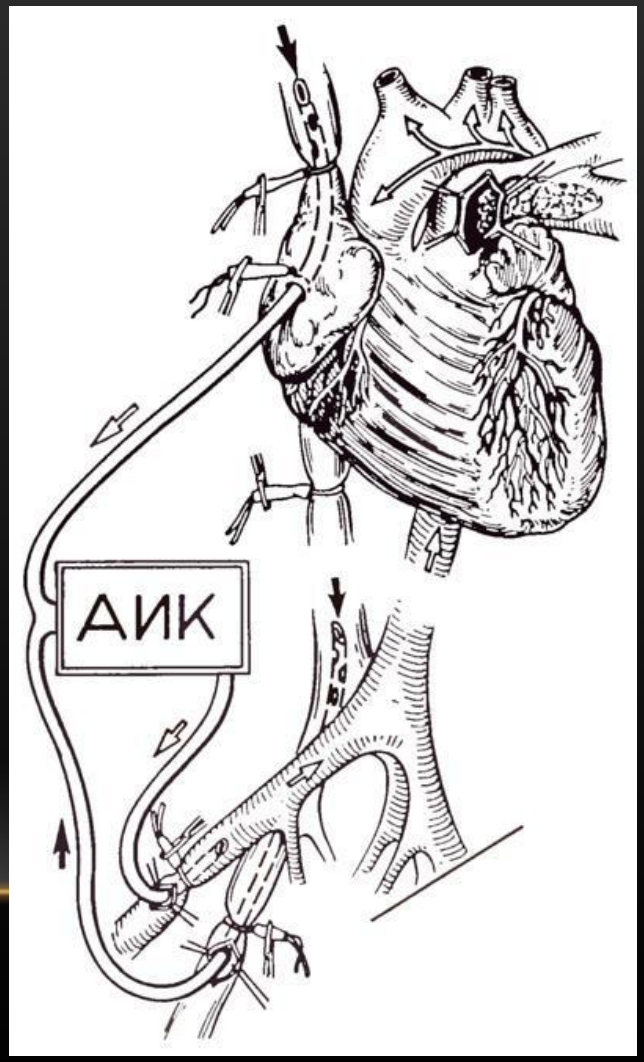

ТРОМБОЭМБОЛИЯ ЛЕГОЧНОЙ АРТЕРИИ (ТЭЛА)



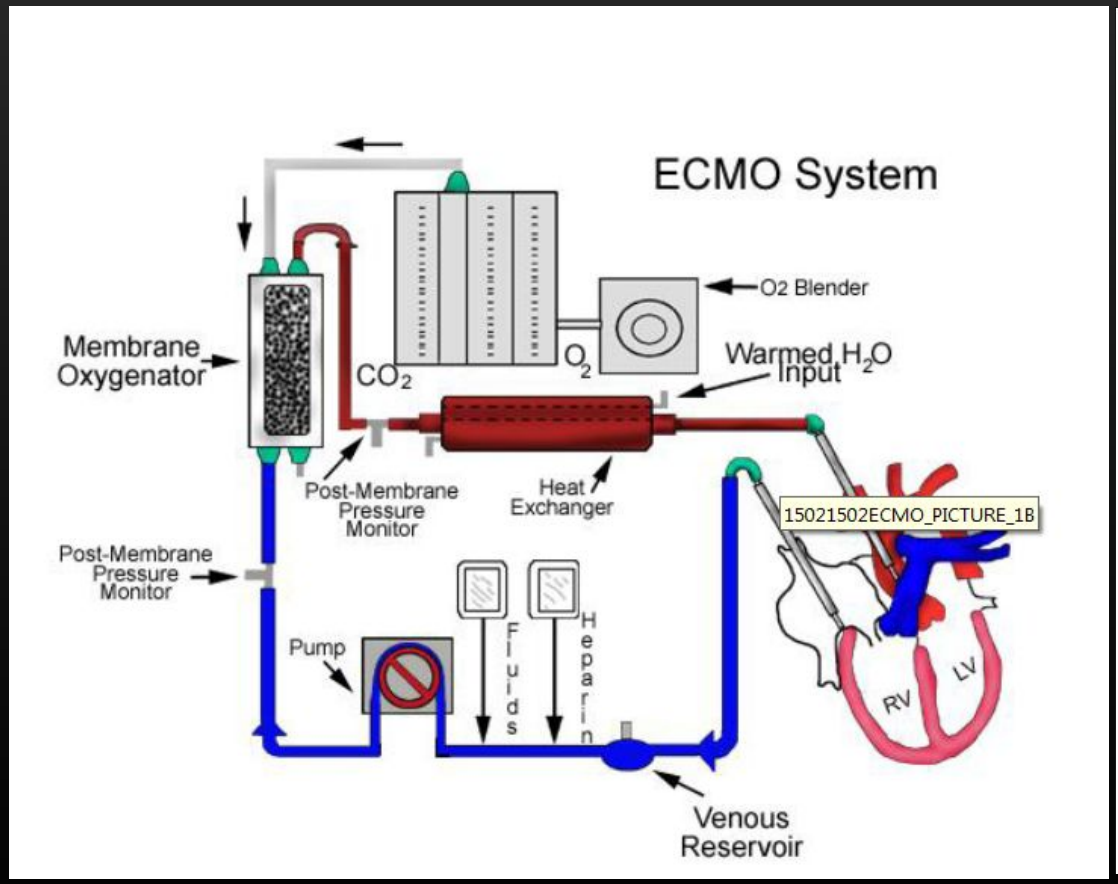

ЧРЕСКОЖНОЕ ИНВАЗИВНОЕ ЛЕЧЕНИЕ

- Абсолютные показания к тромболизису.
- Методы:

1) фрагментация тромба
2) реолитическая тромбэктомия гидродинамическими устройствами
3) секционная тромбэктомия с аспирацией
4) ротационная тромбэктомия
5) низкодозовый катетерный тромболизис

СПОСОБЫ ПРОФИЛАКТИКИ ВЕНОЗНЫХ ТРОМБОЭМБОЛИЧЕСКИХ ОСЛОЖНЕНИЙ

- Антиагреганты (ацетилсалициловая кислота) – проф. эффективность низка, как монопрофилактика не применяется.
- Антикоагулянты - хорошо доказанная профилактическая эффективностью (риск ВТ и ТЭЛА уменьшается в 2 раза)
- Механические способы – методы выбора при высоком риске кровотечений (эластическое бинтование, пневматическая компрессия нижних конечностей, венозный насос для стопы)
- Раннее прекращение постельного режима (по возможности)
- Установка кава-фильтров

ДИФФЕРЕНЦИАЛЬНАЯ ДИАГНОСТИКА БОЛИ В ГРУДИ

СПАСИБО ЗА ВНИМАНИЕ!