

Первый Санкт-Петербургский  
государственный медицинский университет им.  
акад. И.П. Павлова



*Цикл «Олимпийская травма»*

Лёгкая атлетика.

«Травмы поля».

Прыжки

Презентация подготовлена  
Ивановой Ю.О.

# План заседания

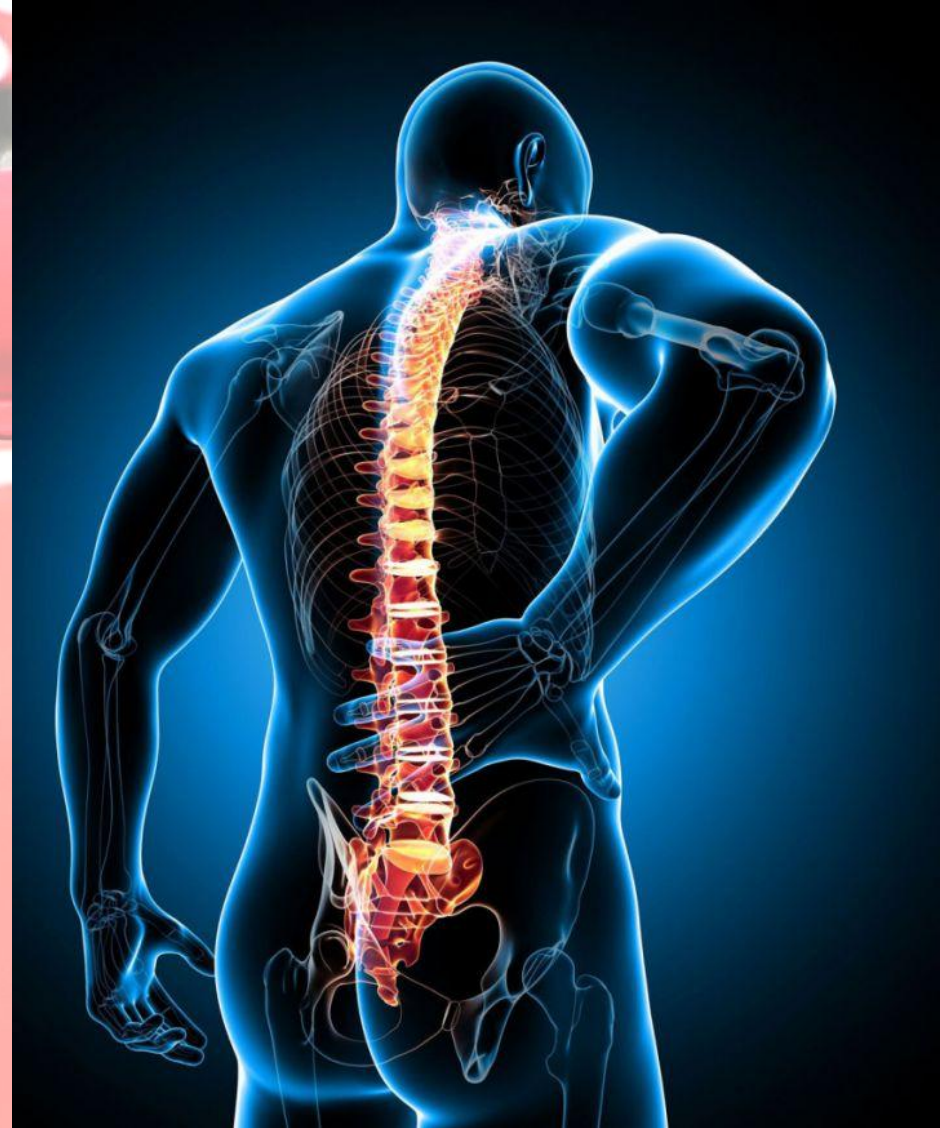1. Топ – 3 травмы, наиболее часто встречающиеся в беговых дисциплинах лёгкой атлетики;
2. Оказание первой помощи;
3. Оказание специализированной помощи;
4. Реабилитация.

# Топ - 3

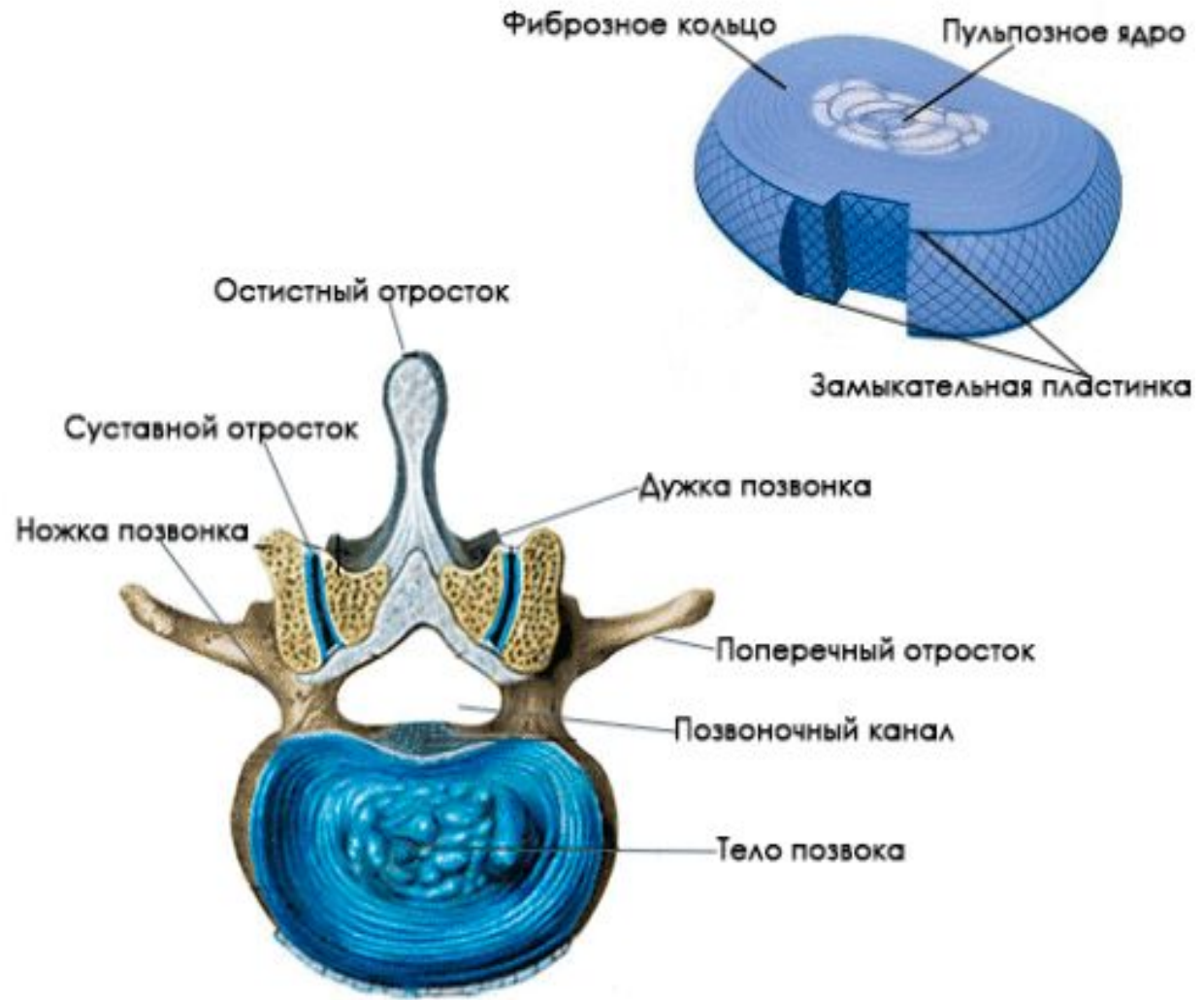
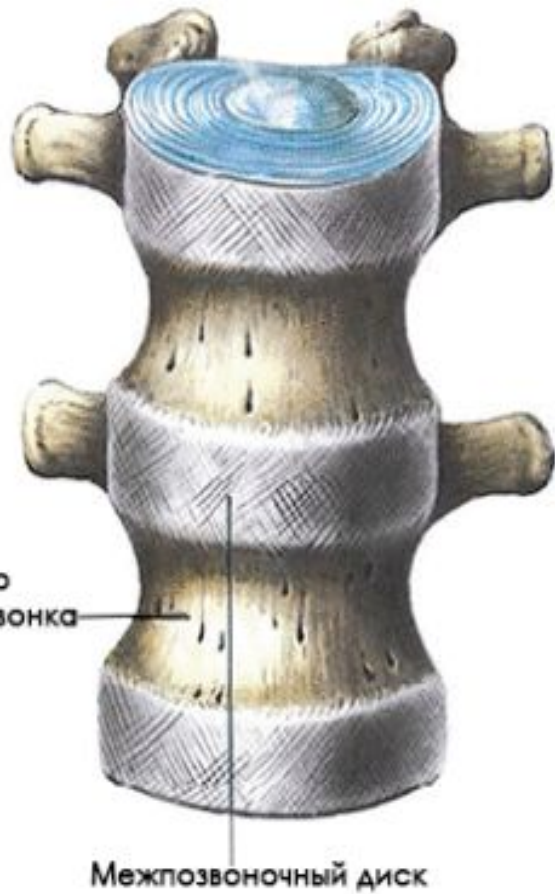
- Травмы позвоночного столба;
- «Колено прыгуна»;
- Травмы связок голеностопного сустава.

# Травмы позвоночного столба

- Дисторсия шейного отдела;
- Остеохондроз поясничного отдела.

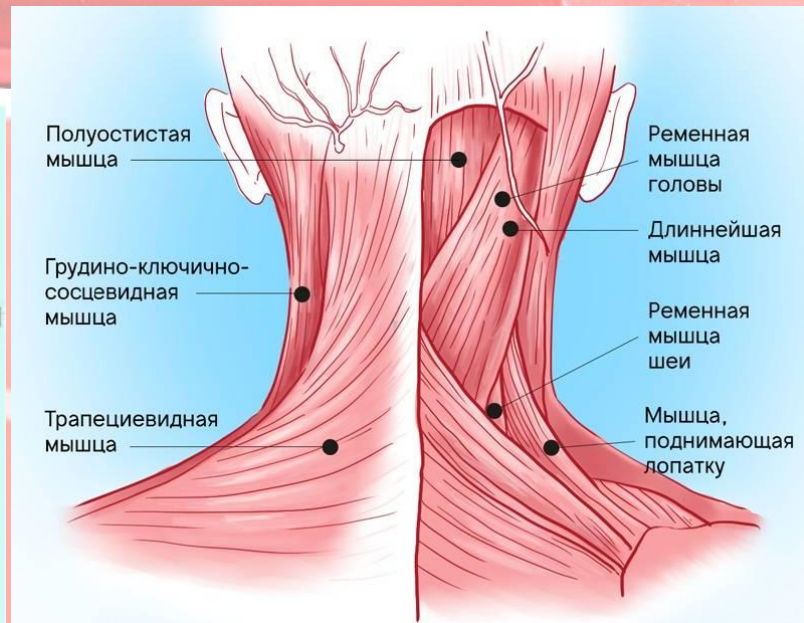
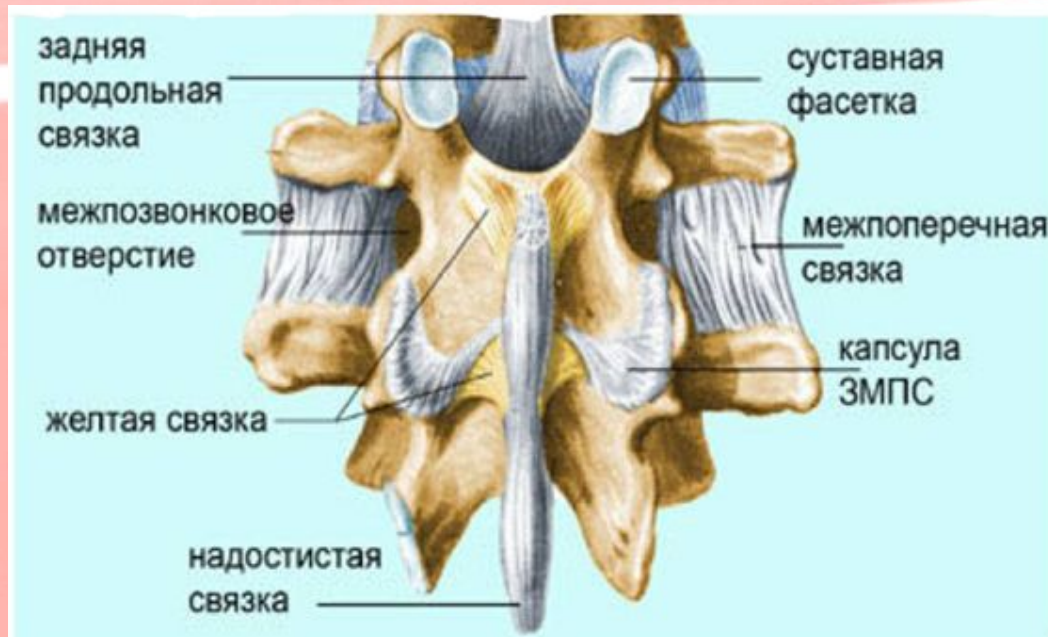


# Анатомия позвоночного столба



# Дисторсия шейного отдела позвоночника

- это патологическое состояние, при котором повреждаются позвонки шеи, но функционирование позвоночного столба полностью сохраняется.



# СИМПТОМЫ



- сильная боль, которая может распространяться на плечи и затылок;
- невозможность движения головой;
- спазмы мышц;
- отек и деформация шейного отдела;
- снижение чувствительности кожи, её онемение и побледнение;
- уменьшение силы мышц рук.

Первая помощь

**Обездвижить и  
госпитализировать!**

P.S. Можно произвести новокаиновую блокаду по Вишневскому непосредственно в очаг боли



# Лечение



Проводится только консервативное лечение.

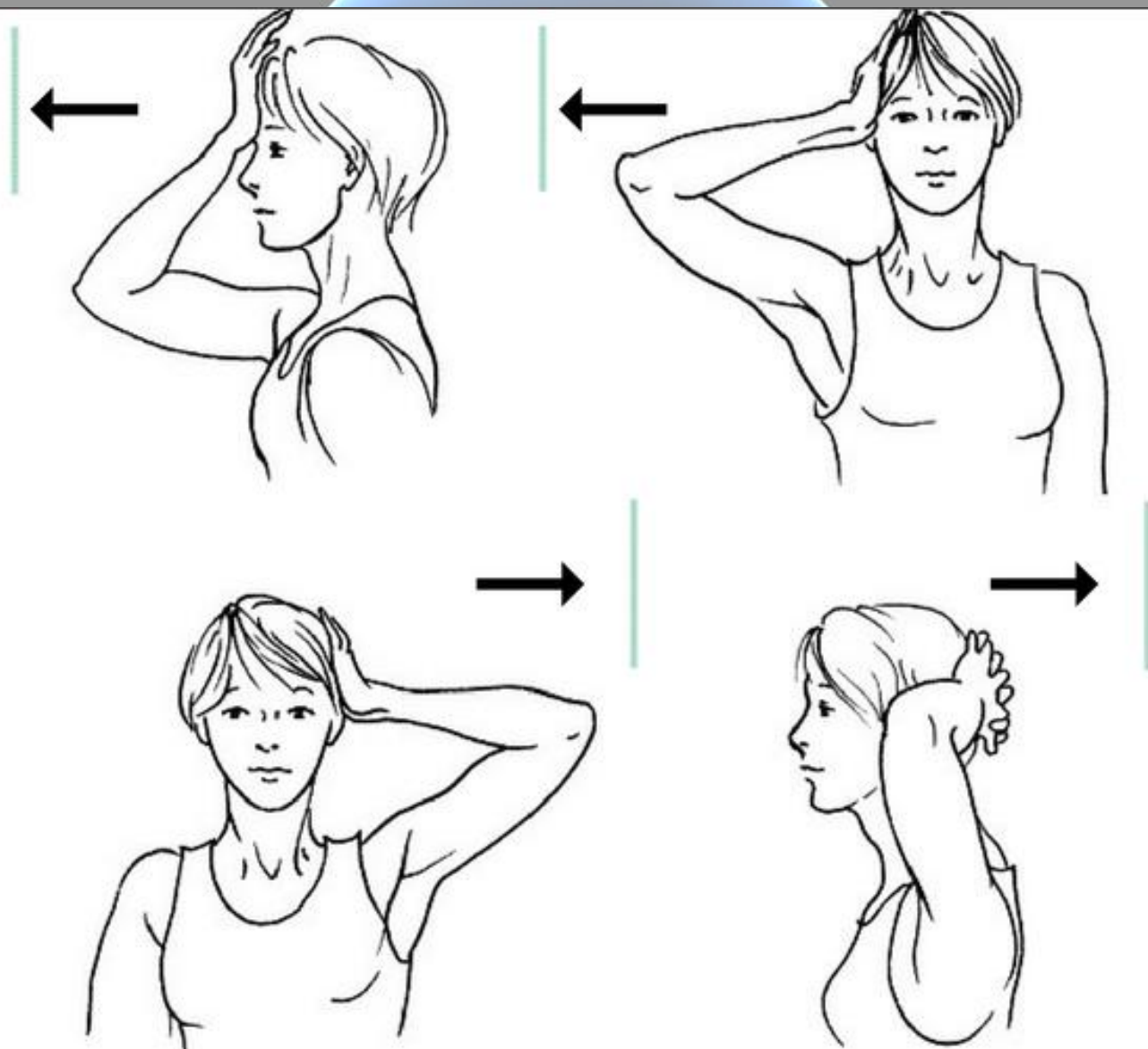
## Немедикаментозное лечение

- Постельный или щадящий режим (4-6 недель);
- Воротник Шанца;
- Массаж;
- Кинезиотейпирование.

## Медикаментозное лечение

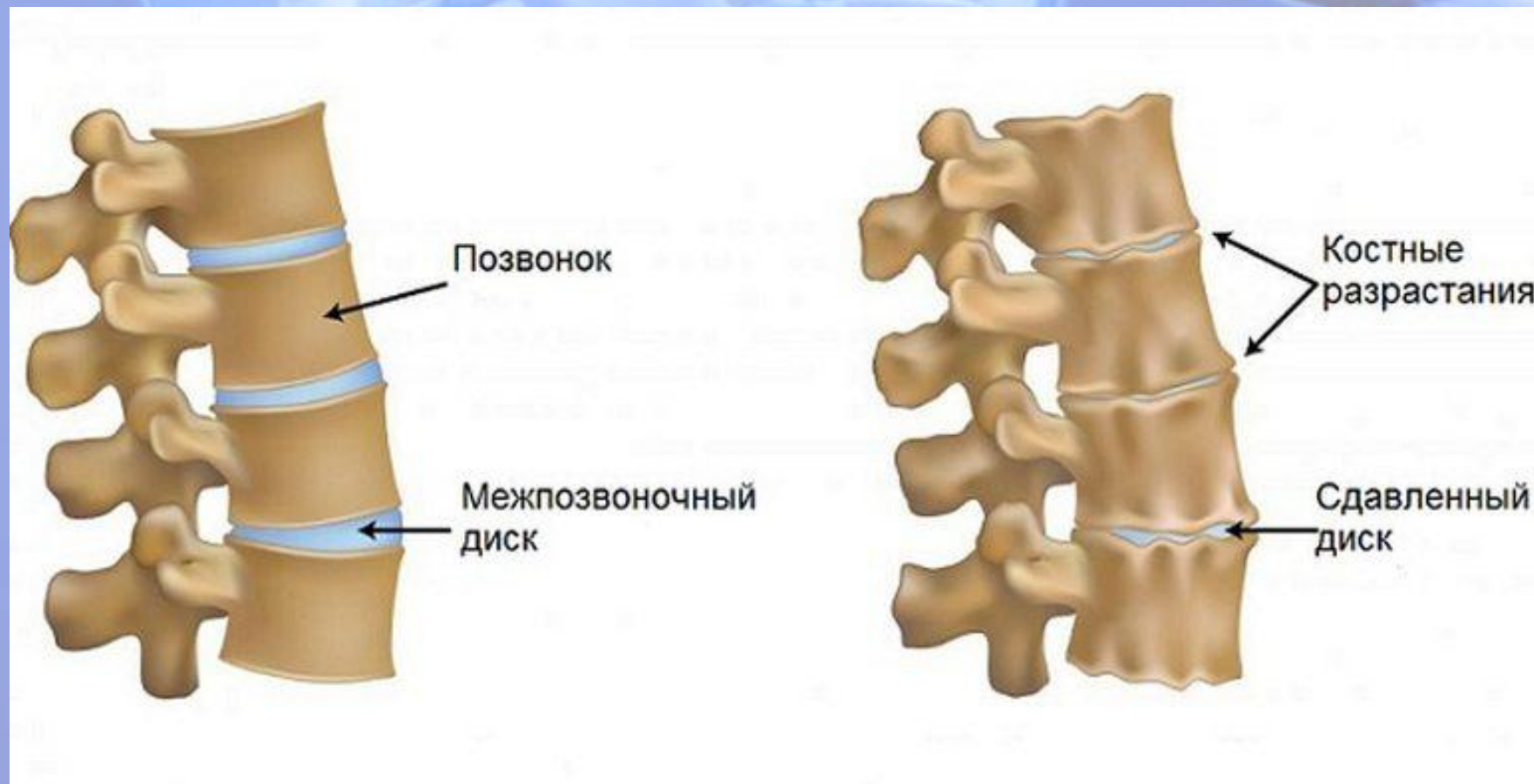- НПВС;
- Витамины группы В;
- Кальций;
- Хондропротекторы.

# Реабилитация



# Поясничный остеохондроз

- это изменение формы позвонков и уменьшение эластичности межпозвонковых дисков, вследствие нарушения питания клеток.



# СИМПТОМЫ

- Ощущение скованности в пояснице;
- Боли в пояснице:

Люмбаго – приступообразная боль, которая возникает в ответ на резкое движение, или поднятие тяжести.

Люмбалгия – боль нарастает, и становится регулярной.

Люмбоишалгия – болезненные ощущения, холода или жара в поясничной области и нижних конечностях.

- Онемение, боль, покалывание пальцев на ногах, в стопах;
- Нарушения функций мочеиспускания.

# Стадии поясничного остеохондроза

- I. Первая стадия болезни, характеризуется проявлением болей в пояснице — люмбаго, спазмом мышц, местной отечностью кожи.
- II. Вторая стадия, начинается с люмбалгии. Боли становятся регулярными и интенсивнее, чем в начальной стадии.
- III. Третья стадия характеризуется появлением межпозвоночных грыж.
- IV. Четвертая стадия. Из-за постоянных сильных болей, движение больного затруднено.

# Лечение

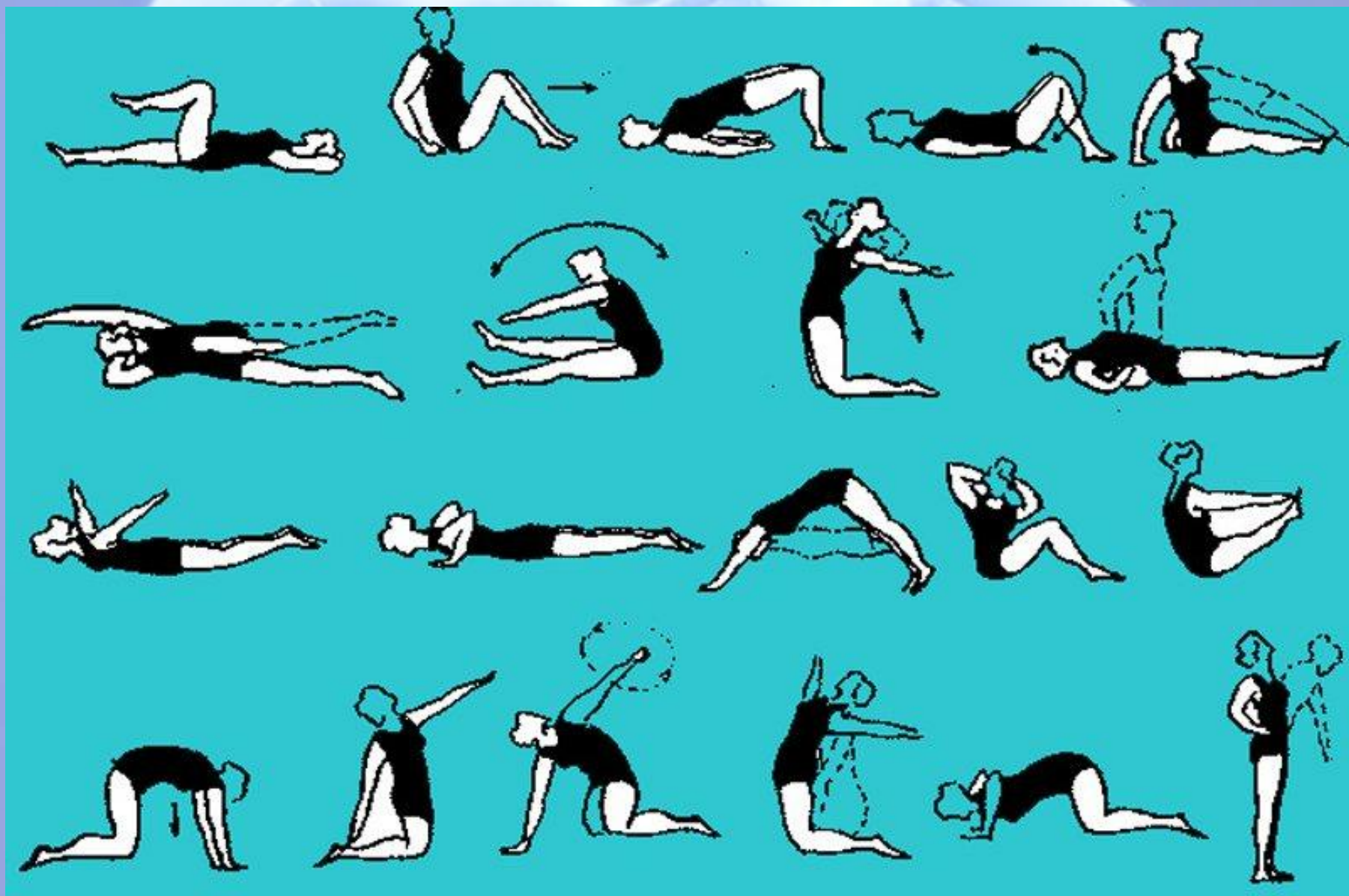
## Консервативное лечение Немедикаментозное лечение

- Покой;
- Массаж;
- Мануальная терапия;
- Диета;
- Кинезиотейпирование.

## Медикаментозное лечение

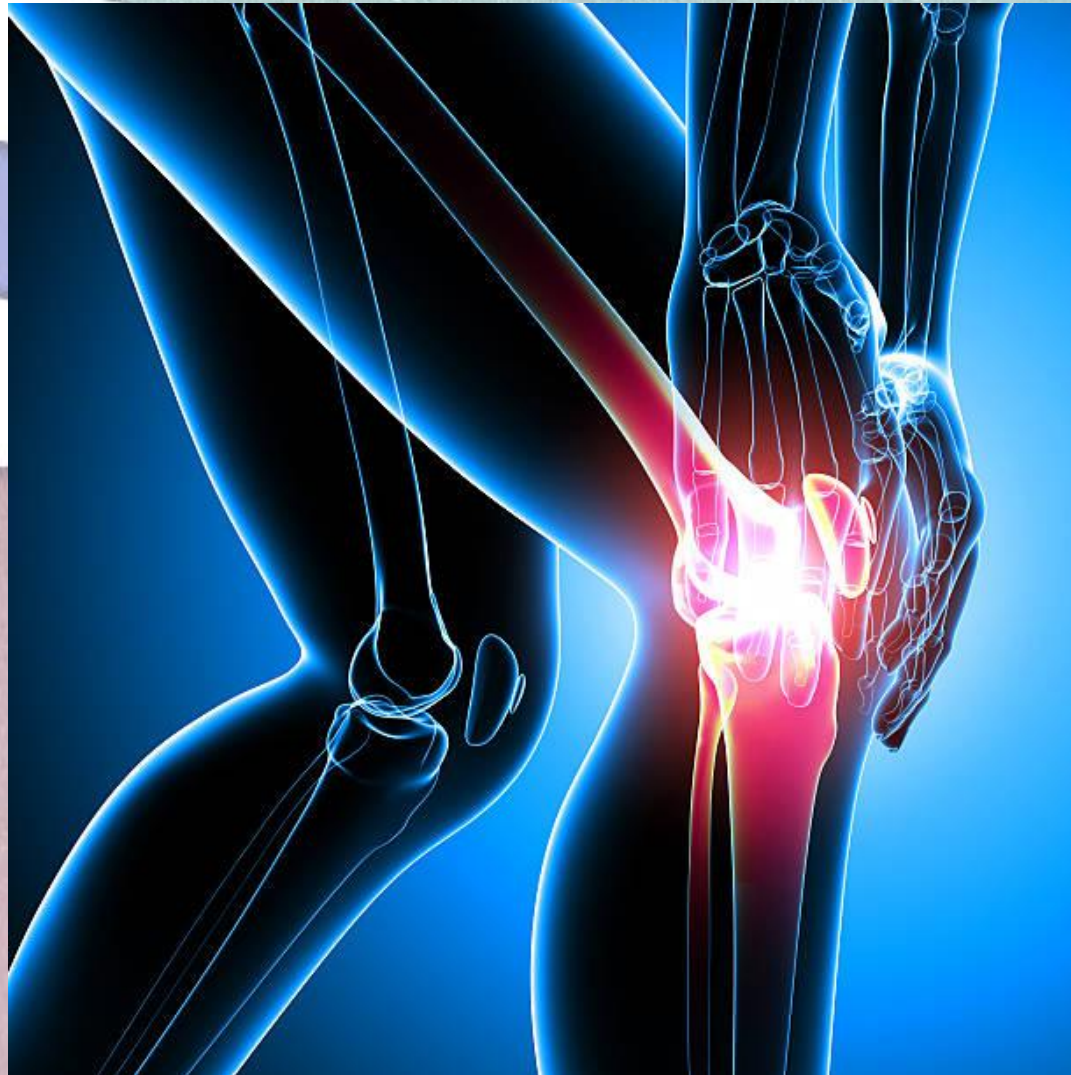- НПВС;
- ГКС;
- Миорелаксанты;
- Витамины группы В.

# ЛФК



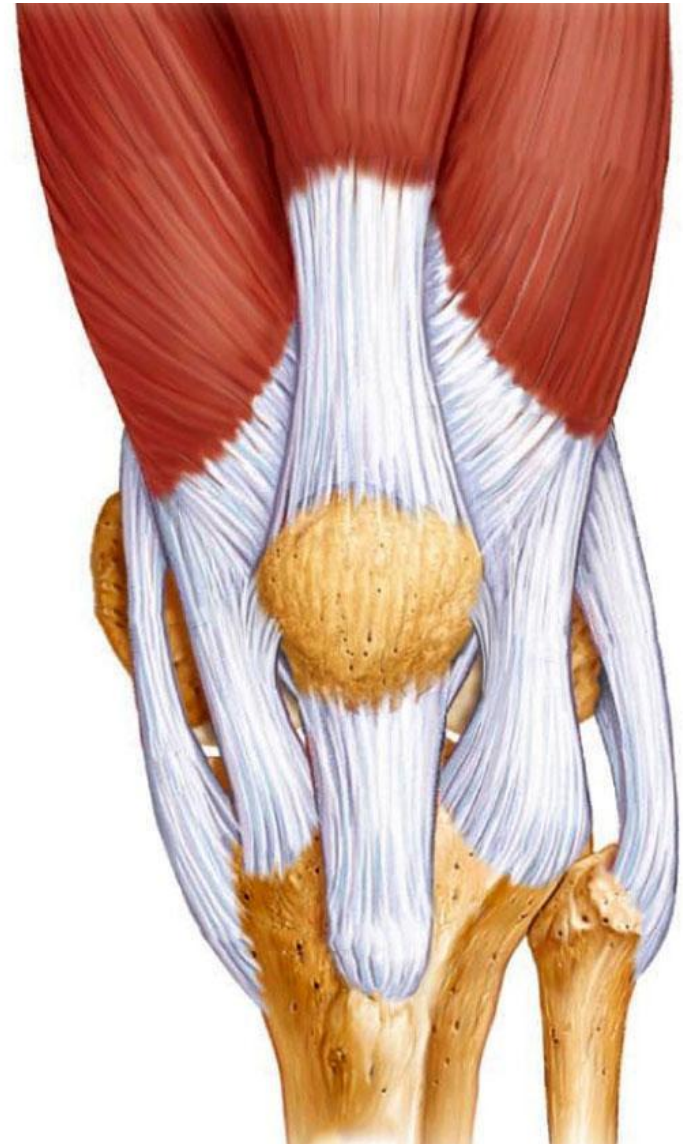
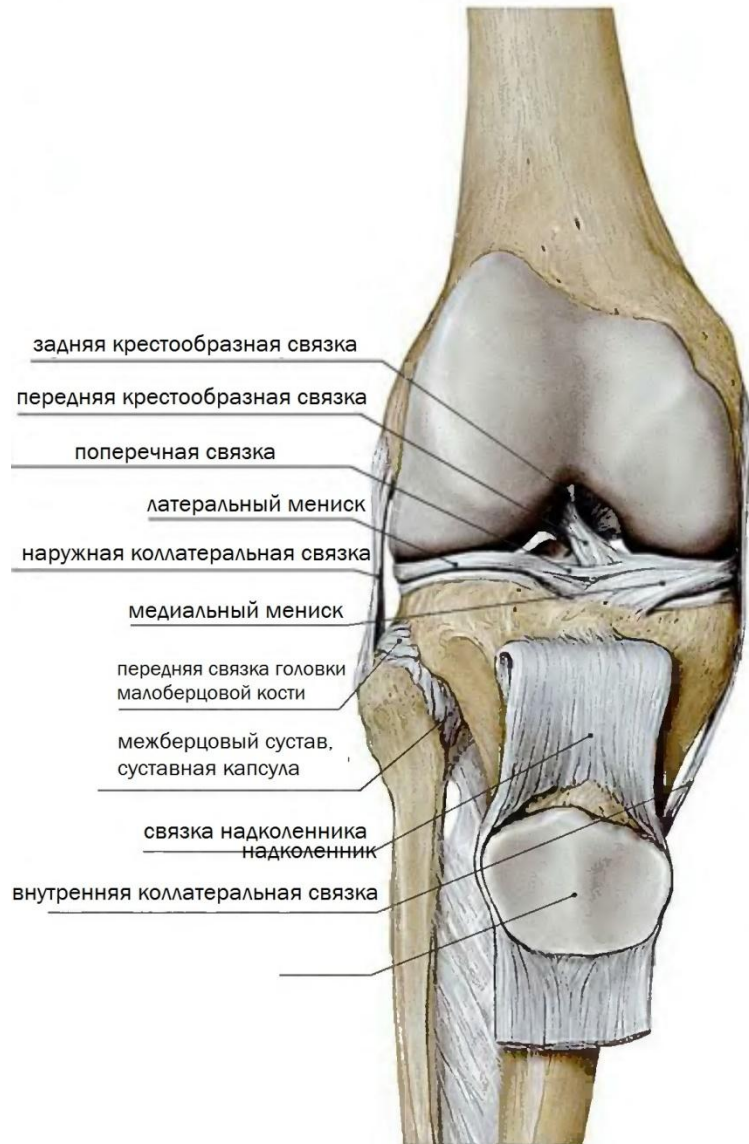
# «Колено прыгуна»

- это тендинит собственной связки надколенника.



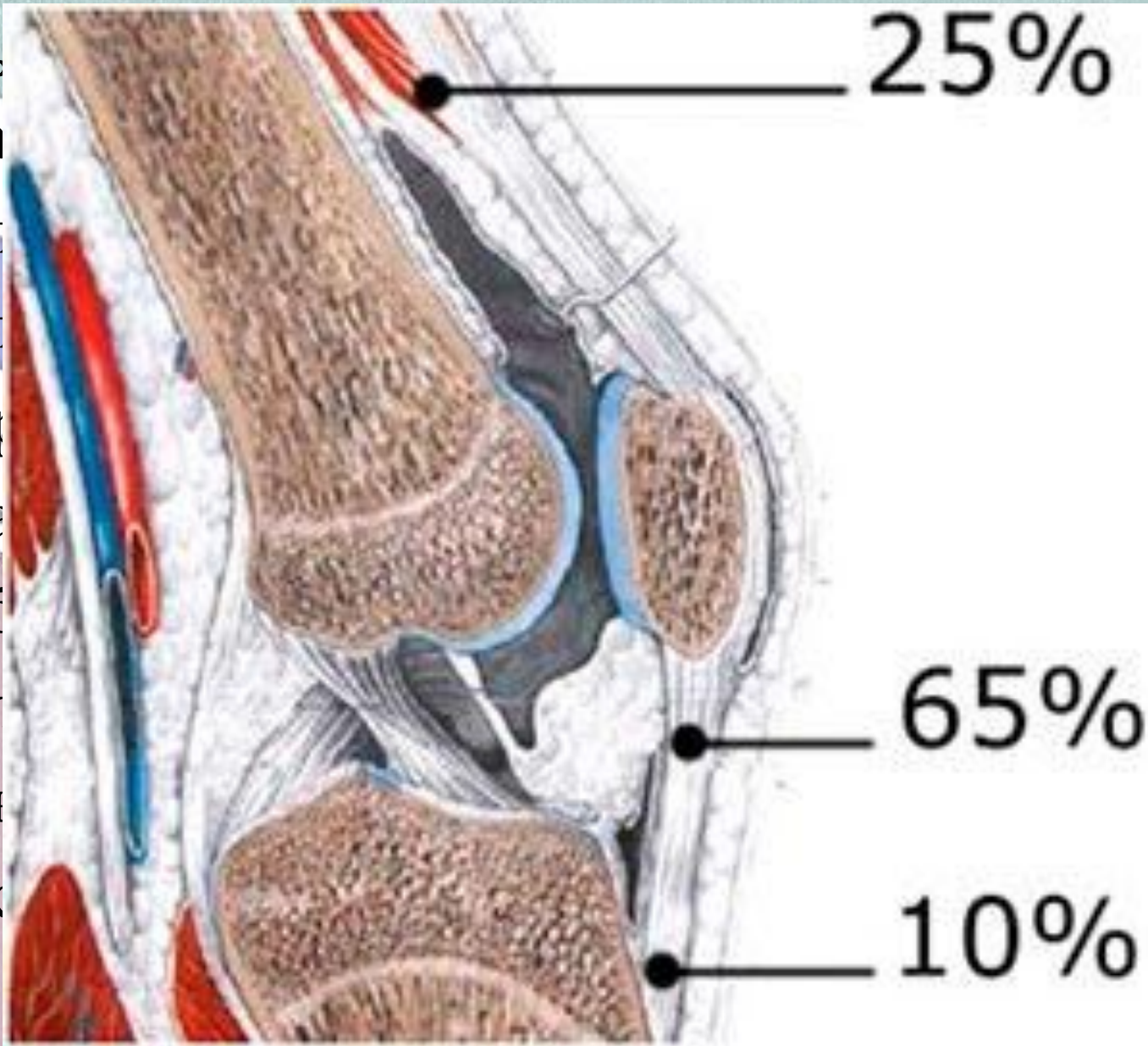


# Анатомия коленного сустава



# СИМПТОМЫ

- Боль
- Ирра
- Усил
- Усил
- Покр
- Огра
- Слаб
- Мес
- Пов
- Хрус



ика и  
лена;  
;  
СТИ;  
ва;  
ова;

# Стадии

I стадия. Дискомфорт только во время повышенных физических нагрузок и во время тренировок.;

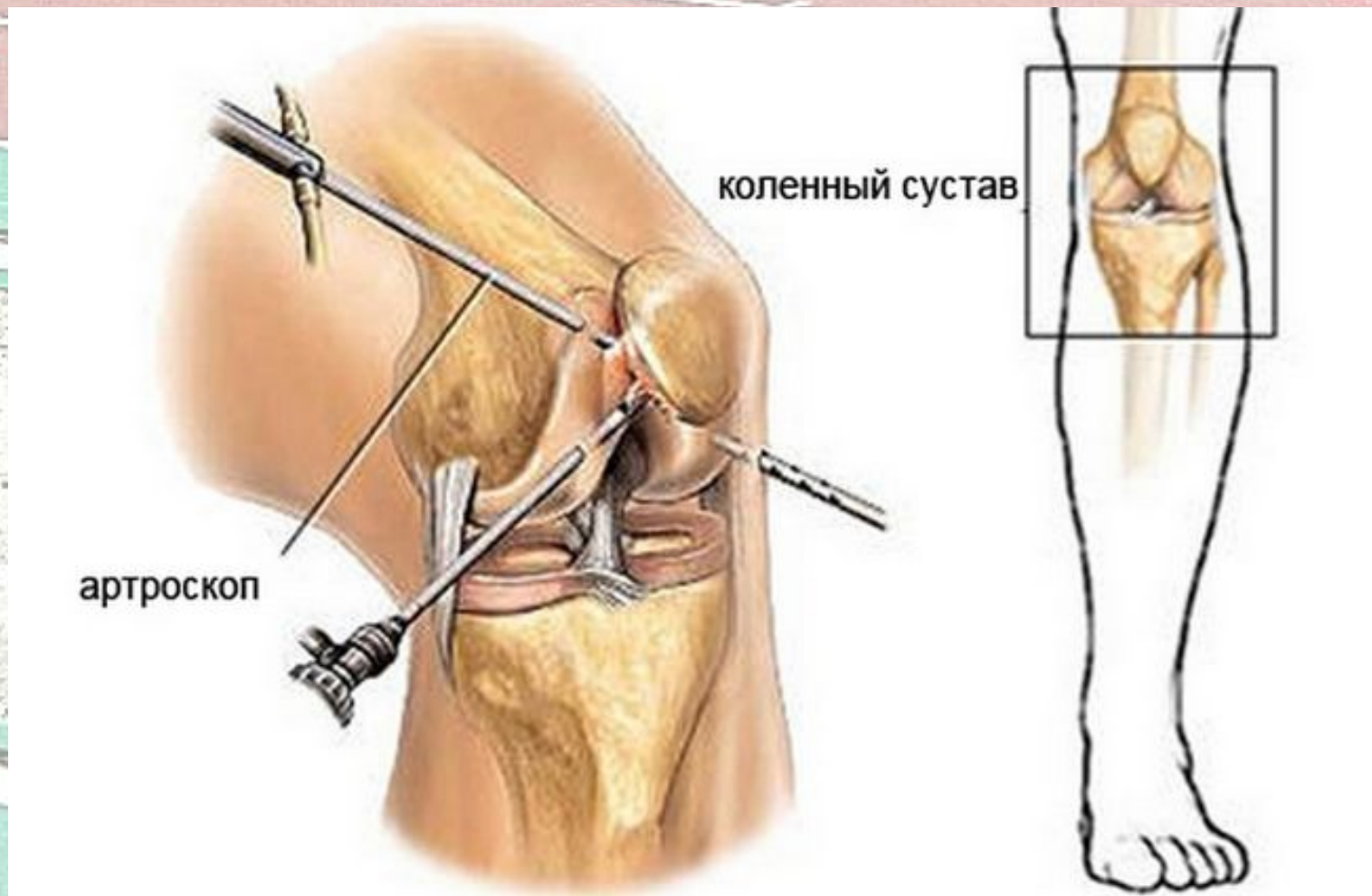
II стадия. Болезненные ощущения не только при занятиях спортом, но также в состоянии покоя;

III стадии. Признаки становятся ярко выраженными. При отсутствии своевременного лечения болезненность усиливается;

IV стадия. Воспалительный процесс распространяется на близлежащие ткани и сопровождается множественными осложнениями.

# Лечение

1. Оперативное лечение – артроскопия или открытое удаление поражённых участков;



# Лечение

## II. Консервативное лечение

### Немедикаментозное лечение

- Покой;
- Холод;
- Массаж;
- Ортез;
- Кинезиотейпирование.

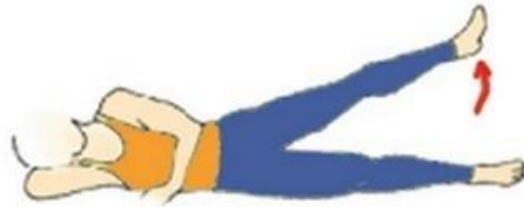### Медикаментозное лечение

- НПВС;
- ГКС.

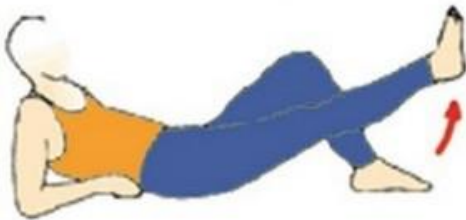
### Физиотерапия

- Магнитотерапия;

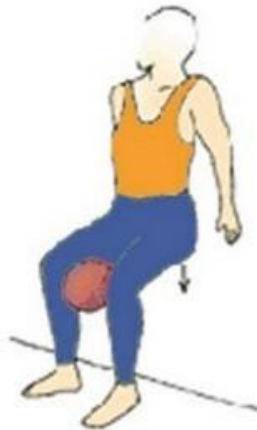# Реабилитация



подъем ноги вбок



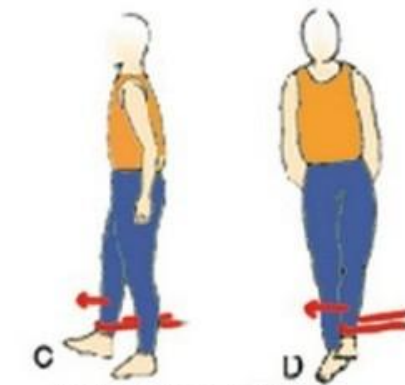
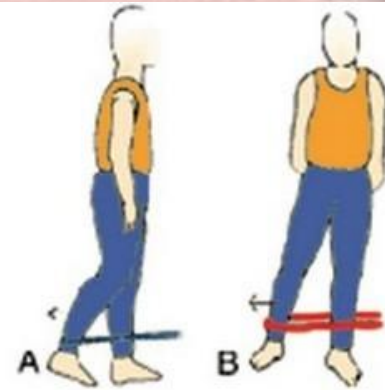
Подъем прямой ноги



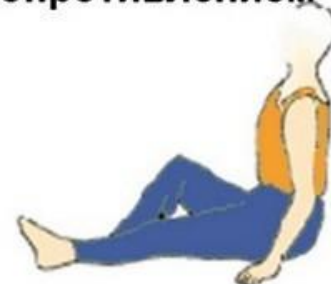сжатие мяча



степ

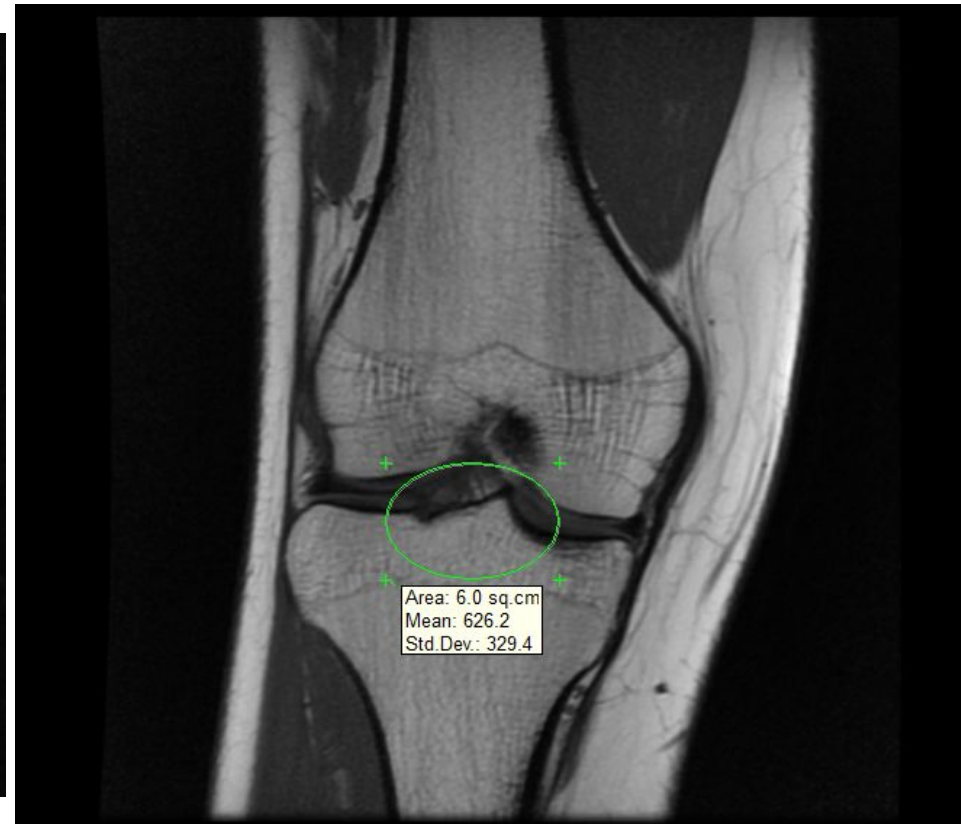
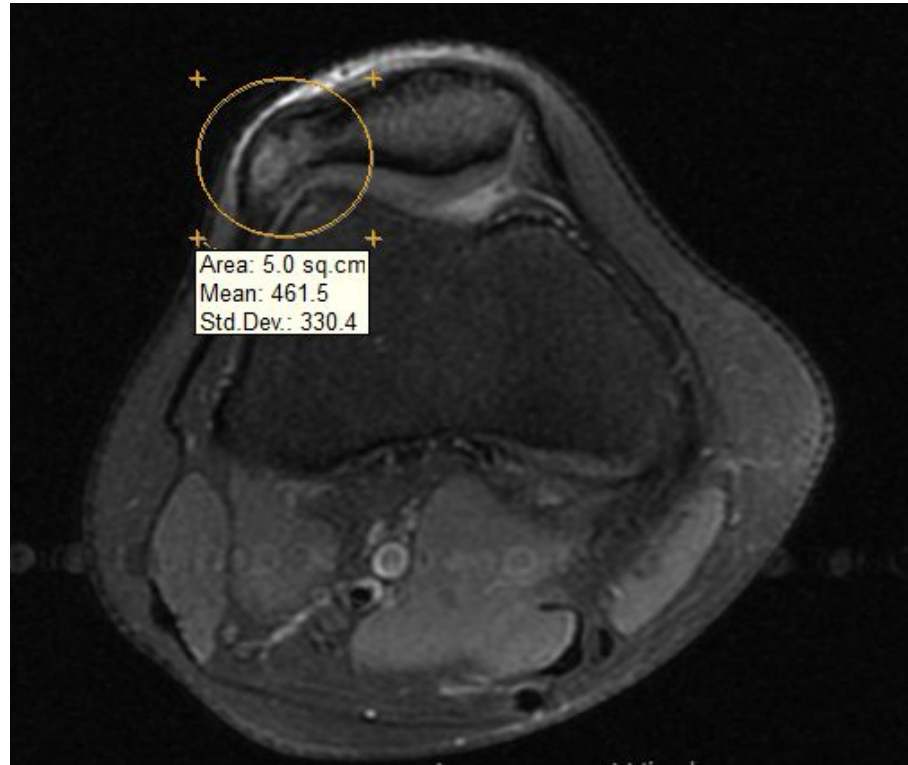


махи ногой с сопротивлением



изометрические сокращения четырехглавой мышцы

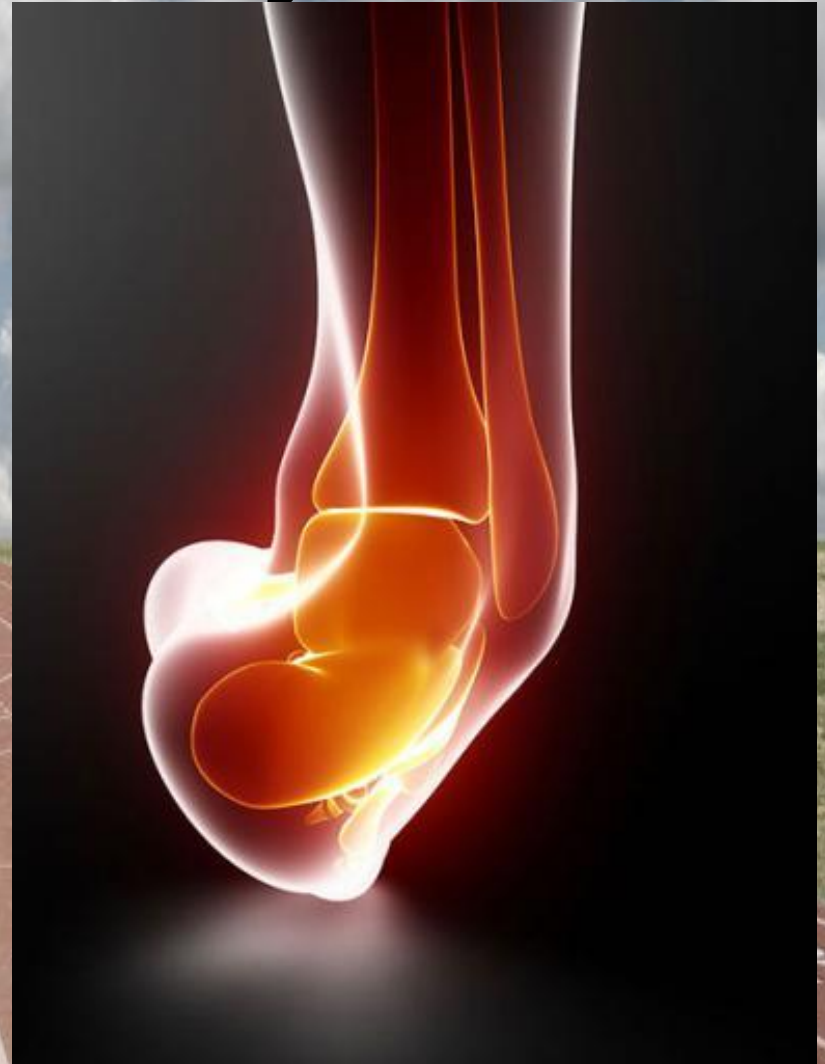# МРТ – признаки посттравматической деформации латеральных отделов надколенника



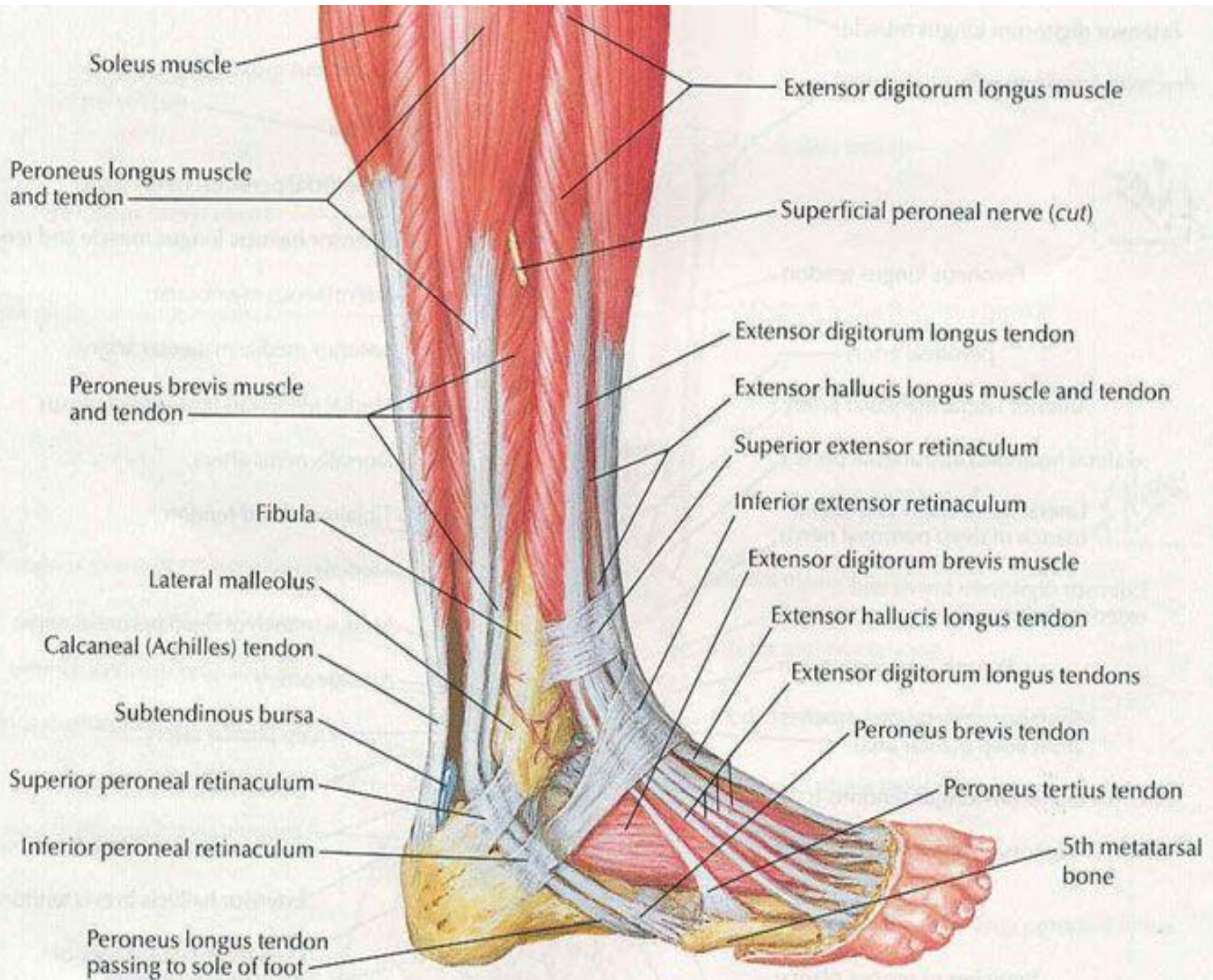
МРТ – признаки разрастания костно-фиброзной ткани

# Травмы связок голеностопного сустава

- Растяжение;
- Надрыв;
- Разрыв







# СИМПТОМЫ

- Боль в области повреждённых связок;
- Боль усиливается от механического воздействия на место травмы;
- Невозможность передвижения на травмированной ноге;
- Образовывается отёк и припухлость;
- Покраснение кожных покровов;
- Локальное повышение температуры;
- Подкожное кровоизлияние.

# Первая помощь

- Холод;
- Покой;
- Фиксация голеностопного сустава в удобном положении.



# Лечение

## Немедикаментозное лечение

- Покой;
- Холод;
- Массаж;
- Бандаж;
- Кинезиотейпирование.

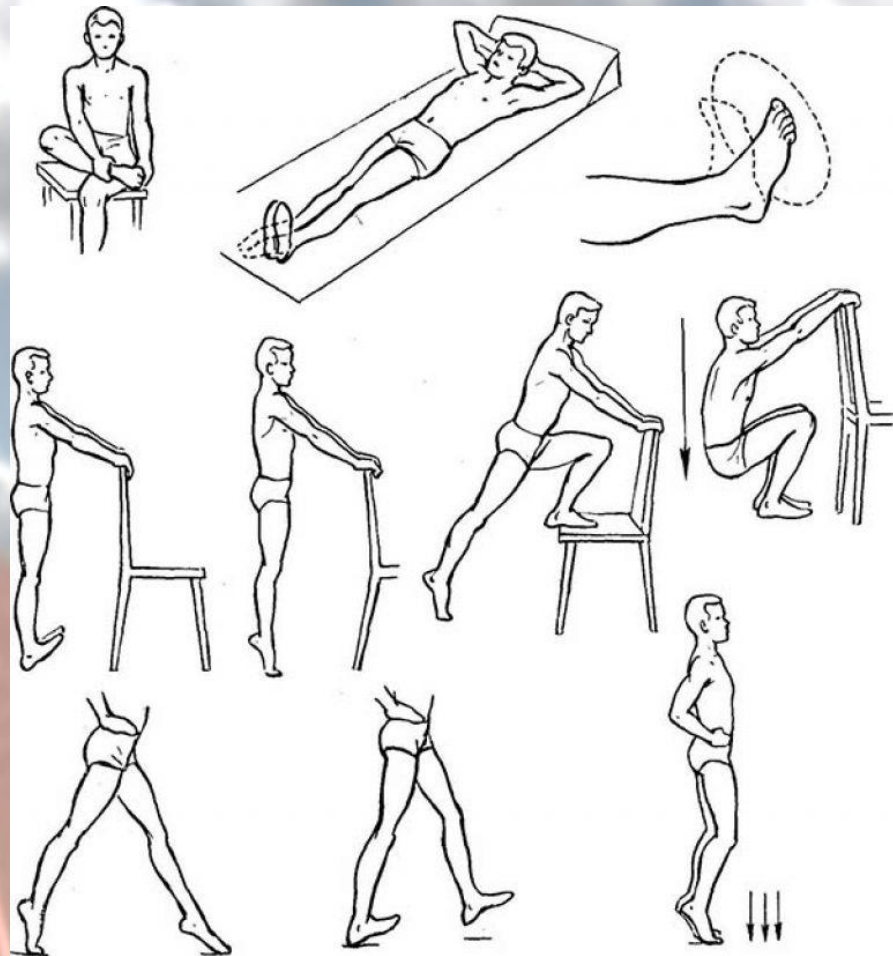
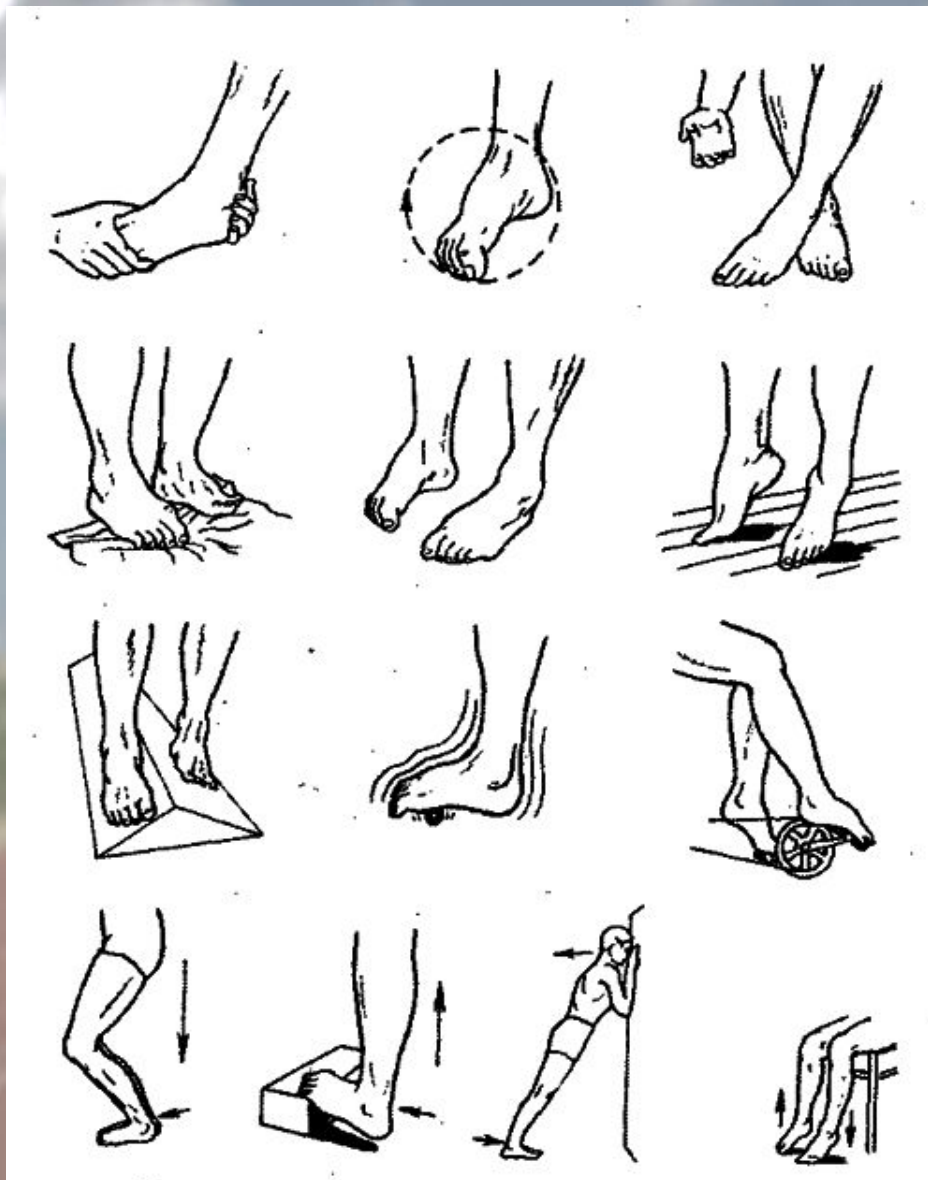
## Медикаментозное лечение

- НПВС;
- ГКС;
- Разогревающие мази.

## Физиотерапия

- УВЧ (с 3 дня);

# Реабилитация



Спасибо за внимание!

**ПСС ПАРЕНЬ...**

**НЕ ХОЧЕШЬ НЕМНОГО ПОБЕГАТЬ?**

