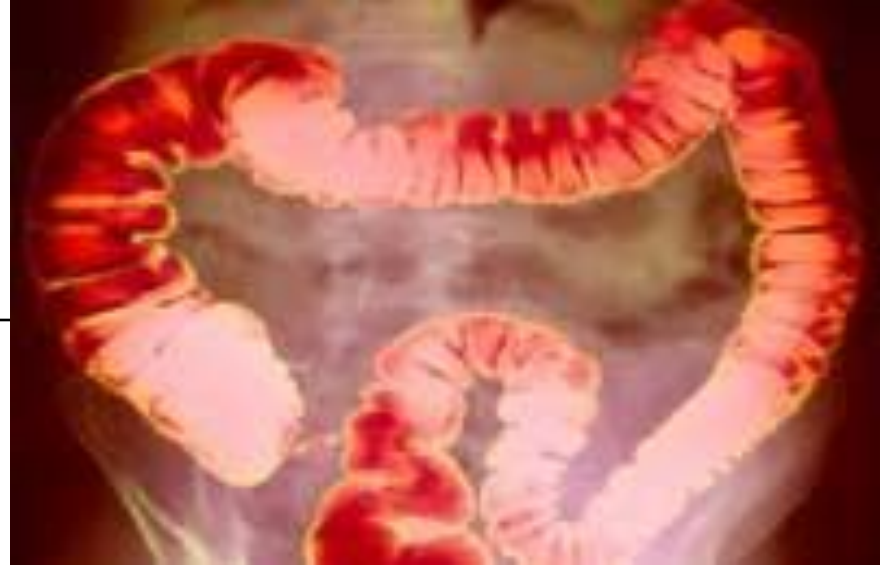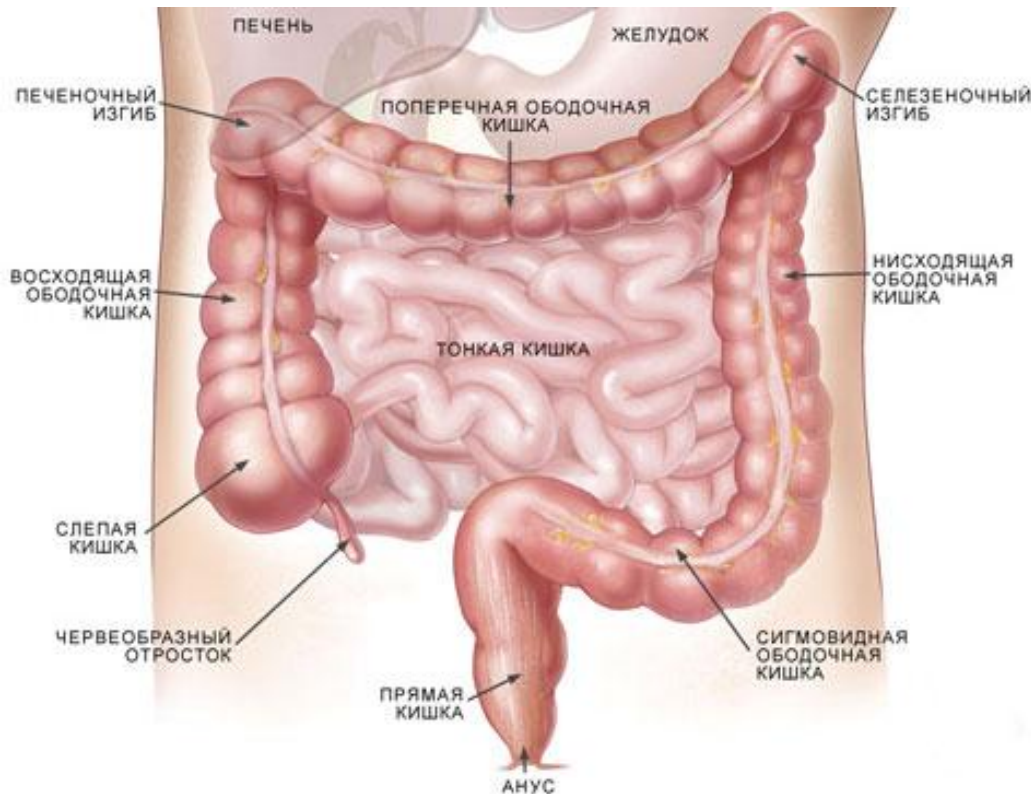



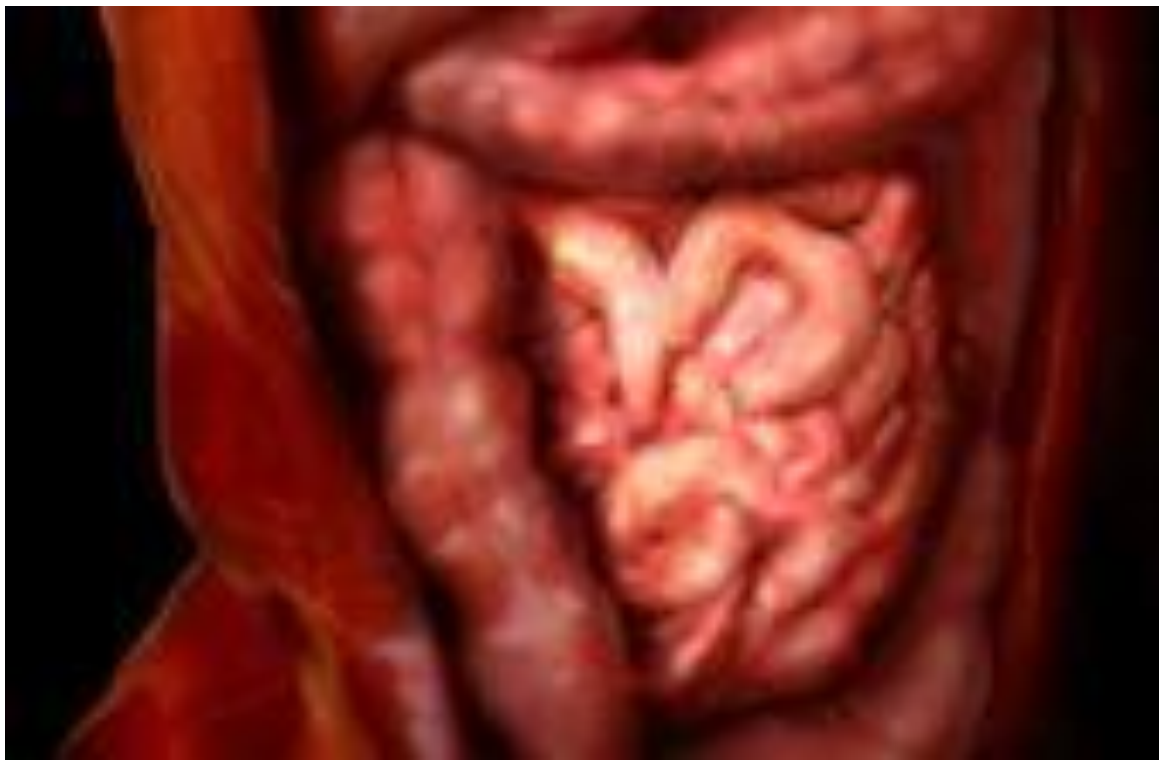
Сестринский процесс при хронических энтероколитах

Хронический энтероколит

- заболевание тонкой и толстой кишок, проявляющееся воспалительными и дистрофическими изменениями с преобладанием процесса в том или ином отделе кишечника





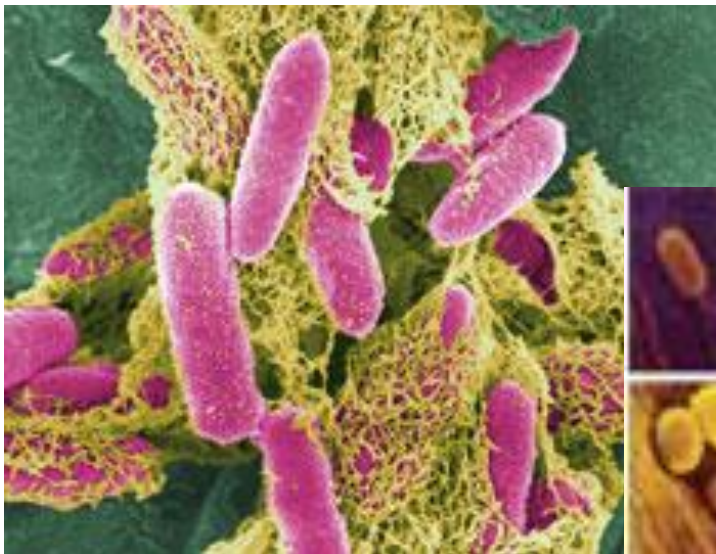В зависимости от уровня поражения

выделяют:

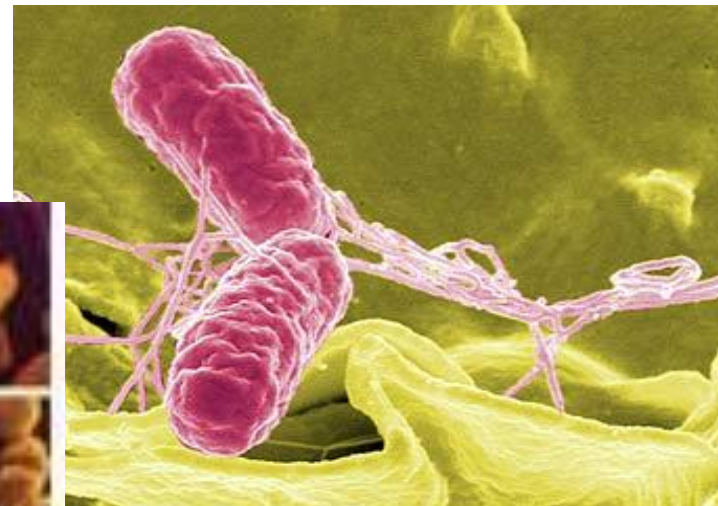
- энтериты - поражение тонкой кишки
- колиты - поражение толстой кишки
- энтероколиты - сочетанное поражение кишечника

Хронический энтерит

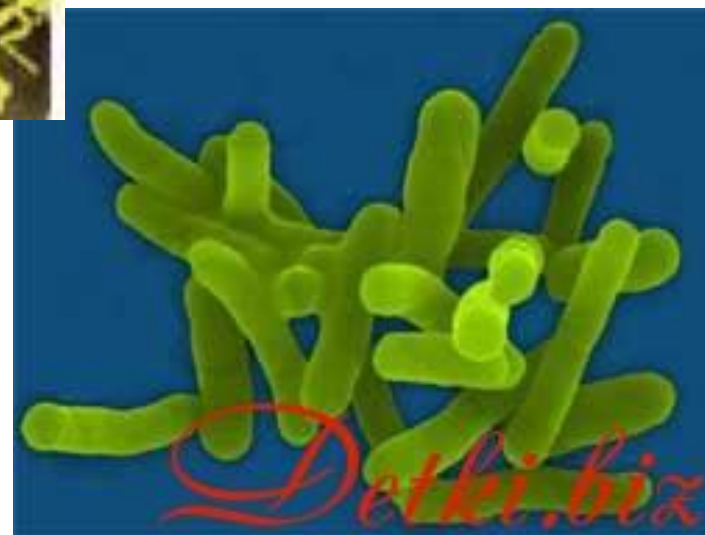кишечная палочка



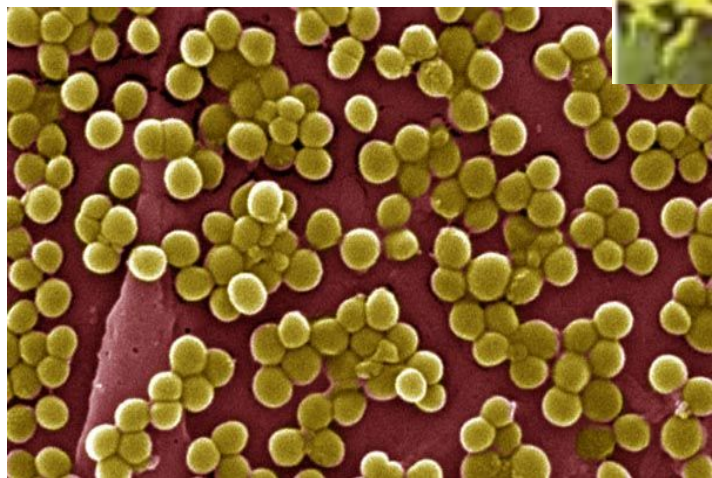сальмонелла



дизентерийная палочка



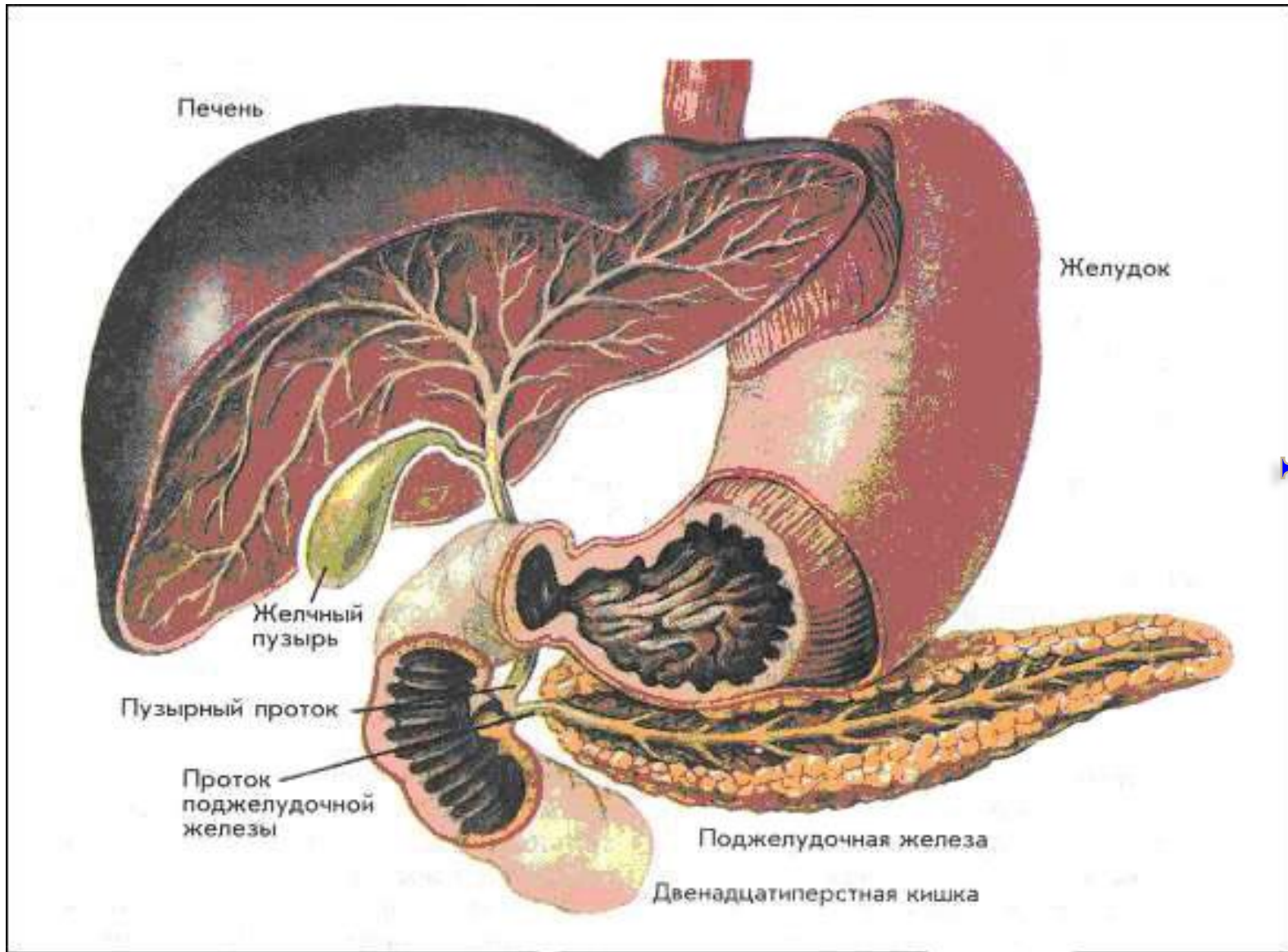
стафилококк




МИКРООРГАНИЗМЫ

Хронический энтерит

Заболевания органов ЖКТ

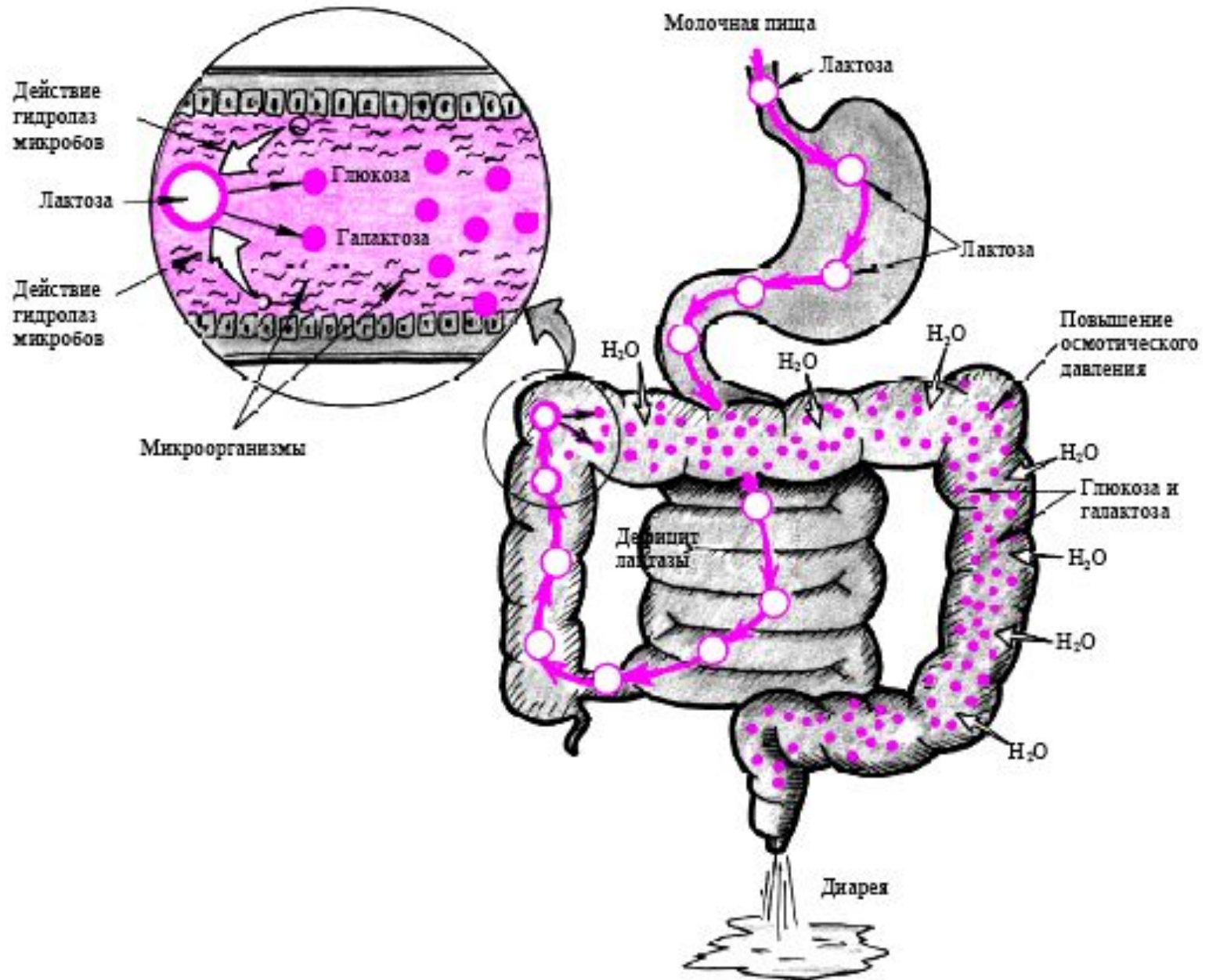


Хронический энтерит

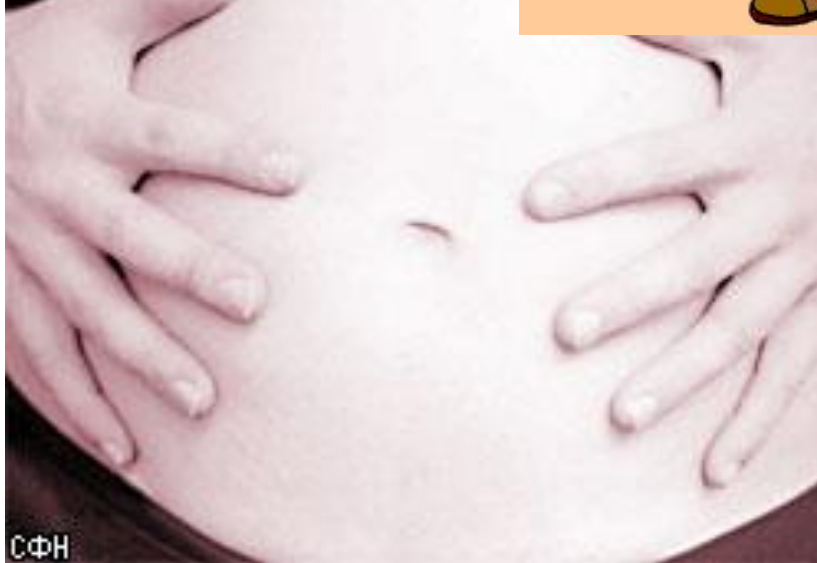


Алиментарный фактор

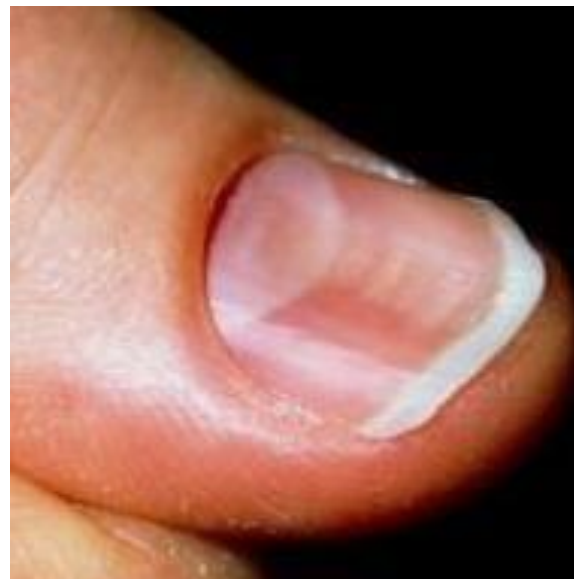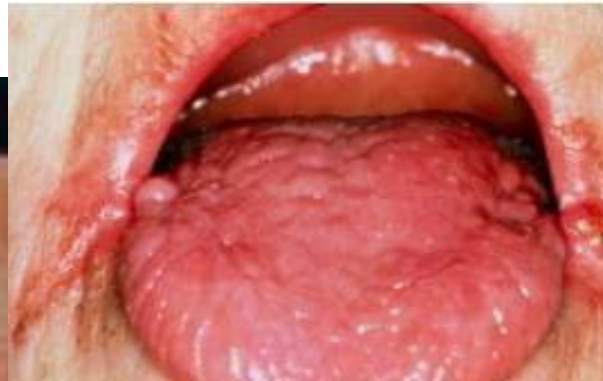Патогенез хронического энтерита



Клиническая симптоматика хронического энтерита



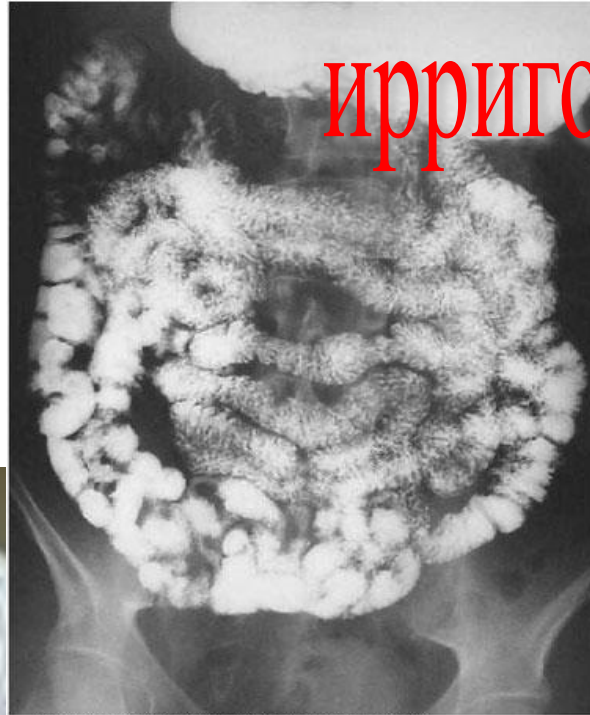
Клиническая симптоматика хронического энтерита



Клиническая симптоматика хронического энтерита

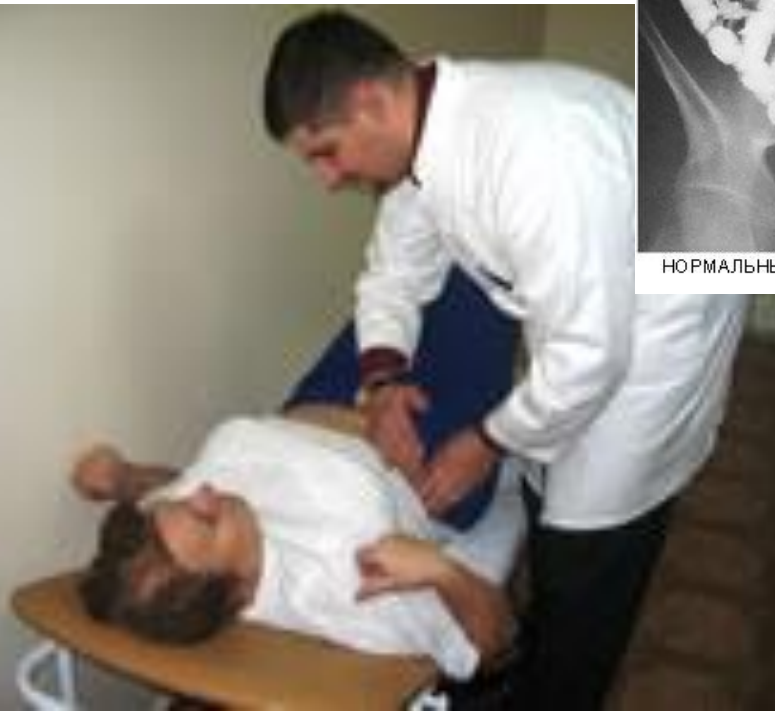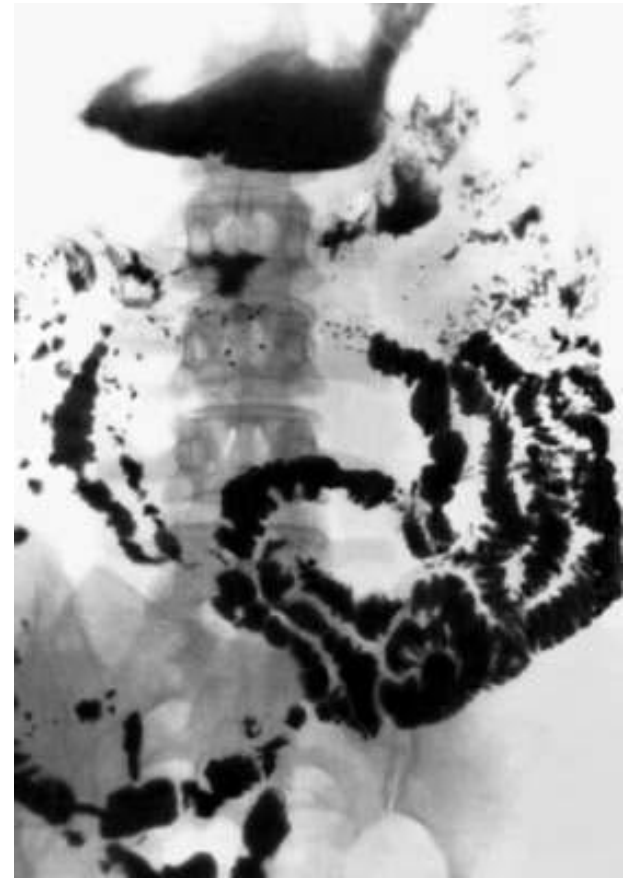Ирригоскопия

Воспаление

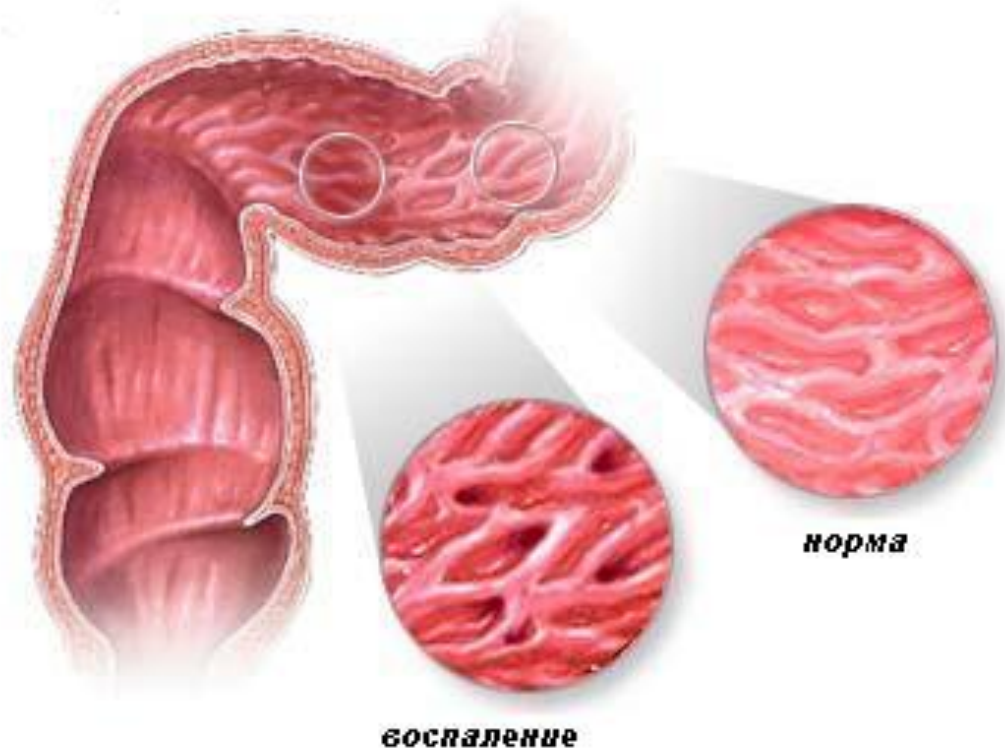
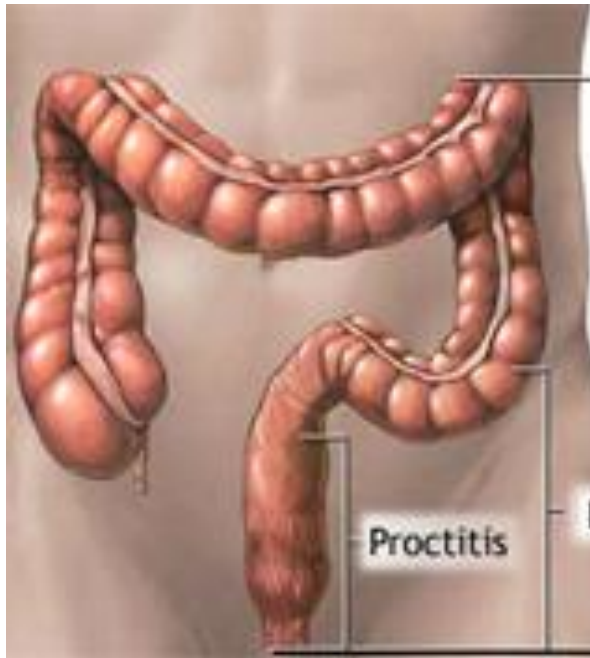


НОРМАЛЬНЫЙ ВИД ТОНКОГО КИШЕЧНИКА

Норма



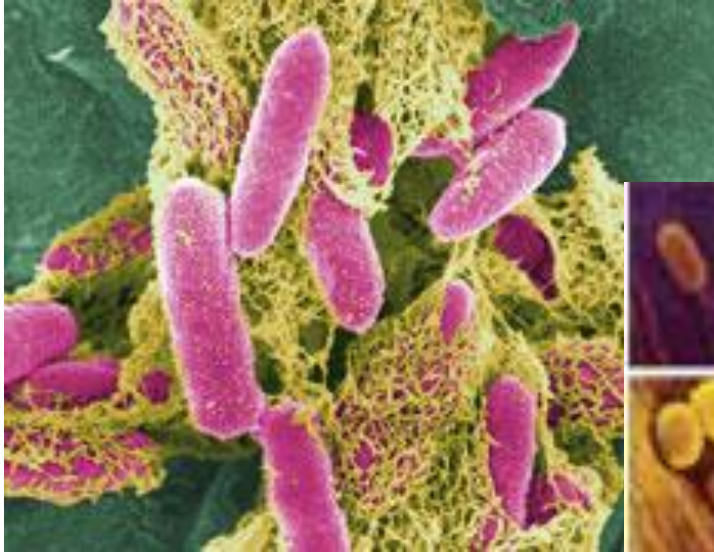Хронический колит



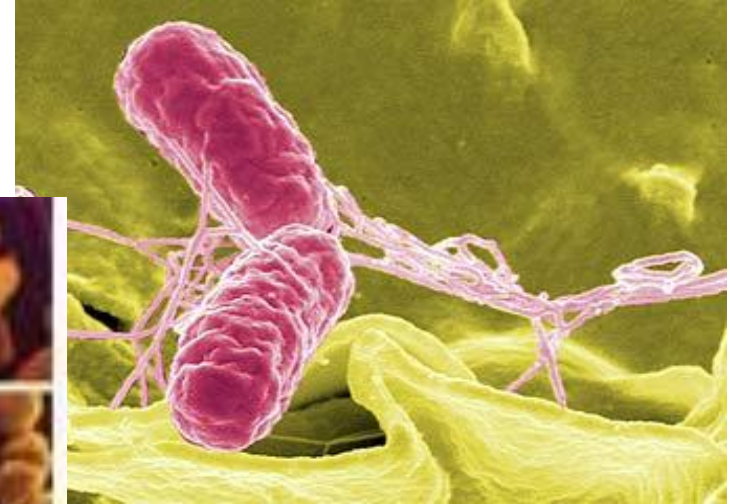
Хронический колит - воспалительное заболевание толстой кишки

Хронический колит

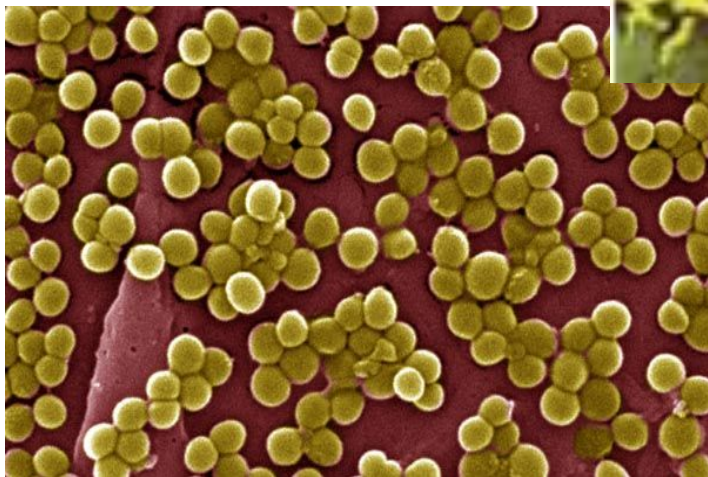
кишечная палочка



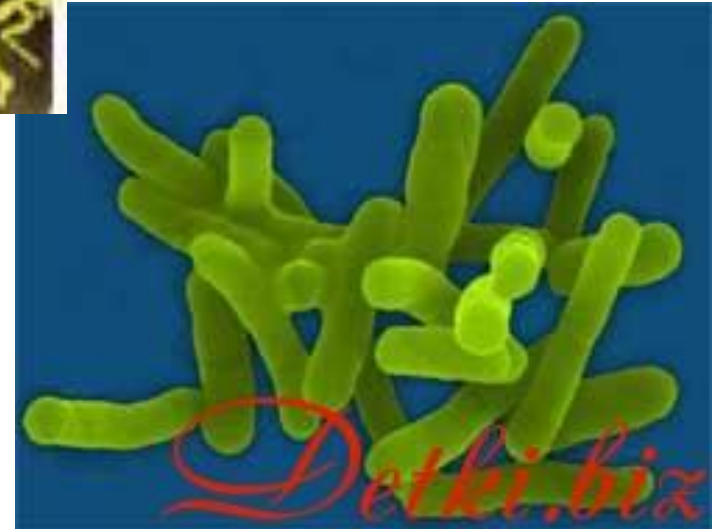сальмонелла



стафилококк



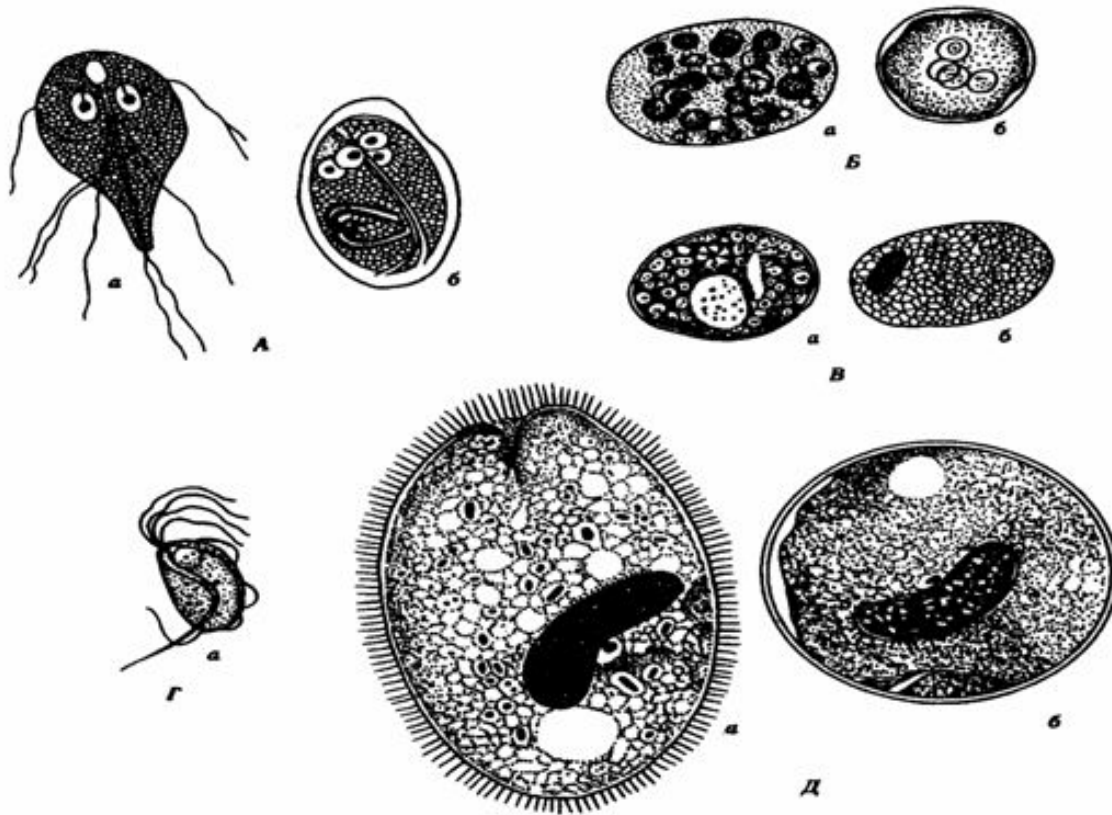
дизентерийная палочка



ИНФЕКЦИОНА

Detki.biz

Хронический колит



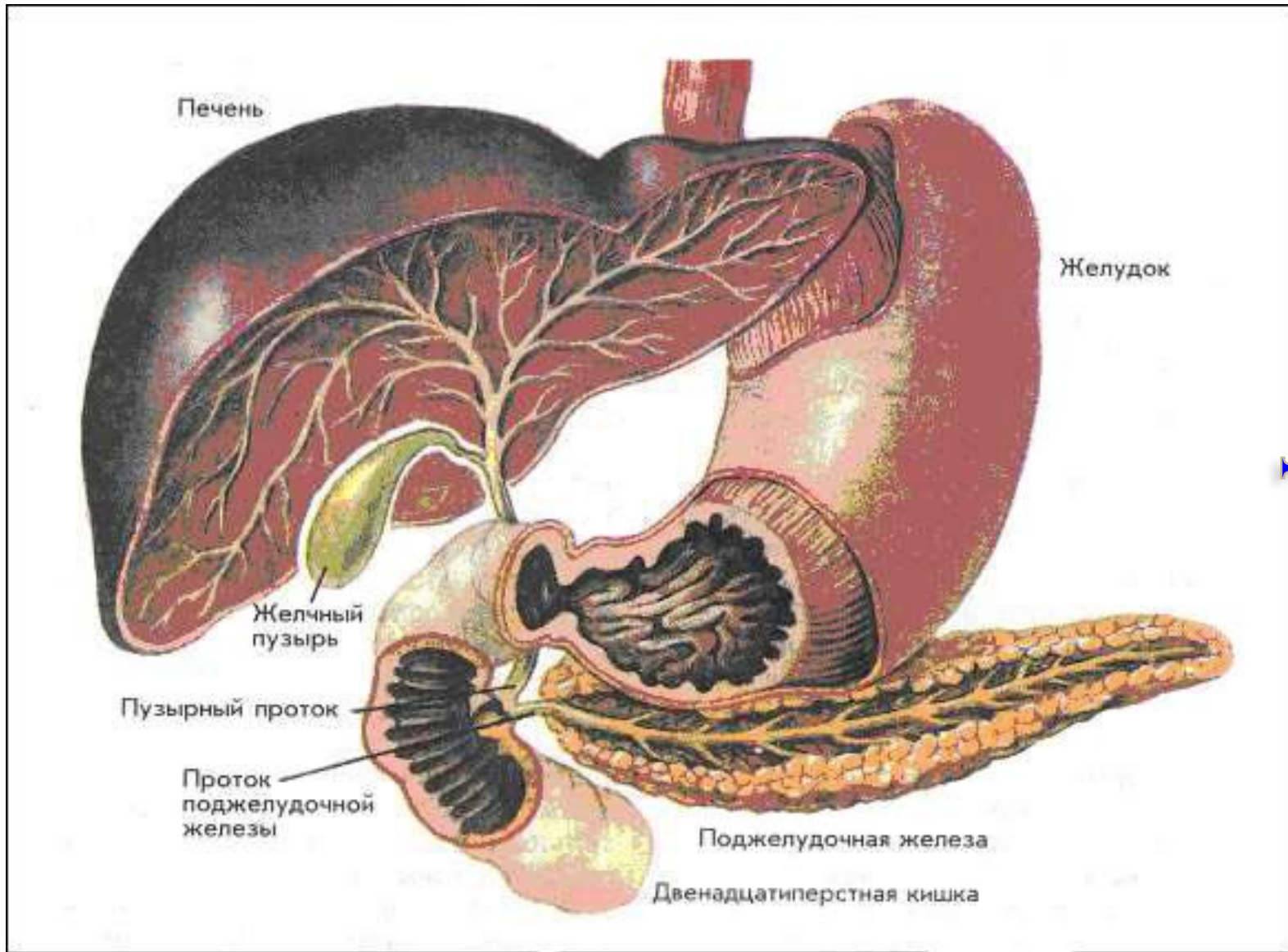
Простейшие, обитающие в тонкой и толстой кишках:

А - лямблия; Б - дизентерийная амеба; В - кишечная амеба; Г - кишечная трихомонада; Д - балантидий кишечный


ПАРАЗИТЫ

Хронический энтерит

Заболевания органов ЖКТ



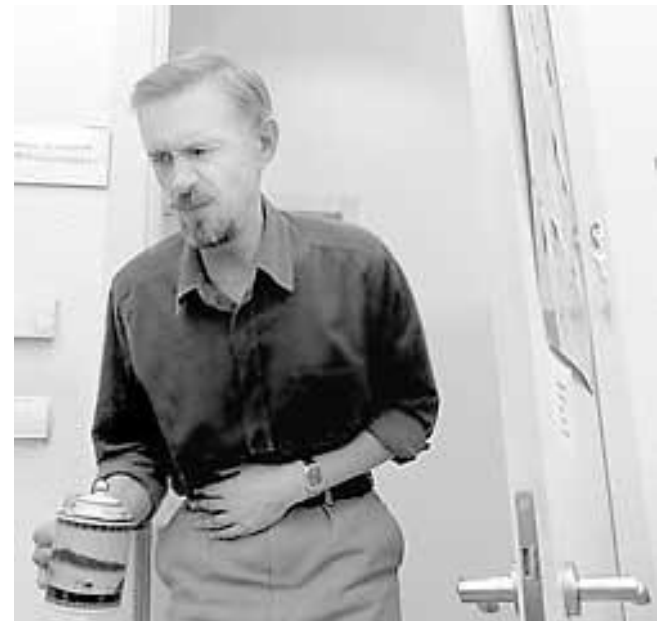Хронический энтерит



Алиментарный фактор


Клиническая симптоматика хронического колита

Болевой синдром



Клиническая симптоматика хронического колита

запоры



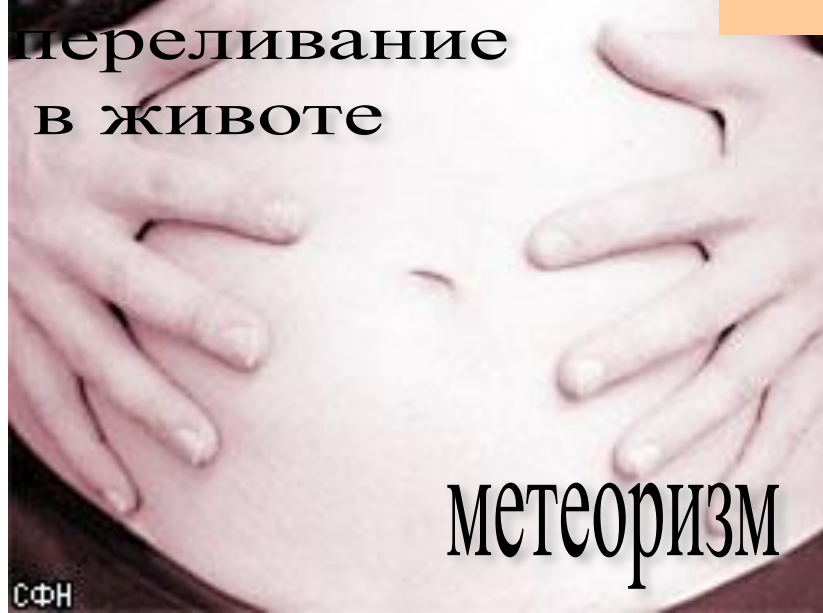урчание,
переливание
в животе



ПОНОСЫ



ТЕНЕЗМЫ



метеоризм



Клиническая симптоматика хронического колита



АСТЕНОВЕГЕТАТИВНЫЙ СИНДРОМ

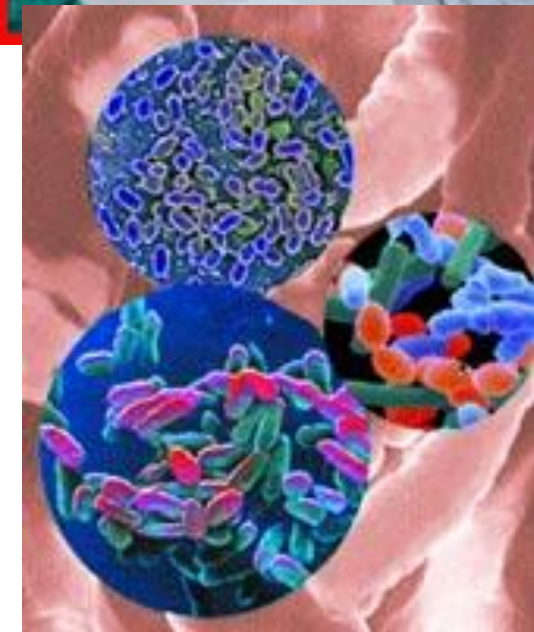
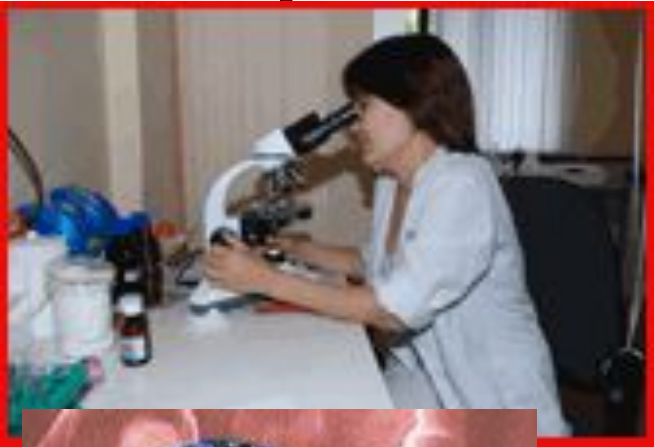Клиническая симптоматика хронического колита



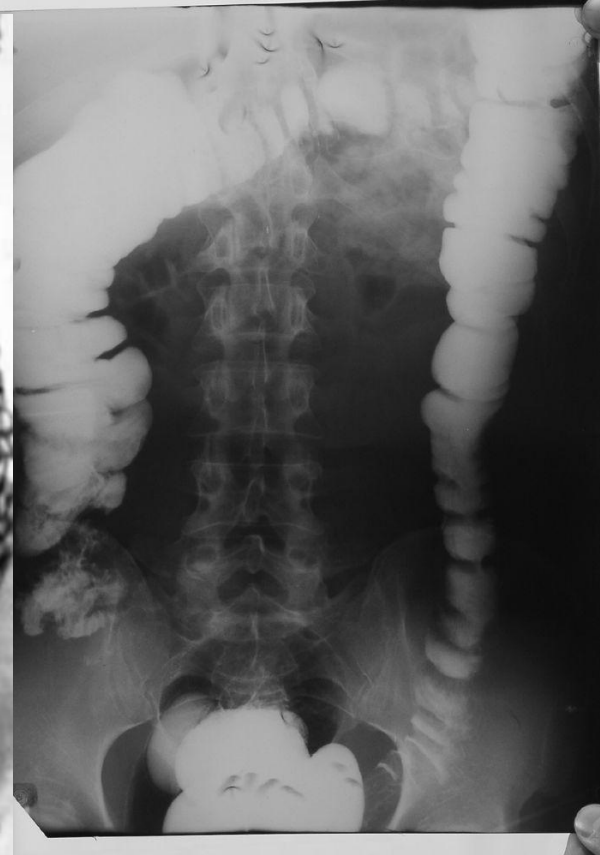
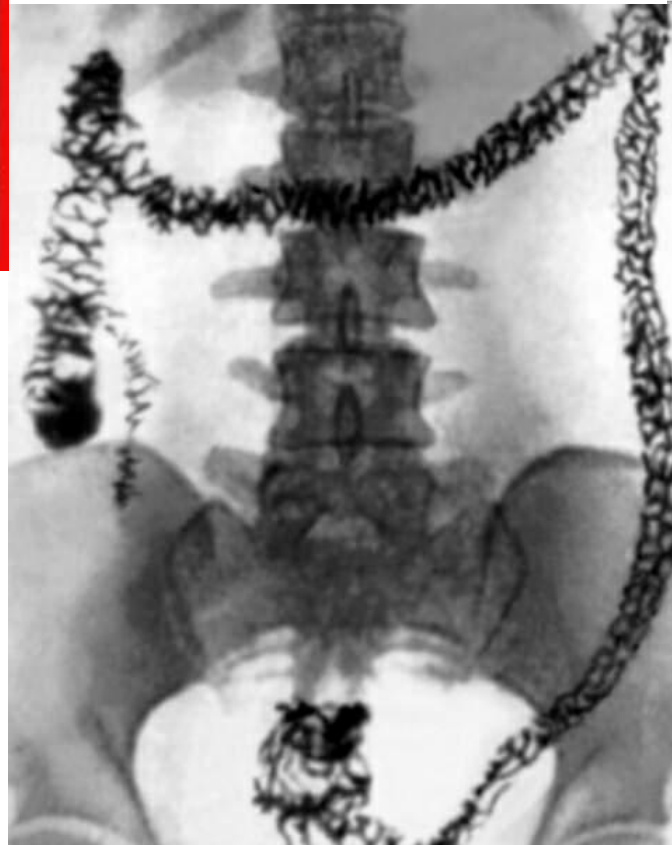
Желудочная диспепсия

Дополнительные методы исследования

копрология

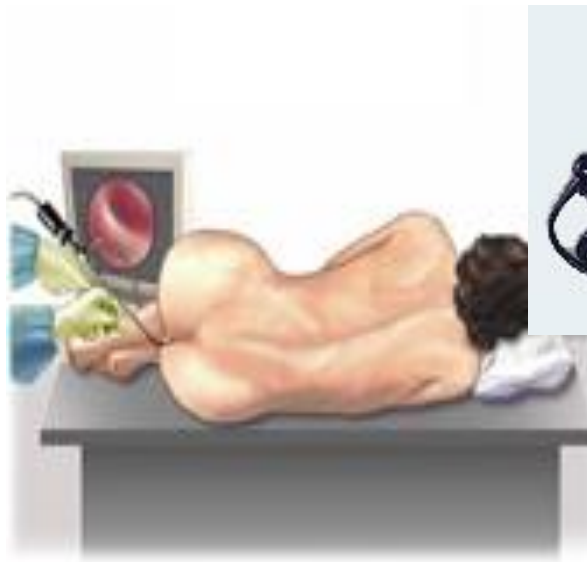
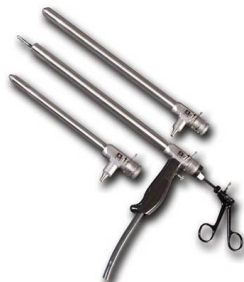
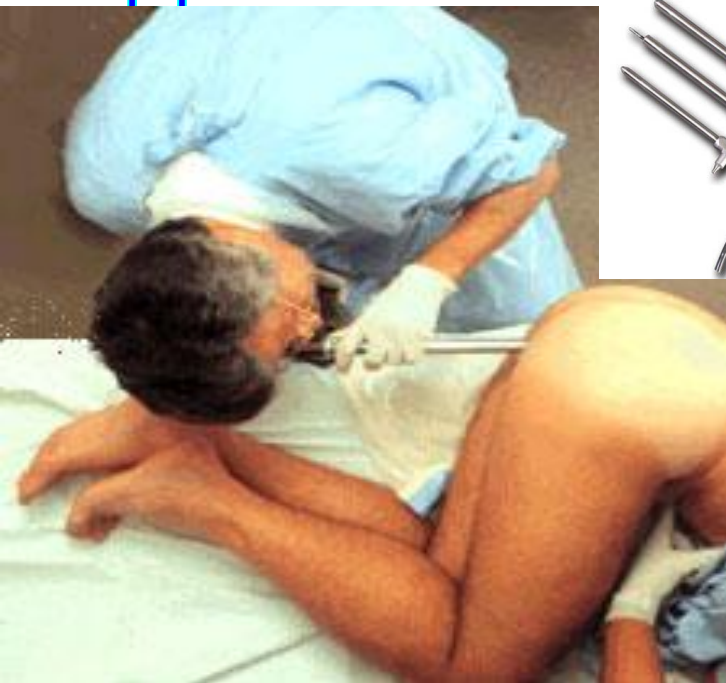
ирригоскопия

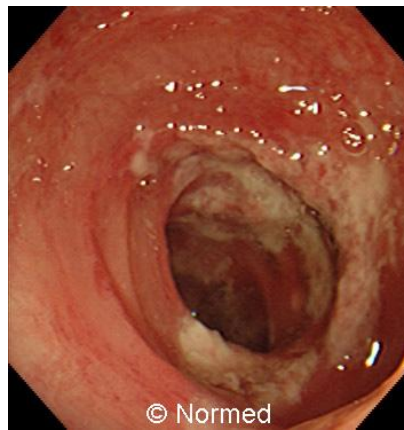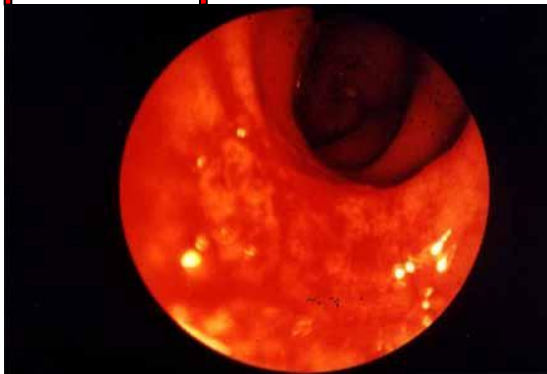


Дополнительные методы исследования

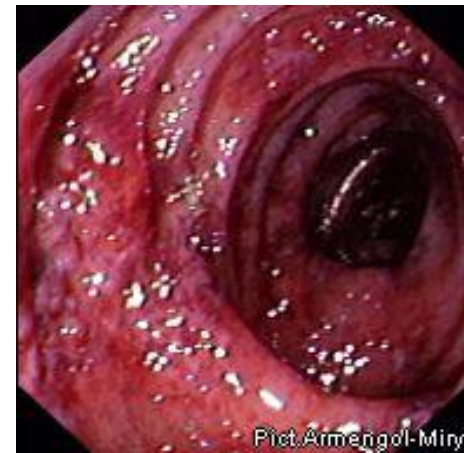КОЛОНОСКОПИЯ



ректороманоскопия



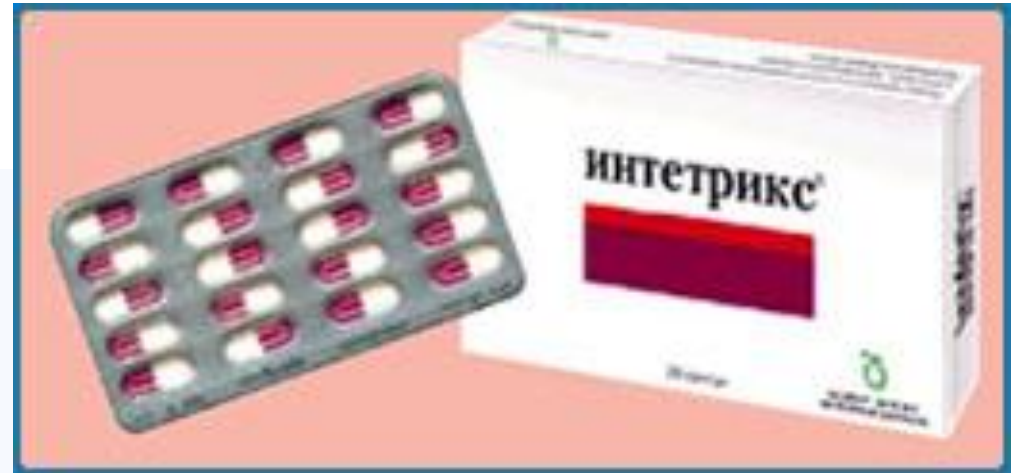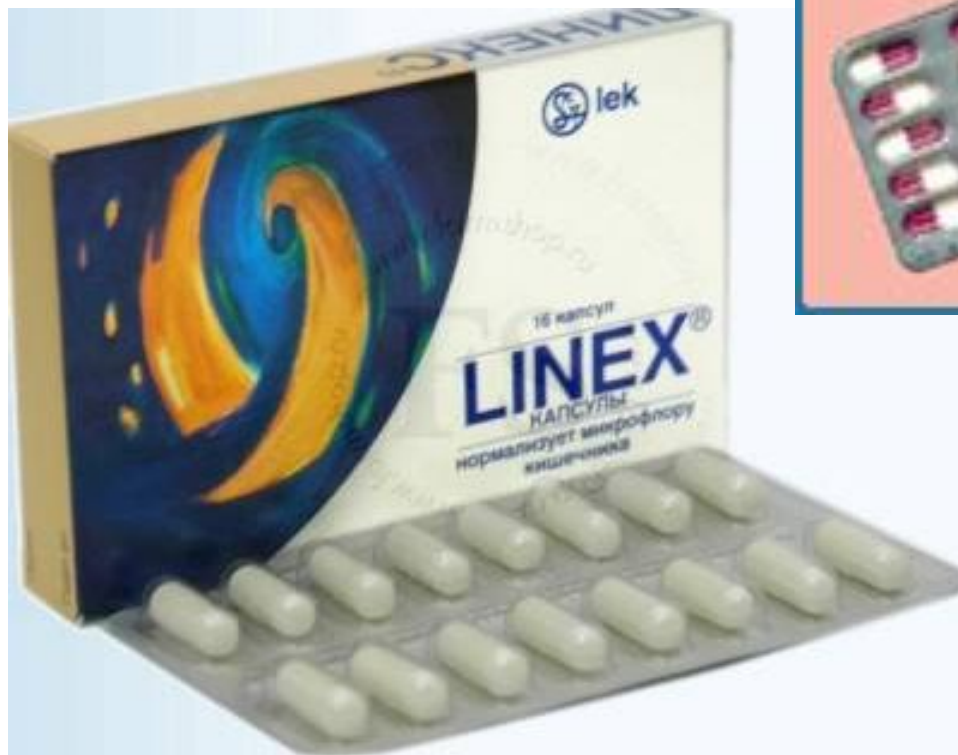© Normed



Pict.Armengol-Miny

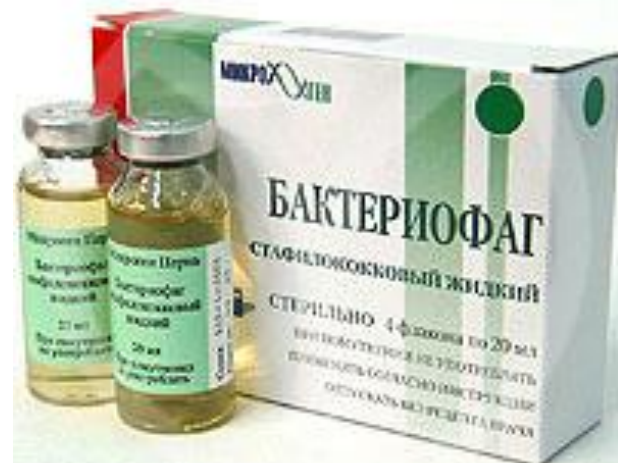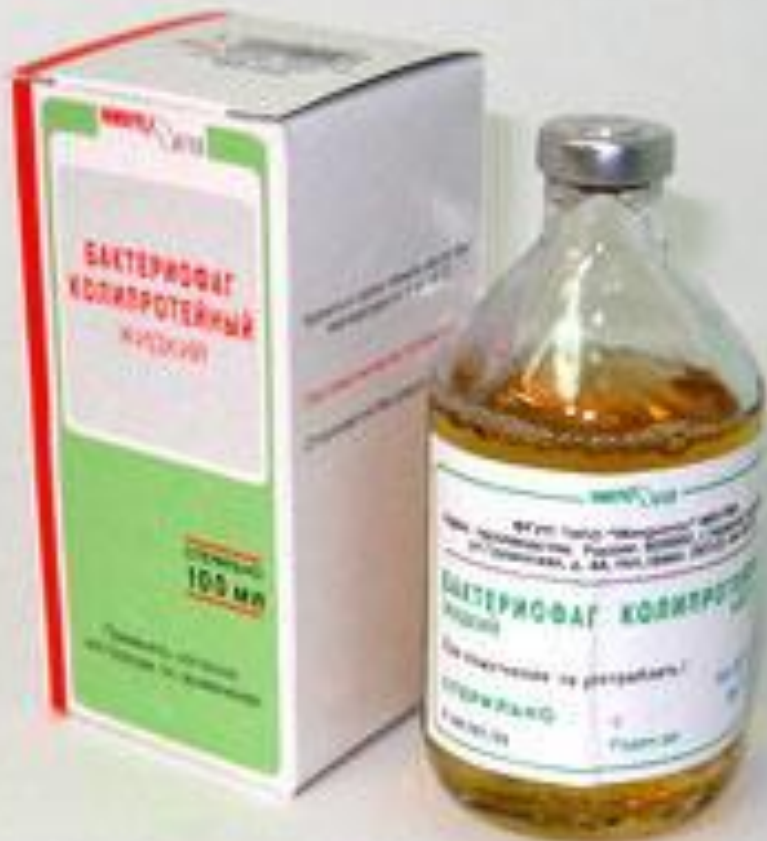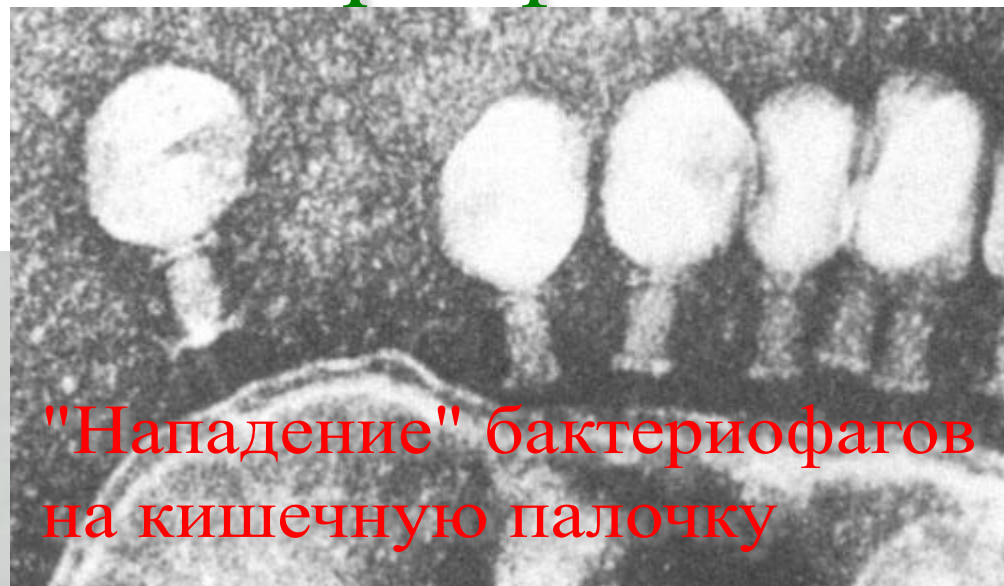Лечение хронического энтероколита

Эубиотики



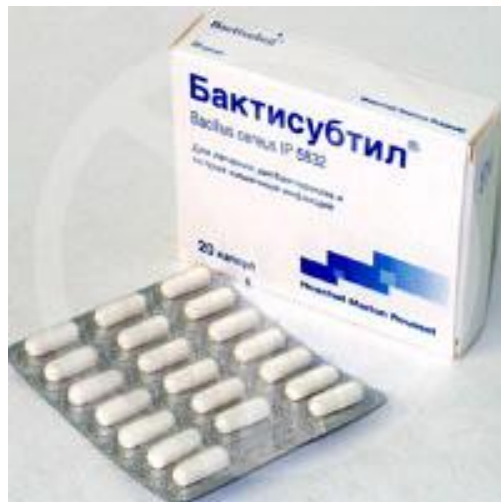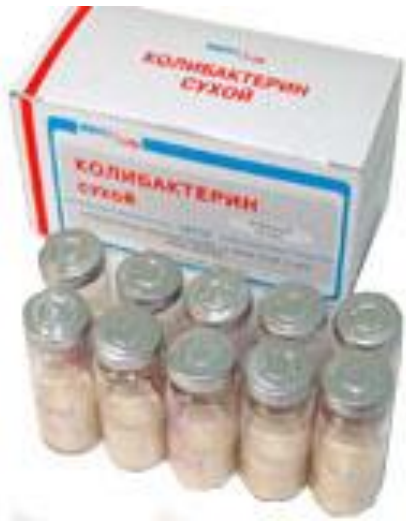Лечение хронического энтероколита

Специфические бактериофаги



Лечение хронического энтероколита

Препараты для нормализации микрофлоры



Лечение хронического энтероколита

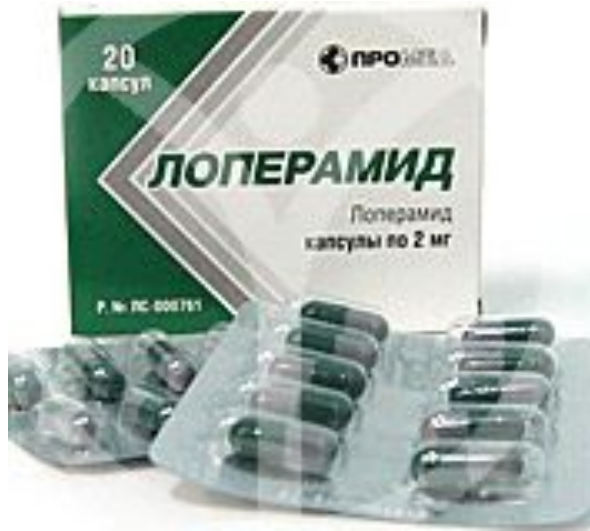Ферментные



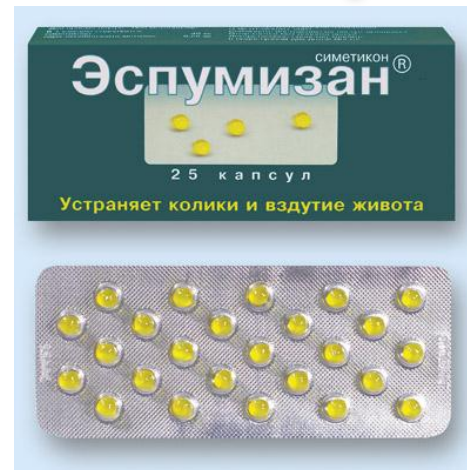Слабительные



Антидиарейные




При метеоризме



Лечение хронического энтероколита

Фитотерапия




Запор



· это нарушение пассажа кала по толстой кишке, характеризующееся дефекацией реже трех раз в неделю и сопровождающееся хотя бы одним из следующих признаков: чувством неполного опорожнения, небольшим количеством и плотной консистенцией кала и натуживанием не менее четверти времени дефекации.

Коррекция запора

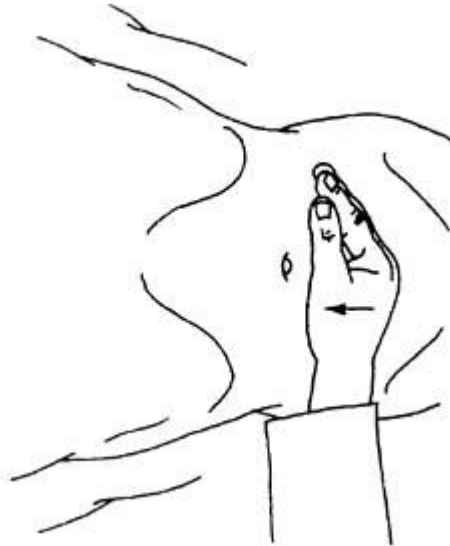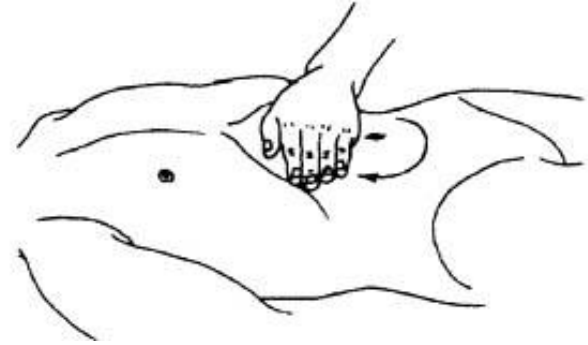
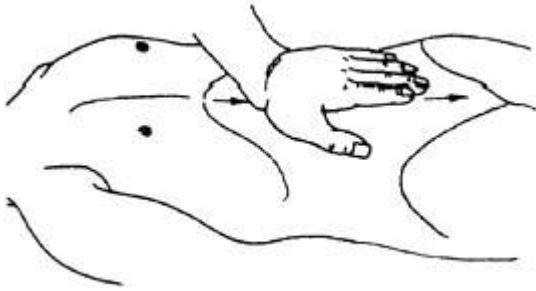
Физическая активность



lari.ru/283037

Коррекция запора

Массаж живота



Коррекция запора

Диета




Рекомендовано




Коррекция запора

Диета



ИСКЛЮЧИТЬ



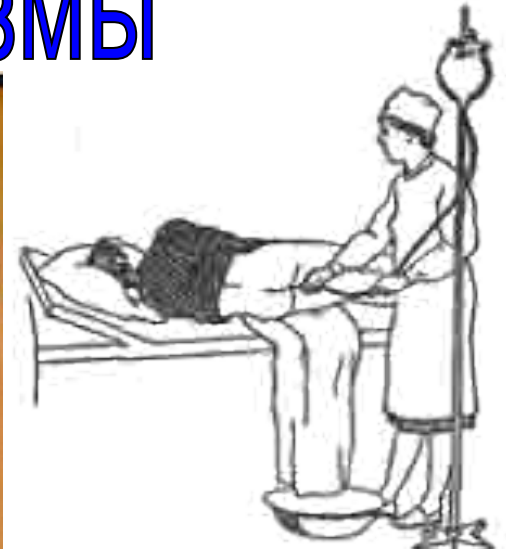Коррекция запора



Мониторная очистка
кишечника



Клизмы





*Спасибо за
внимание!*