Нормовентиляция – парциальное давление углекислого газа в альвеолах поддерживается в пределах 40 мм рт.ст

.**Гипервентиляция** – усиленная вентиляция, превышающая метаболические потребности организма. Парциальное давление углекислого газа меньше 40 мм рт.ст.

Гиповентиляция сниженная вентиляция по сравнению с метаболическими потребностями организма. Парциальное давление CO_2 больше 40 мм рт.ст.

Повышенная вентиляция – любое увеличение альвеолярной вентиляции по сравнению с уровнем покоя независимо от парциального давления газов в альвеолах (например: при мышечной работе).

Эйпноэ – нормальная вентиляция в покое, сопровождающаяся субъективным чувством комфорта.

Гиперпноэ – увеличение глубины дыхания, независимо от того, повышена или снижена частота дыхания.

Т**ахипноэ** – увеличение частоты дыхания.

Брадипноэ – снижение частоты дыхания.

Апноэ – остановка дыхания, обусловленная отсутствием стимуляции дыхательного центра (например: при гипокапнии).

Диспноэ – неприятное субъективное ощущение недостаточности дыхания или затрудненного дыхания (одышка).

Ортопноэ – выраженная одышка, связанная с застоем крови в легочных капиллярах в результате сердечной недостаточности. В горизонтальном положении это состояние усугубляется и поэтому лежать таким больным тяжело.

Асфиксия – остановка или угнетение дыхания, связанные главным образом с параличом дыхательного центра. Газообмен при этом резко нарушен: наблюдается гипоксия и гиперкапния.

Механизм дыхания

- Во время **вдоха** межреберные мышцы поднимают и разводят ребра в стороны, нижний конец грудины отходит вперед. **Диафрагма (главная дыхательная мышца)** в этот момент также сокращается, отчего ее купол становится более плоским и опускается, отодвигая брюшные органы вниз, в стороны и вперед. Давление в плевральной полости становится отрицательным, легкие пассивно расширяются, и воздух через трахею и бронхи втягивается в легочные альвеолы.
- При **выдохе** межреберные мышцы и диафрагма расслабляются, ребра опускаются, купол диафрагмы приподнимается. Легкие сдавливаются, и воздух из них как бы вытесняется наружу. После выдоха наступает короткая пауза.

Функции легких

- Основная функция легких – газообмен.

Дополнительные функции легких

- Участие в терморегуляции (полипноэ).
- Депонирование крови.
- Фильтрация крови.
- Участие в обмене липидов.
- Синтез АПФ (ангиотензин превращающего фермента)
- Выделение продуктов обмена - экскреторная функция.
- Эндокринная.
- Иммунная защита.
- У некоторых животных – голосообразование и поведенческие реакции

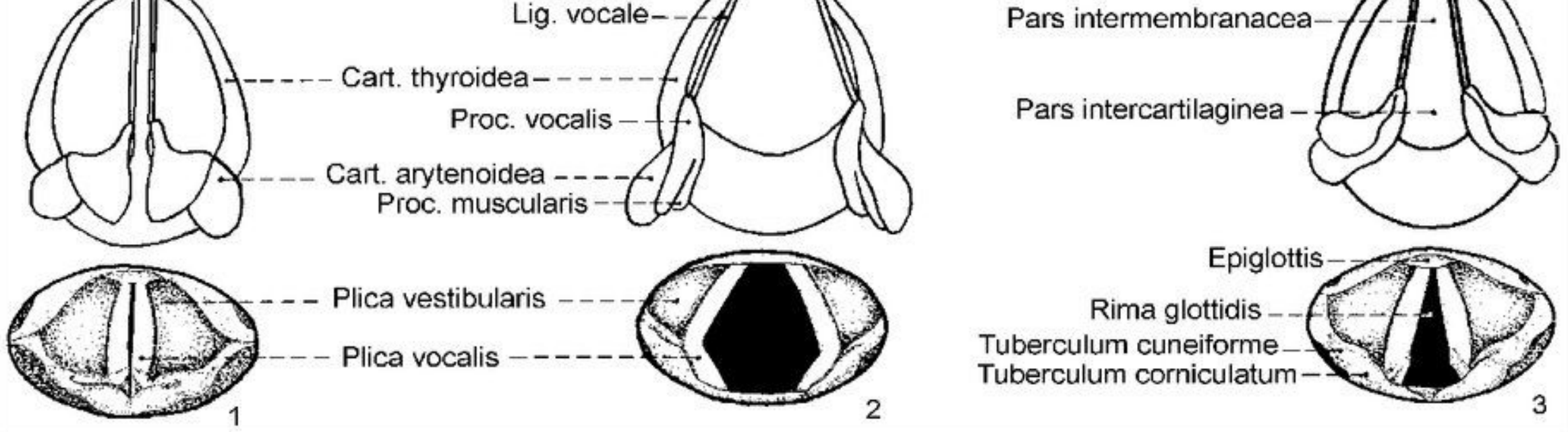

- При спокойном дыхании голосовая щель раскрыта, мышцы гортани не напряжены.
- Голосообразование происходит в гортани за счет колебания голосовых складок при прохождении выдыхаемого воздуха и при активной работе мышц гортани. Легкие, бронхи и трахея выполняют в голосообразовании роль мехов, т.е. нагнетают воздух, а глотка, полость носа, околоносовые пазухи и полость рта выполняют роль резонаторов.
- В момент произнесения звука голосовая щель вначале закрыта, т.е. голосовые складки находятся в напряженном и сомкнутом состоянии. Затем под давлением воздуха, находящегося в легких, трахее и бронхах, она открывается на очень короткое время и в этот момент часть воздуха прорывается через голосовую щель, после чего голосовые складки вновь смыкаются. Эти колебания голосовых складок при прохождении воздуха и

Гортань и голосообразование

Между щитовидным хрящом (спереди) и черпаловидными хрящами (сзади) натянуты ***голосовые связки.*** Голосовых связок 2 пары, но в образовании голоса участвуют только нижние

Степень их натяжения зависит от особых мышц, прикрепляющихся к хрящам гортани. Между голосовыми связками находится ***голосовая щель***. Одни из мышц гортани при сокращении суживают эту щель, а другие ее расширяют.

Звук голоса возникает в результате колебания голосовых связок при выдыхании воздуха. Громкость голоса зависит от амплитуды (размаха) колебаний голосовых связок, высота — от длины и степени их натяжения. Тембр звука зависит от резонирующих полостей (верхней части гортани, глотки, полостей рта и носа)

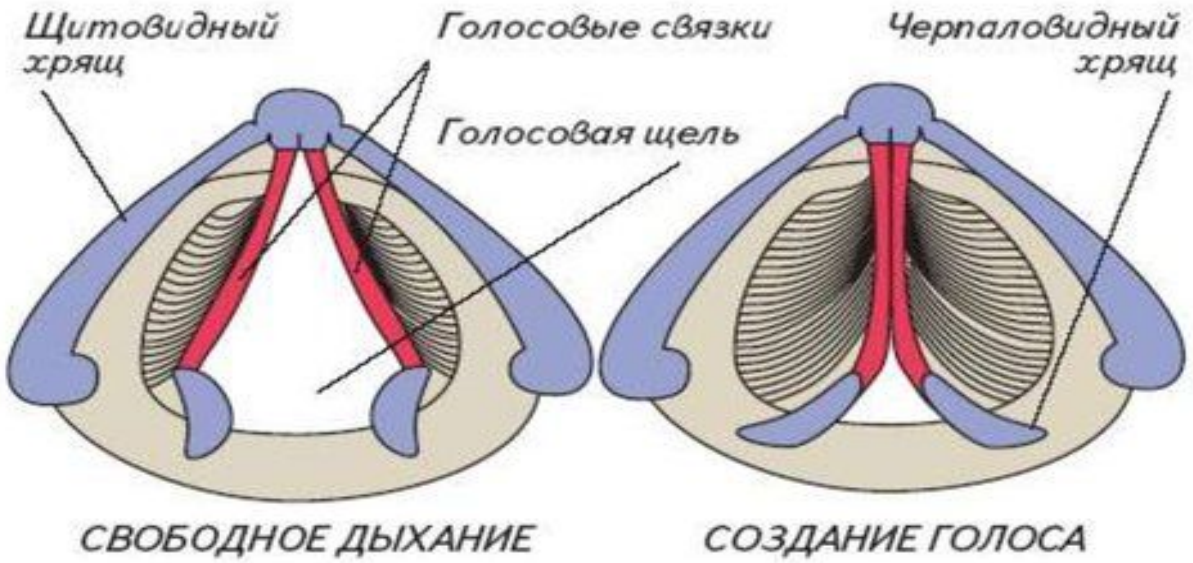

При создании голоса мышцы гортани сокращаются и голосовые связки натягиваются. На выдохе струя воздуха прорывается через закрытую голосовую щель и возникают звуковые колебания — голос.

Голосообразование – на выдохе

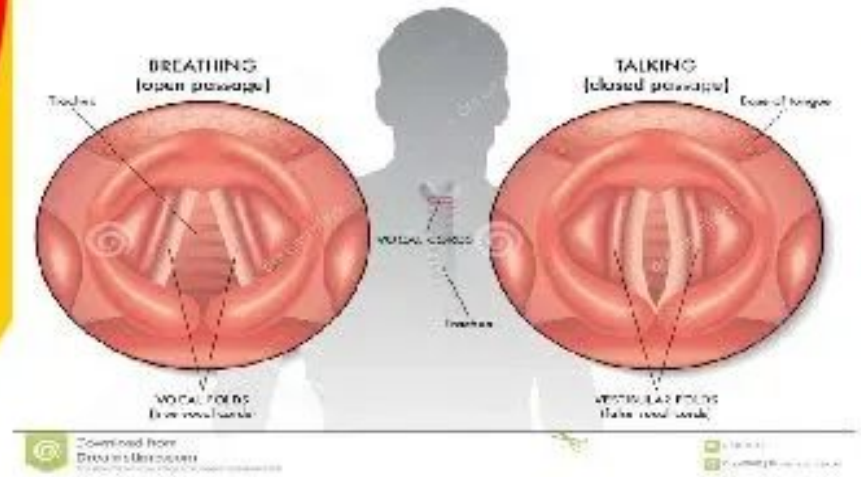

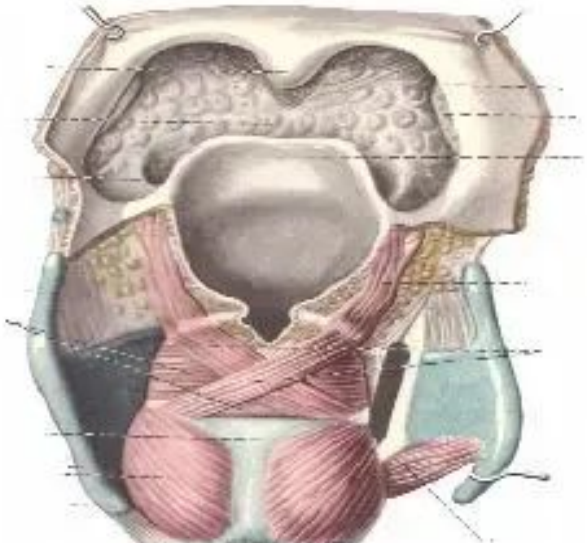

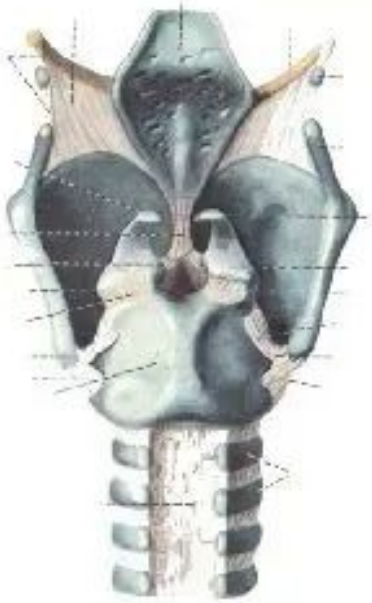

- **Сила голоса: широкая голосовая щель-сильный звук**.
- ***Устанавливающий аппарат гортани-*** обеспечивает ширину голосовой щели. Это перстнечерпаловидные суставы и мышцы, действующие на них: черпаловидные поперечная и косая, перстнечерпаловидная латеральная (суживают голосовую щель), перстнечерпаловидная задняя (расширяет голосовую щель)

Патологические формы дыхания:

- **Дыхание Чейна – Стокса** – группы неравномерного дыхания с нарастающей глубиной, а затем убывающей , отделённые паузами от других групп.

- **Дыхание Биота** – группы равномерного дыхания, отделённых продолжительными паузами от других подобных групп.

- **Дыхание Куссмауля** – равномерное глубокое и ровное дыхание.

- **Дыхание Грокко-Фругони** – состояние, когда верхняя и средняя части грудной клетки находятся в фазе вдоха, а нижняя часть – в фазе выдоха

Стволом бронхиального дерева является трахея. На бронхиальном дереве различают следующие ветви:

- Главные бронхи
- долевые бронхи
- сегментарные бронхи
- субсегментарные бронхи
- дольковые бронхи
- бронхиолы
- настоящие концевые, альвеолярные концевые или респираторные бронхиолы
- альвеолярные ходы
- альвеолы и альвеолярные

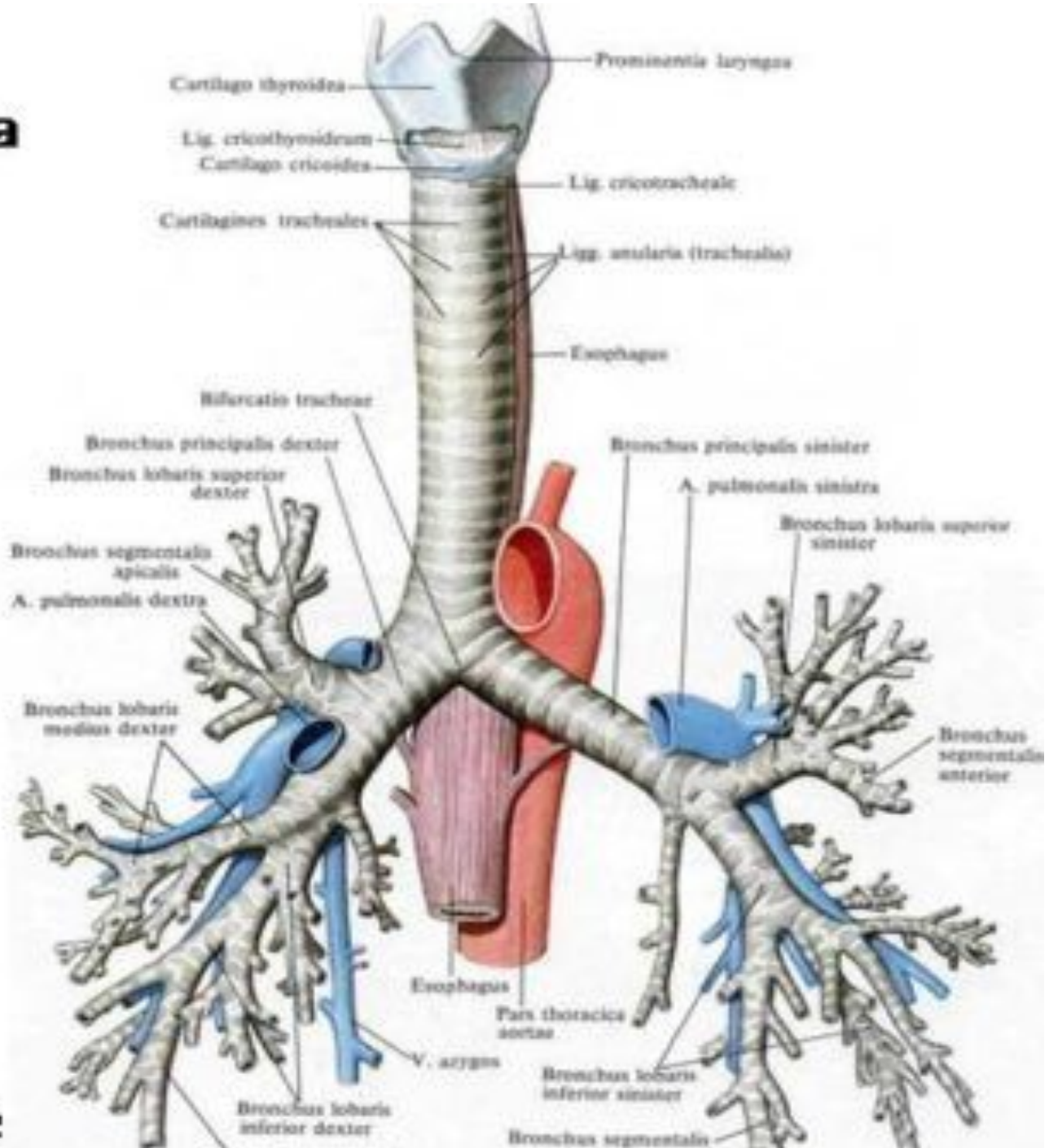

дерево. Особенности строения в детском возрасте.

Главные бронхи (bronchus principalis), правый и левый, идут от трахеи в соответствующее легкое, в воротах которого **делятся на долевые бронхи**. Правый главный бронх шире, но короче левого и отходит от трахеи более отвесно, поэтому при попадании инородных тел в нижние дыхательные пути они обычно проникают в правый бронх. Длина правого бронха 1-3 см, а левого 4-6 см. Над правым бронхом проходит непарная вена, а над левым - дуга аорты.

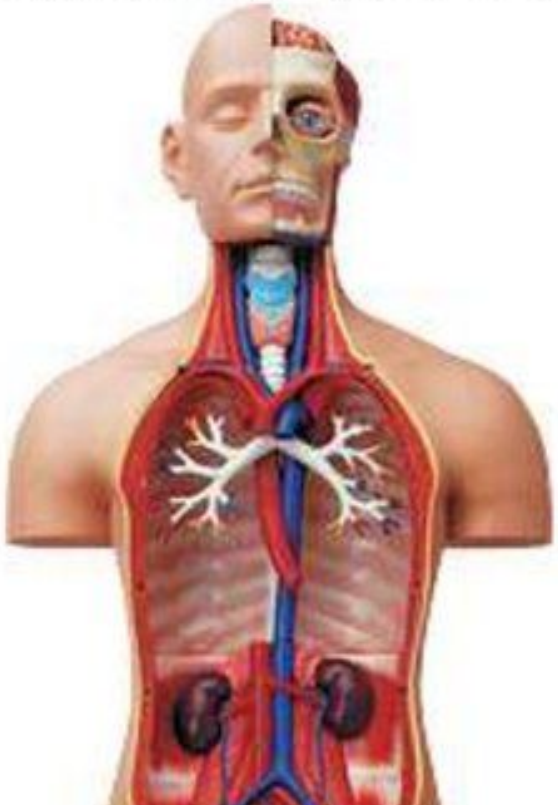

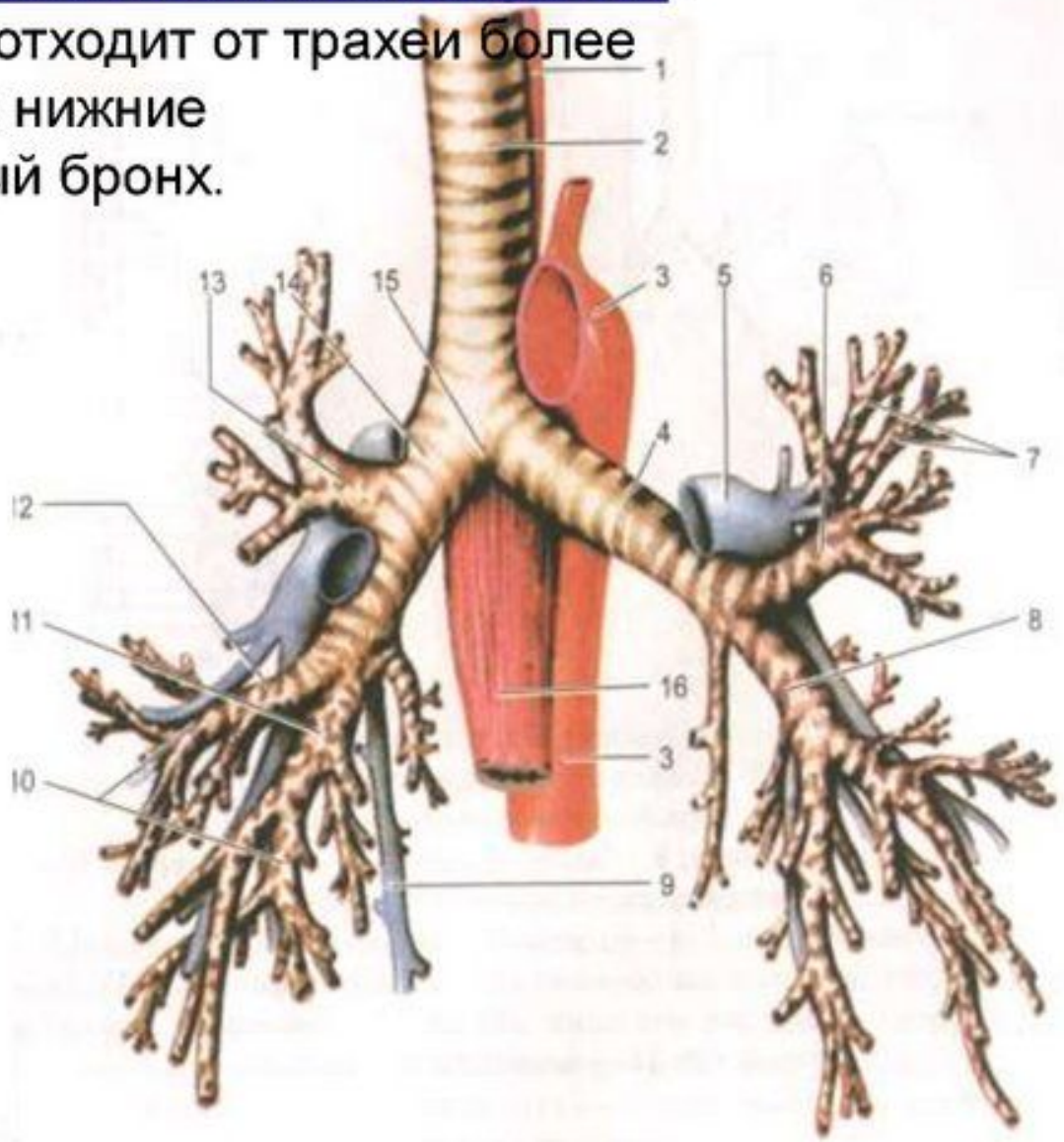

Рис. 83. Трахея и бронхи правого и левого легких. Вид спереди:

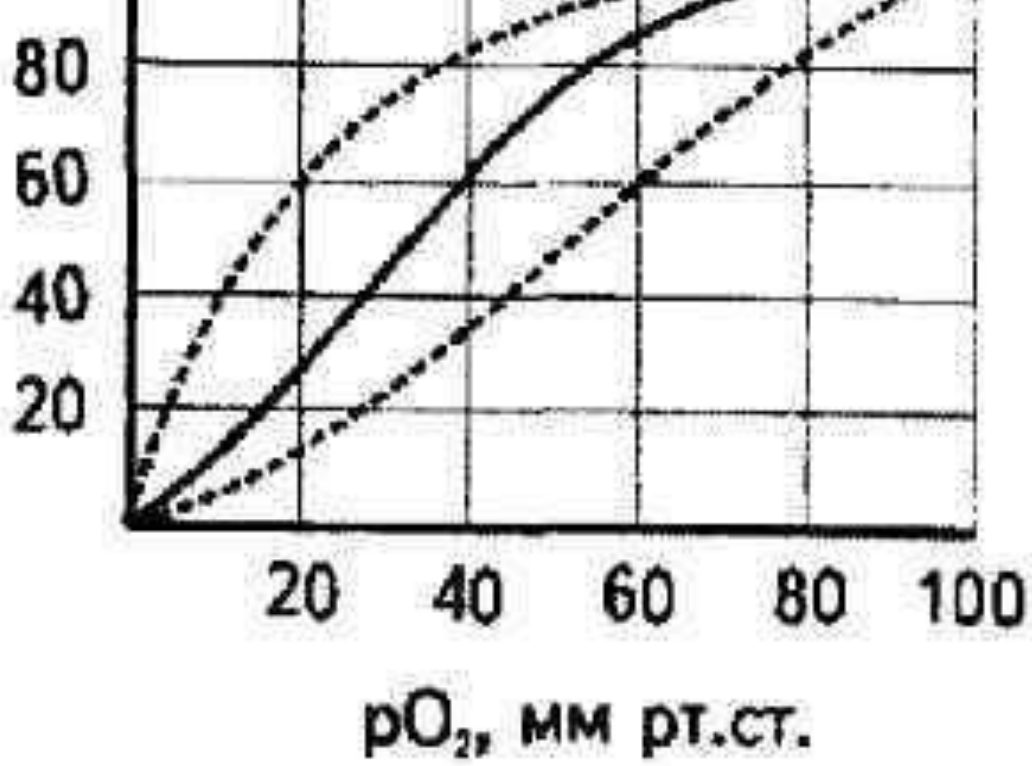

Кривая диссоциации оксигемоглобина отражает зависимость между напряжением кислорода в артериальной крови и насыщением гемоглобина кислородом.

капиллярах легких, но хуже отдает его тканям

а) снижении температуры; при

б) алкалозе:

в) гипокапнии;

д) отравлениях оксидом углерода (II);

е) появлении наследственно обусловленных патологических форм гемоглобина, которые не отдают кислород тканям.

При сдвиге кривой *вправо* гемоглобин хуже присоединяет кислород *а* капиллярах легких, но лучше отдает его тканям:

а) повышение температуры;

б) ацидоз;

Границы лёгких

- **Верхушки легких** расположены на 2-3 см выше ключицы
- **Передняя граница *<u>левого</u>* лёгкого**: от верхушки легкого вниз по окологрудинной линии до уровня 4 ребра.

  От 4 до 5ребра косо вниз, влево.

  От 5 до 6 вертикально вниз (Образуя сердечную вырезку)
- **Нижняя граница:**

  По среднеключичной линии – 6 ребро, по средней подмышечной линии – 8 ребро, по лопаточной линии - 10 ребро, по околопозвоночной линии -11-12 ребро
- **Задняя граница:** по

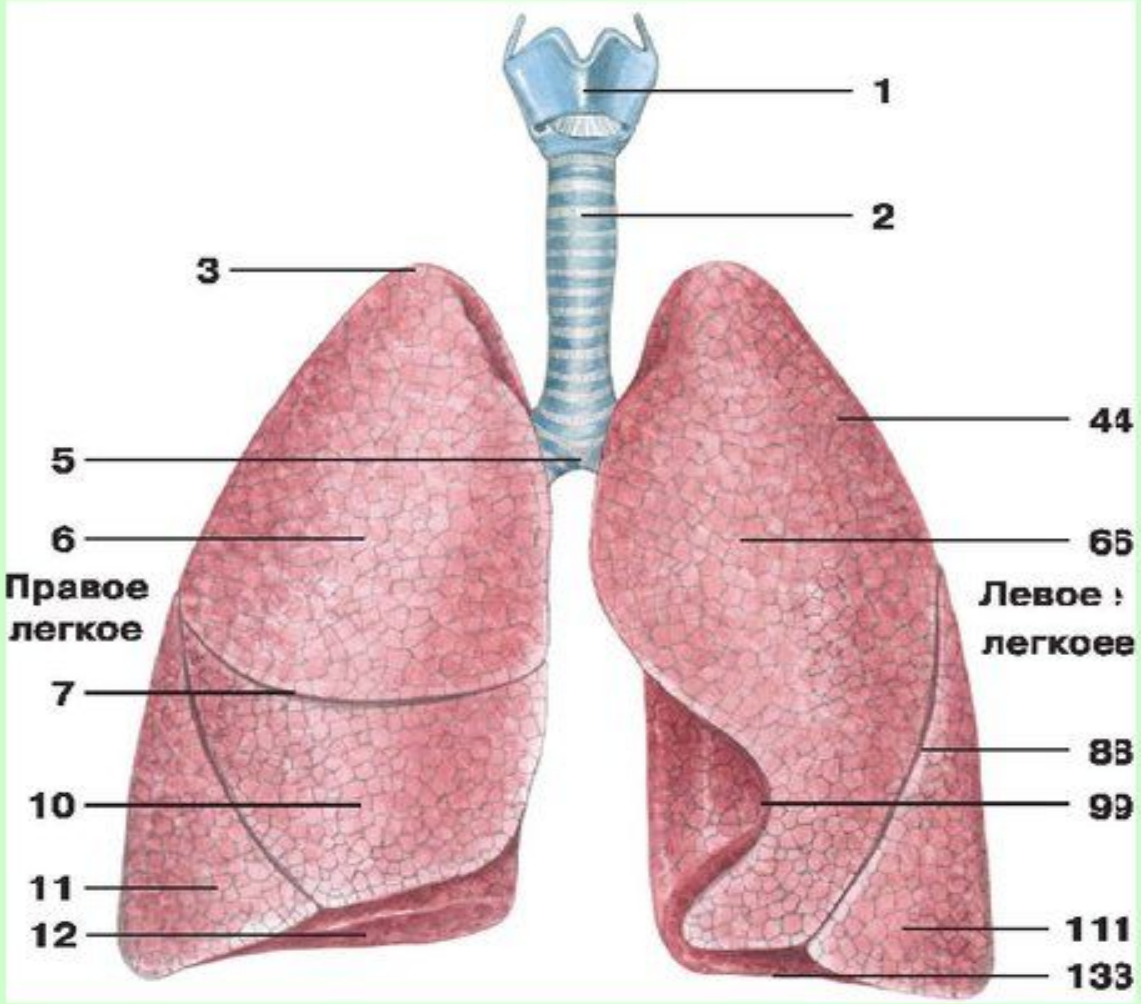

Передняя граница спускается от верхушки легкого по грудине:

• у левого легкого до уровня хряща IV ребра, затем делает поворот влево на 4-5 см, образуя сердечную вырезку, и снова идет вниз до уровня хряща VI ребра.

• у правого легкого спускается до уровня хряща VI ребра и переходит в нижнюю границу.

Нижняя граница каждого легкого проходит:

• по средней ключичной линии – уровень VI костного ребра;

• по средней подмышечной линии – уровень VIII ребра

• по лопаточной линии – уровень X ребра;

• по околопозвоночной линии – уровень XI ребра.

Задняя граница легких проходит по околопозвоночной линии.

При максимальном вдохе нижний край опускается на 5-6 см.

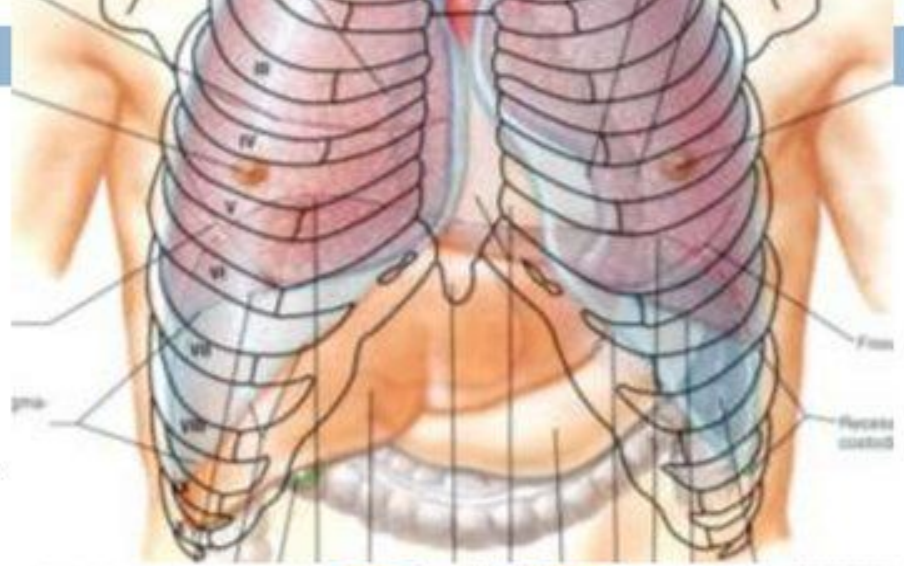

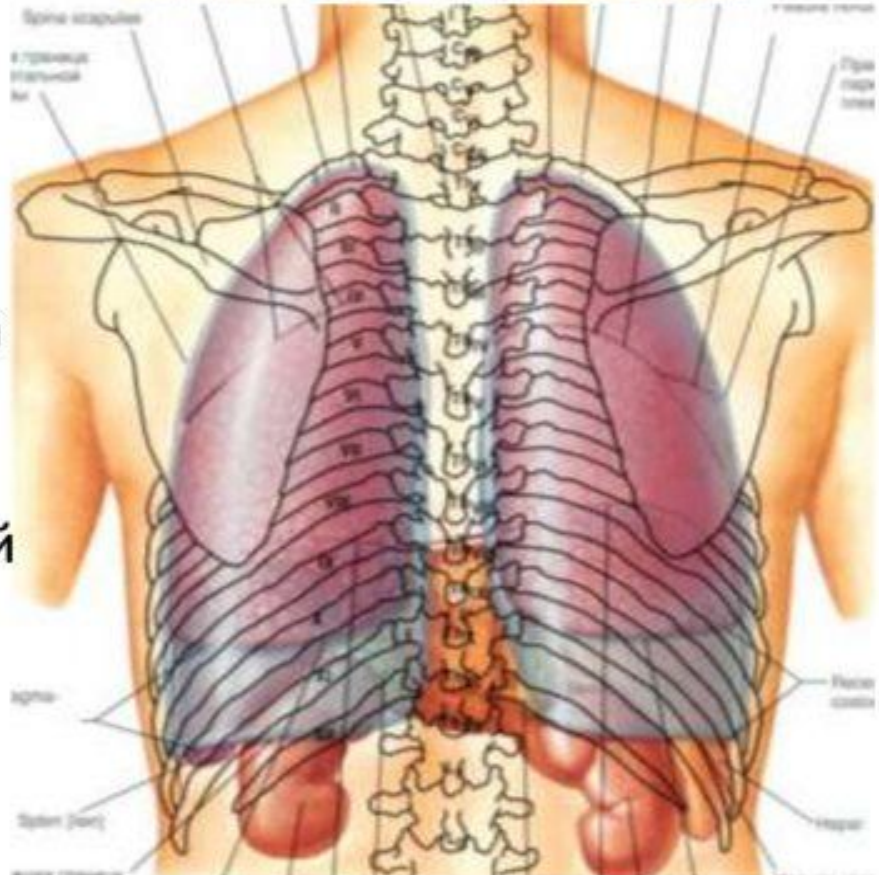

Нижняя граница легких

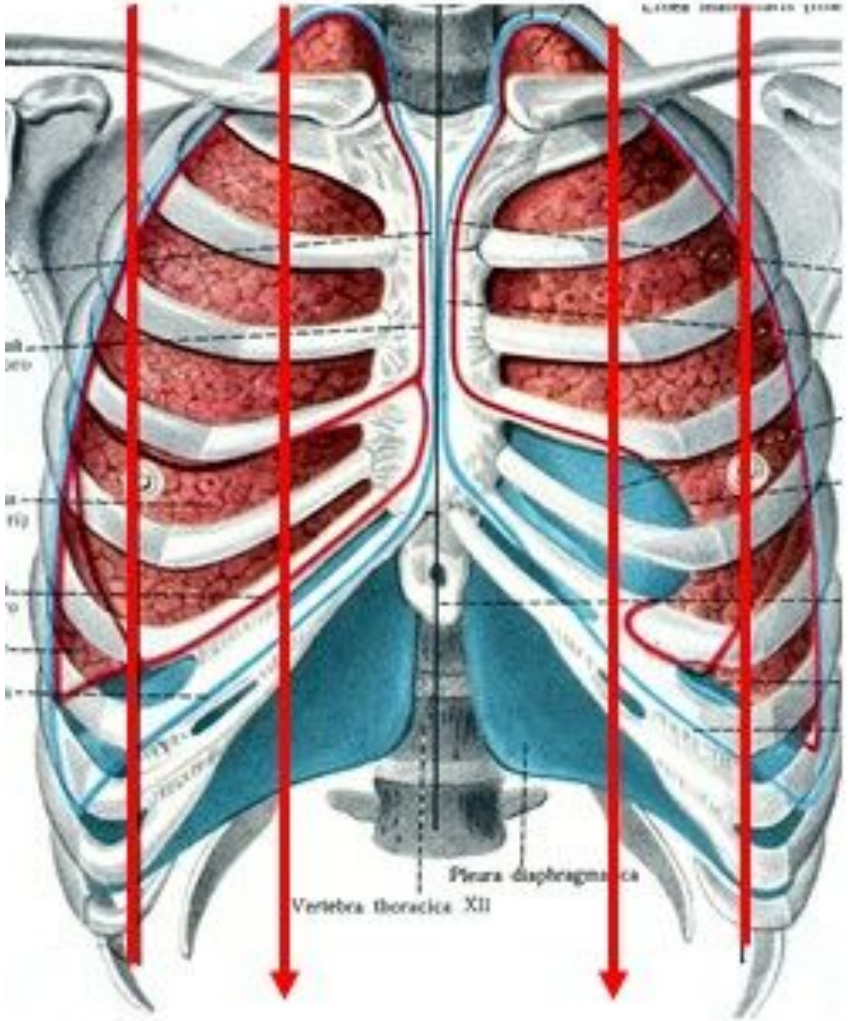

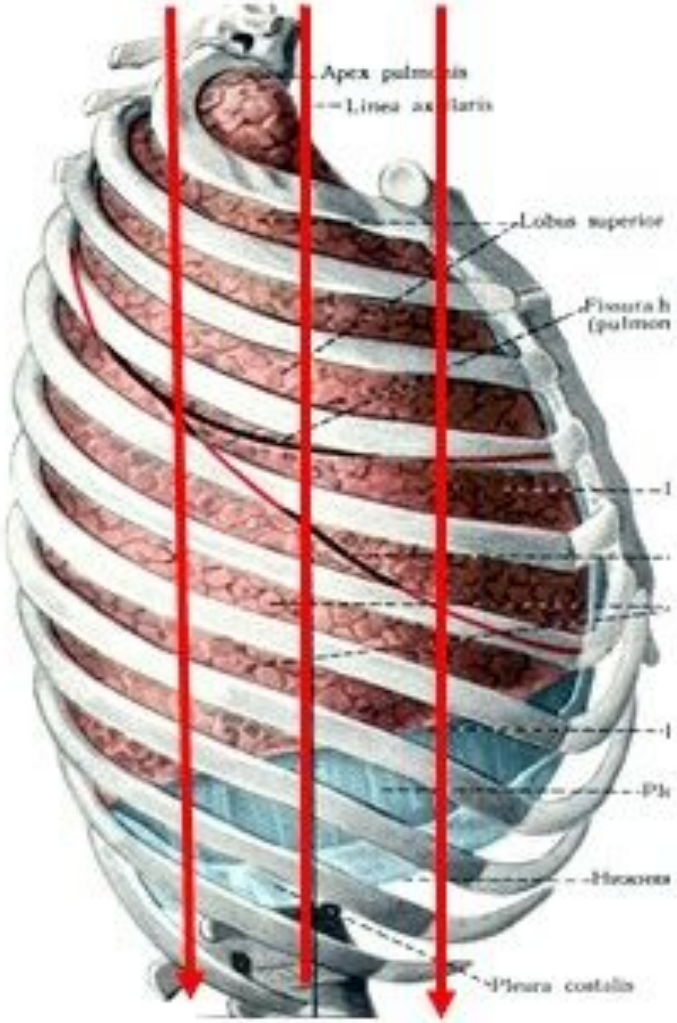

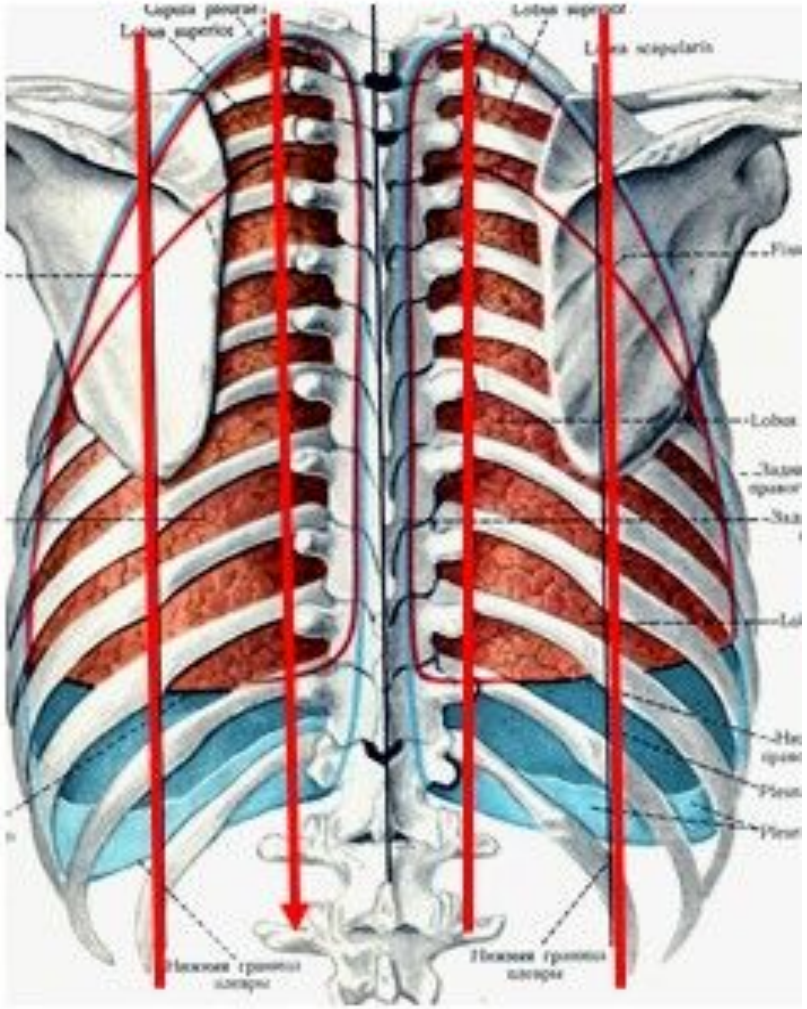

1. Окологрудинная линия – VI ребро
2. Среднеключичная линия - VI ребро

4. Средняя подмышечн. линия – VIII ребро

6. Лопаточная линия - X ребро

- Сзади проецируется на уровне VII шейного позвонка

Нижние границы

- Передняя граница левого легкого, из–за сердечной вырезки, начиная от хряща IV ребра, отклоняется к левой среднеключичной линии.
- Границы легких соответствуют справа по грудинной, слева по окологрудинной линиям хрящу VI ребра,
- по среднеключичной линии – верхнему краю VII ребра,
- по передней подмышечной линии – нижнему краю VII ребра,
- по средней подмышечной линии – VIII ребру,
- по задней подмышечной линии IX ребро
- по лопаточной линии – X ребру,

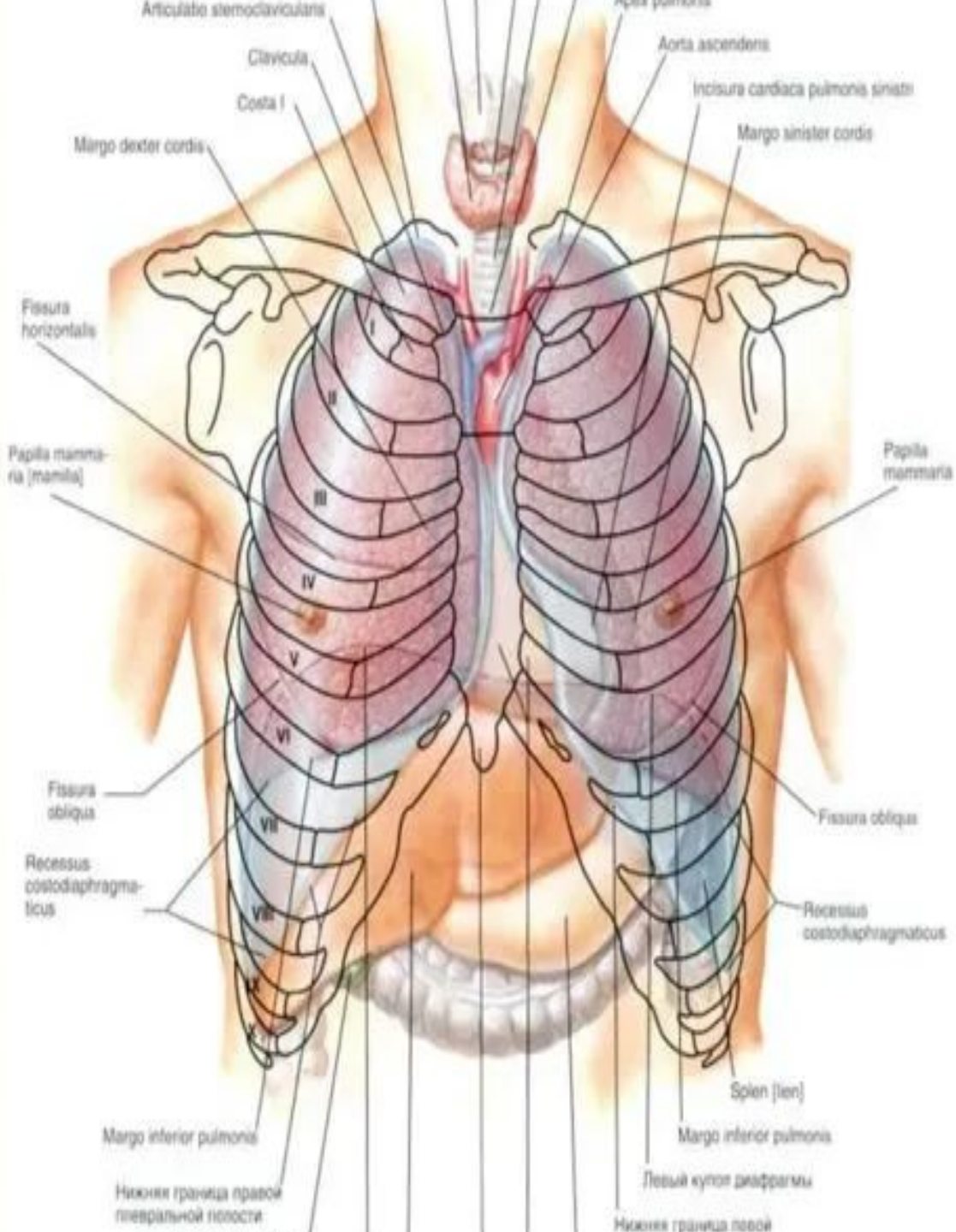

Топография сосудов в корне легкого

Левое легкое_____

Артерия
Бронх

АБВ

Вены

Правое легкое

Бронх
Артерия

БАВ

Вены

Топография сосудов в корне легкого

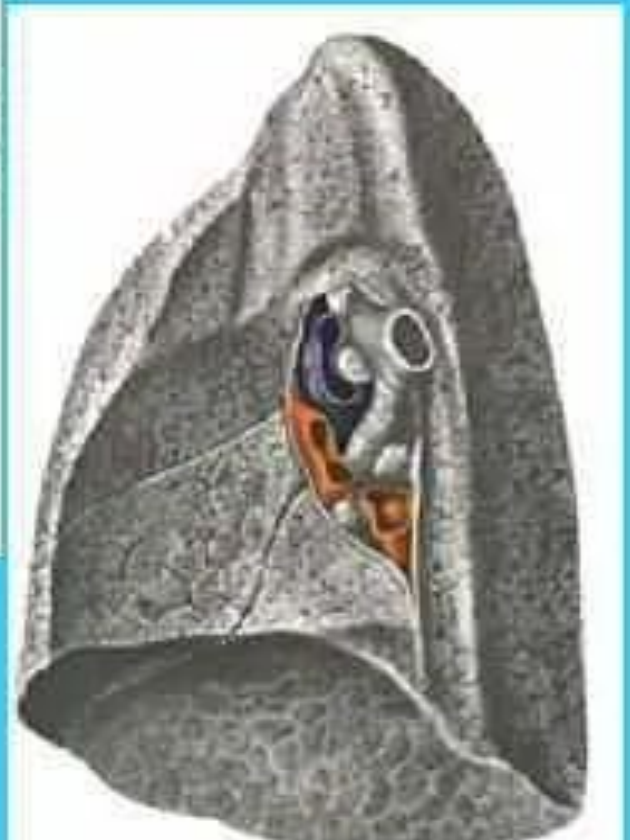

Левое легкое_____

Артерия
Бронх

АБВ

Вены

Правое легкое

Бронх
Артерия

БАВ

Вены

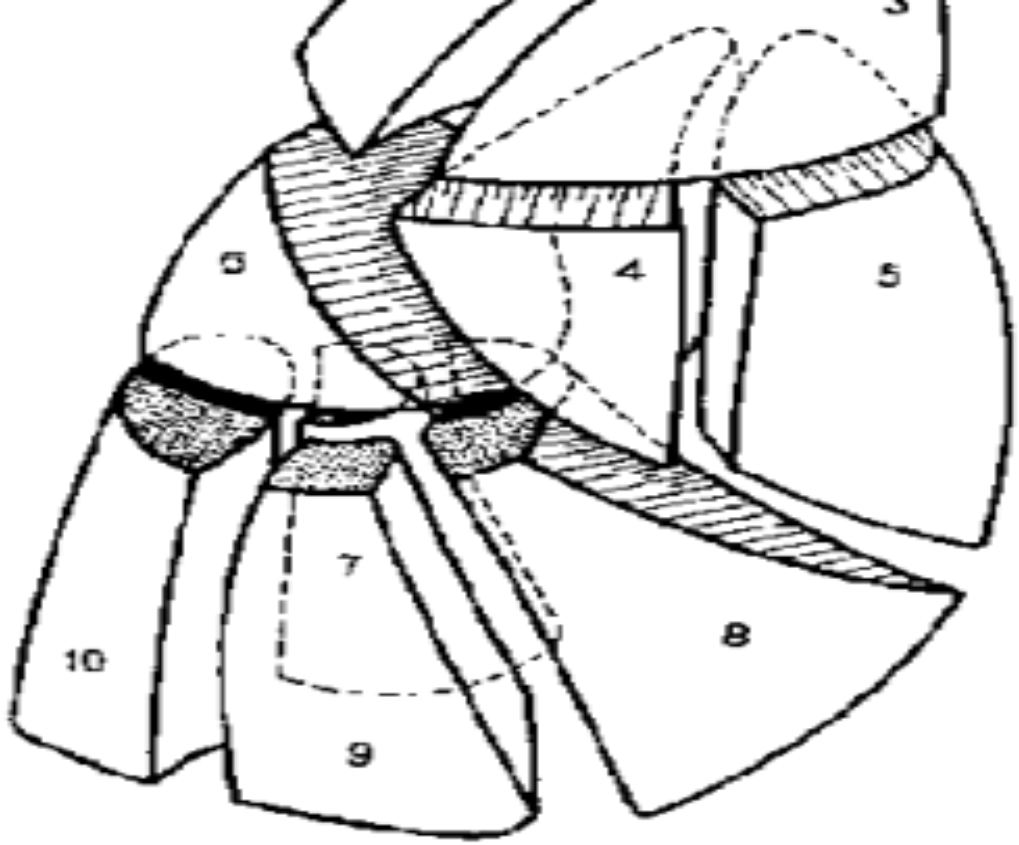

А

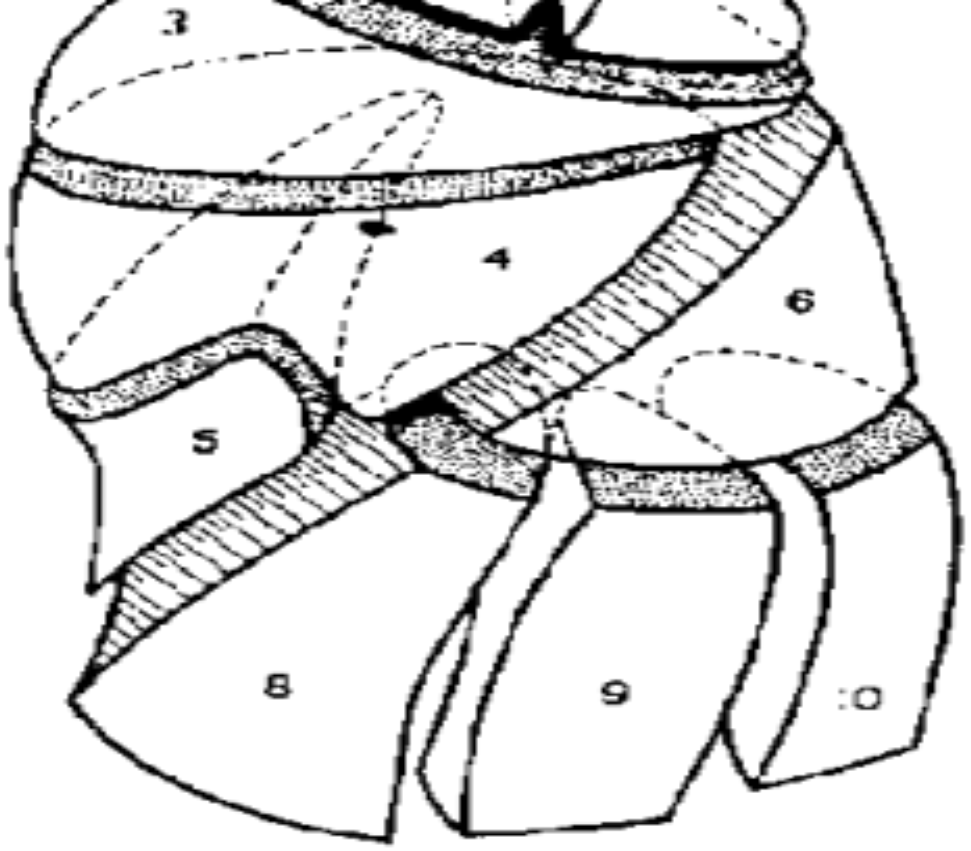

В

Сегменты легких.

А – правое легкое:

1 – верхушечный сегмент (C_1), 2 – задний (C_2), 3 – передний (C_3), 4 – боковой (C_4), 5 – внутренний (C_5), 6 – верхний (C_6), 7 – внутрибазальный (C_7), 8 – переднебазальный (C_8), 9 – наружнобазальный (C_9), 10 – заднебазальный (C_{10}).

области шеи на уровне от IV до VI-VII шейных позвонков.

Синтопия гортани.

Вверху она при помощи щитоподъязычной мембраны подвешена на подъязычной кости, внизу связками соединена с трахеей.

Впереди гортань прикрыта глубоким листком собственной фасции шеи, находятся подъязычные мышцы шеи,

позади - гортанная часть глотки, а по бокам - доли щитовидной железы и сосудисто-нервные пучки шеи (общая сонная артерия, внутренняя яремная вена, блуждающий нерв). Вместе с подъязычной костью гортань смещается вверх и вниз во время глотания. **Позади** гортани располагается гортанная часть глотки, с которой гортань сообщается при помощи отверстия, называемого входом в гортань.

Голототопия. Гортань располагается в области шеи.

Функция – проведение воздуха, защита дыхательных путей от попадания пищи, голосообразование.

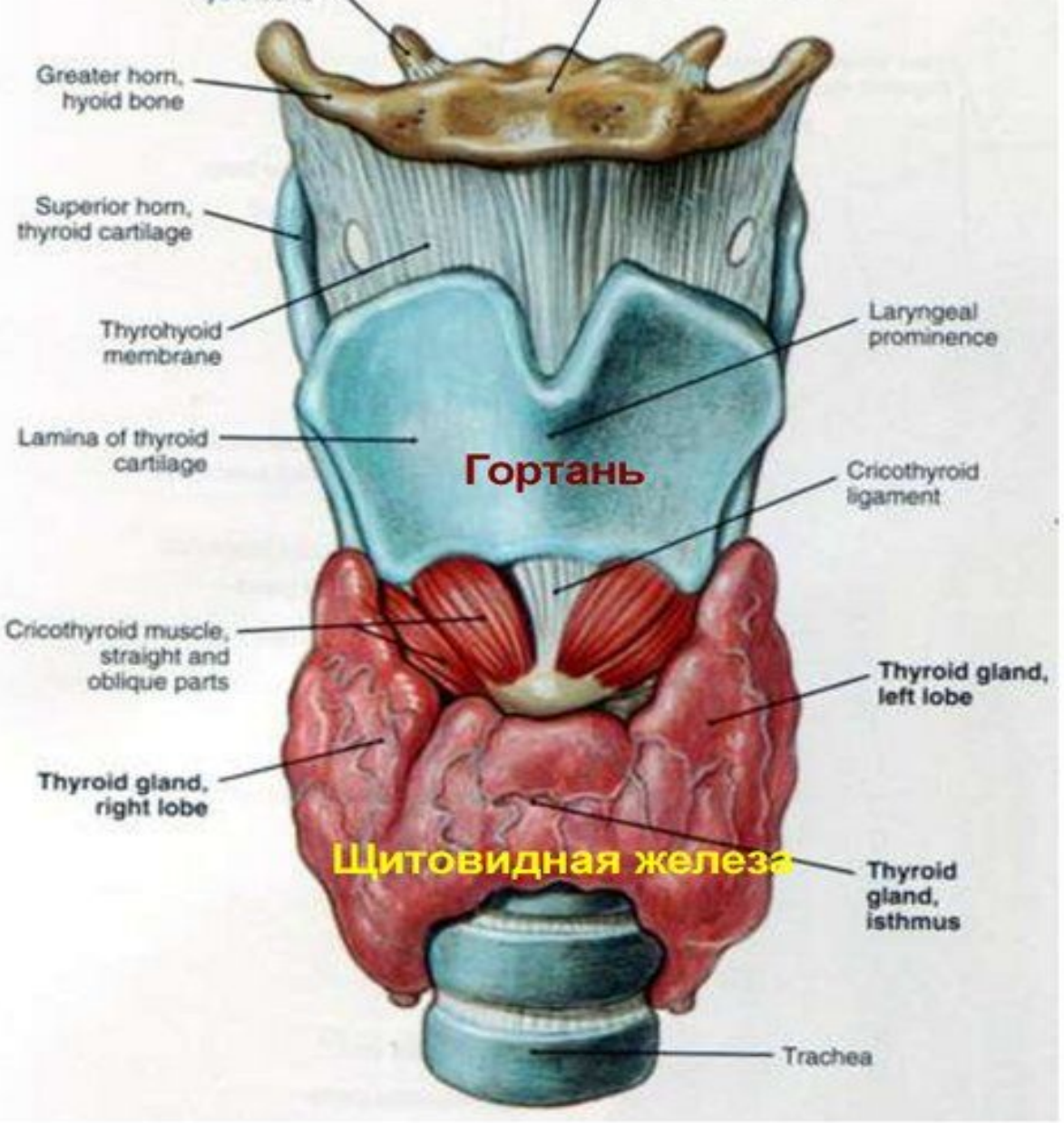

Воспаление слизистой оболочки гортани называется ларингитом.

Скелет гортани (larynx) образуют девять хрящей (3 парных и 3 непарных). Основанием скелета является перстневидный хрящ, располагающийся на уровне VI шейного позвонка. Над передней частью перстневидного хряща располагается щитовидный. Перстневидный и щитовидный хрящ соединяют mm.cricothyreoidei и lig.cricothyreoidei.

Скелетотопия гортани

Гортань занимает положение от верхнего края V до нижнего края VI шейных позвонков.

Спереди гортань прикрыта предгортанными мышцами; с боков располагаются боковые доли щитовидной железы. Позади гортани находится глотка, причем слизистая оболочка передней стенки глотки покрывает заднюю стенку гортани. Верхними своими отделами (именно надгортанным хрящом) гортань достигает корня языка, внизу переходит в

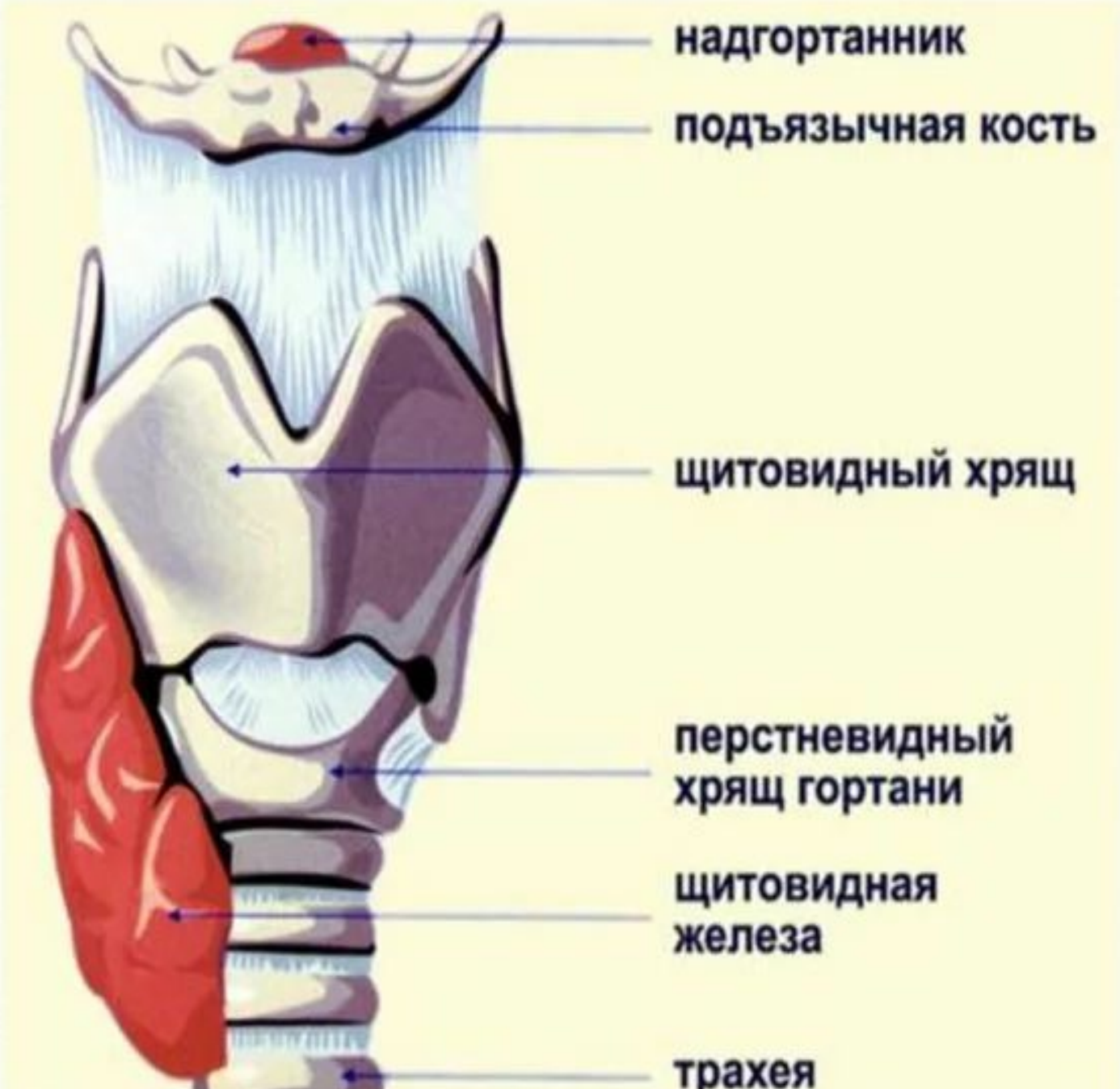

1 -надгортанный хрящ;

2- щитоподъязычная связка;

3 - зерновидный хрящ;

4 -подъязычно-надгортанная связка;

5 срединная щитоподъязычная с вязка;

6 -щитовидный хрящ;

7 - гортанный выступ;

8 -перстнещитовидная связка;

9 -перстневидный хрящ;

10- перстнетрахеальная связка;

11- дугообразные трахейные хрящи;

12 -кольцевые связки трахеи

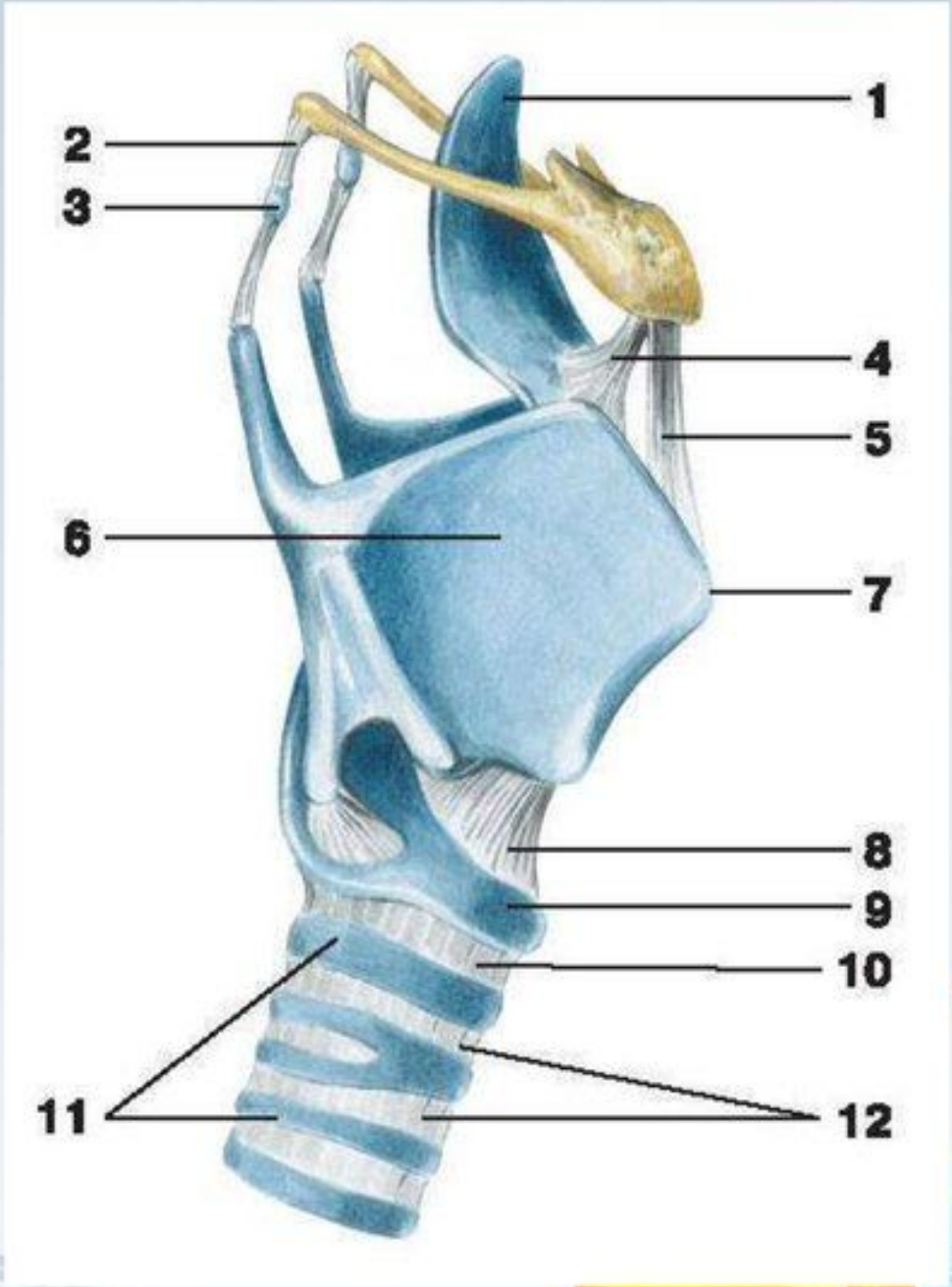

- **Наружные** – поднимают и опускают гортань
  - Грудино-щитовидная (m.Sternothyroideus)
  - Грудино-подъязычная (m.Sternohyoideus)
  - Щито-подъязычная (m.Thyrohyoideus)
  - Лопаточно-подъязычная (m.Omohyoideus)
  - Шило-подъязычная (m.Stylohyoideus)
  - Двубрюшная (m.Digastricus)
- **Внутренние** – изменяют ширину голосовой щели, приводя в движение хрящи гортани
  - **Основной суживатель** голосовой щели - перстне-щитовидная мышца (m.Cricothyroideus)
  - **Основной расширитель** голосовой щели - задняя перстне-черпаловидная мышца (m.Cricoarytenoideus posterior)
  - **Мышцы – помощники**:
    - Поперечная черпаловидная (m.Arytenoideus transversus)
    - Косая черпаловидная (m.Arytenoideus obliquus)
    - Латеральная перстне-черпаловидная (m.Cricoarytenoideus lateralis)
  - **Мышцы, управляющие движением голосовых складок:**
    - Голосовая (m.Vocalis)
    - Щито-чепаловидная (m.Thyroaritenoideus)
    - Перстне-щитовидная (m.Cricotyroideus)
  - **Мышцы, обеспечивающие движения надгортанника** (изменяющие ширину входа в гортань):
    - Черпало-надгортанная (m.Aryepiglotticus)
    - Косая черпаловидная (m.Arytenoideus obliquus)
    - Щито-надгортанная (m.Thyroepiglotticus)

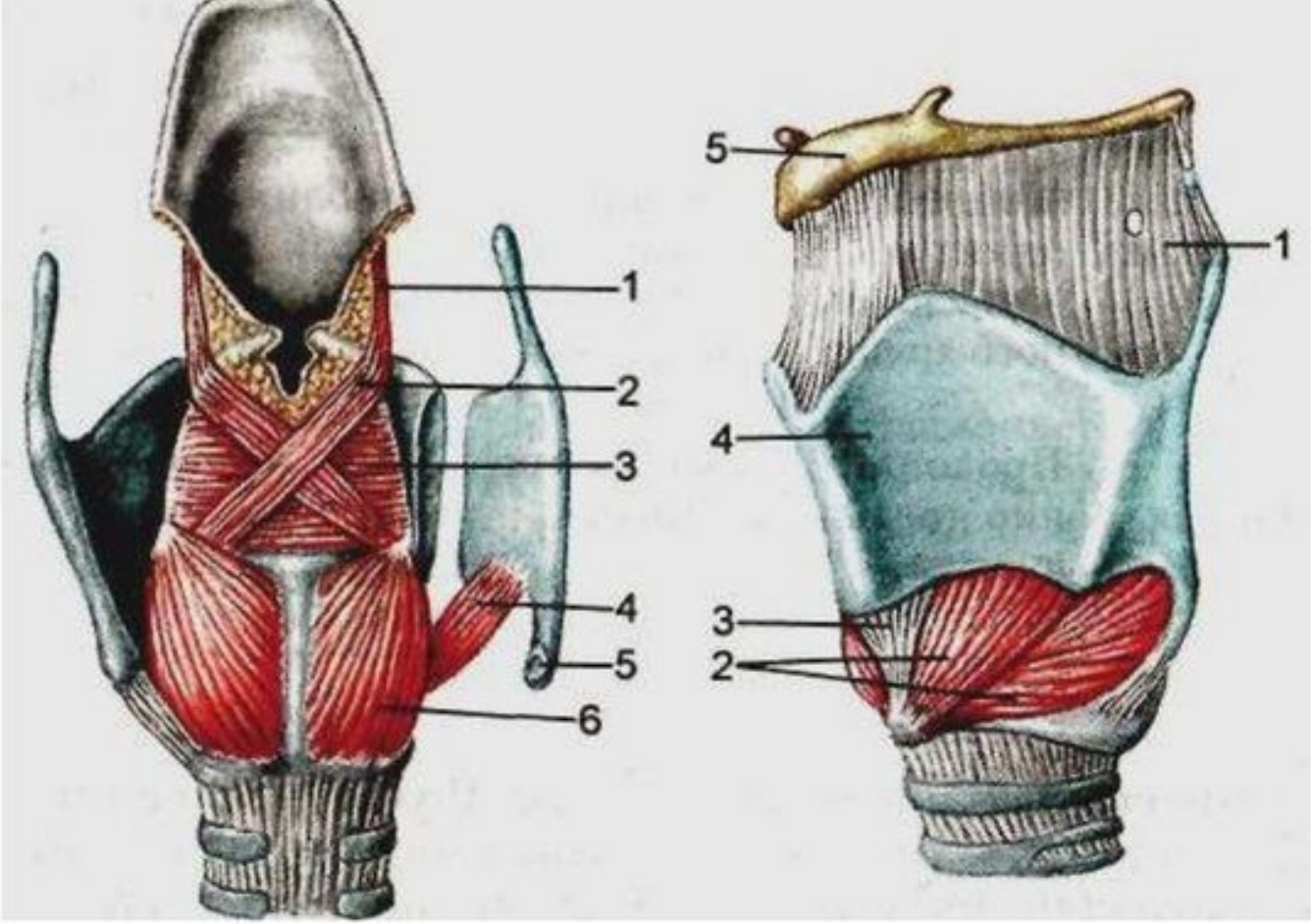

А Б

А — вид сзади (часть пластинки щитовидного хряща отвернута):

1 — черпалонадгортанная мышца;
2 — косая черпаловидная мышца;
3 — поперечная черпаловидная мышца;
4 — перстнещитовидная мышца;
5 — перстнещитовидный сустав (суставная поверхность);
6 — задняя перстнечерпаловидная мышца.

Б — вид спереди и несколько сбоку:

1 — щитоподъязычная мембрана;
2 — перстнещитовидная мышца (прямая и косая части);
3 — перстнещитовидная связка;
4 — щитовидный хрящ;
5 — подъязычная кость.

Хрящи, связки и суставы гортани.

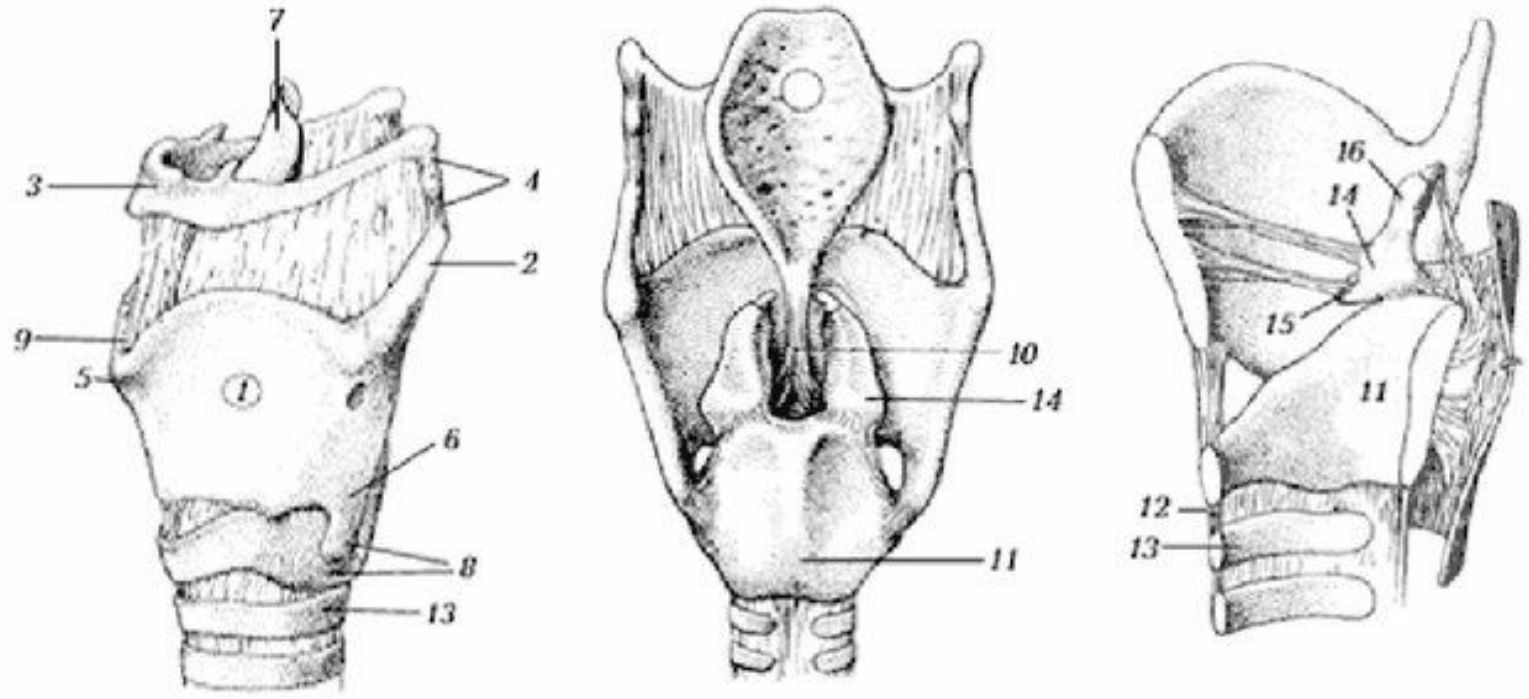

Вид сбоку, вид сзади и вид сбоку в разрезе.

1 – щитовидный хрящ;
2 – верхний рог щитовидного хряща;
3 – подъязычная кость;
4 – щитоподъязычная связка;
5 – выступ гортани («адамово яблоко»);
6 – нижний рог щитовидного хряща;
8 – перстнещитовидный сустав;
9 – вырезка щитовидного хряща;
10 – щитонадгортанная связка;
11 – перстневидный хрящ;
12 – перстнетрахеальная связка;
13 – первый хрящ трахеи;
14 – черпаловидный хрящ;
15 – голосовой отросток;

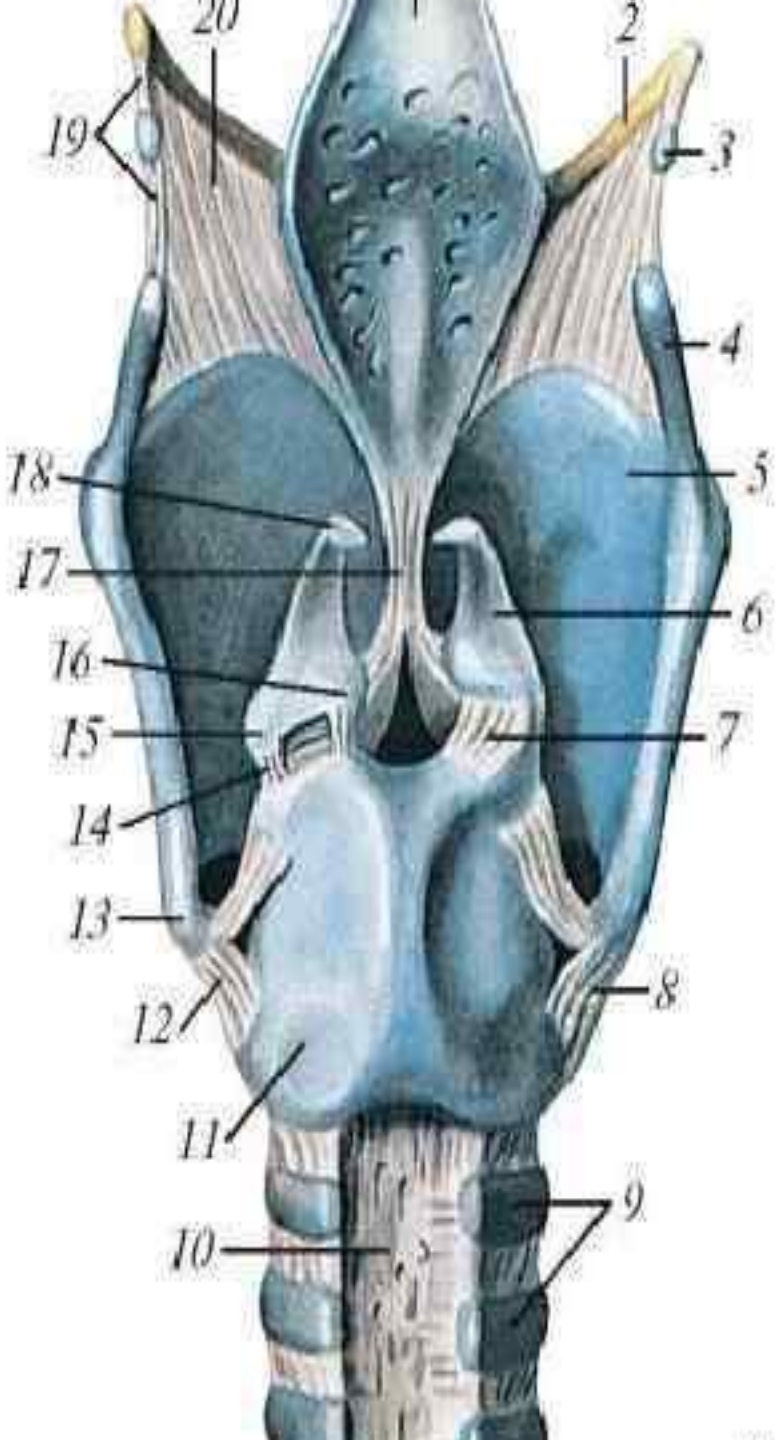

2 - большой рог подъязычной кости;
3 - зерновидный хрящ;
4 - верхний рог щитовидного хряща;
5 - пластинка щитовидного хряща;
6 - черпаловидный хрящ;
7 - правый перстне-черпаловидный сустав;
8 - правый перстне-щитовидный сустав;
9 - хрящи трахеи;
10 - перепончатая стенка;
11 - пластинка перстневидного хряща;
12 - левый перстне-щитовидный сустав трахеи;
13 - нижний рог щитовидного хряща;
14 - левый перстне-черпаловидный сустав;
15 - мышечный отросток черпаловидного хряща;
16 - голосовой отросток черпаловидного хряща;
17 - щито-надгортанная связка;
18 - рожковидный хрящ;
19 - латеральная щито-подъязычная связка;

собой полую хрящевую трубку, соединяющую гортань и главные бронхи. Трахея расположена на уровне VI шейного – IV-V грудного позвонков, у взрослого человека имеет длину 11—13 см. Своим верхним концом дыхательное горло соединено с перстневидным хрящом гортани; в нижнем отделе трахея делится на главные бронхи (правый и левый). Место разделения трахеи на главные бронхи называется бифуркацией трахеи. В среднем диаметр трахеи у взрослого человека равен 1,5—1,8 см, при этом на протяжении дыхательной трубки он неодинаков и уменьшается в зоне бифуркации трахеи. Поэтому инородные тела трахеи довольно часто локализуются в области бифуркации.

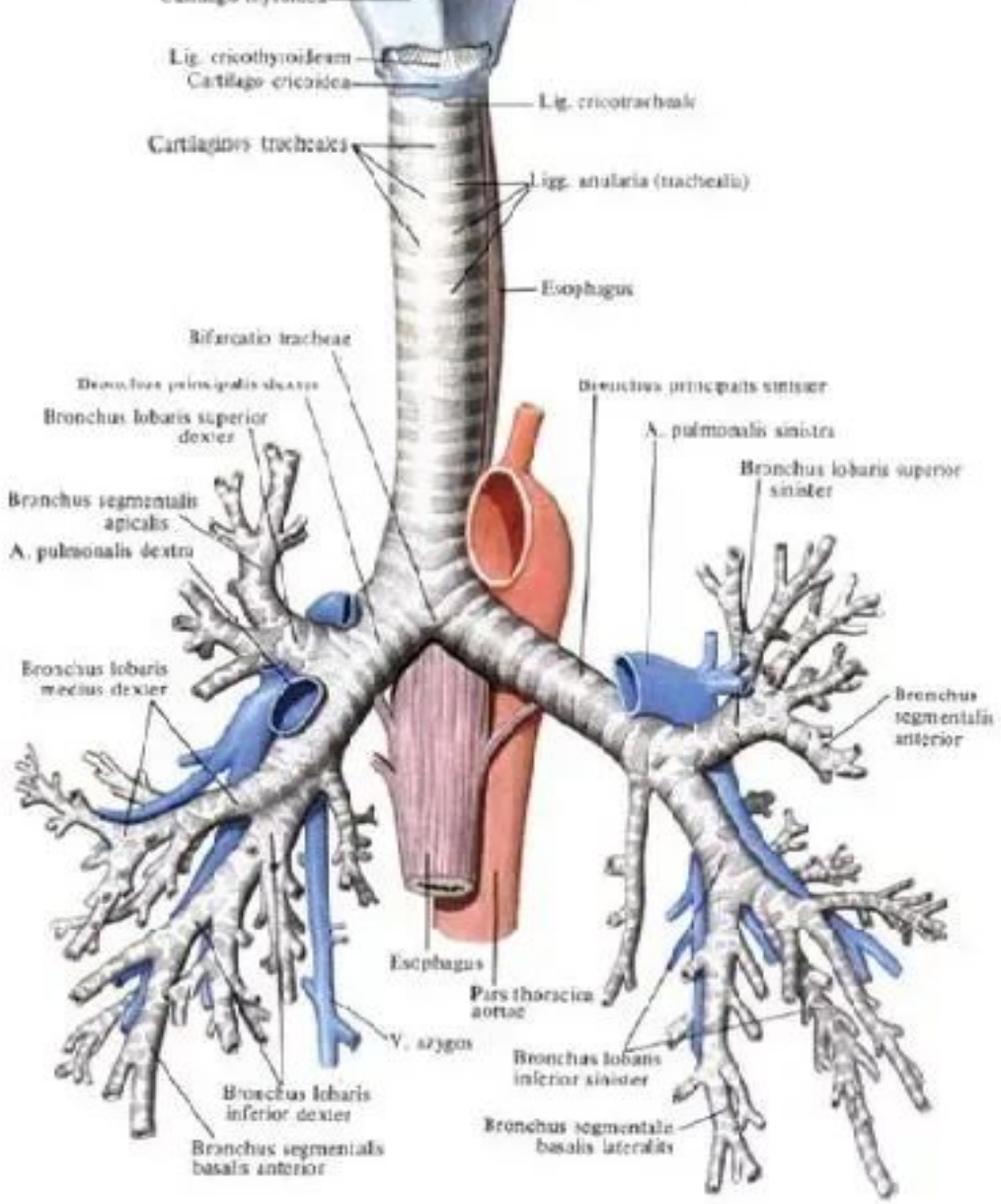

УНИВЕРСИТЕТ

Топография:

1.Голотопия: передняя область шеи и верхнее средостение.

2.Скелетотопия: VII шейный-IV грудной позвонки

3.Синтопия: щитовидная железа, дуга аорты, подподъязычные мышцы, вилочковая железа – спереди; сзади-пищевод; справа и слева-сосудисто -нервные пучки шеи и медиастенальная плевра.

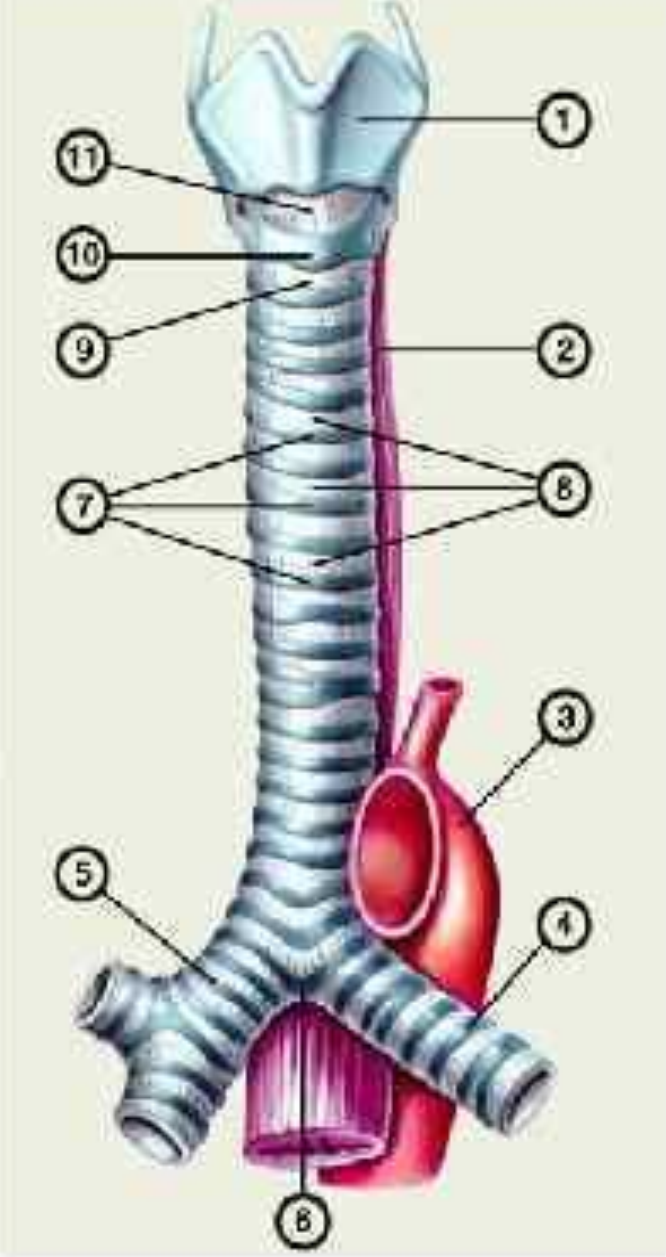

плевры

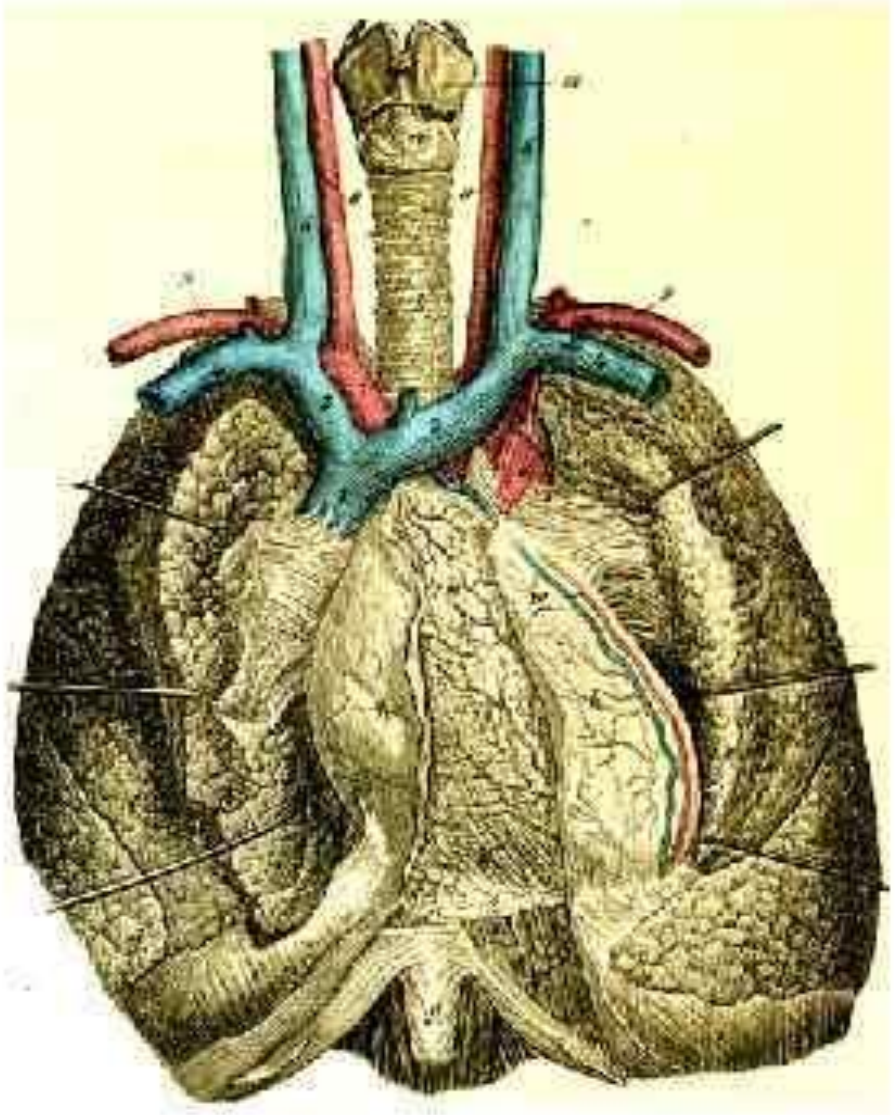

покрывающая легкие (висцеральная плевра), переходит на внутреннюю поверхность стенок грудной полости, отграничивает образования средостения (париетальная плевра). Между висцеральным и париетальным листками плевры образуется замкнутое щелевидное капиллярное пространство - полость плевры. В зависимости от отделов грудной полости, к которым прилежит париетальная плевра, в ней различают отделы: реберная плевра, диафрагмальная плевра, средостенная (медиастинальная) плевра. При переходе одного листка плевры в другой образуются переходные складки, которые определяют границы париетальной плевры

серозная оболочка, состоящая из двух листков:

- *париетального* (покрывает внутреннюю поверхность стенок грудной полости и образует границы средостения)
- *висцерального* (окутывает легочную ткань) - 2

Части париетальной плевры:

реберная – 1;

диафрагмальная – 3;

медиастинальная – 4.

Синусы плевры:

Реберно-диафрагмальный – 6.

Пространства :

Реберно-медиастинальное;

Диафрагмально-медиастинальное.

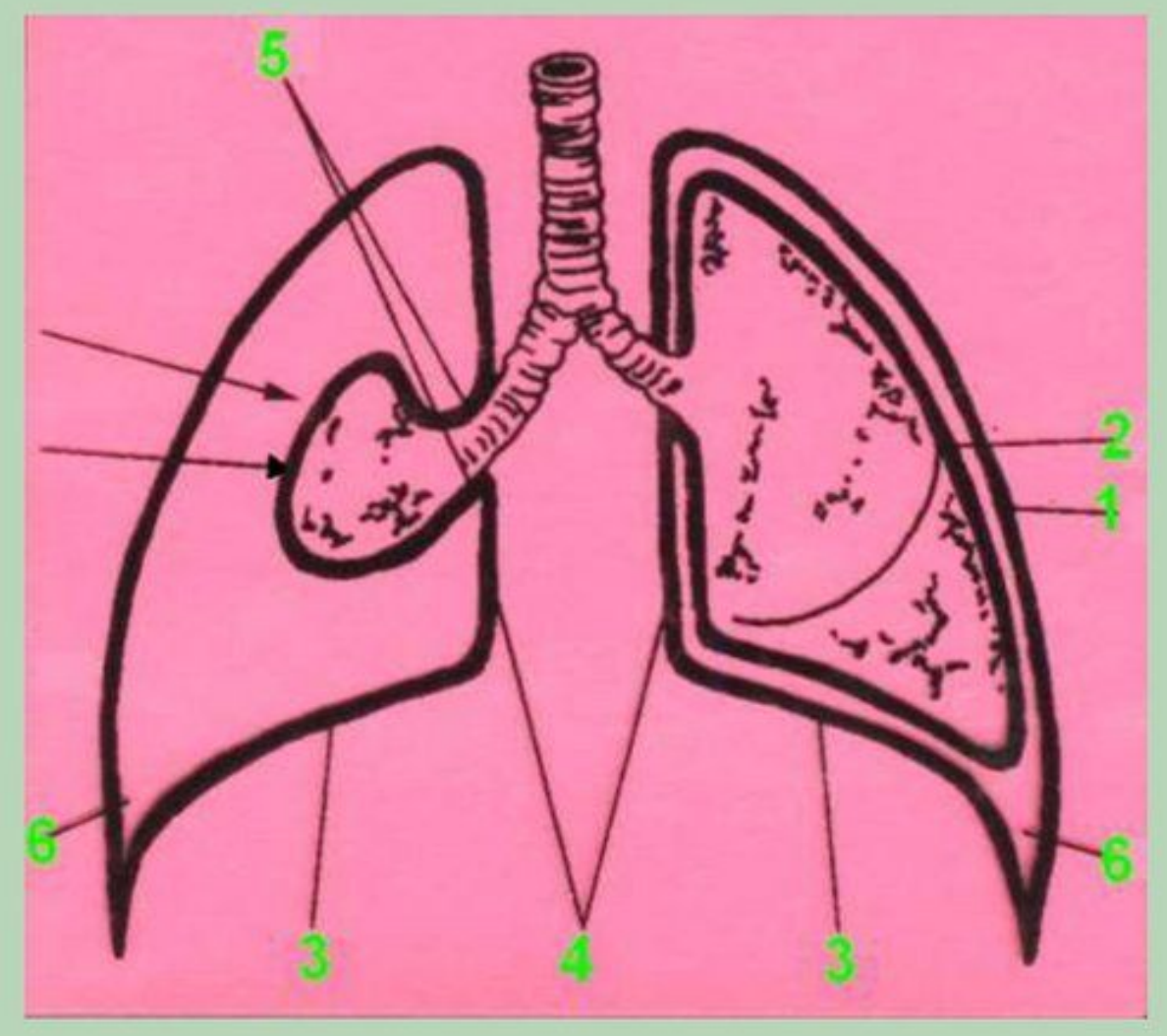

суммарная площадь 80 м²

Легочный ацинус — это функциональная единица легких, вентилируемая конечной бронхиолой, от которой отходят дыхательные бронхиолы, образующие альвеолярные каналы или альвеолярные ходы. В конце каждого альвеолярного канала находятся альвеолы

СУРФАКТАНТ

Сурфактант - вещество, покрывающее внутреннюю поверхность альвеол.

Сурфактант имеет низкое поверхностное натяжение и стабилизирует состояние альвеол:

при вдохе защищает от перерастяжения

при выдохе защищает от спадения (молекулы сурфактанта расположены близко друг к другу, что сопровождается снижением величины поверхностного натяжения).

Функции сурфактанта:

1. Расправление легкого при первом вдохе новорожденного
2. Регулирует скорость поглощения кислорода и интенсивность испарения воды в альвеолах
3. очищает поверхность альвеол от попавших с дыханием инородных частиц и обладает бактериостатической активностью

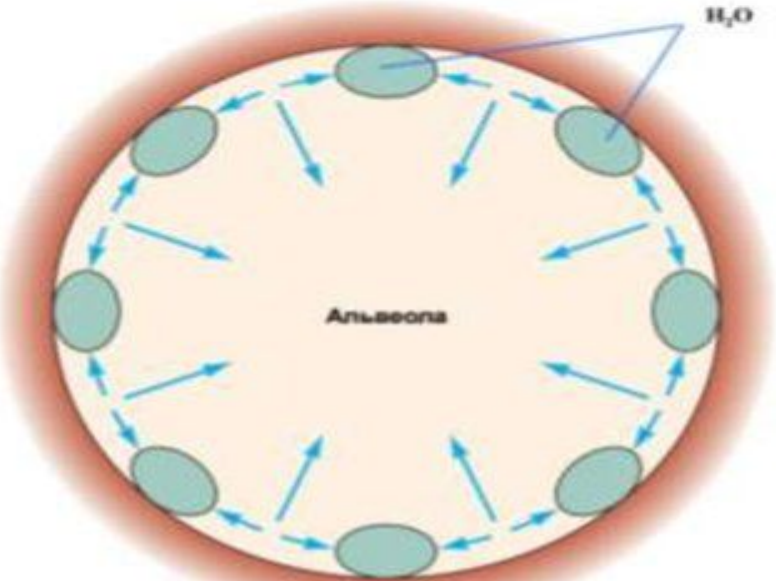

Легкие (pulmones, pneumon) функции

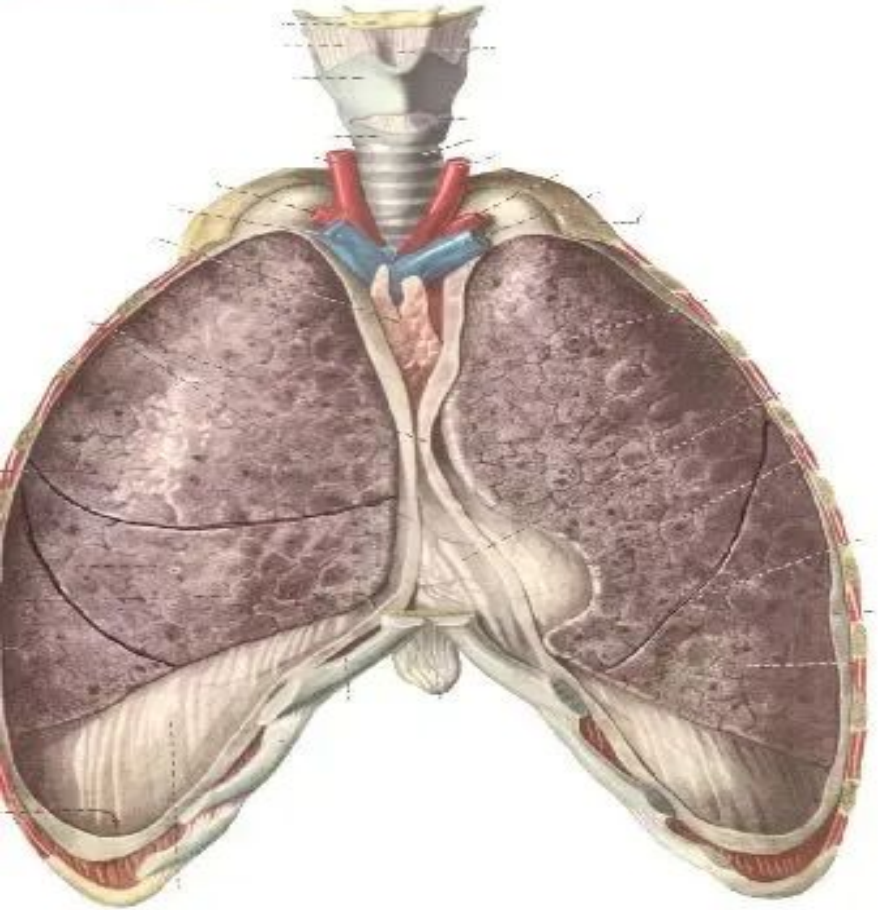

- Дыхательная (газообмен)
- Участие в регуляции жирового обмена
- Эндокринная, АПУД система (гистамин, лейкотриены, тромбоксан и др.)
- Участие в поддержании водно-солевого обмена, кислотно-основного равновесия
- Макрофагальные реакции
- Выработка сурфактанта

Понятие о мертвом пространстве

1. **Анатомическим мертвое пространство** - воздухопроводящая, зона легкого, которая не участвует в газообмене (верхние дыхательные пути, трахея, бронхи и терминальные бронхиолы). 150 мл.

2. **Альвеолярное мертвое пространство** - объем апикальных альвеол, которые не вентилируются или в их капиллярах нет кровотока.

3. **Физиологическое или функциональное мертвое пространство** - сумма объемов анатомического и альвеолярного мертвого пространства.

Емкости легких	Определение	Формула; Количество воздуха;
Жизненная (ЖЕЛ)	Наибольшее количество воздуха, которое можно выдохнуть после максимального вдоха.	ДО+РО $_{выд}$ +РО $_{вд}$ От 3500 до 4700 мл
Общая (ОЕЛ)	Количество воздуха, содержащееся в легких на высоте максимального вдоха.	ЖЕЛ+ОО От 4700 до 6000 мл
Резервная емкость вдоха (РЕ $_{вд}$)	Максимальное количество воздуха, которое можно вдохнуть после спокойного выдоха.	ДО+РО $_{вдоха}$ 2000 мл
Функциональная остаточная (ФОЕ)	Количество воздуха, остающееся в легких после спокойного выдоха.	РО $_{выд}$+ ОО 2700–2900 мл

Средостение, mediastinum

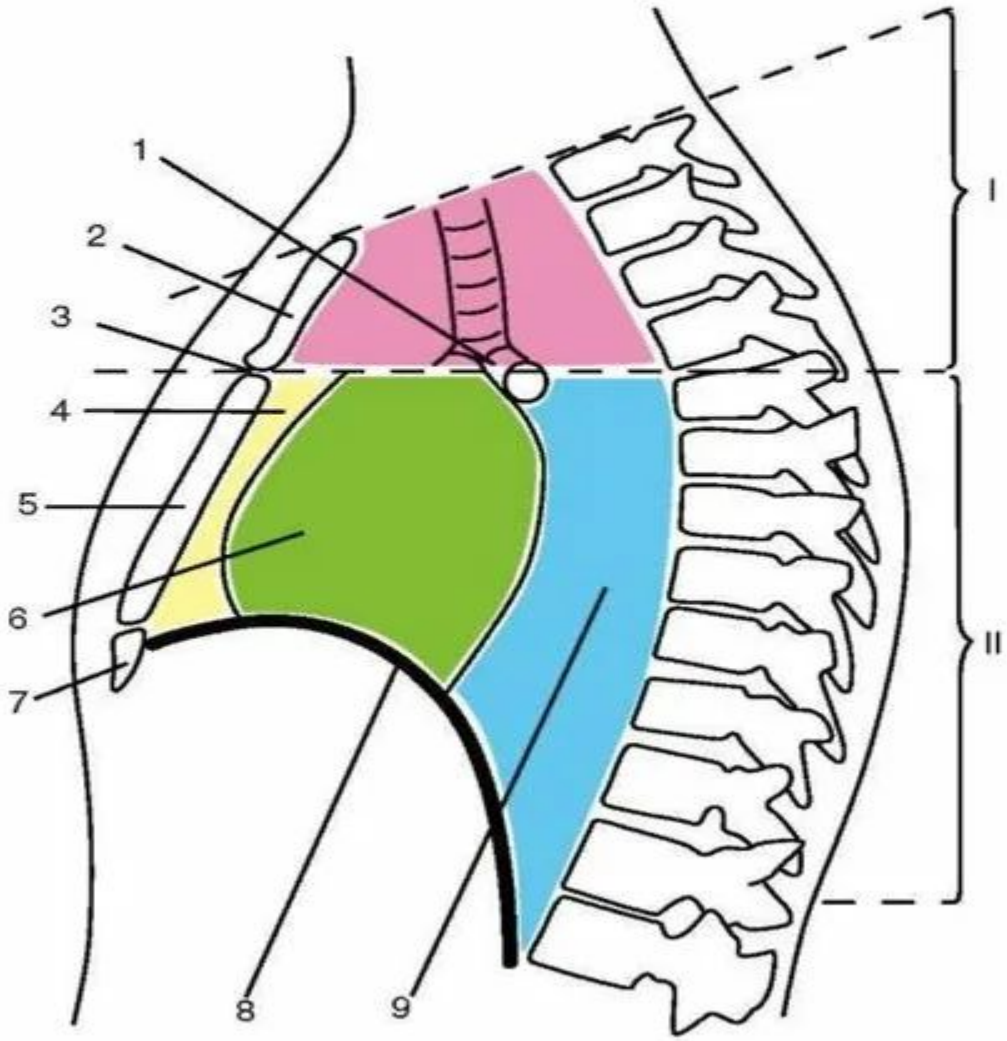

Это заполненное органами пространство между правой и левой плевральными полостями.

Средостение и его отделы (схема):

I - верхнее средостение;

II - нижнее средостение;

4 - переднее средостение;

6 - среднее средостение;

9 - заднее средостение.

Все органы средостения окружены рыхлой жировой клетчаткой.

Средостение

- Согласно Базельской номенклатуре средостение подразделяется фронтальной плоскостью на перднее и задние. Эта плоскость проходит через трахею и корни легких.
- В переднем средостении располагаются – сердце с перекардом, дуга аорты и отходящие от не сосуды, вилочковая железа, диафрагмальные нервы, перикардиально-диафрагмальные сосуды, лимфатические узлы.
- В заднем средостении находятся – пищевод, грудная часть нисходящей аорты, грудной лимфатический проток, непарная и полунепарная вены, блуждающие и внутренностные нервы, симпатические стволы, лимфатические узлы.

В клинической практике выделяют **переднее** и **заднее** средостение. Границей является условная плоскость, проведённая через заднюю поверхность трахеи и главных бронхов.

ганы переднего средостения:

трахея и бронхи

сердце с перикардом,

присердечные сосуды,

вилочковая железа,

перикардо-диафрагмальные

артерия и вены,

диафрагмальный нерв,

внутренние грудные артерия и

вены,

лимфатические узлы переднего

средостения

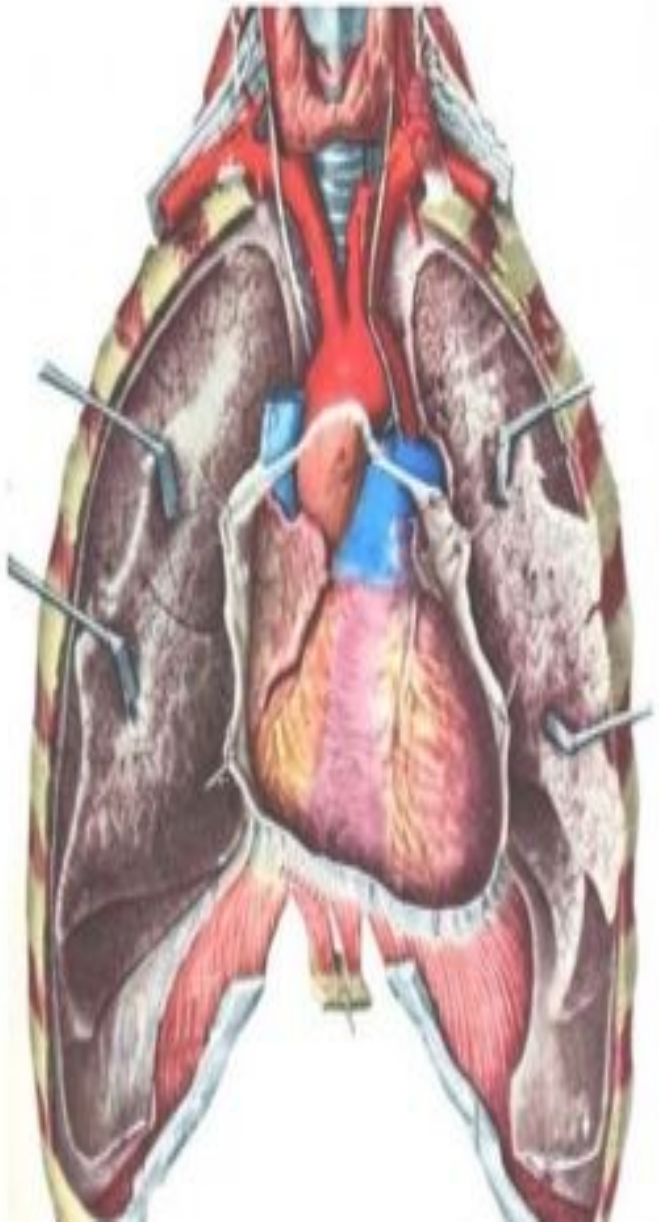

Органы заднего средостения:

- пищевод,
- грудная часть нисходящей аорты,
- грудной лимфатический проток,
- непарная и полунепарная вены,
- блуждающий нерв,
- симпатический ствол,
- большой и малый внутренностные нервы,
- лимфатические узлы заднего средостения

ТИПЫ ДЫХАНИЯ

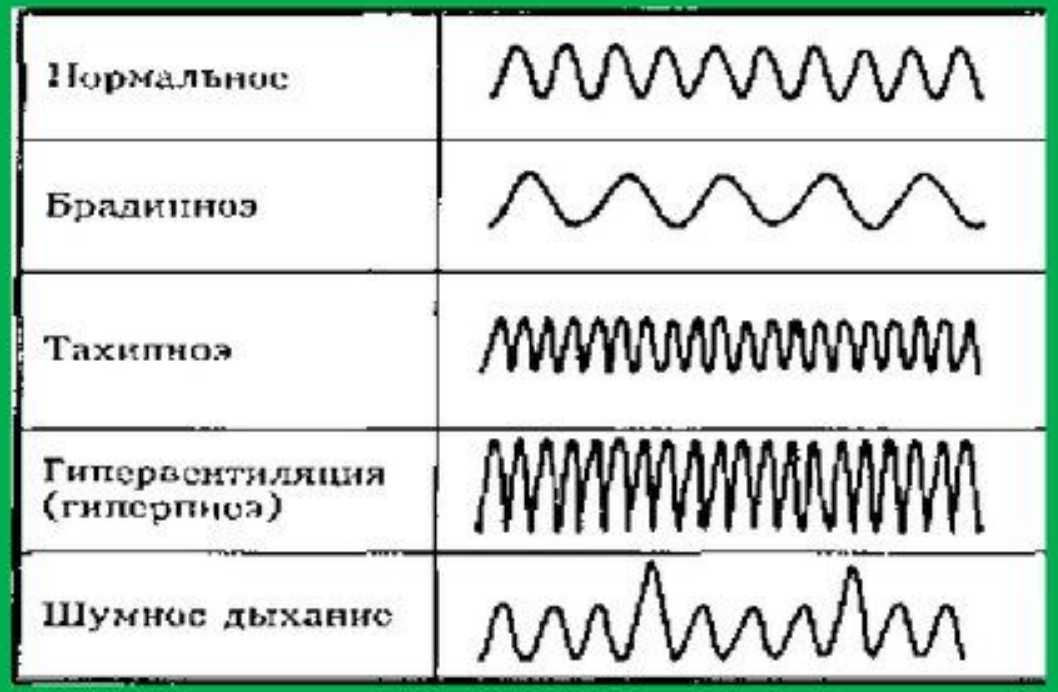

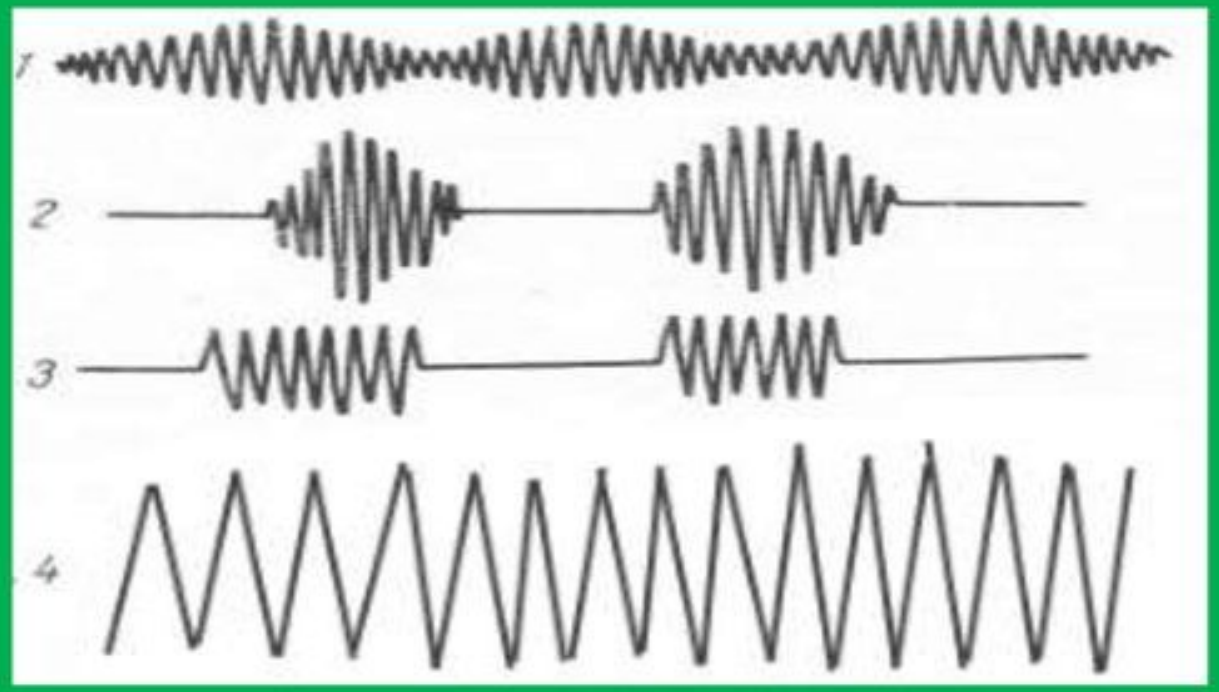

1. Дыхание Грокко - волнообразное нарастание амплитуды дыхания с последующим ее снижением, встречается при нарушении мозгового кровообращения, менинигитах, травмах ствола мозга, абсцессах головного мозга, сопровождается симптомом Черни – на высоте вдоха эпигастрий западает, на выдохе – выбухает.

2. Дыхание Чейн-Стокса – нарастание амплитуды дыхания с последующим ее снижением и апноэ до 25-60 с, возникает при гипоксии головного мозга при ССН, заболеваниях мозга.

3. Дыхание Биотта – дыхательные движения с постоянной амплитудой, внезапно прекращающиеся с паузами до 30 с, встречается при менингите, энцефалите, повреждениях головного мозга, особенно продолговатого.

ЛЕГОЧНОЙ АЦИНУС

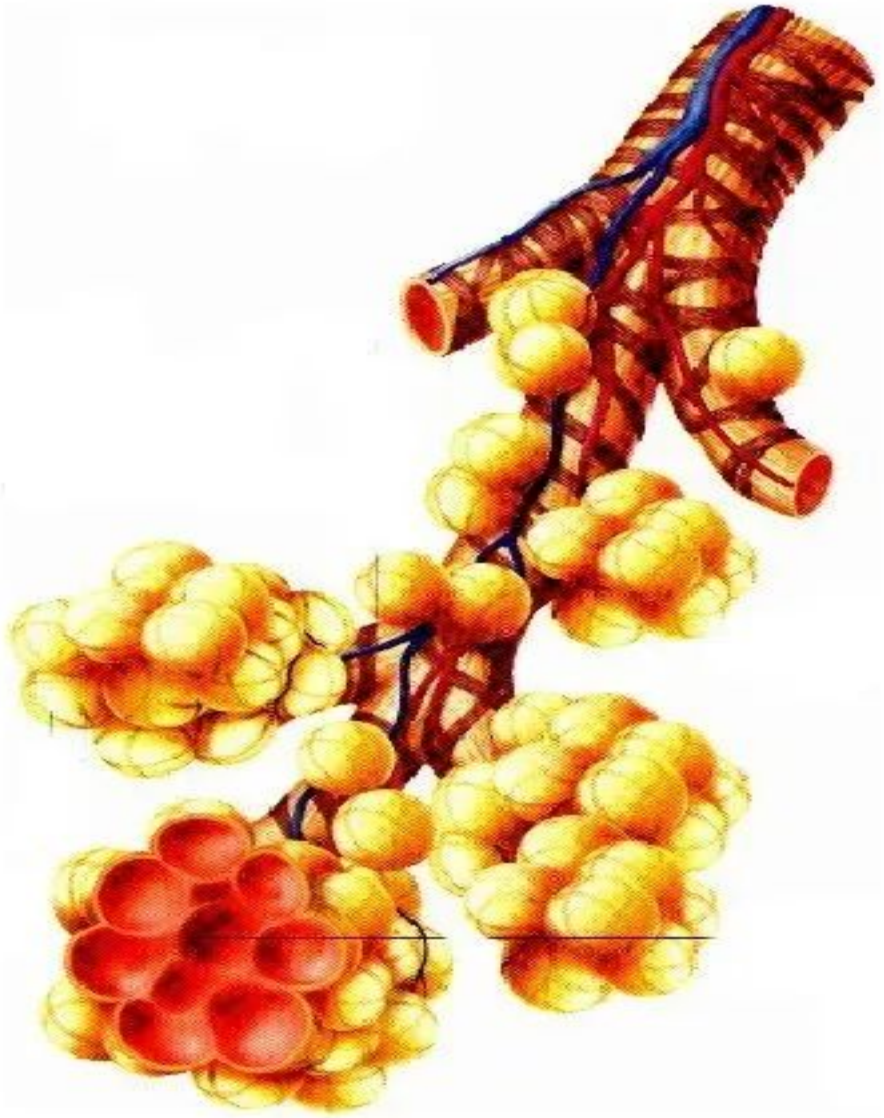

- Это структурно-функциональная единица легкого. В него входят все разветвления одной концевой бронхиолы: респираторные бронхиолы 1-го, 2-го и 3-го порядков, альвеолярные ходы и альвеолярные мешочки.

Топография легких:

Парные органы, располагающиеся в полостях плевры. В каждом легком различают верхушку и три поверхности: реберную, диафрагмальную и средостенную. Размеры правого и левого легкого неодинаковы вследствие более высокого стояния правого купола диафрагмы и положения сердца, смещенного влево.

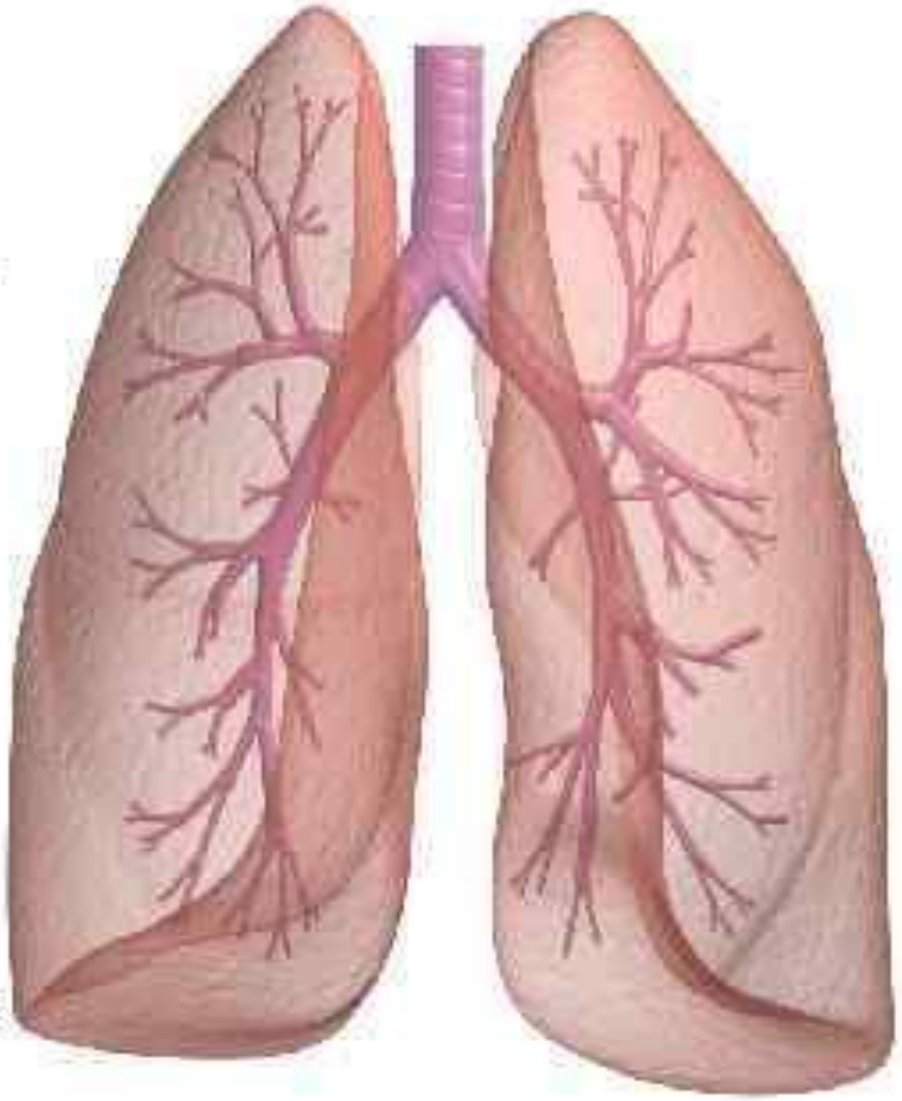

Границы легких

- **Верхушки легких** расположены на 2-3 см выше ключицы
- **Передняя граница *<u>левого</u>* лёгкого**: от верхушки легкого вниз по окологрудинной линии до уровня 4 ребра.

  От 4 до 5ребра косо вниз, влево.

  От 5 до 6 вертикально вниз (Образуя сердечную вырезку)
- **Нижняя граница:**

  По среднеключичной линии – 6 ребро, по средней подмышечной линии – 8 ребро, по лопаточной линии - 10 ребро, по околопозвоночной линии -11-12 ребро
- **Задняя граница:** по

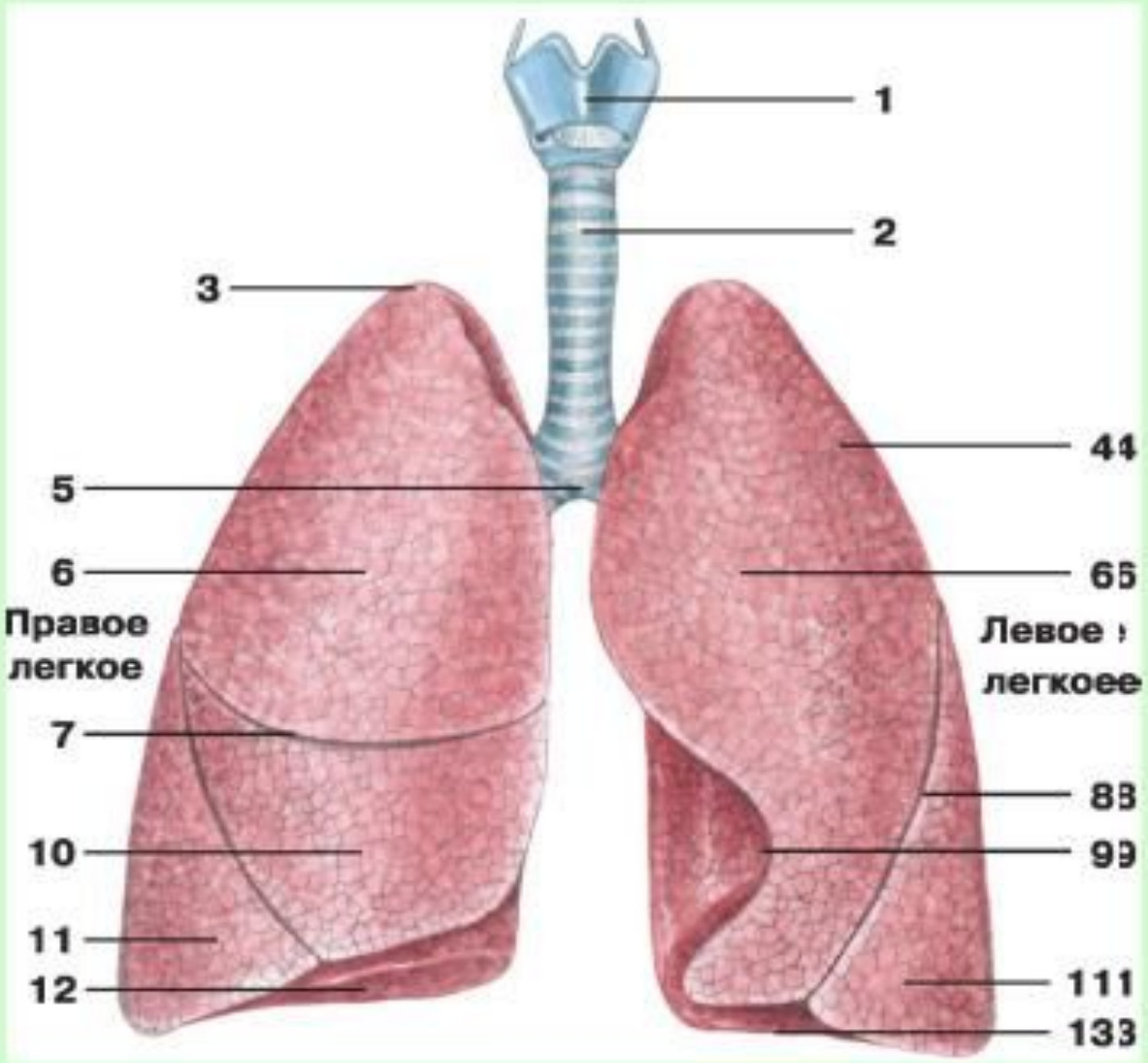

Передняя граница спускается от верхушки легкого по грудине:

• у левого легкого до уровня хряща IV ребра, затем делает поворот влево на 4-5 см, образуя сердечную вырезку, и снова идет вниз до уровня хряща VI ребра.

• у правого легкого спускается до уровня хряща VI ребра и переходит в нижнюю границу.

Нижняя граница каждого легкого проходит:

• по средней ключичной линии – уровень VI костного ребра;

• по средней подмышечной линии – уровень VIII ребра

• по лопаточной линии – уровень X ребра;

• по околопозвоночной линии – уровень XI ребра.

Задняя граница легких проходит по околопозвоночной линии.

При максимальном вдохе нижний край опускается на 5-6 см.

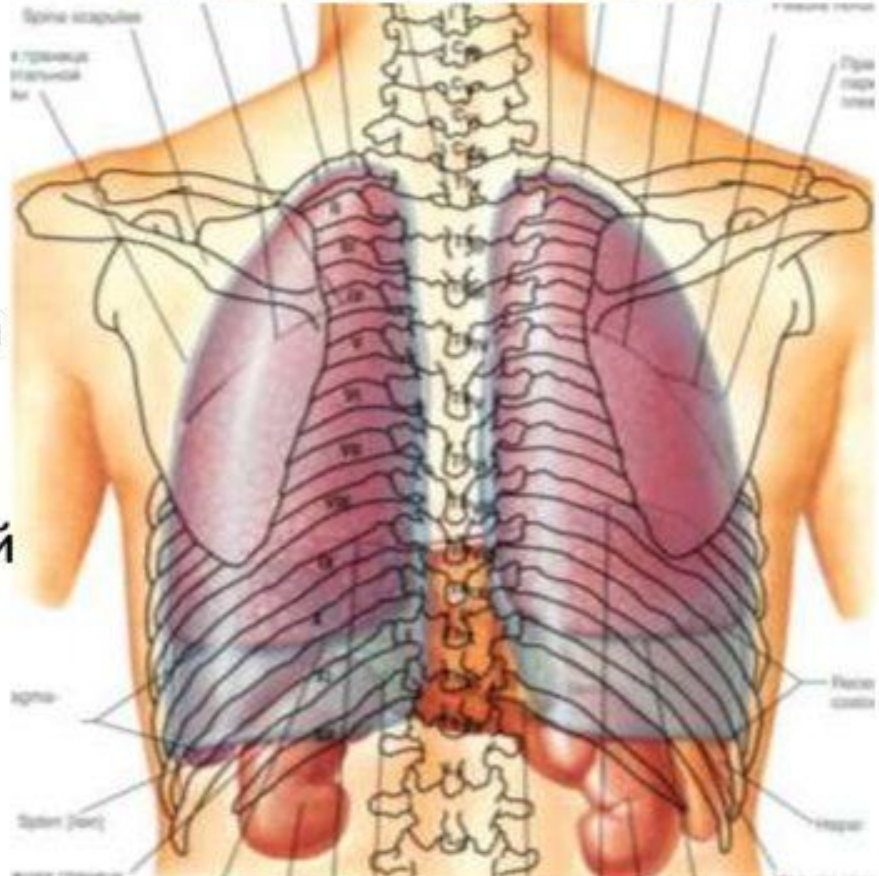

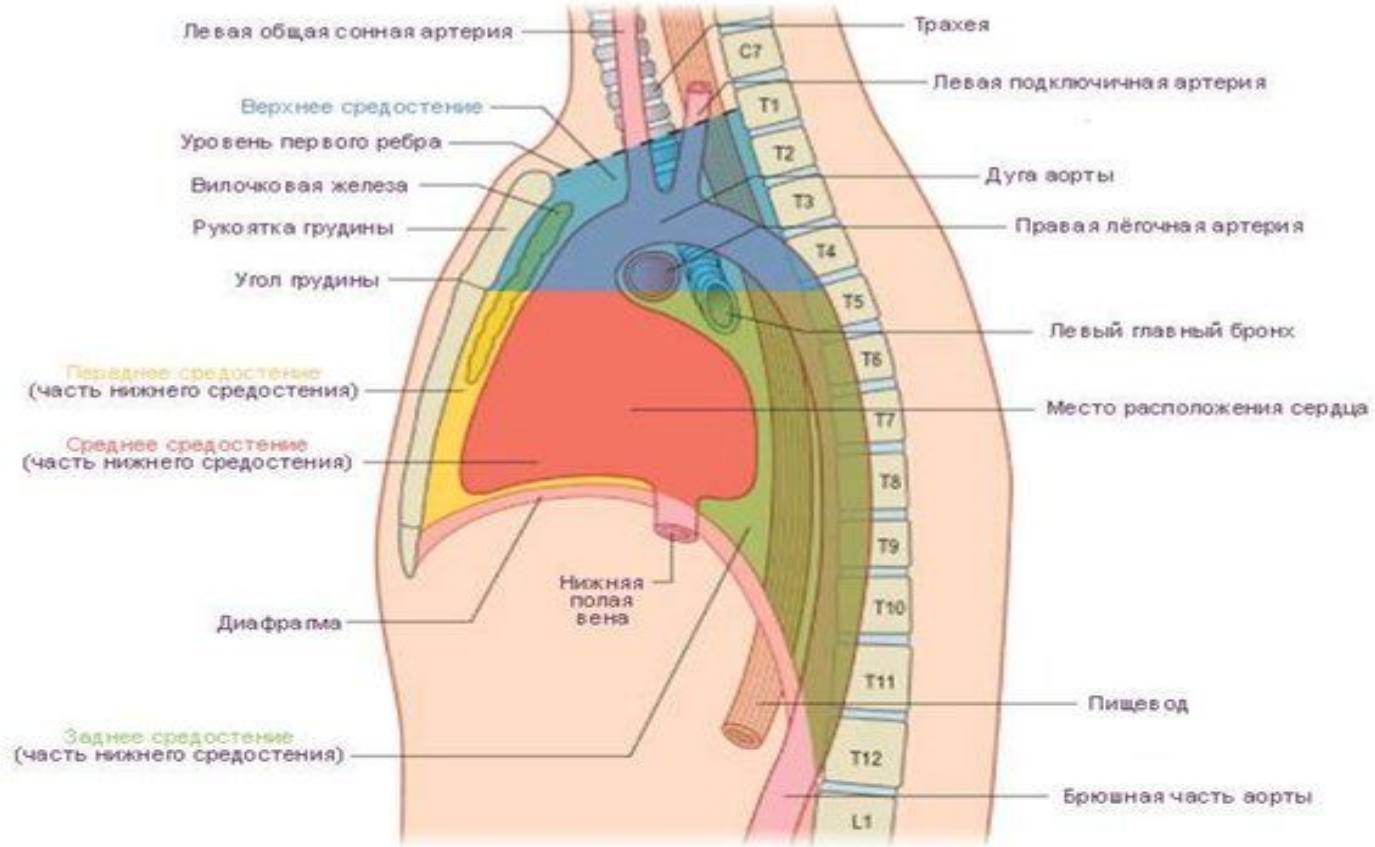

По Международной анатомической номенклатуре средостение делят на **верхнее и нижнее.** **Граница** между ними - горизонтальная плоскость, проведенная через соединение рукоятки с телом грудины спереди и межпозвоночный диск между IV и V грудными позвонками. нервов.

- Согласно международной номенклатуре средостение подразделяют на верхнее и нижние. Граница между ними проходит по горизонтальной плоскости которая соединяет спереди- рукоятку и тело грудины, а сзади – межпозвоночный диск между IV и V грудными позвонками.
- В верхнем средостении располагаются – вилочковая железа, дуга аорты и отходящие от нее сосуды, блуждающие и диафрагмальные нервы, симпатический ствол, грудной лимфатический проток, шейная часть пищевода.
- Нижнее средостение подразделяется на переднее, среднее и заднее.
- 1) Переднее средостение содержит лимфатические узлы.
- 2) Среднее средостение – сердце с перикардом.
- 3) Заднее средостение – грудная часть нисходящей аорты, непарная и полунепарная вены, правый и левый симпатический стволы, блуждающие и внутренностные нервы, грудной лимфатический проток, грудная часть пищевода, лимфатические узлы