

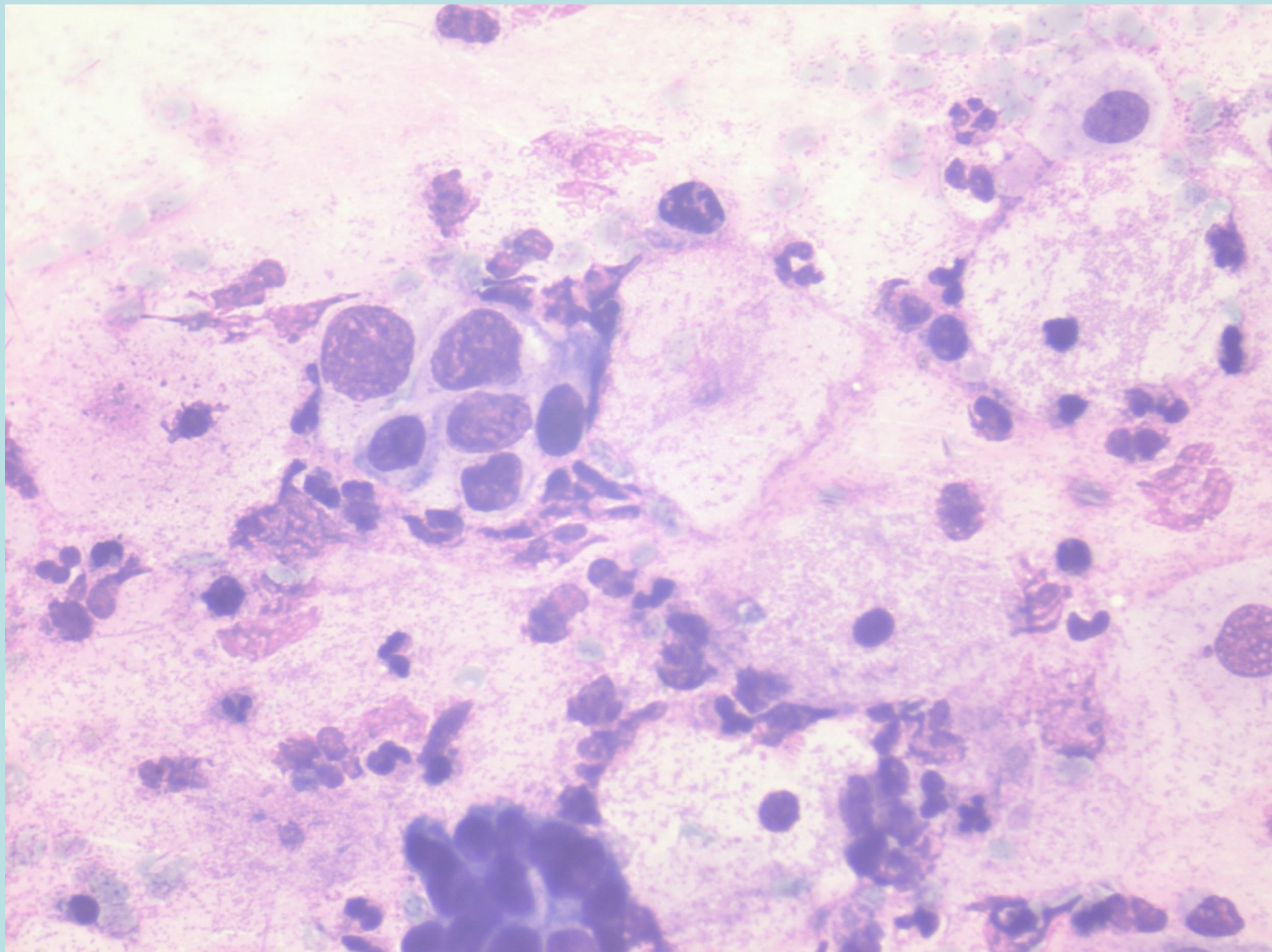
Препарат ШМ-54

Женщина, 40 лет, 18-й день цикла.

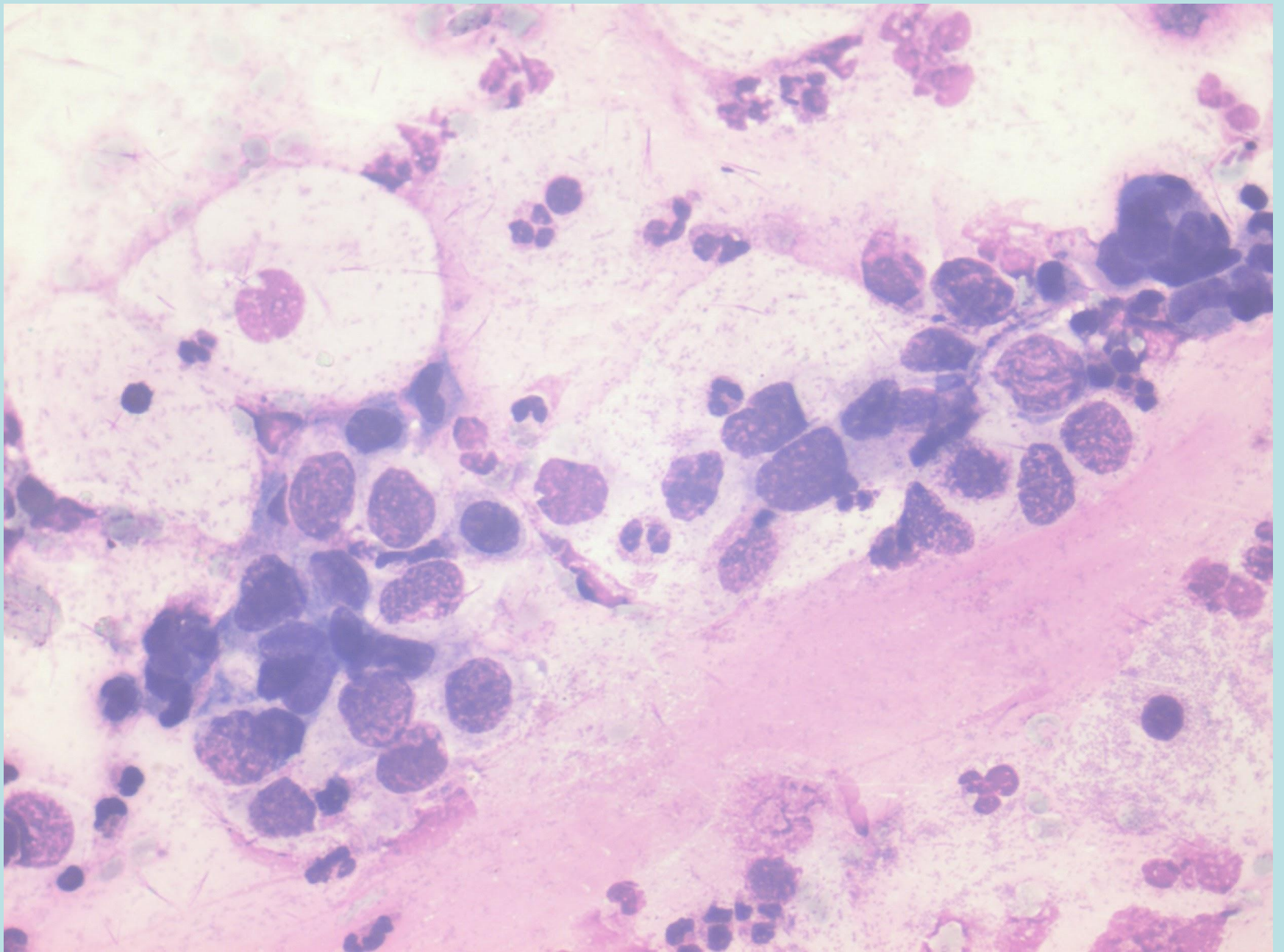
Соскоб с шейки матки.

Окрашивание по Романовскому.

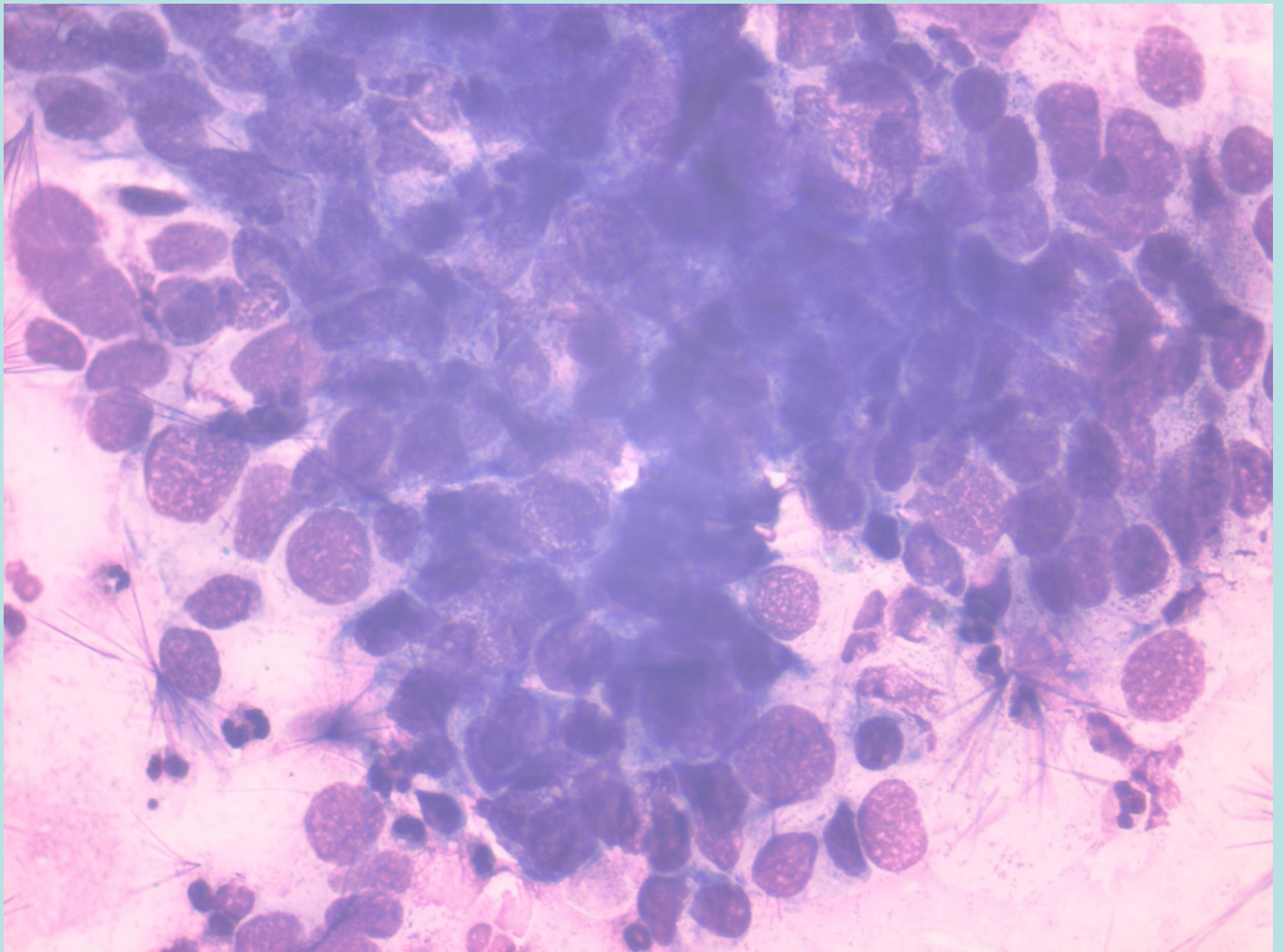
**Клинический диагноз:
Аномальная кольпоскопическая
картина.**



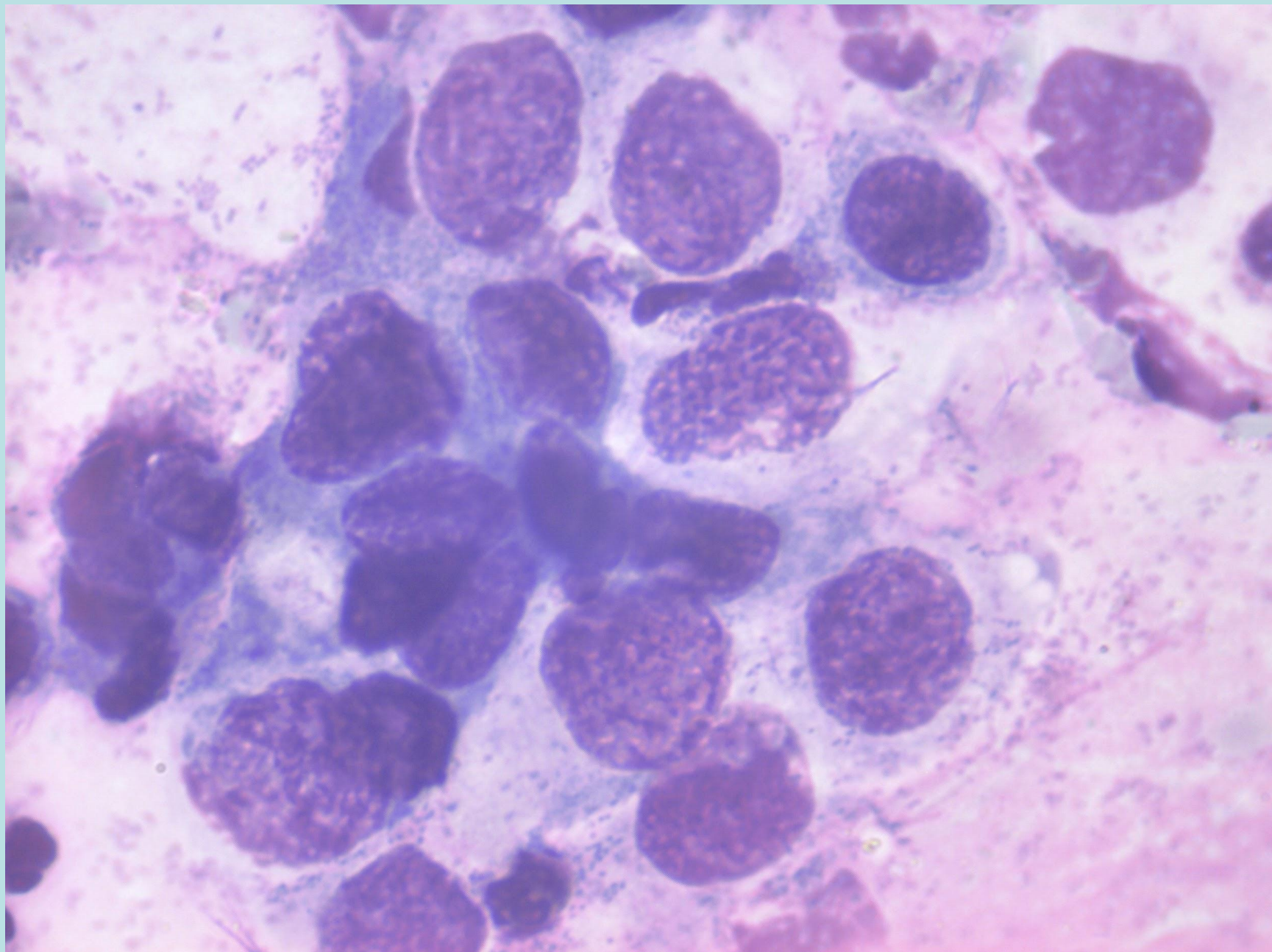
Φοτο 1. x400



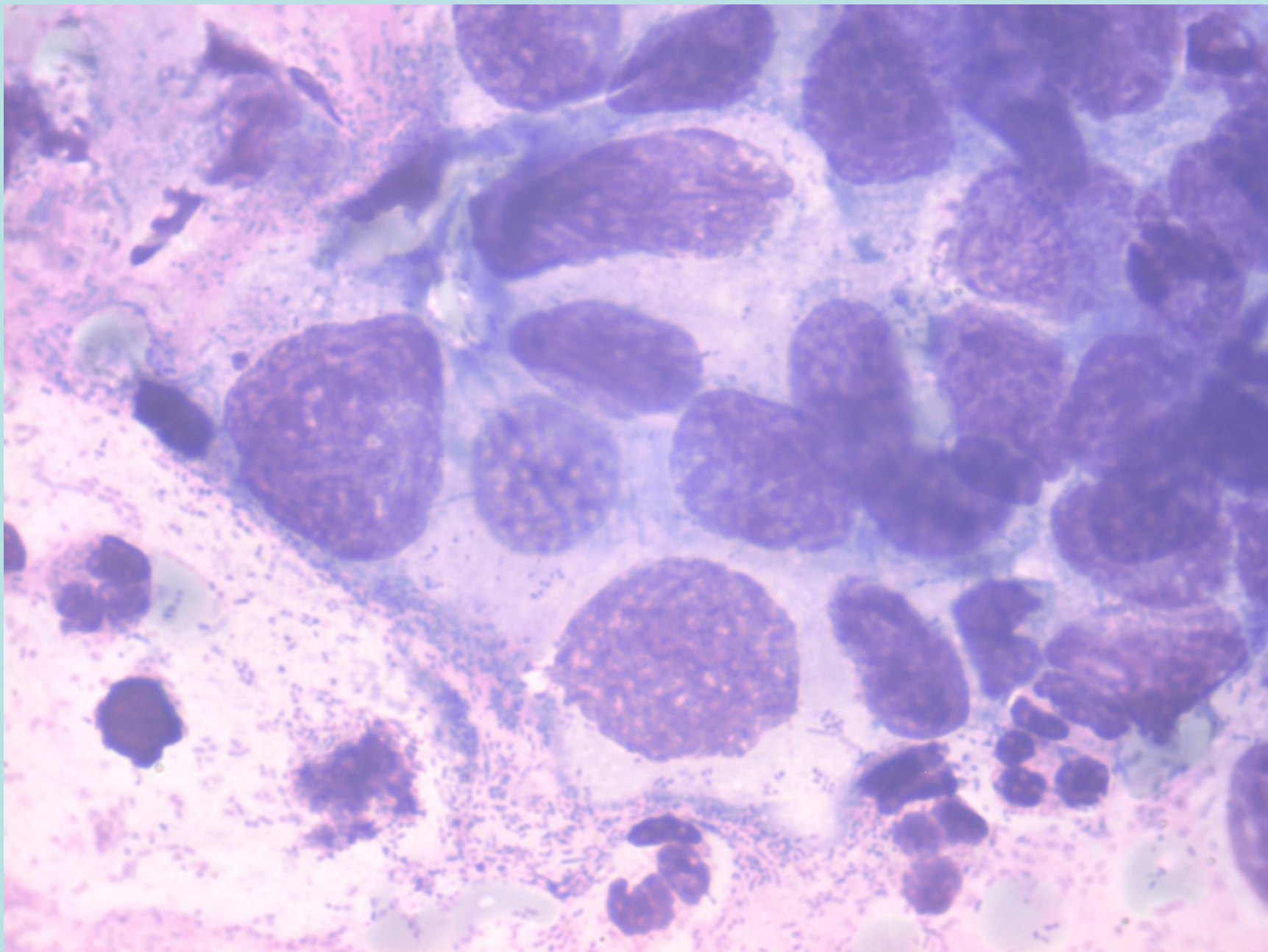
Φοτο 2. x400



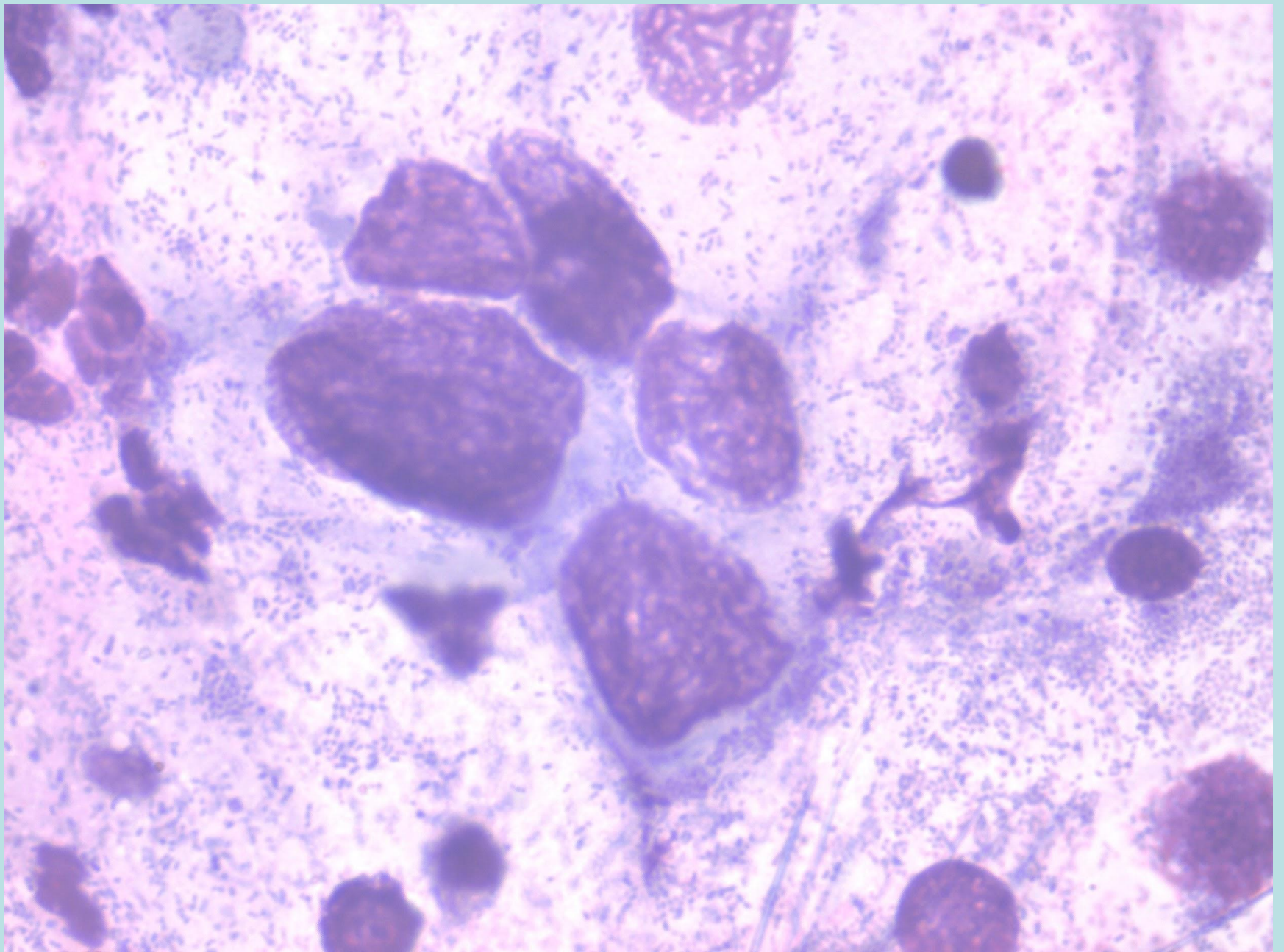
Φοτο 3. x400



Φοτο 4. x1000



Φοτο 5. x1000



Φοτο 6. x1000