ПРОМЕЖУТОЧНЫЙ МОЗГ *(DIENCEPHALON)*

THALAMUS – «зрительные» бугры (центральная часть)
HYPOTHALAMUS - подбугорная область (вентральная часть)

Проф. Ю.В.Гринченко

Расположение в мозге

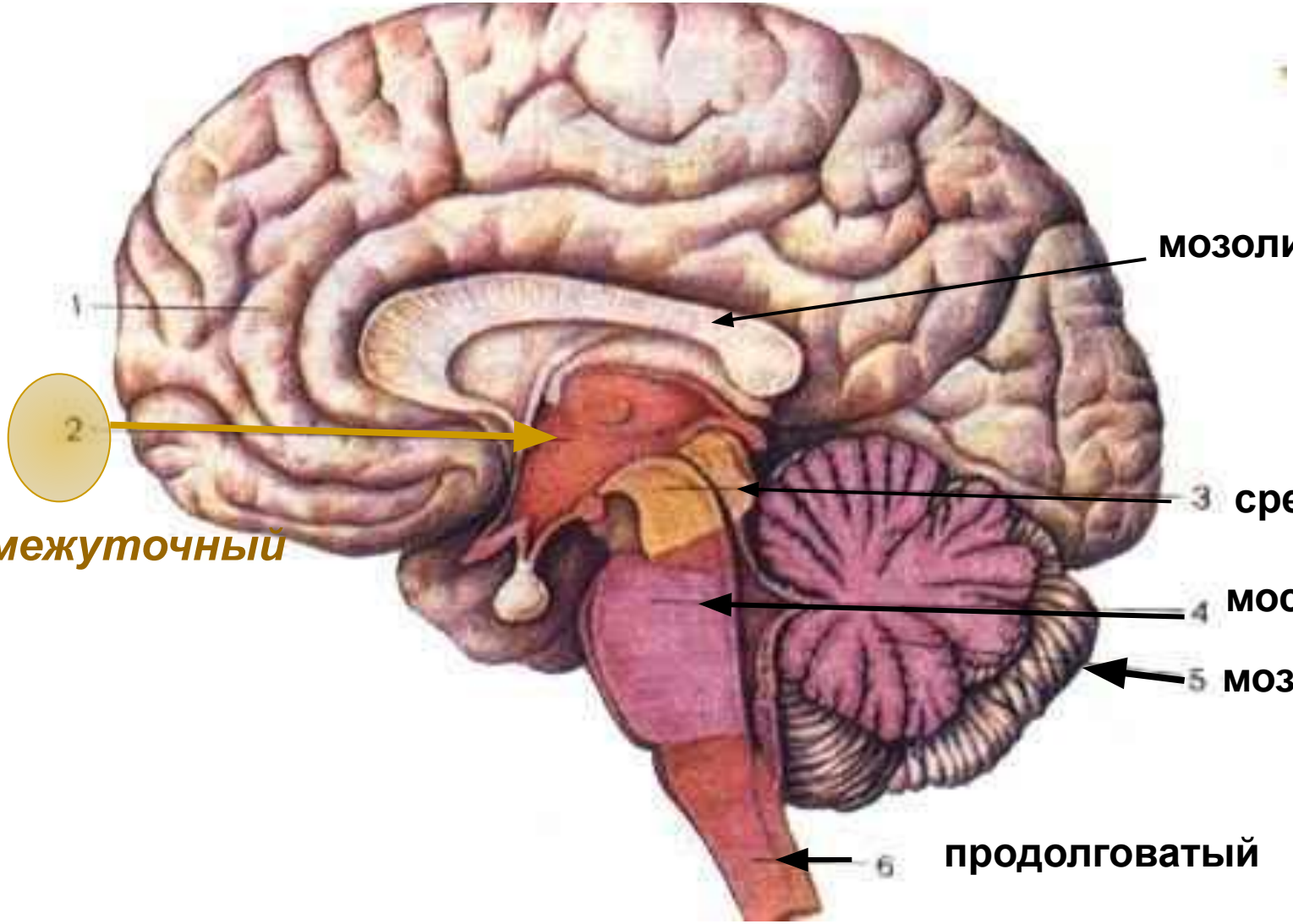

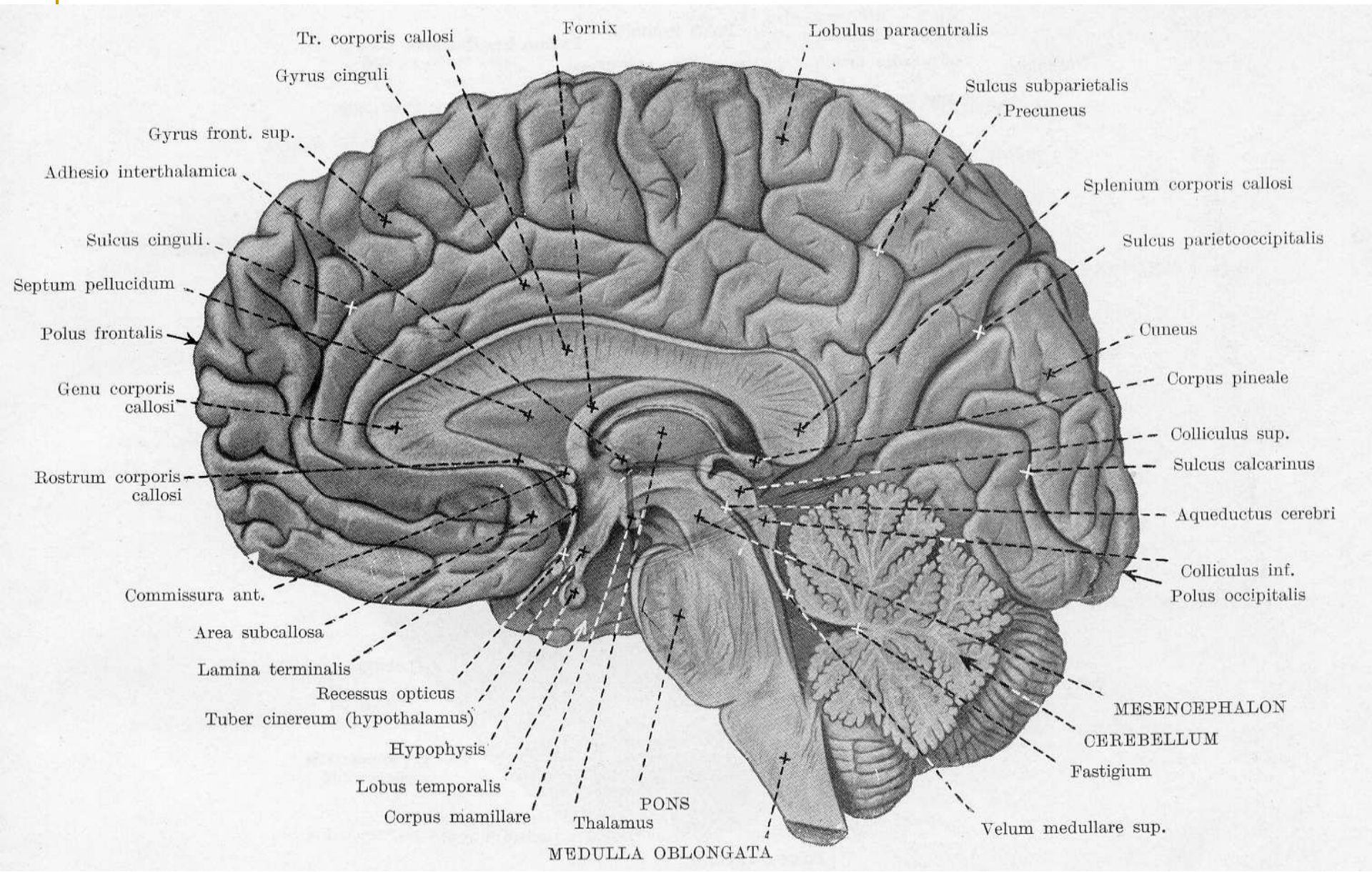
Tr. corporis callosi
Fornix
Lobulus paracentralis
Gyrus cinguli
Sulcus subparietalis
Precuneus
Gyrus front. sup.
Adhesio interthalamica
Splenium corporis callosi
Sulcus cinguli
Sulcus parietooccipitalis
Septum pellucidum
Polus frontalis
Cuneus
Genu corporis callosi
Corpus pineale
Colliculus sup.
Rostrum corporis callosi
Sulcus calcarinus
Aqueductus cerebri
Colliculus inf.
Polus occipitalis
Commissura ant.
Area subcallosa
Lamina terminalis
Recessus opticus
Tuber cinereum (hypothalamus)
MESENCEPHALON
CEREBELLUM
Hypophysis
Fastigium
Lobus temporalis
PONS
Corpus mamillare
Thalamus
Velum medullare sup.
MEDULLA OBLONGATA

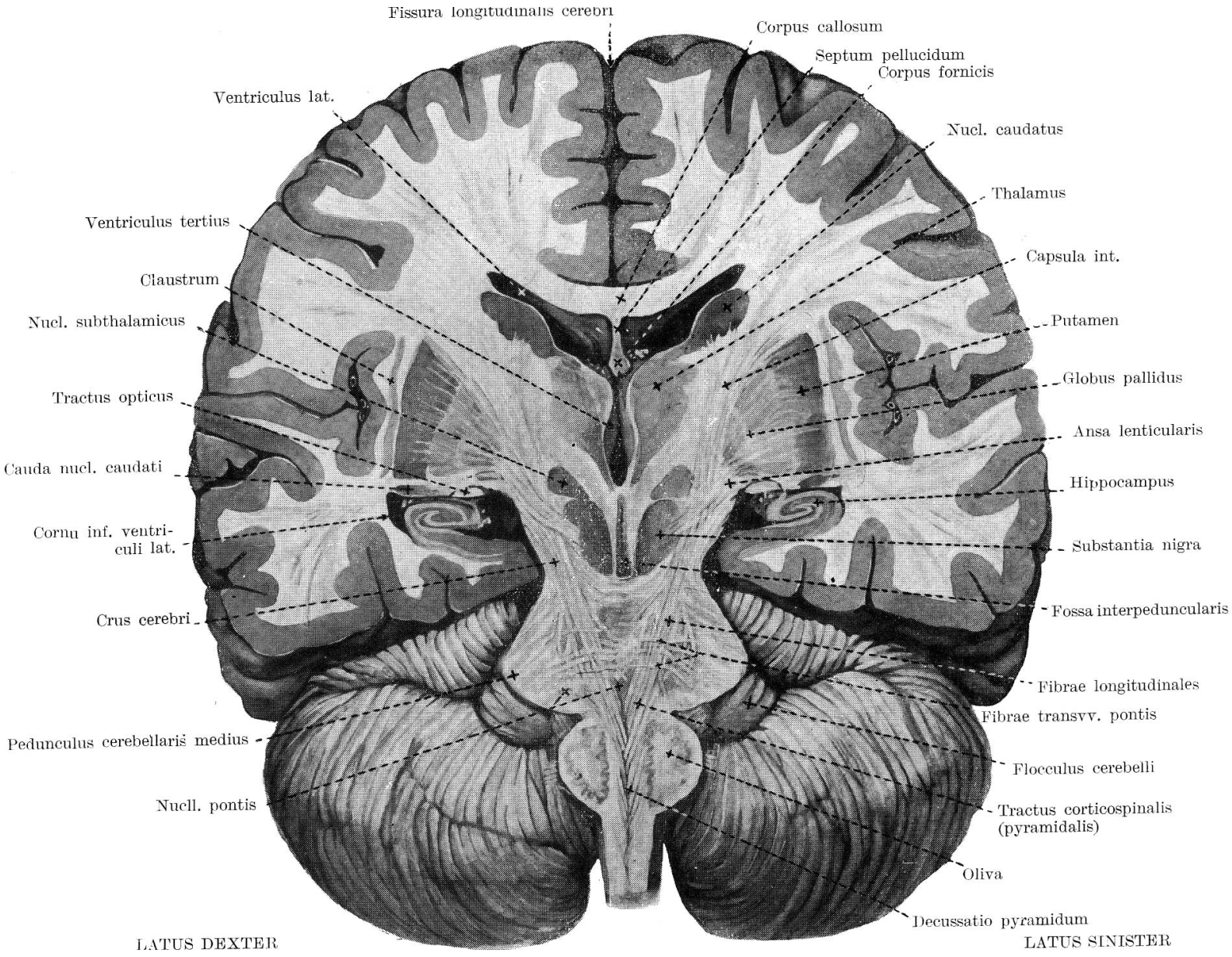
Fissura longitudinalis cerebri
Corpus callosum
Septum pellucidum
Corpus fornicis
Ventriculus lat.
Nucl. caudatus
Thalamus
Ventriculus tertius
Capsula int.
Claustrum
Nucl. subthalamicus
Putamen
Globus pallidus
Tractus opticus
Ansa lenticularis
Cauda nucl. caudati
Hippocampus
Cornu inf. ventriculi lat.
Substantia nigra
Fossa interpeduncularis
Crus cerebri
Fibrae longitudinales
Fibrae transvv. pontis
Pedunculus cerebellaris medius
Flocculus cerebelli
Nucll. pontis
Tractus corticospinalis (pyramidalis)
Oliva
Decussatio pyramidum
LATUS DEXTER
LATUS SINISTER

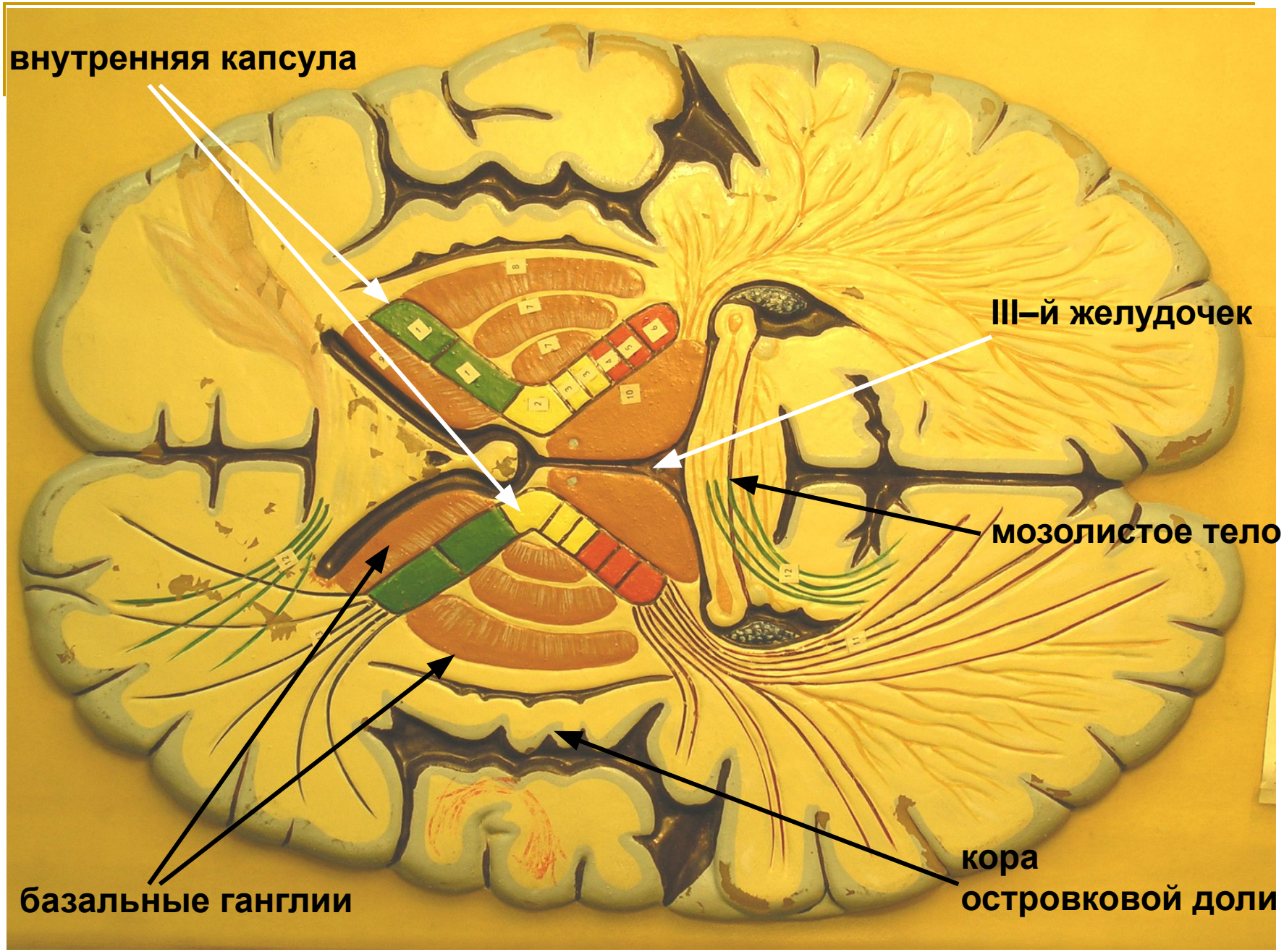
внутренняя капсула
III–й желудочек
мозолистое тело
базальные ганглии
кора
островковой доли

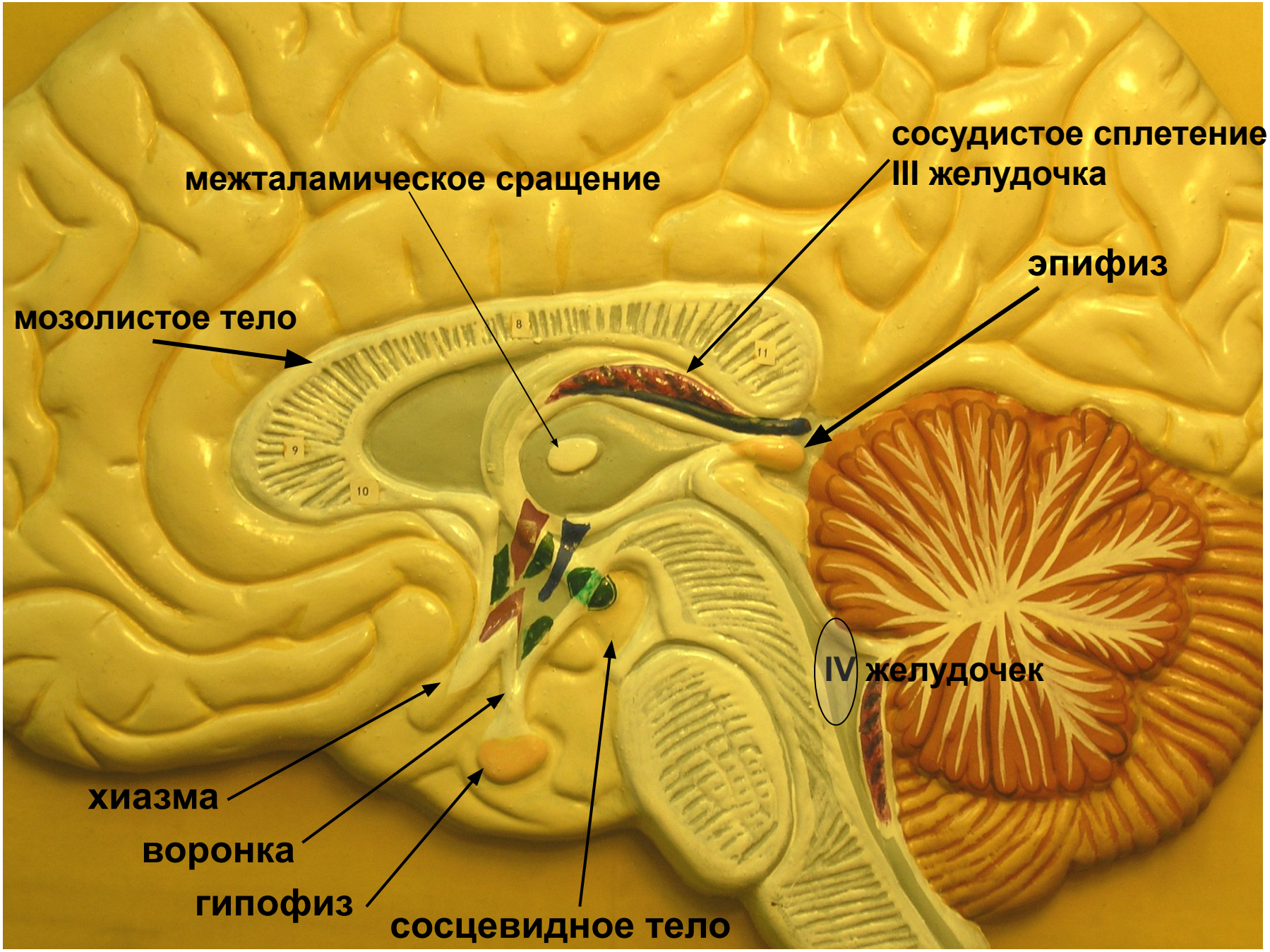
сосудистое сплетение
III желудочка
межталамическое сращение
эпифиз
мозолистое тело
IV желудочек
хиазма
воронка
гипофиз
сосцевидное тело

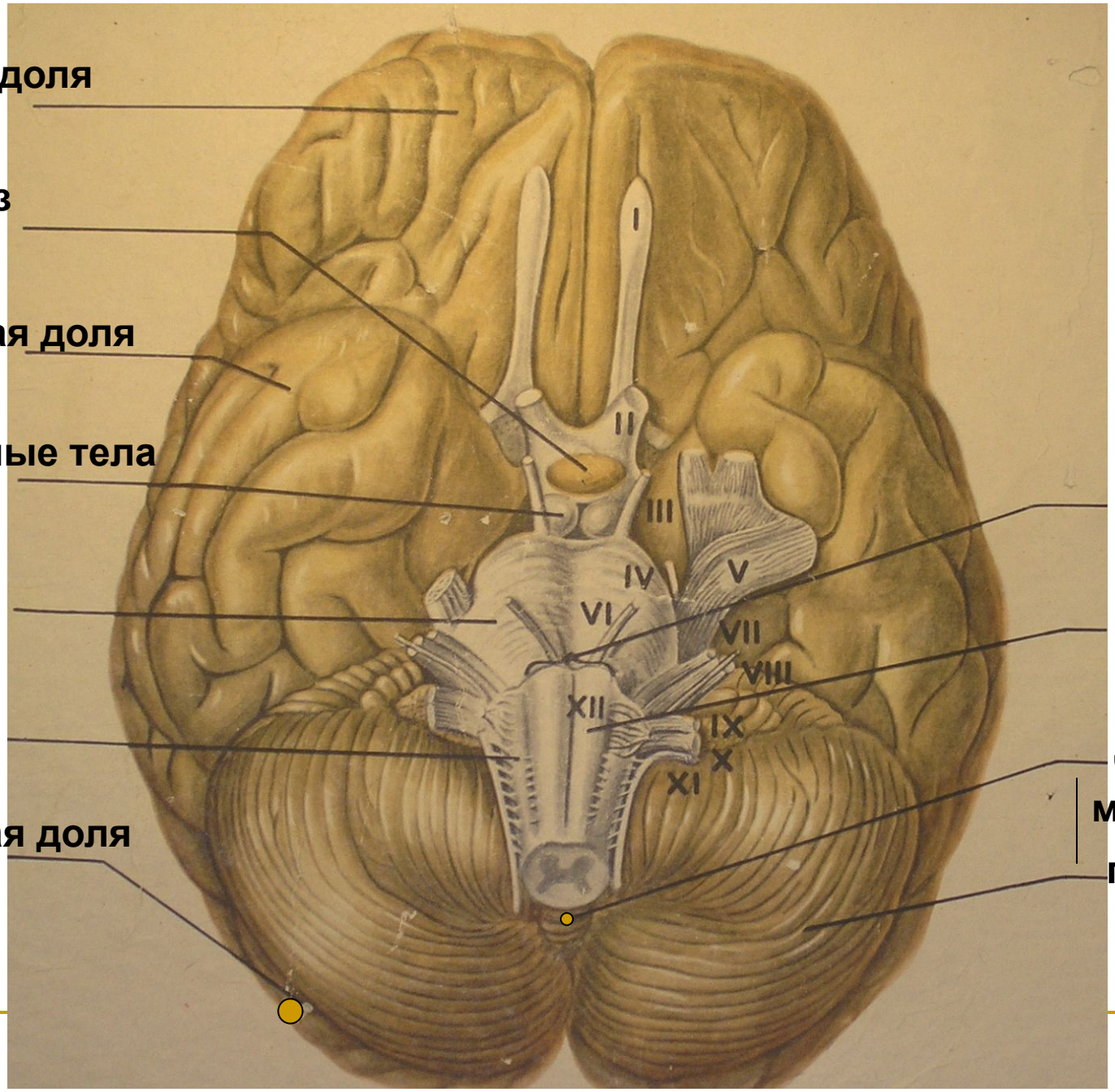

лобная доля

гипофиз

височная доля

сосцевидные тела

мост

затылочная доля

бульбус

червь мозжечок

полушарие

1
I
II
6
8
7
IV
III
V
4
VI
5
VII
VIII
XII
IX
X
XI

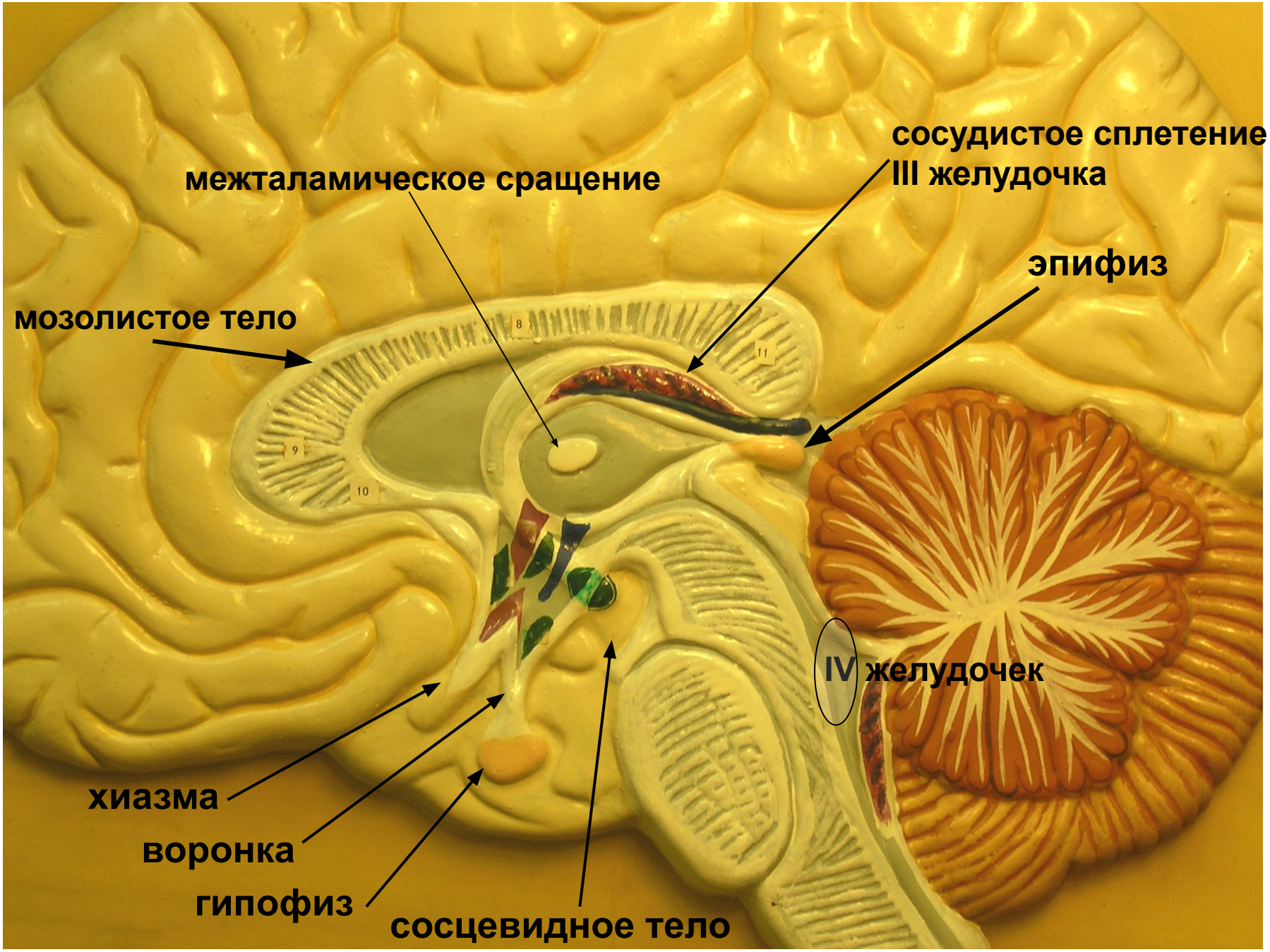
сосудистое сплетение
III желудочка
межталамическое сращение
эпифиз
мозолистое тело
IV желудочек
хиазма
воронка
гипофиз
сосцевидное тело

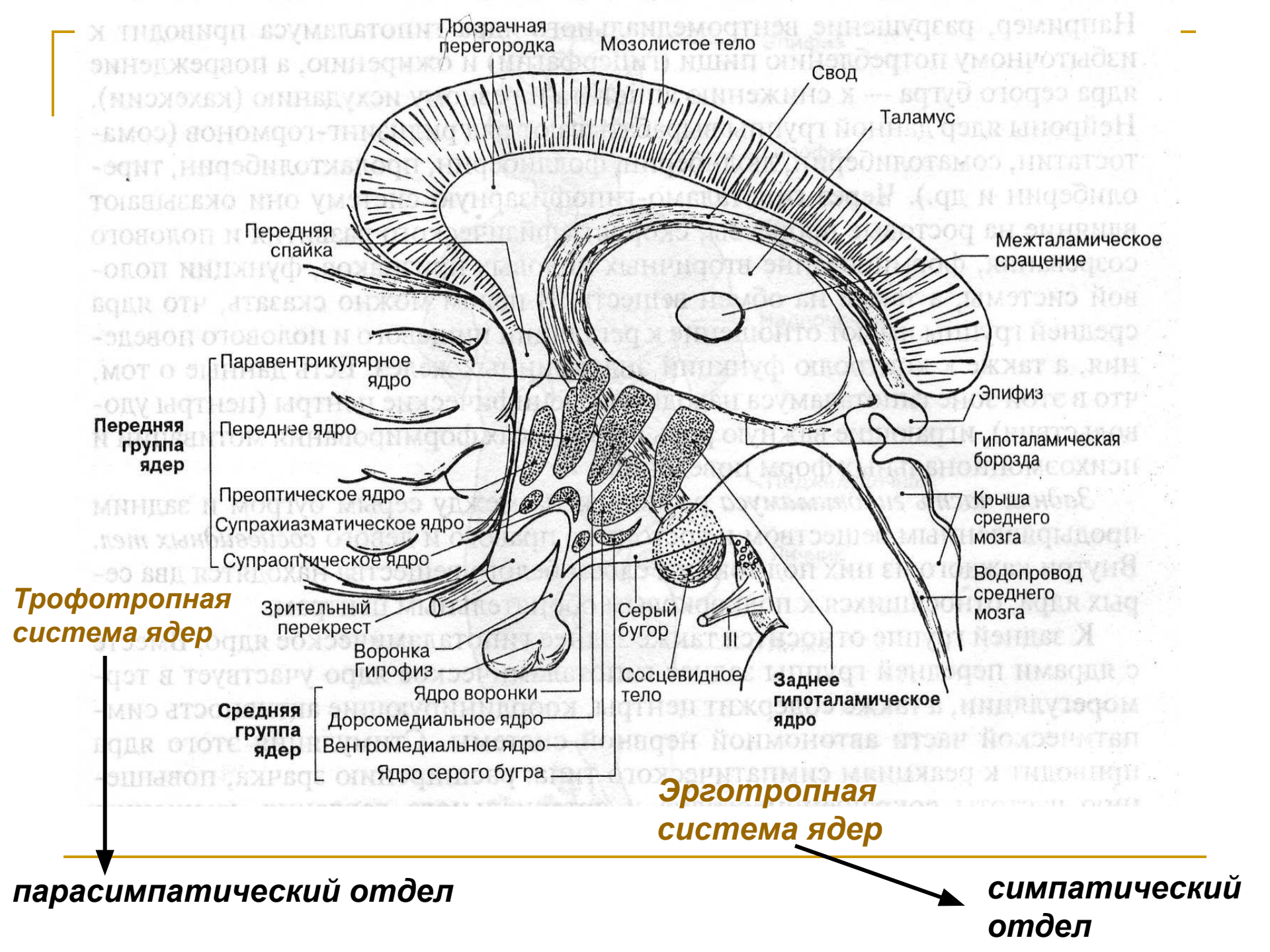
Прозрачная перегородка
Мозолистое тело
Свод
Таламус
Передняя спайка
Межталамическое сращение
Паравентрикулярное ядро
Передняя группа ядер
Переднее ядро
Преоптическое ядро
Супрахиазматическое ядро
Супраоптическое ядро
Эпифиз
Гипоталамическая борозда
Крыша среднего мозга
Водопровод среднего мозга
Трофотропная система ядер
Зрительный перекрест
Серый бугор
III
Воронка
Гипофиз
Сосцевидное тело
Заднее гипоталамическое ядро
Ядро воронки
Средняя группа ядер
Дорсомедиальное ядро
Вентромедиальное ядро
Ядро серого бугра
Эрготропная система ядер
парасимпатический отдел
симпатический отдел

Глава третья. Физиология гипоталамуса 41
Общая характеристика функций гипоталамуса 41
Взаимоотношения гипоталамуса с корой больших полушарий головного мозга 45
Гипоталамус и ретикулярная формация 61
ЭЭГ исследования при поражении гипоталамуса 70
Гипоталамус, висцеральный мозг и их отношение к ретикулярной формации 84
Клинические и патофизиологические аспекты учения о ретикулярной формации ствола мозга 86
Роль гипоталамуса в регуляции сна и бодрствования . . . 93
Роль гипоталамуса в регуляции проницаемости кровеносных сосудов 99
Роль гипоталамуса в регуляции температуры тела 108
Роль гипоталамуса в регуляции трофических функций . . . 116
Роль гипоталамуса в регуляции пищевого поведения 124
Роль гипоталамуса в регуляции сердечно-сосудистой системы, кроветворения и свертывающей системы крови 127
Роль гипоталамуса в регуляции функций желудочно-кишечного тракта 134
Роль гипоталамуса в регуляции обмена веществ 138
Роль гипоталамуса в регуляции деятельности поперечно-полосатой мускулатуры 147
Гипоталамус и регуляция функций желез внутренней секреции 150

Глава четвертая. Роль гипоталамуса в осуществлении нейрогуморальной регуляции внутренней среды организма 166
Взаимоотношения нервных и гуморальных регуляций 166

ГУМОРАЛЬНЫЕ ВЛИЯНИЯ

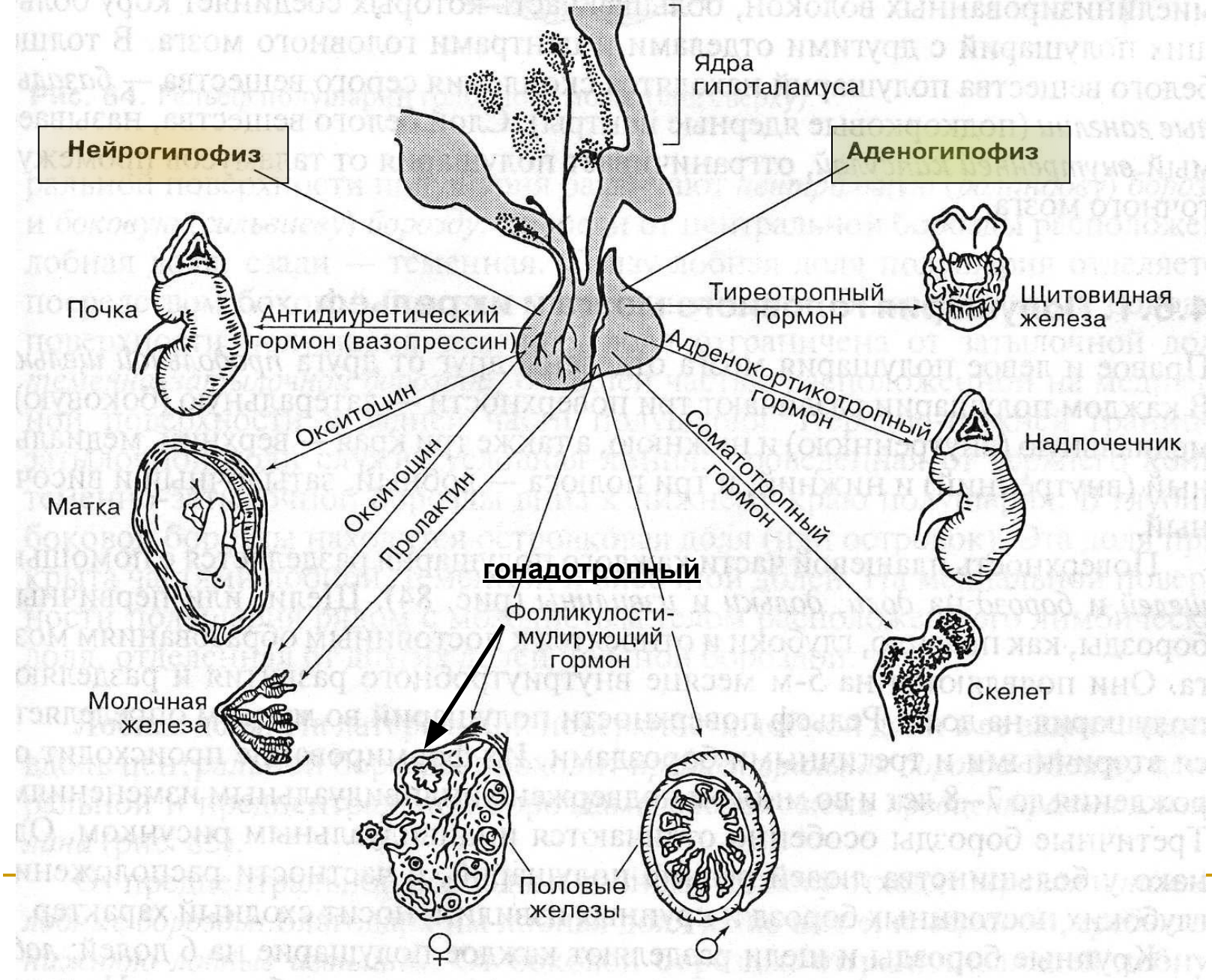

СПАСИБО ЗА ВНИМАНИЕ

- *ВСЕ СВОБОДНЫ*
- *ДО ВСТРЕЧИ НА СЕМИНАРЕ*