



Тема:

Гнійничкові захворювання
шкіри.
Піодермії



Актуальність теми:

Гнійничкові захворювання або піодермії складають значну частину шкірних хвороб, займаючи перше місце серед всіх дерматозів. На долю гнійничкових припадає близько половини всіх випадків непрацездатності, в цьому плані боротьба з гнійничковими захворюваннями шкіри являє собою соціальну проблему медицини.



План:

- 1.** Клінічні прояви, лікування стафілококового і стрептококового імпетіго.
- 2.** Діагностика і лікувальні особливості стафілококового імпетіго.
- 3.** Глибокий фолікуліт, діагностичні критерії.
- 4.** Сікоз, клініка, діагностика та лікування.
- 5.** Особливості клінічного перебігу фурункулів.
- 7.** Гнійничкові захворювання шкіри, клініка, діагностика, лікування.



Класифікація:

```
graph TD; A[Класифікація:] --> B(Змішані); B --> C[Стрептококи]; B --> D[Стафілококи];
```

Змішані

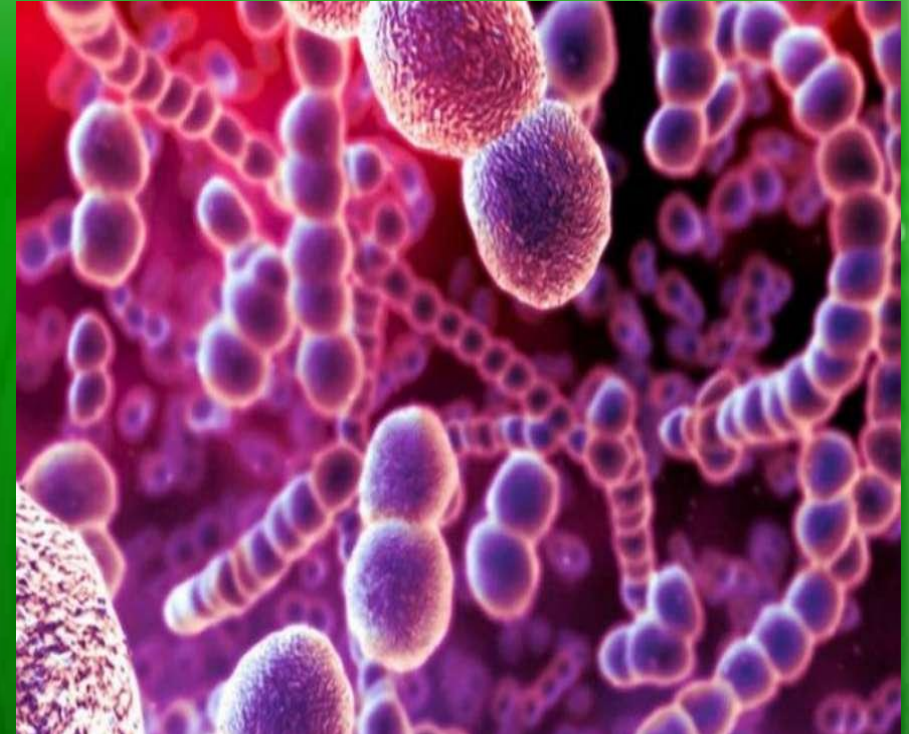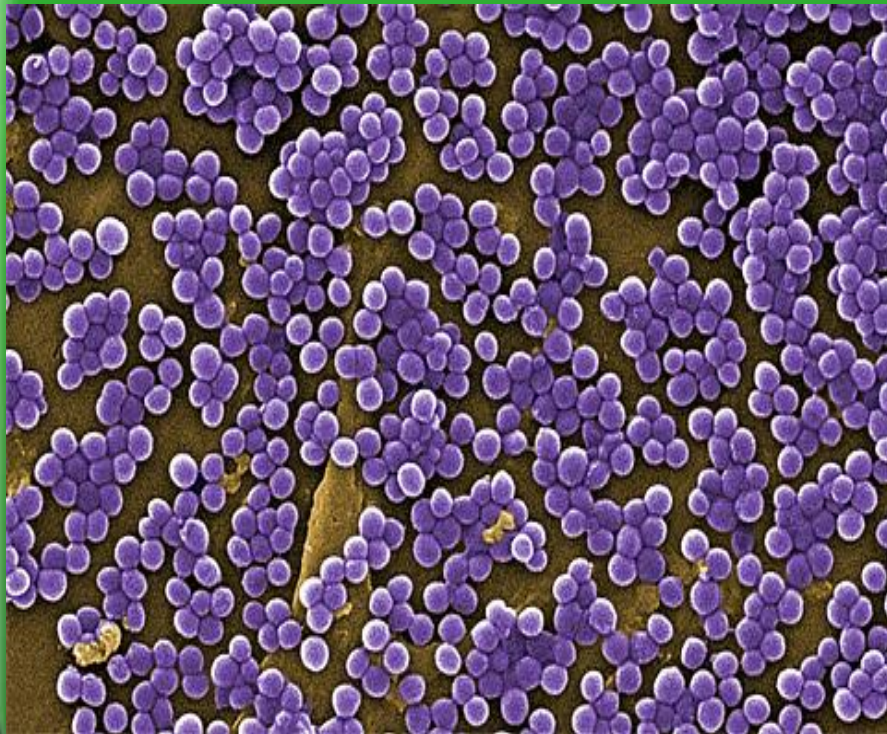
Стрептококи
ві

Стафілококи
ві



Етіологія:

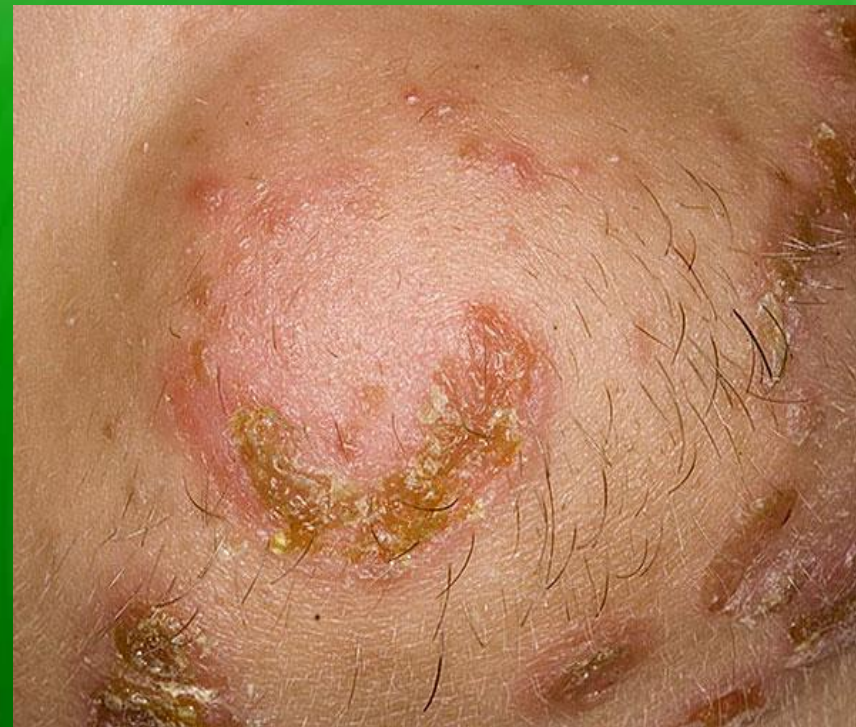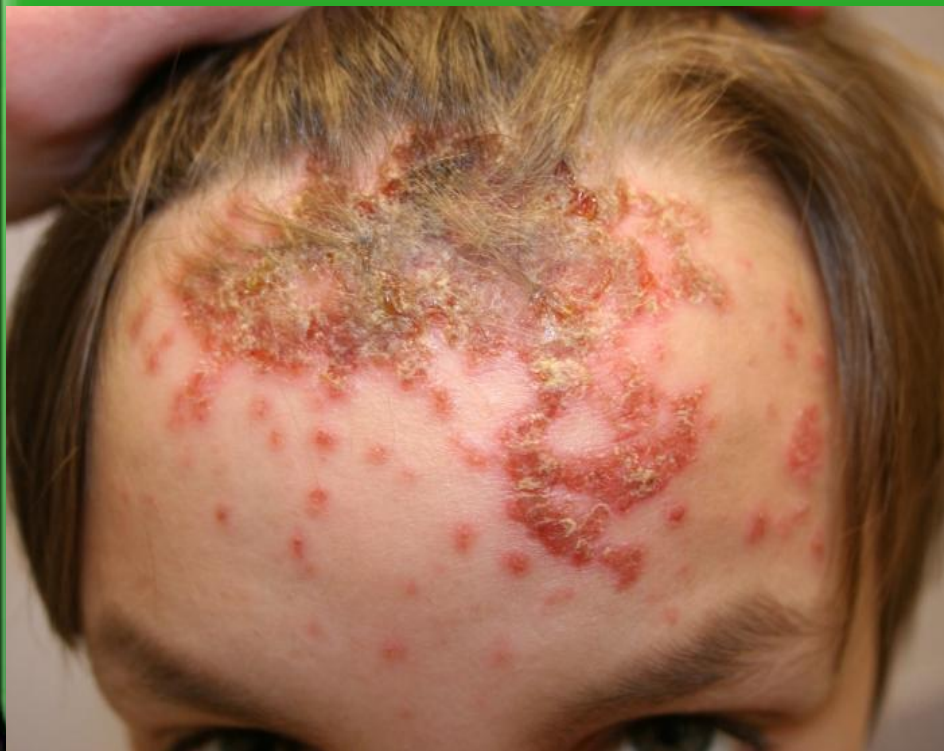1. Професійні чинники;
2. Дія стрептококів, стафілококів;
3. Хронічні захворювання ШКТ;





Основні ознаки стафілококових уражень шкіри:

1. В процес втягуються сальні і потові залози, волосся.
2. Первинний елемент: гнійничок

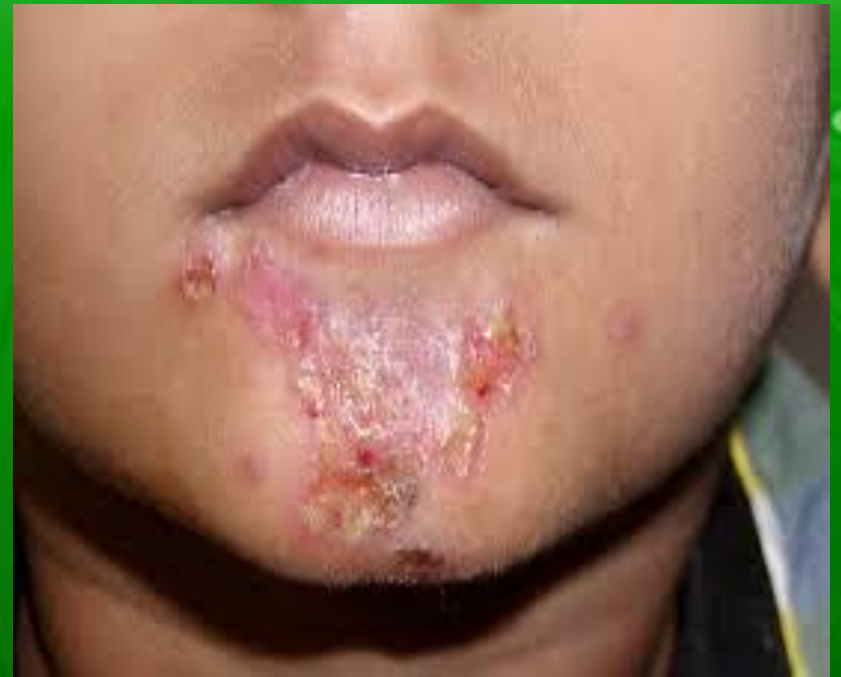
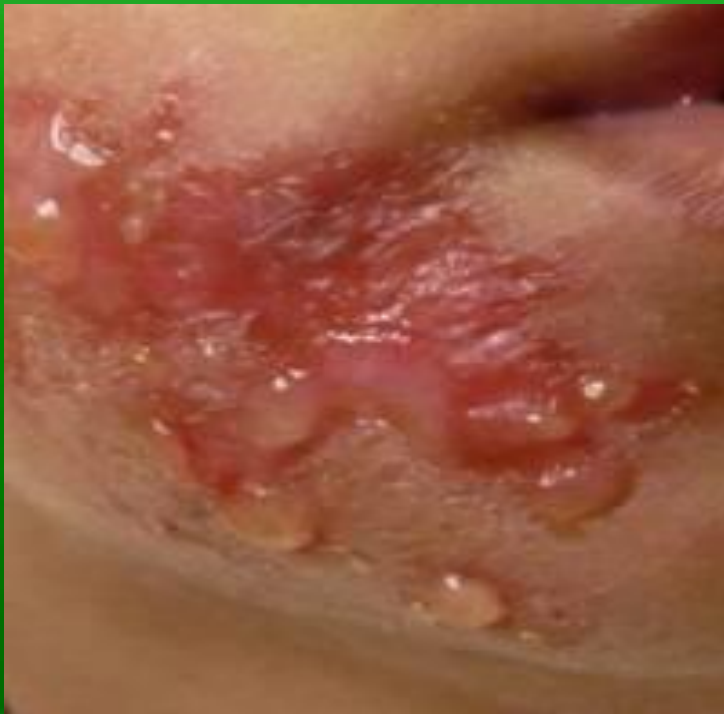


Основні ознаки

стрептококових уражень шкіри:

1. В процес не втягнуті сальні, потові залози, волосся;
2. Первинний елемент: фліктена;





Стафілококове імпетіго:

Локалізація:

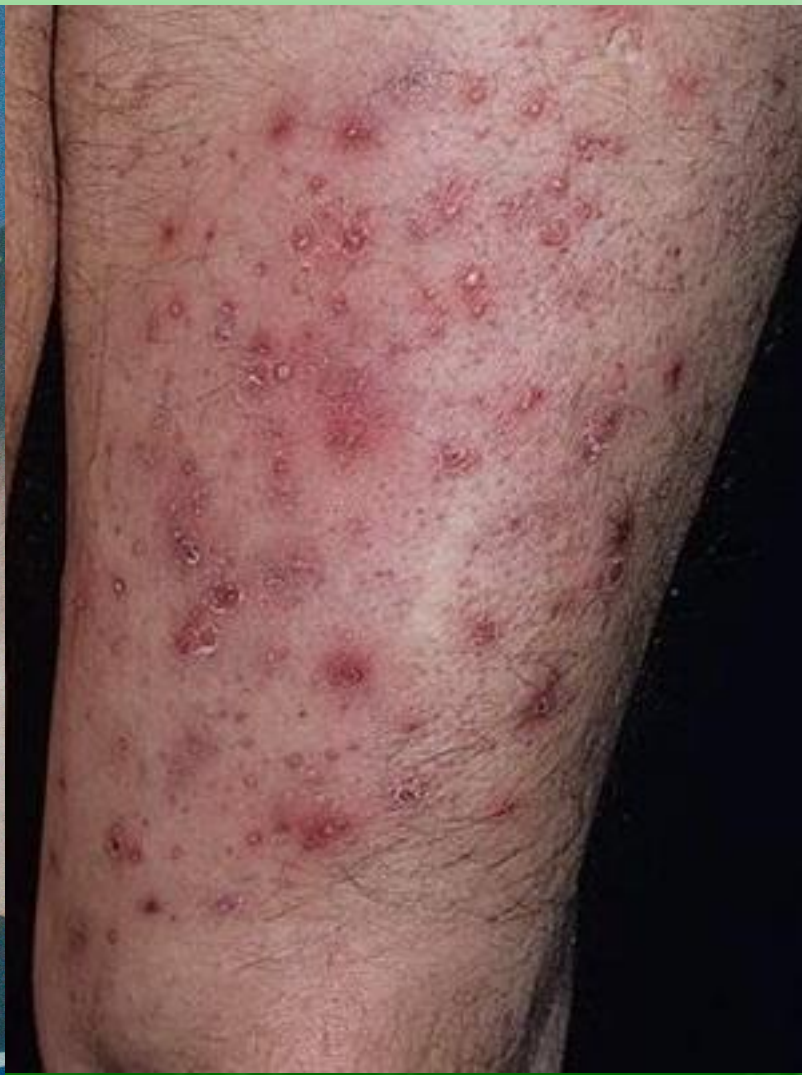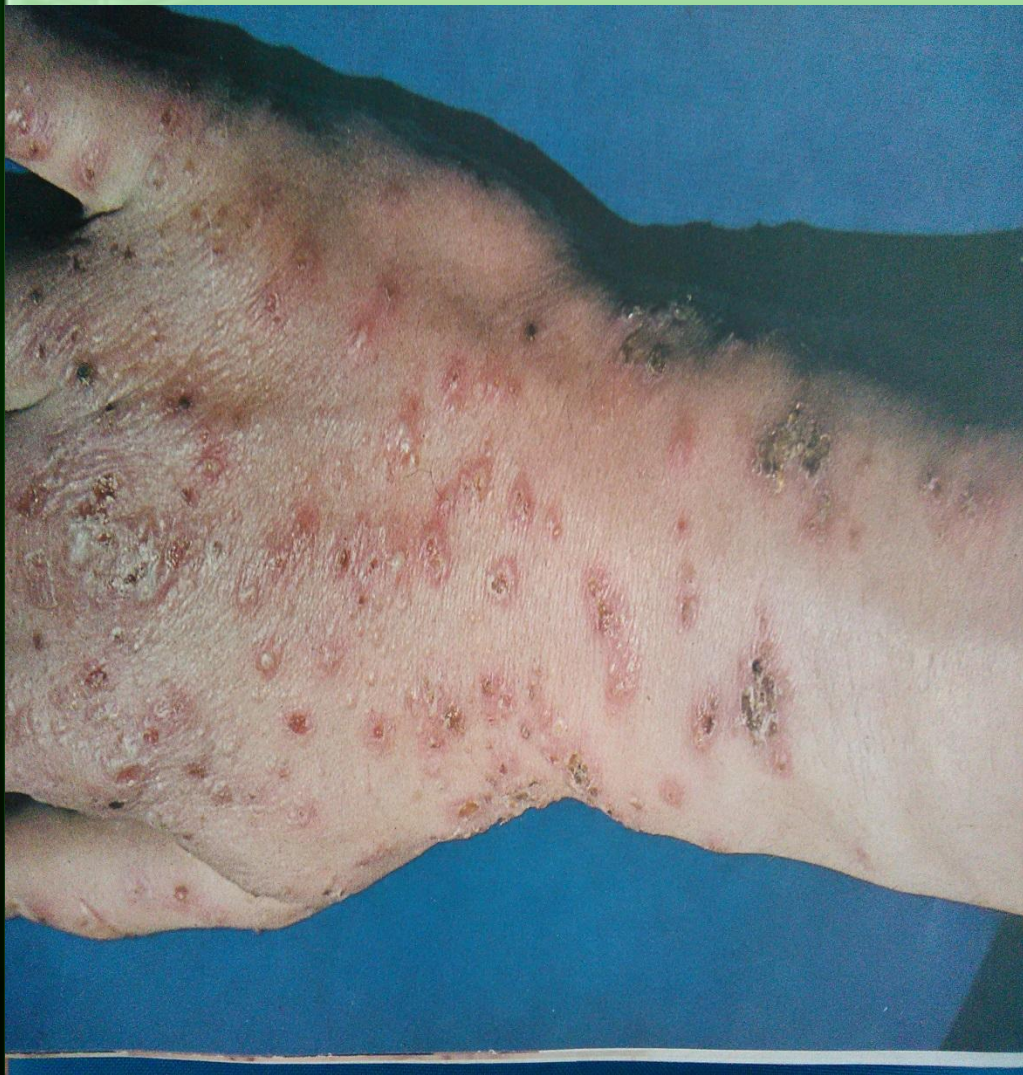- 1.Шкіра обличчя;
- 2.Верхні і нижні кінцівки;

Клініка:

Гнійничок → ерозія → кірка →
пігментація рожево-коричневого
кольору



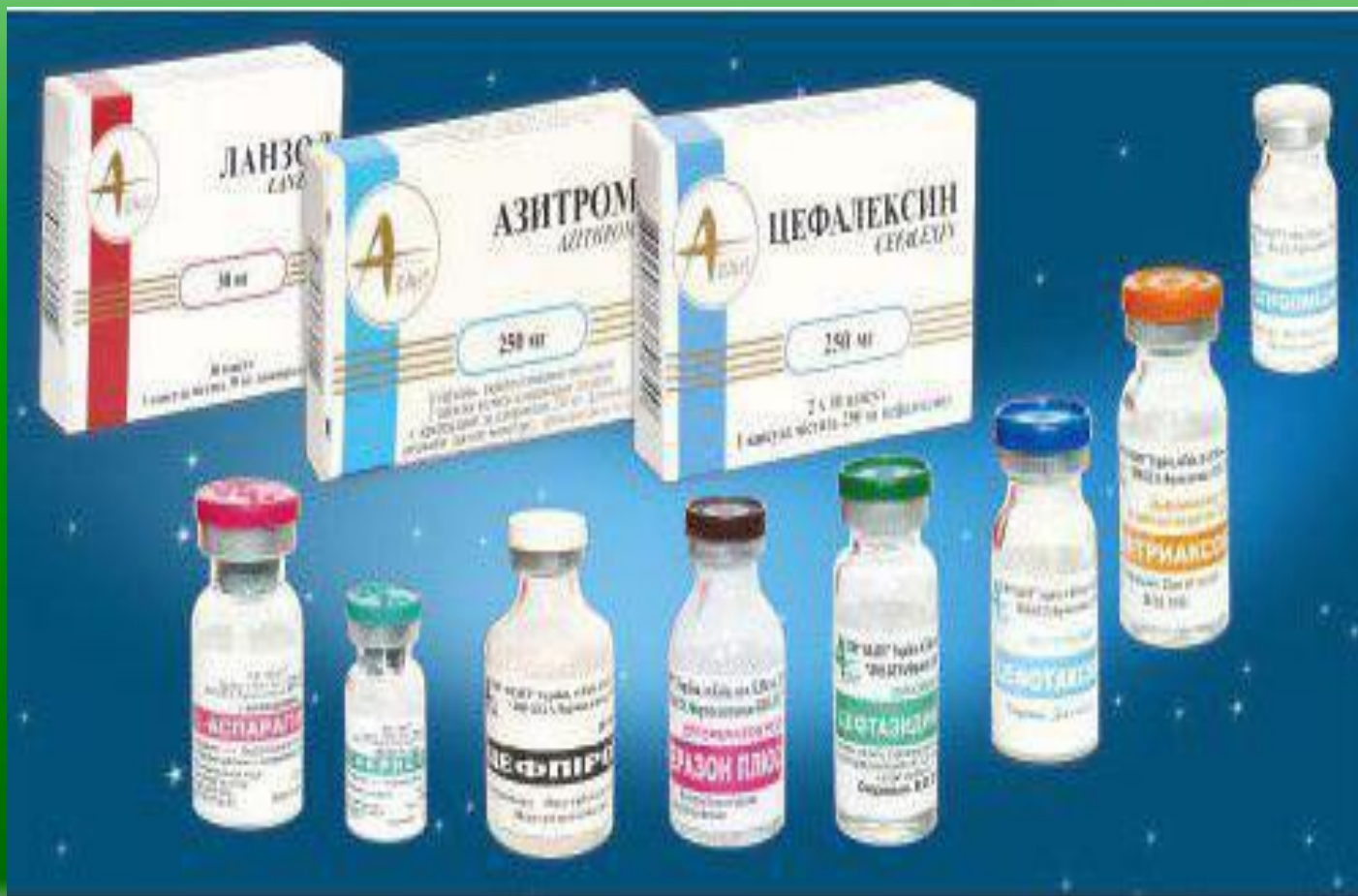Стафілококове імпетіго





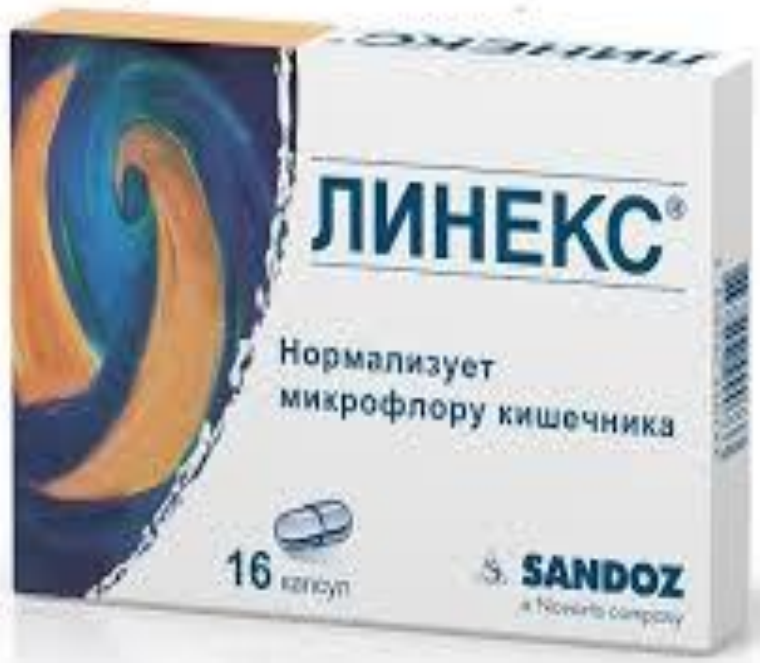Лікування:

1. Антибіотики (цефалоспорины)



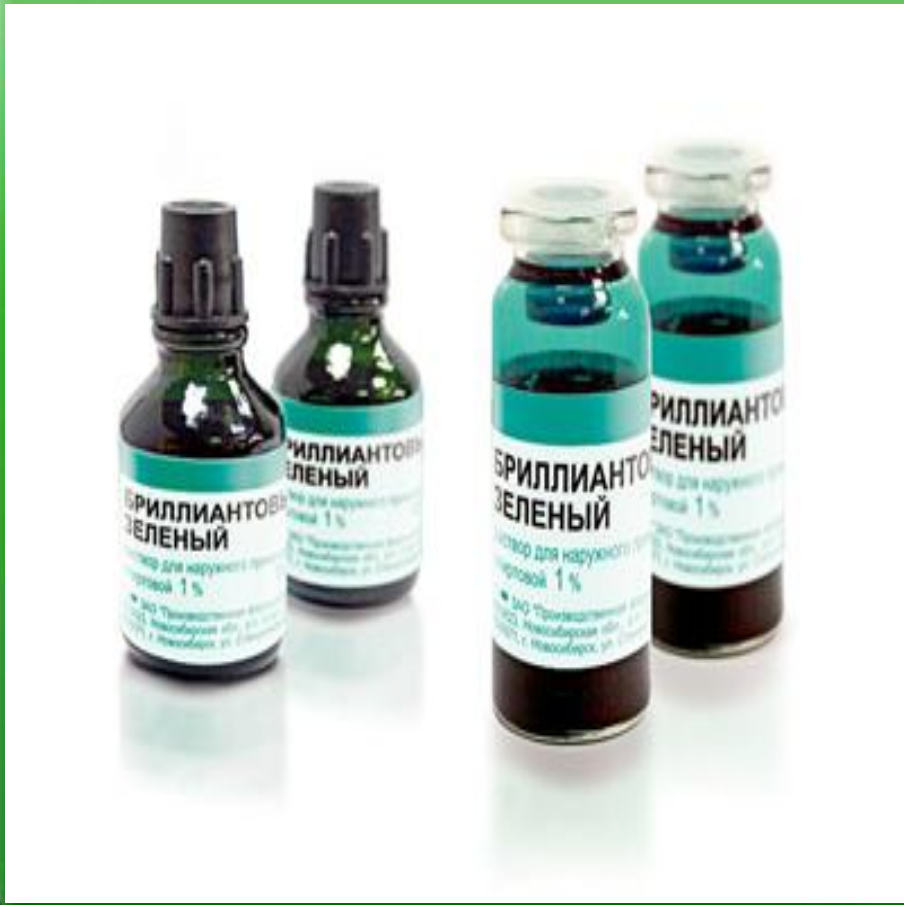

2.Пробіотики: (лактіалє, лінекс)





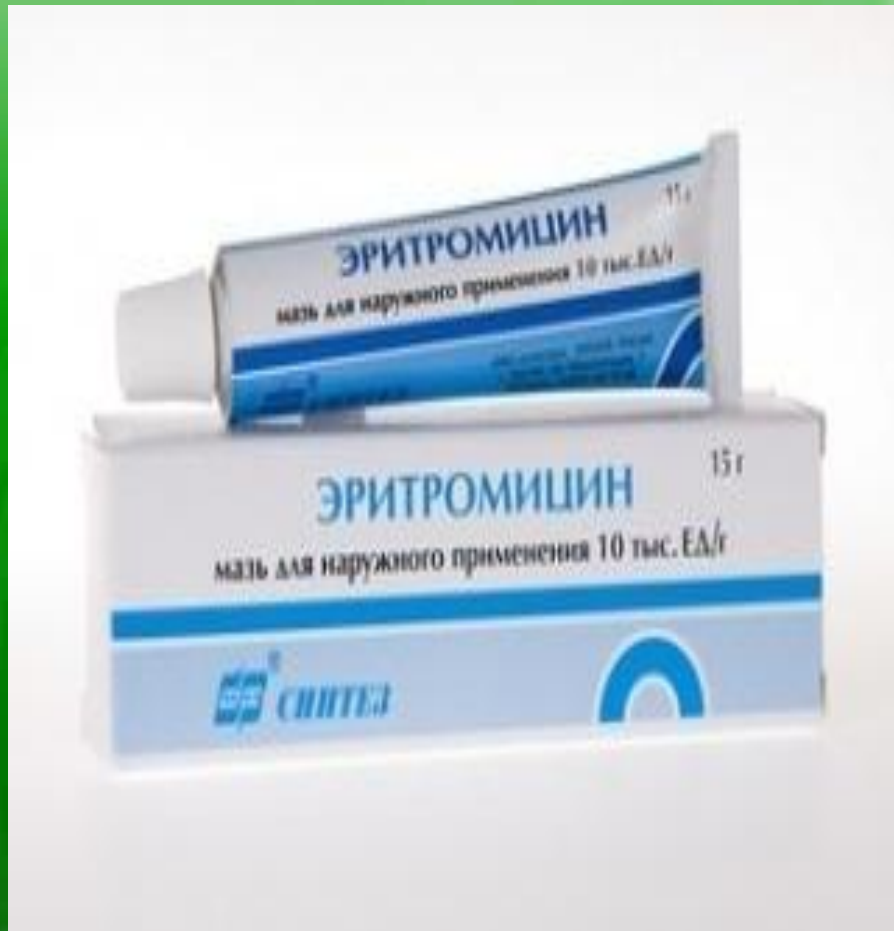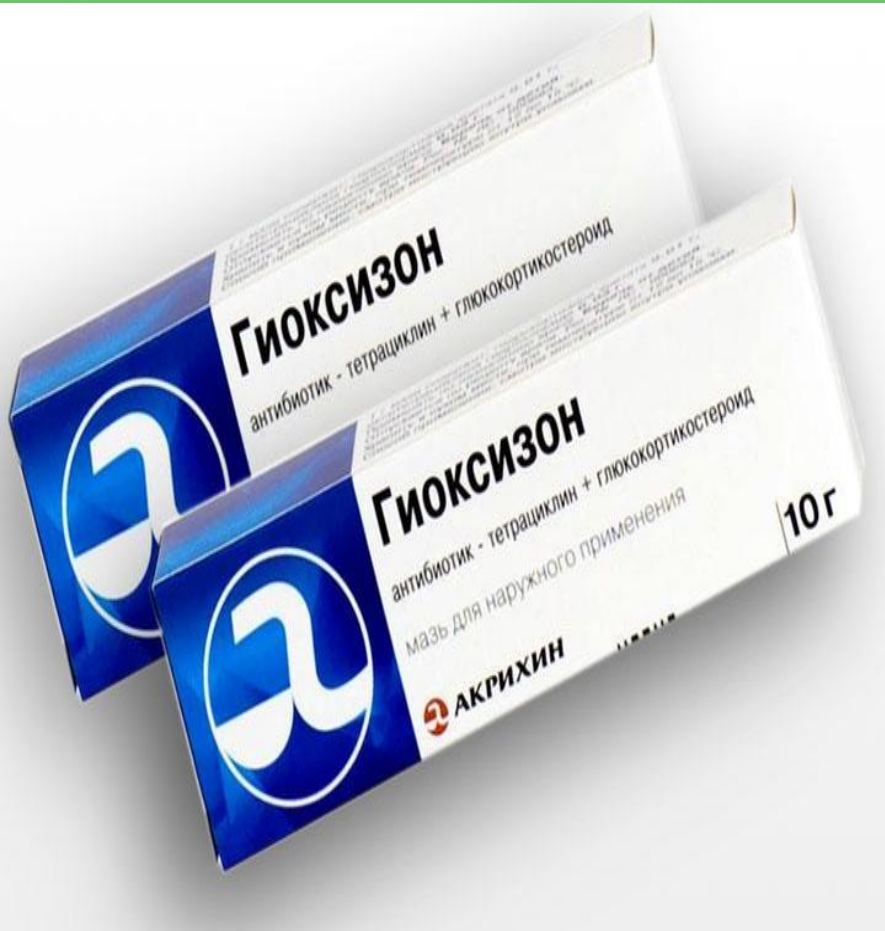3. Анілінові барвники: (бриліантовий зелений, фукорцин)





4. Мазі з антибіотиками:

тетрациклінова, левоміколь,
еритроміцинова, олететринова





Клінічні прояви:

Болючі вузлики

гнійничок



нагноєння і некроз сполучної тканини

ерозія

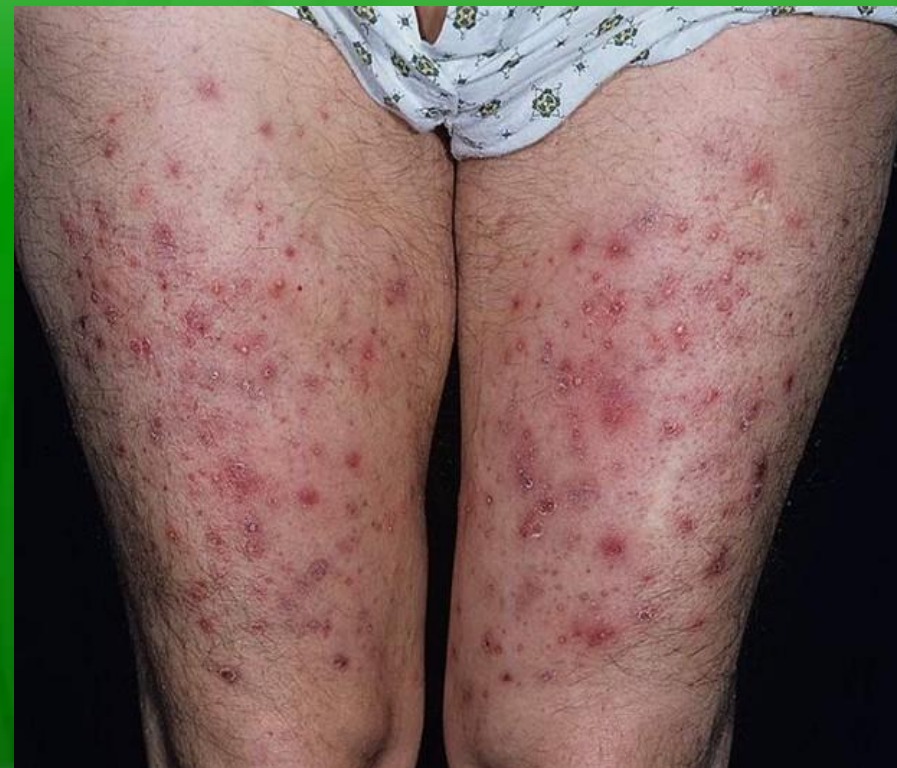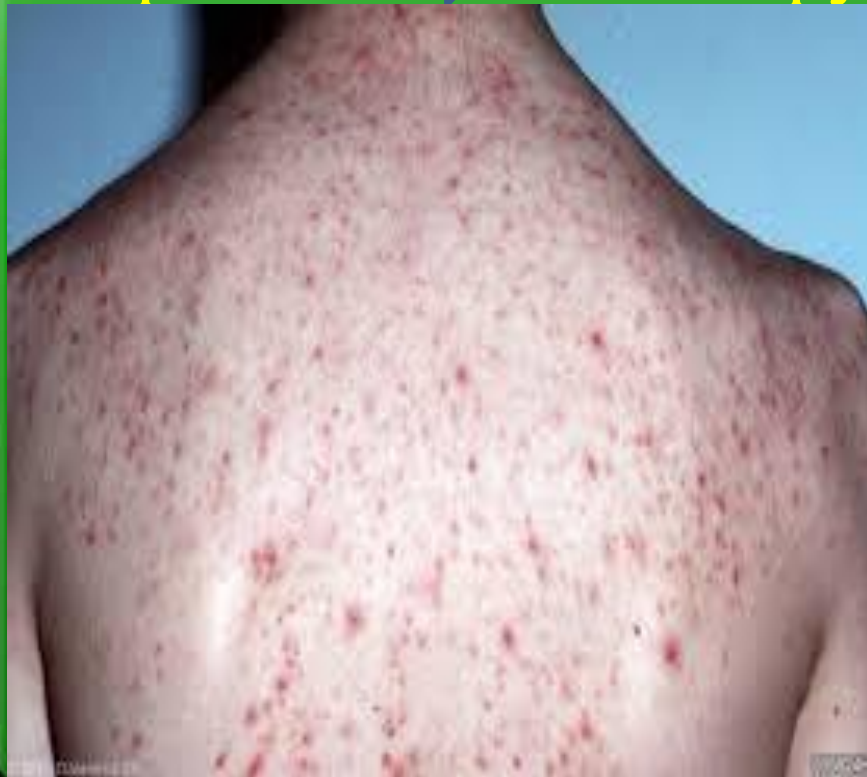виразка



кірка



точковий рубчик





Глибокий фолікуліт:

Локалізація:

1. Задня поверхня шиї;
2. Передня поверхня шиї;
3. Нижні кінцівки
(стегно, фолікуліт)



Сікоз:

Клініка:

Болючий щільний інфільтрат



гнійничок



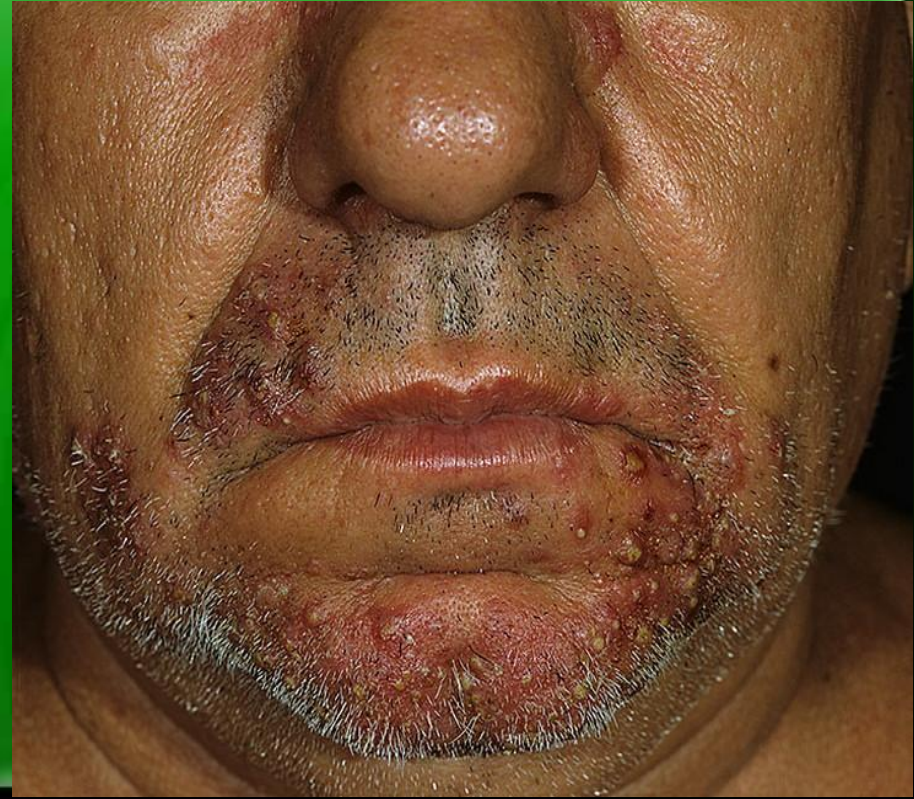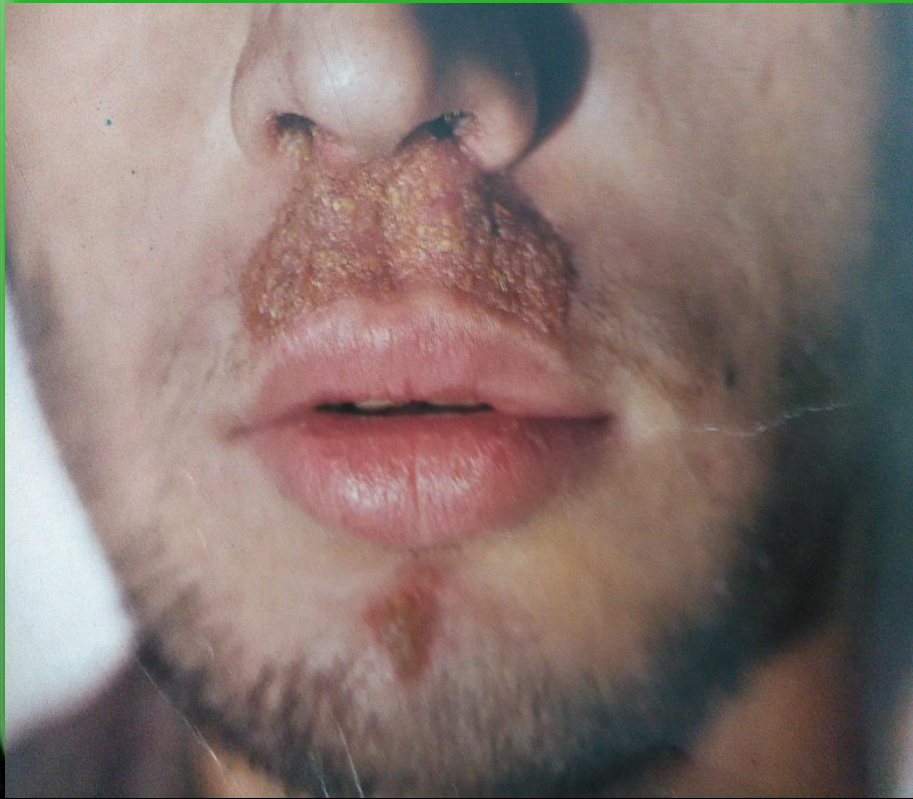ерозія



тірка



пігментація





Фурункул гнійно-некротичне запалення волосяного фолікула і сполучної тканини

Локалізація:

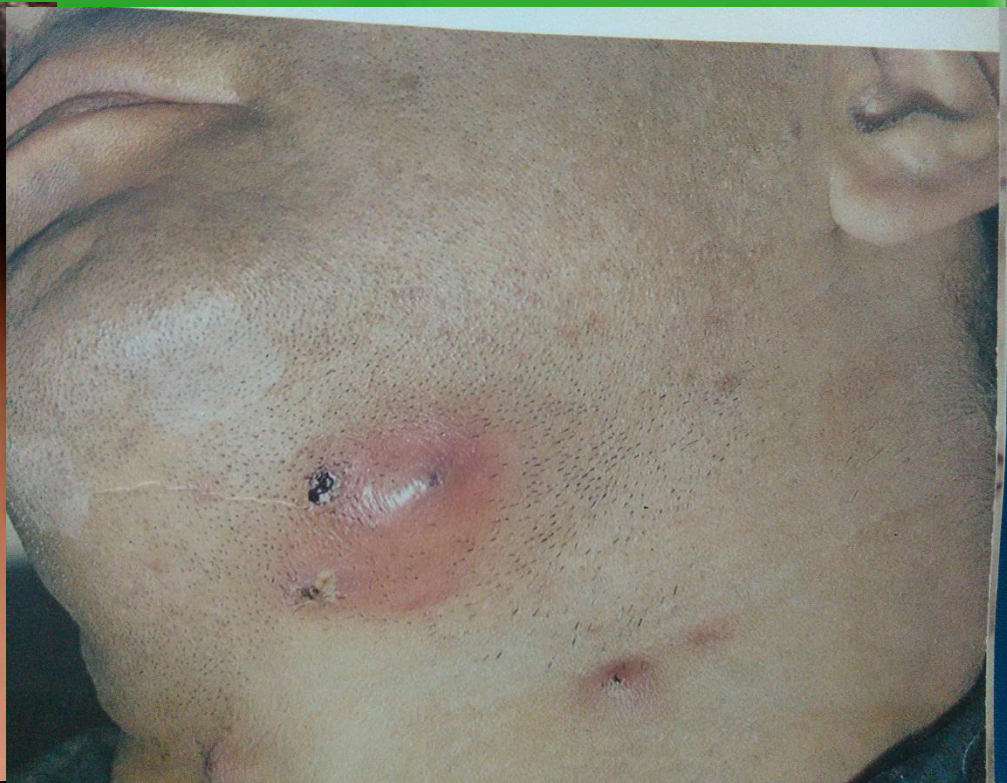
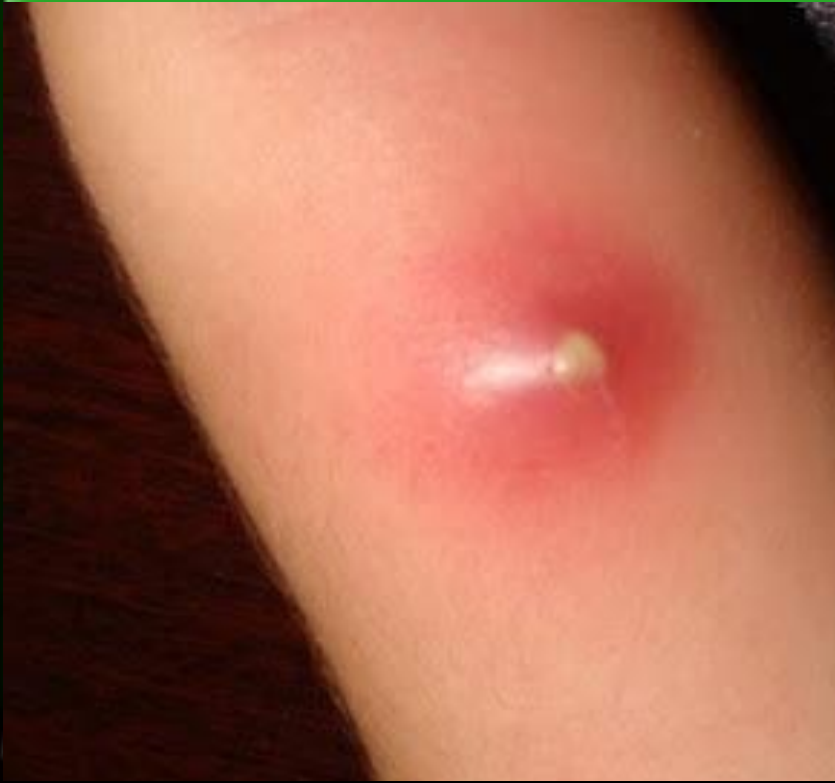всі ділянки тіла, окрім підошв і
долонь

Стадія:

1. Інфільтрація
2. Нагноєння і некроз
3. Заживлення

Клініка:

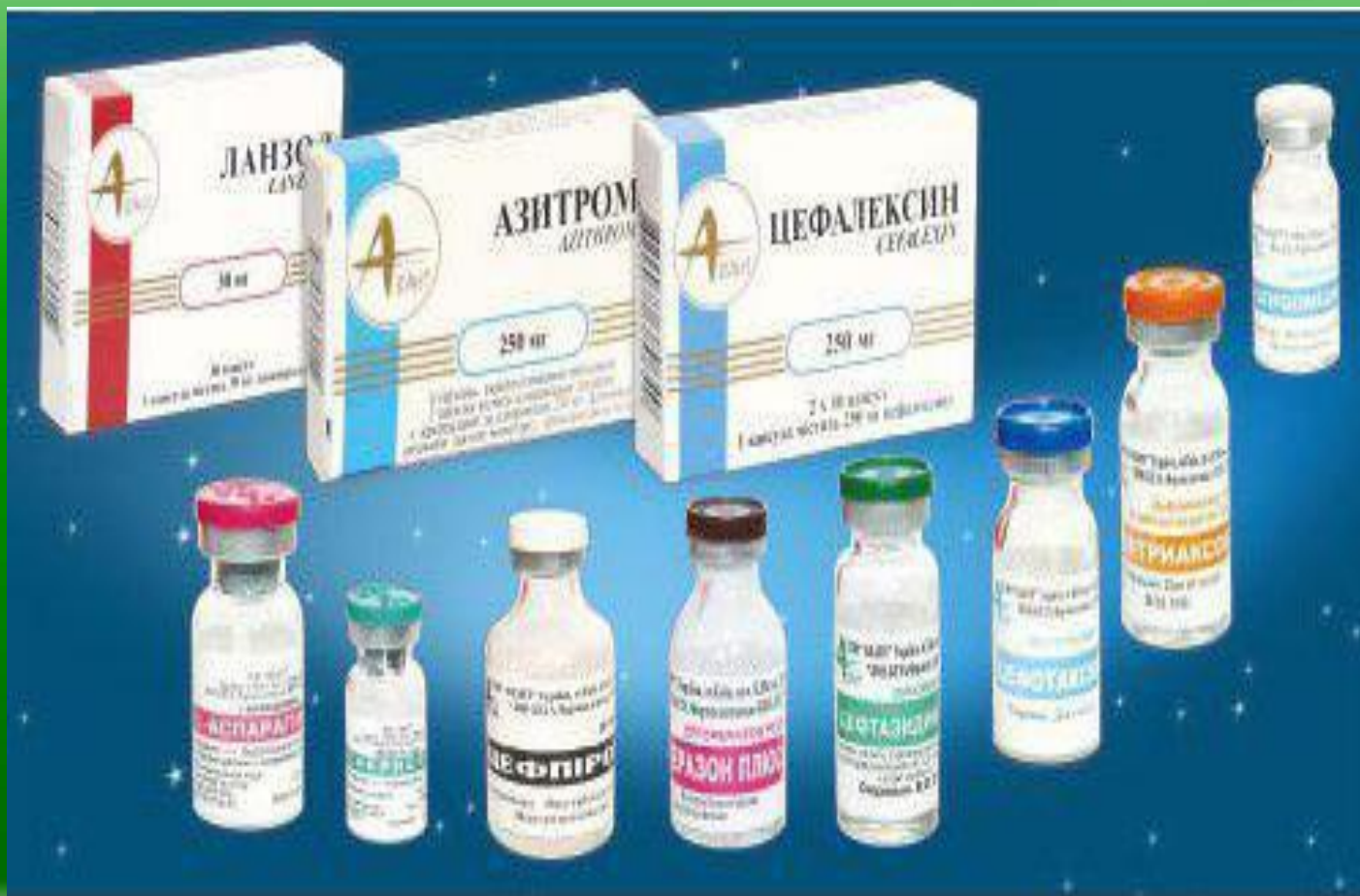болючий щільний інфільтрат
гнійно –некротичний стержень
симптоми загальної інтоксикації
розрив гнійного стержня
зживлення рубцем





Лікування:

1. Антибіотики (цефалоспорины)





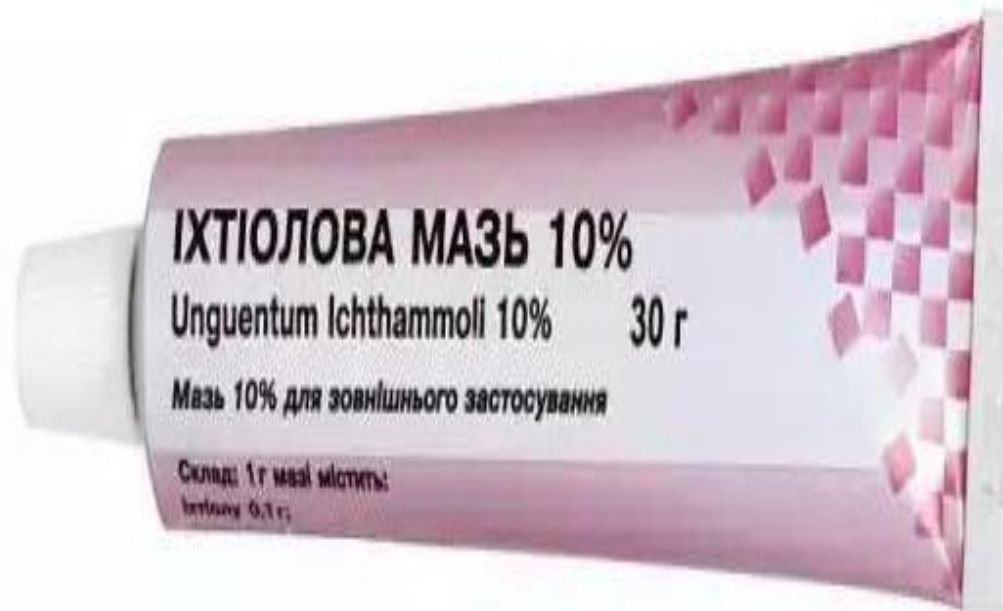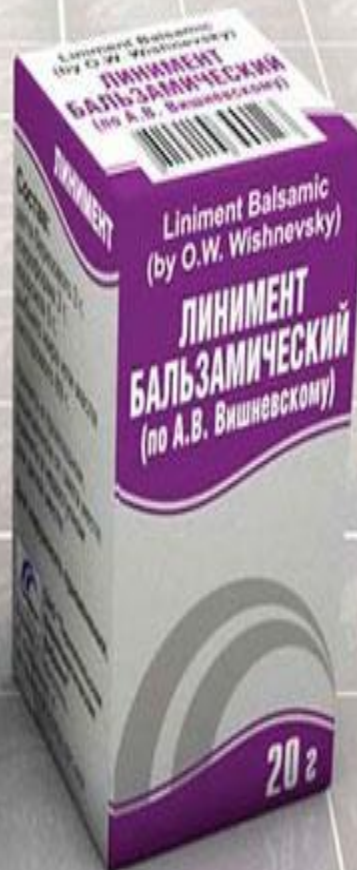2.Пробіотики: (лактіалє, лінекс)





3. Місцево:

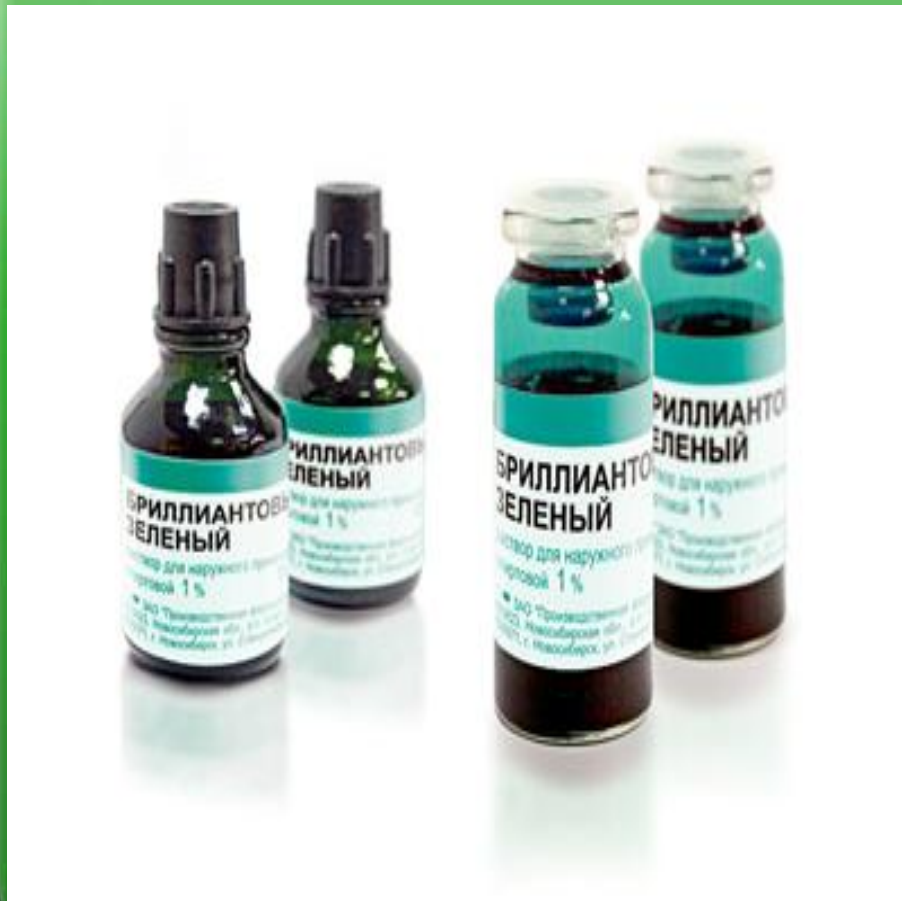(мазь Вишневського, Іхтіолова)





4. Анілінові барвники:

(бриліантовий зелений, фукорцин)





Гнійничкові захворювання шкіри у дітей



Везикулопустульоз

Клініка:

Пухирці та гнійнички



гіперемований вінчик



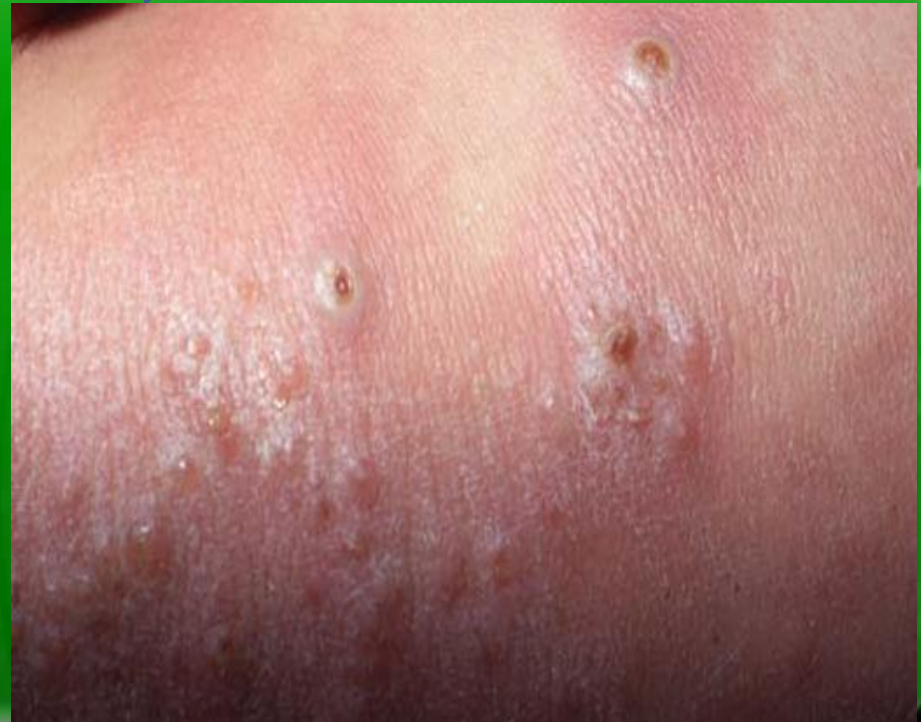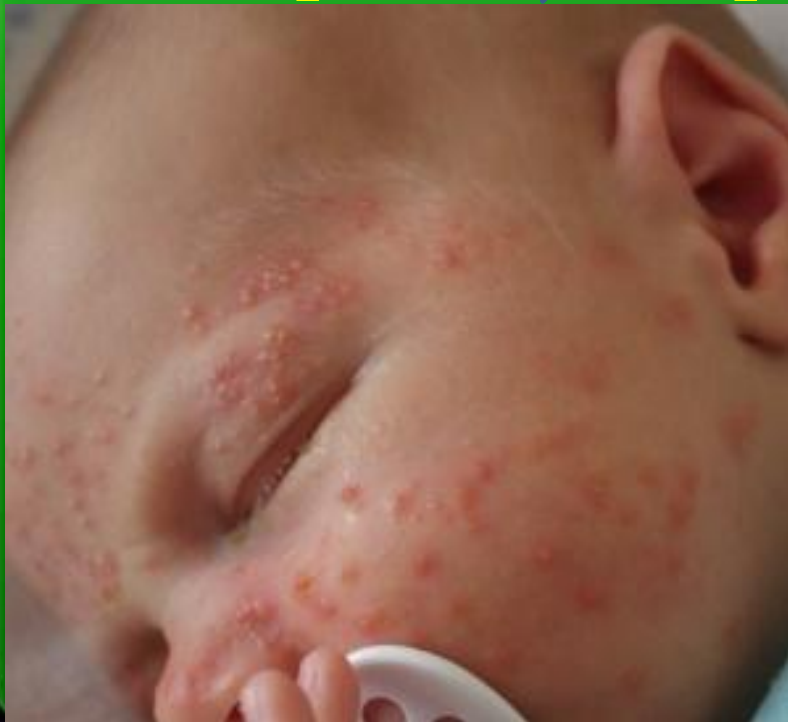ерозія

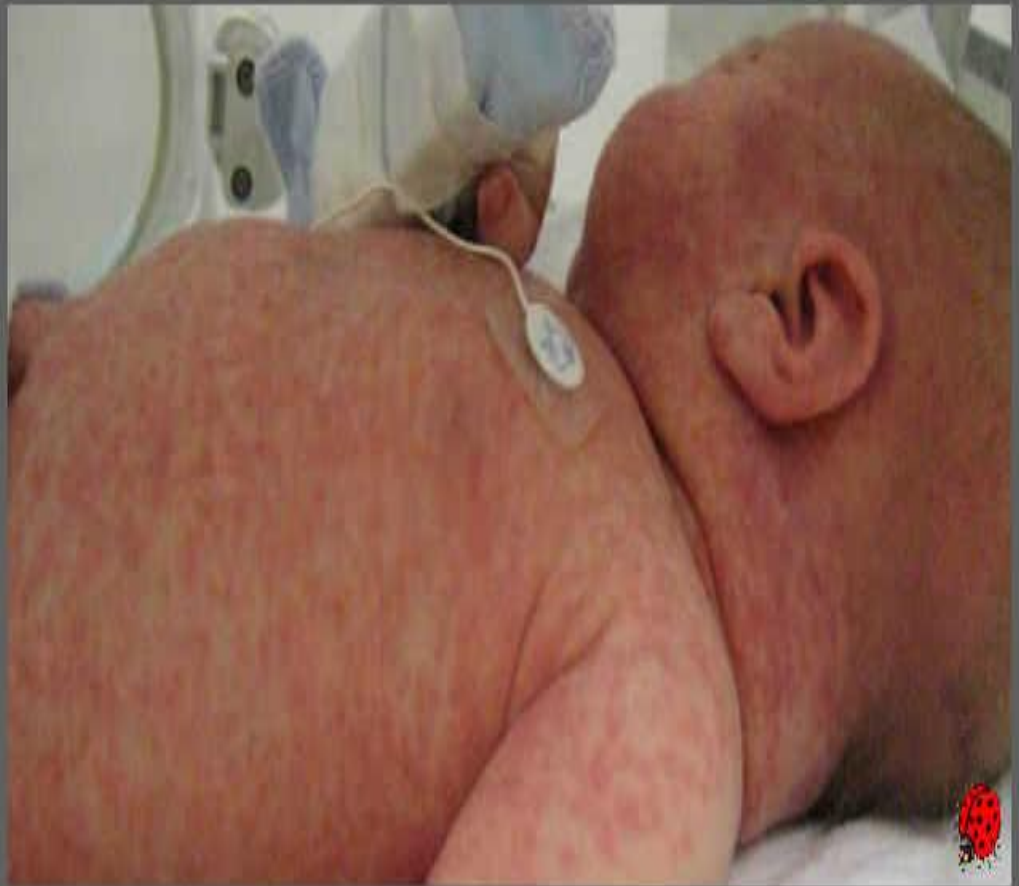
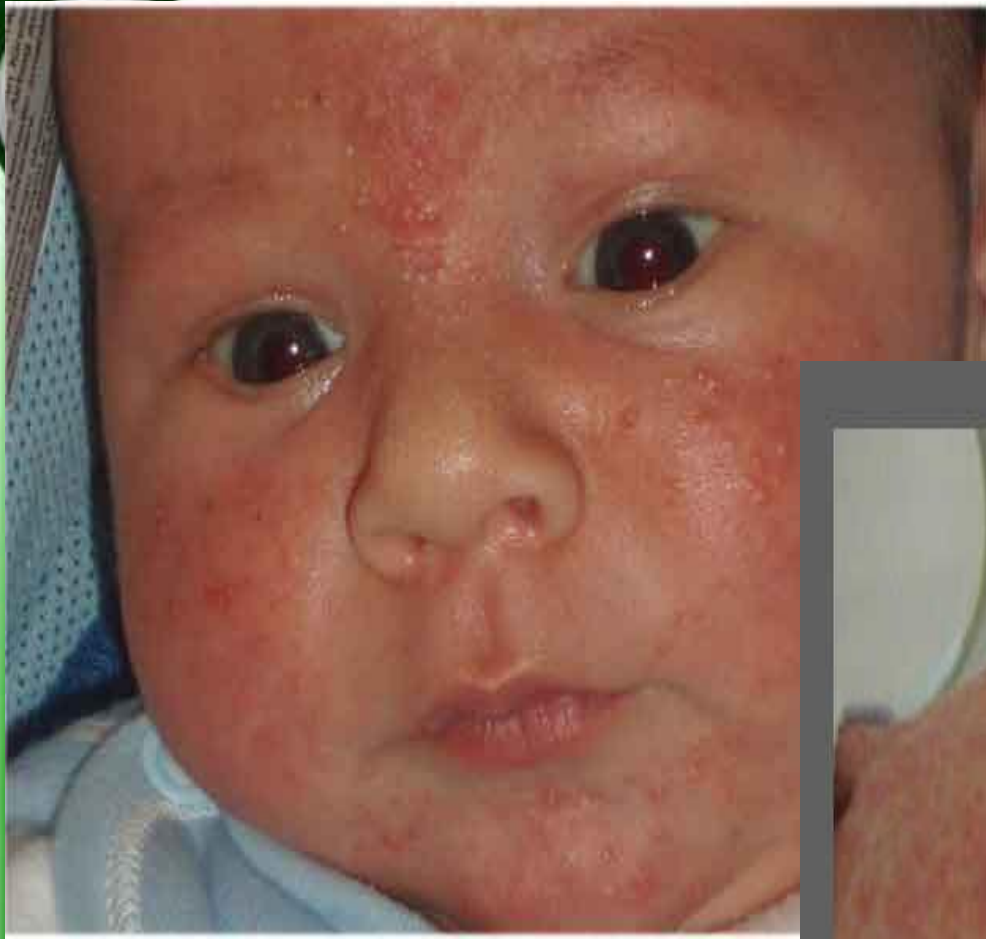
кірка



пігментація







Пухирчатка новонароджених:

Клініка:

Пухирі



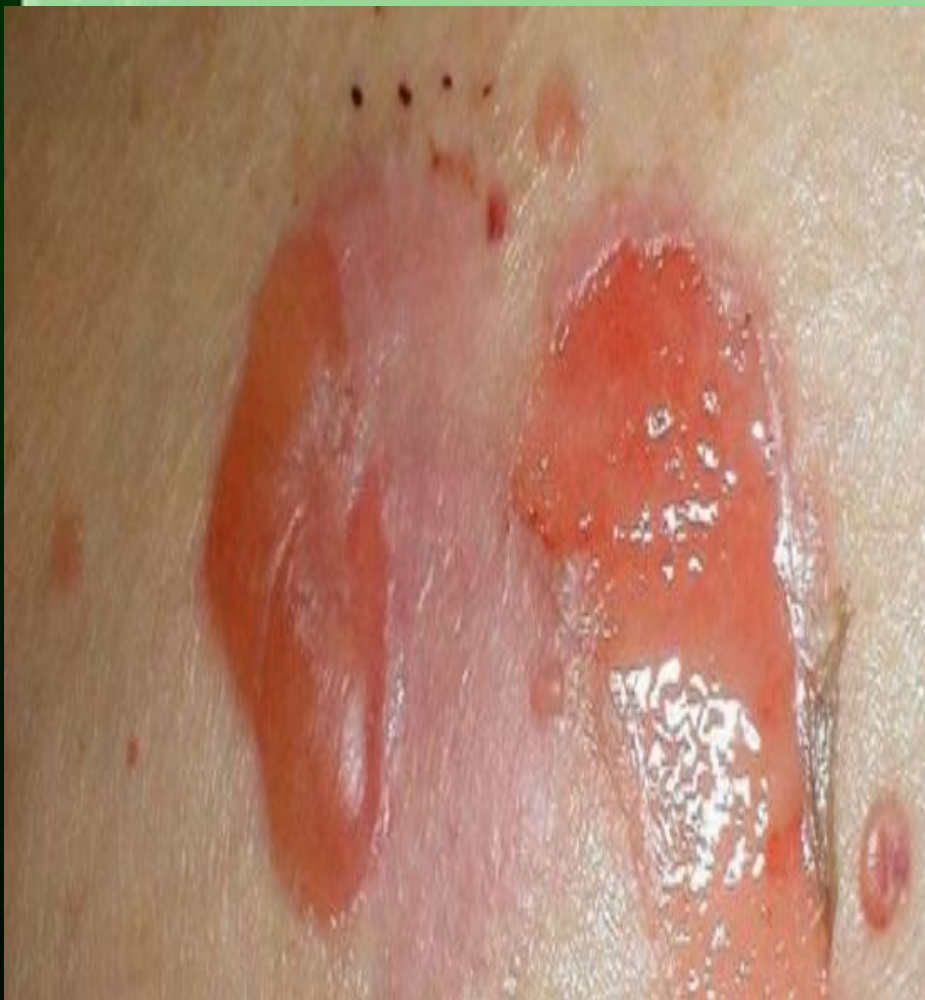Сверблячі ерозії



Кірки



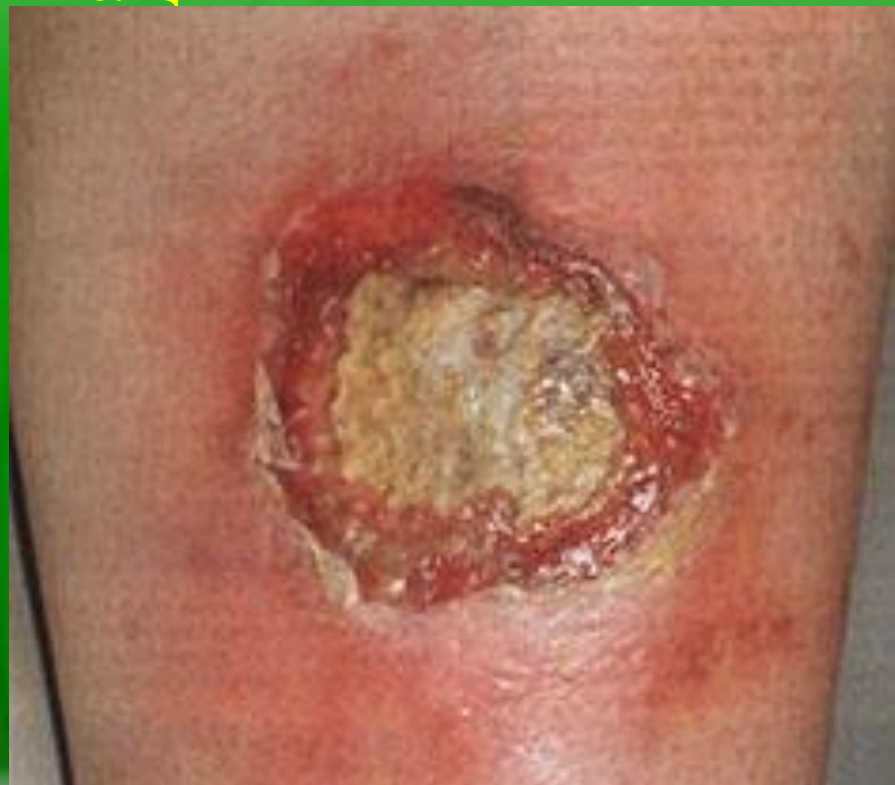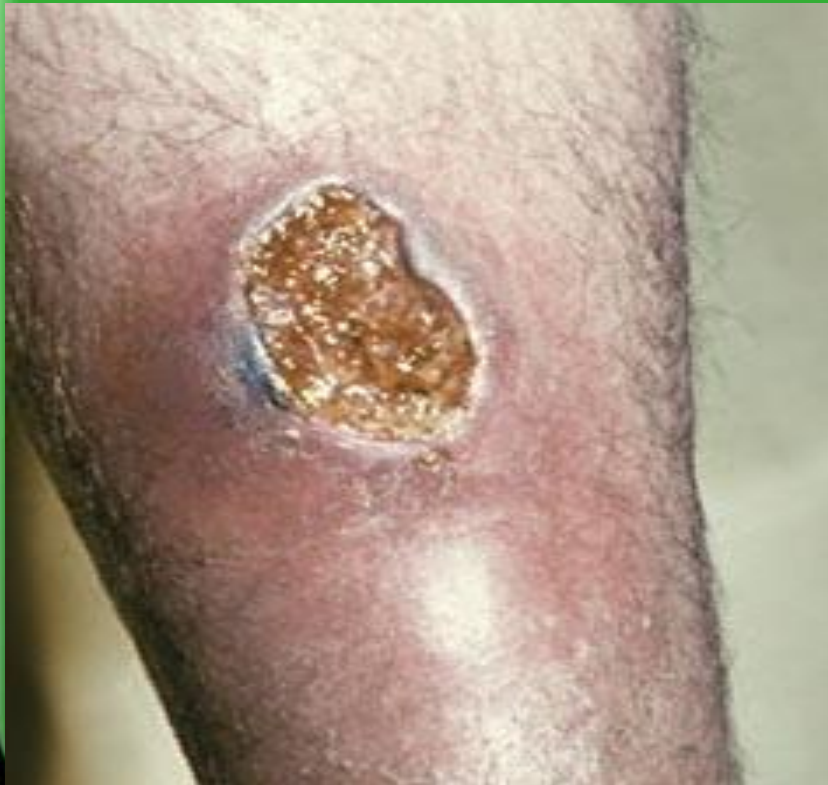Пігментація роже-
вого кольору



Ектіма вульгарна

Клініка:

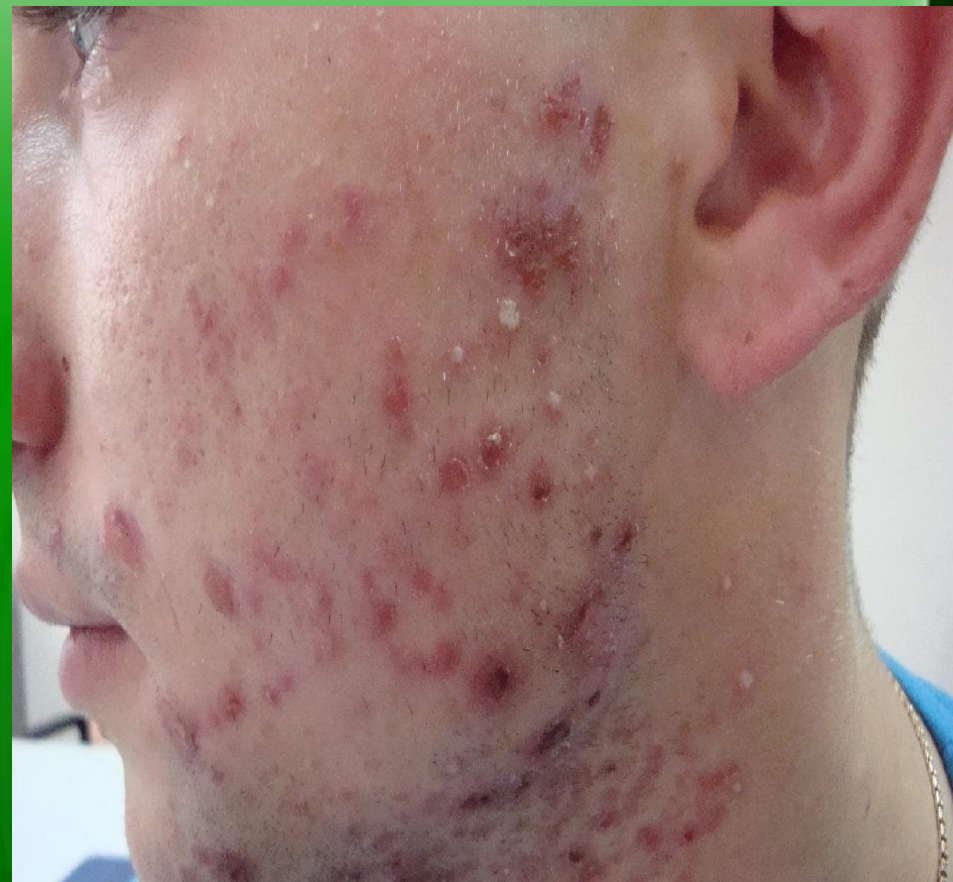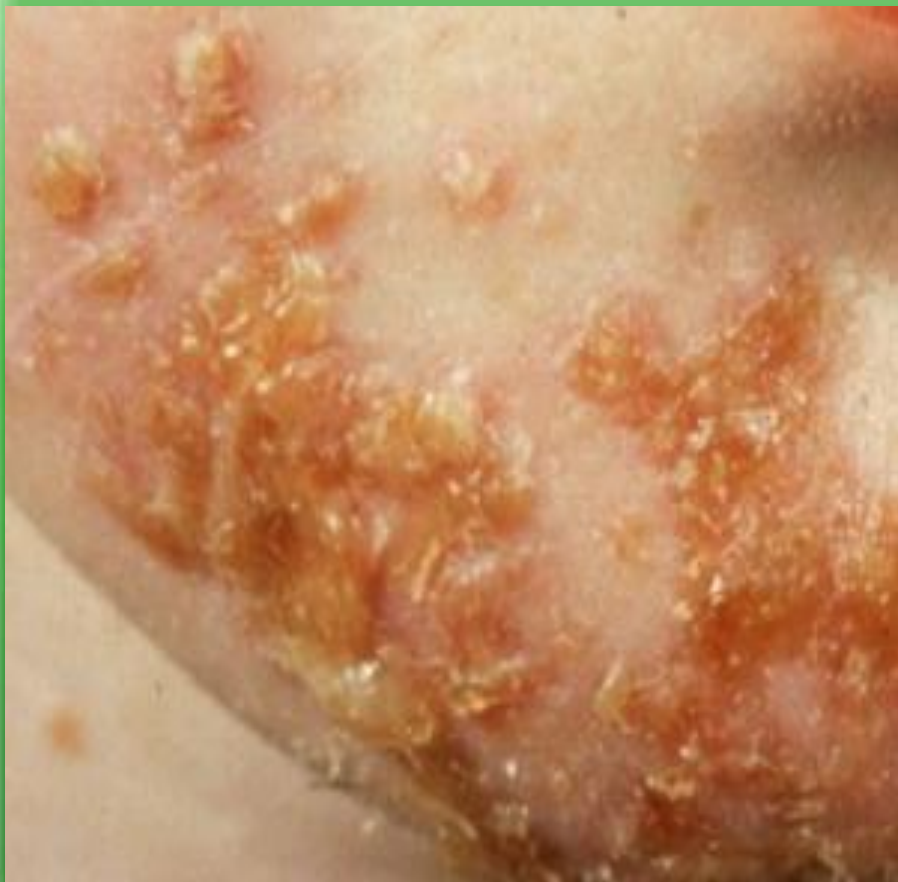Гнійничок → ерозія → виразка з
кровоточивим дном → рубець →
пігментація

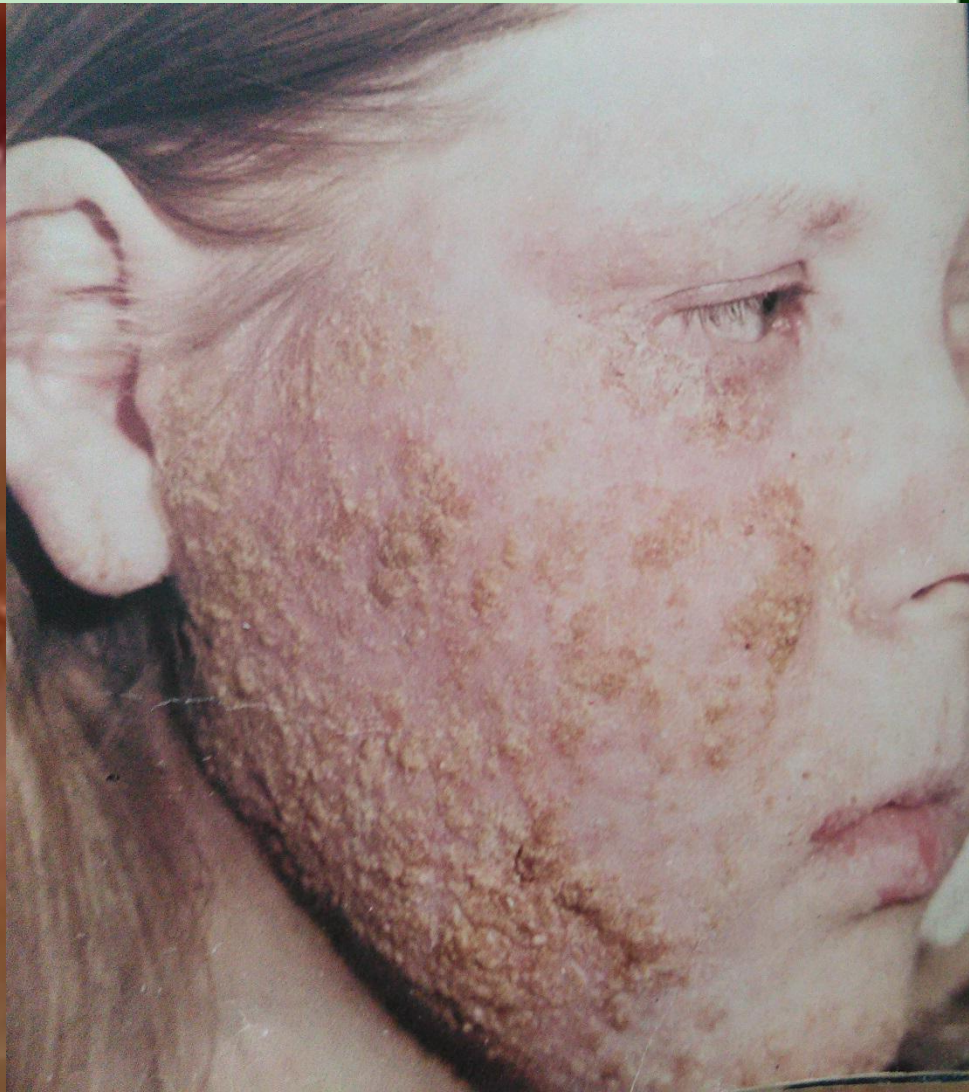
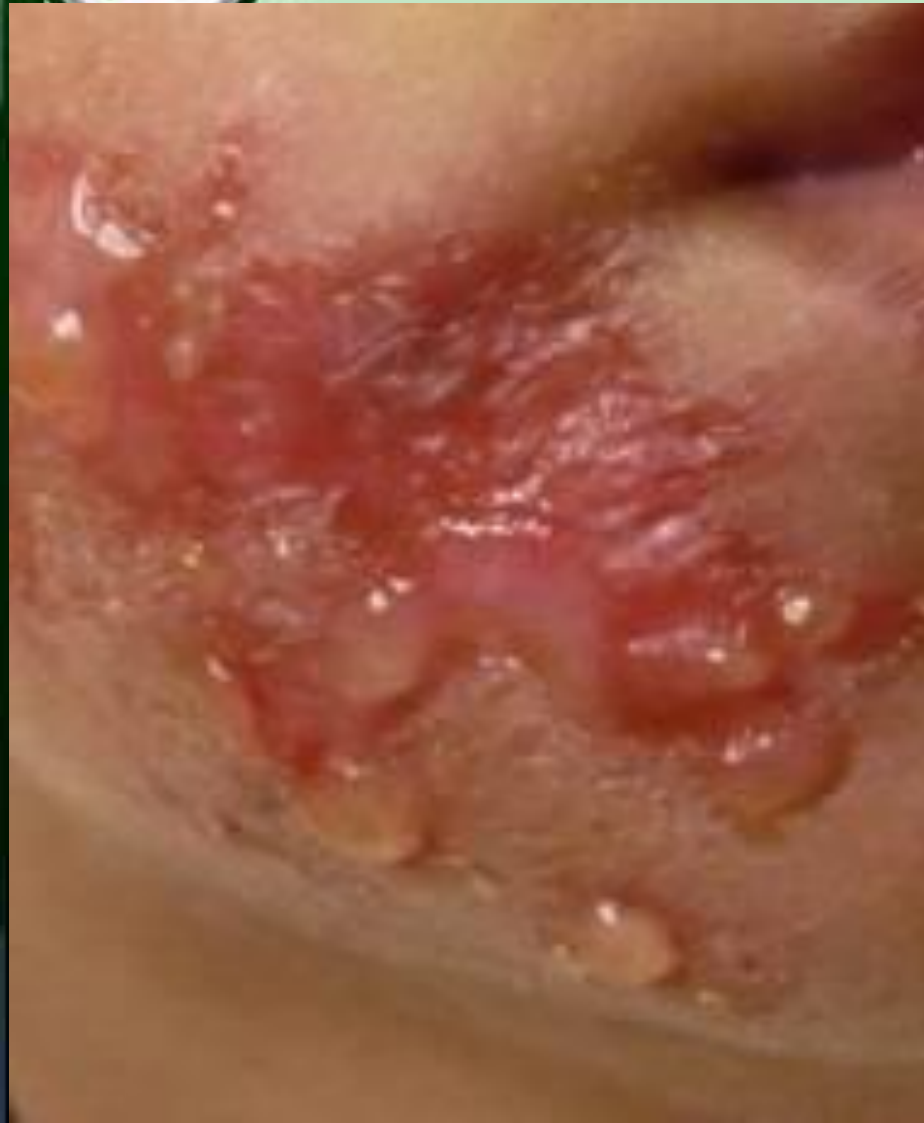
Стрептококове імпетіго:

Клініка:

Фліктена → ерозія → кірка → пігментація



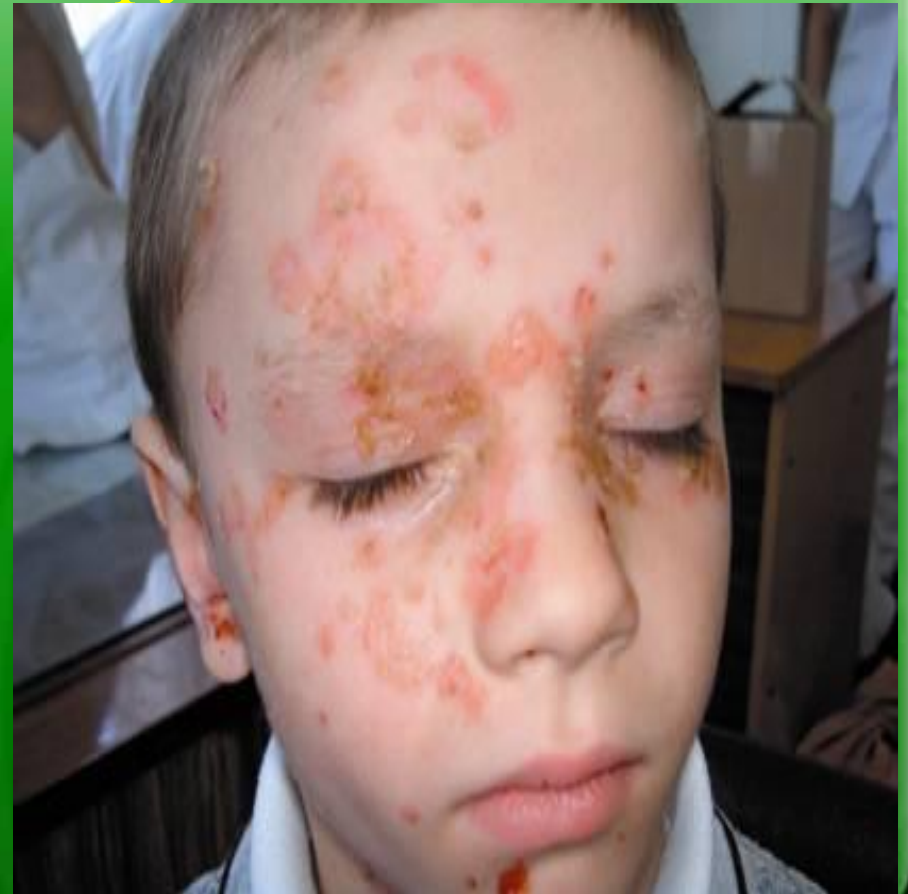
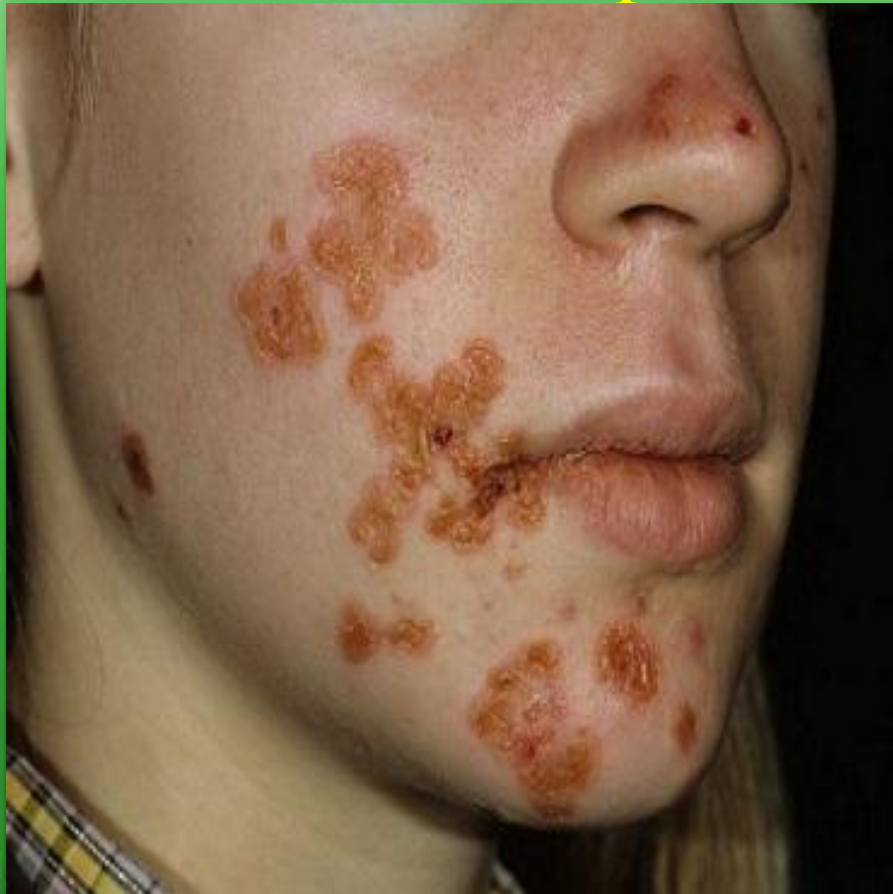


Бульозне імпетіго:

Локалізація:

ТИЛЬНА ПОВЕРХНЯ КИСТІ РУК І НІГ

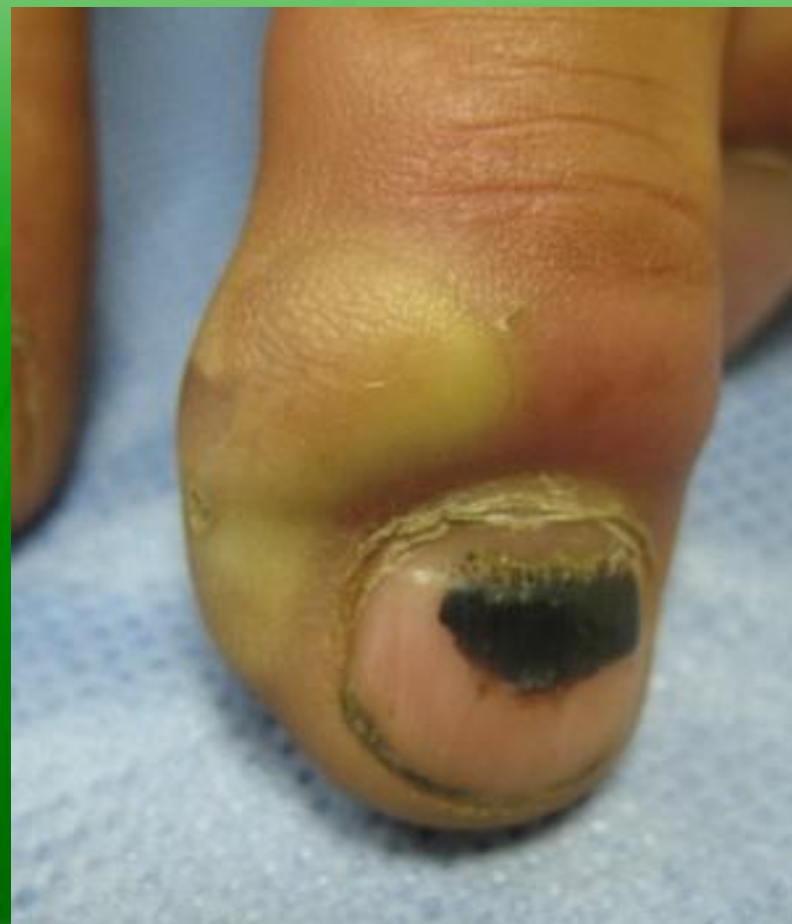
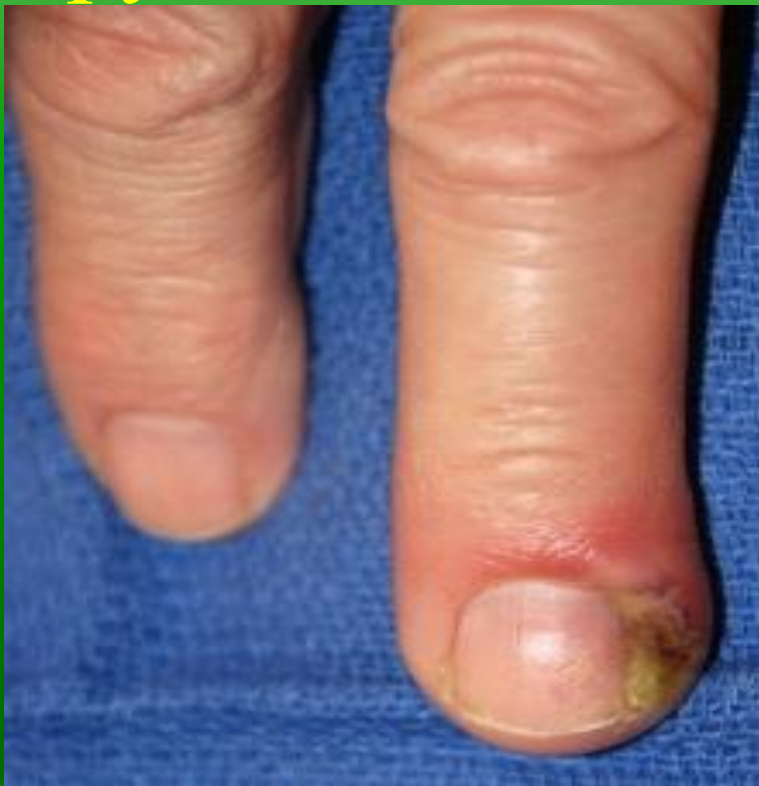


Імпетіго нігтьових валиків

Локалізація:

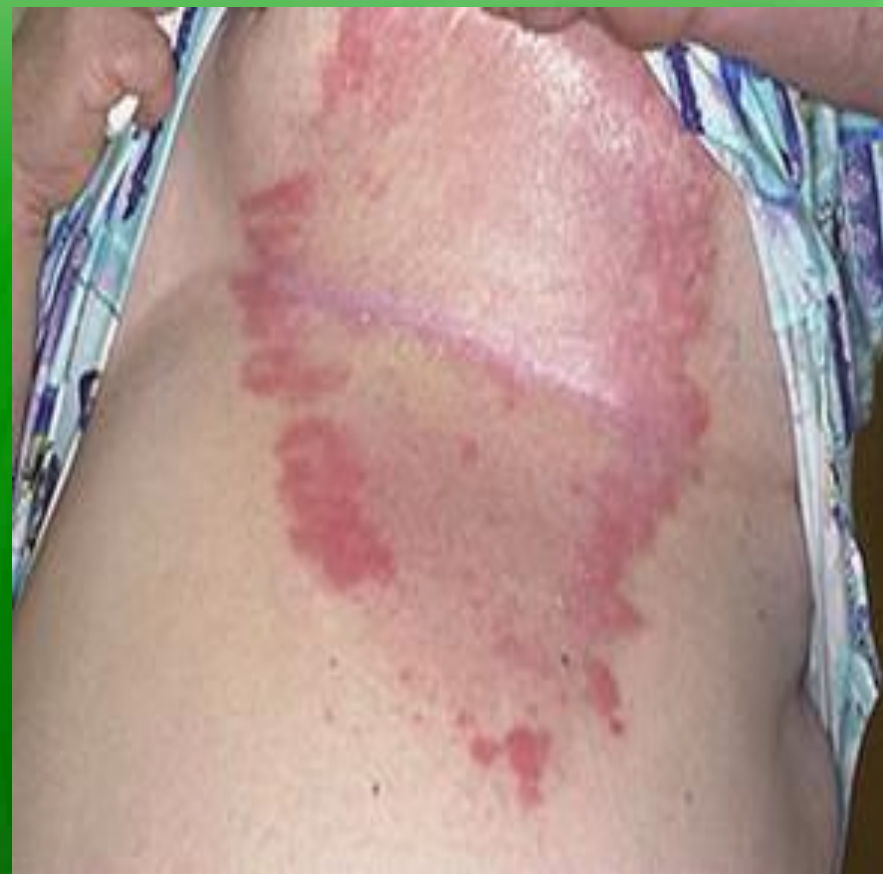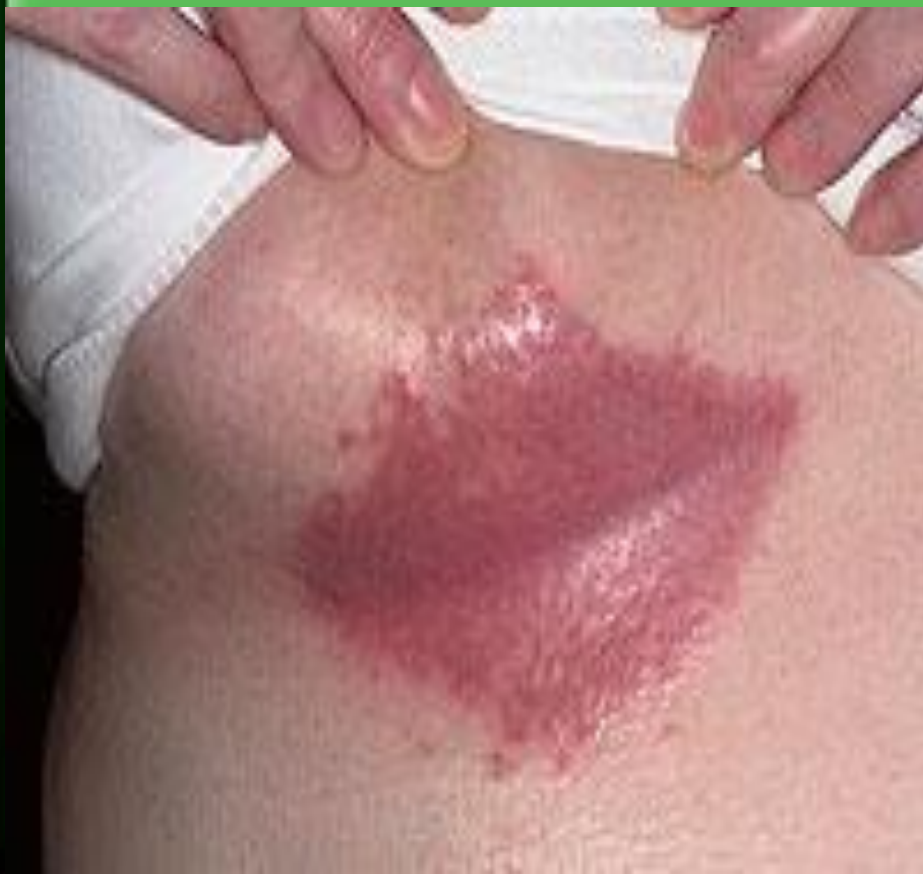навконого нігтів на
руках і ногах



Стрептококова попрілість:

Локалізація:

пахові і пахвинні залози, під молочними залозами





Вульгарне імпетіго:

Локалізація:

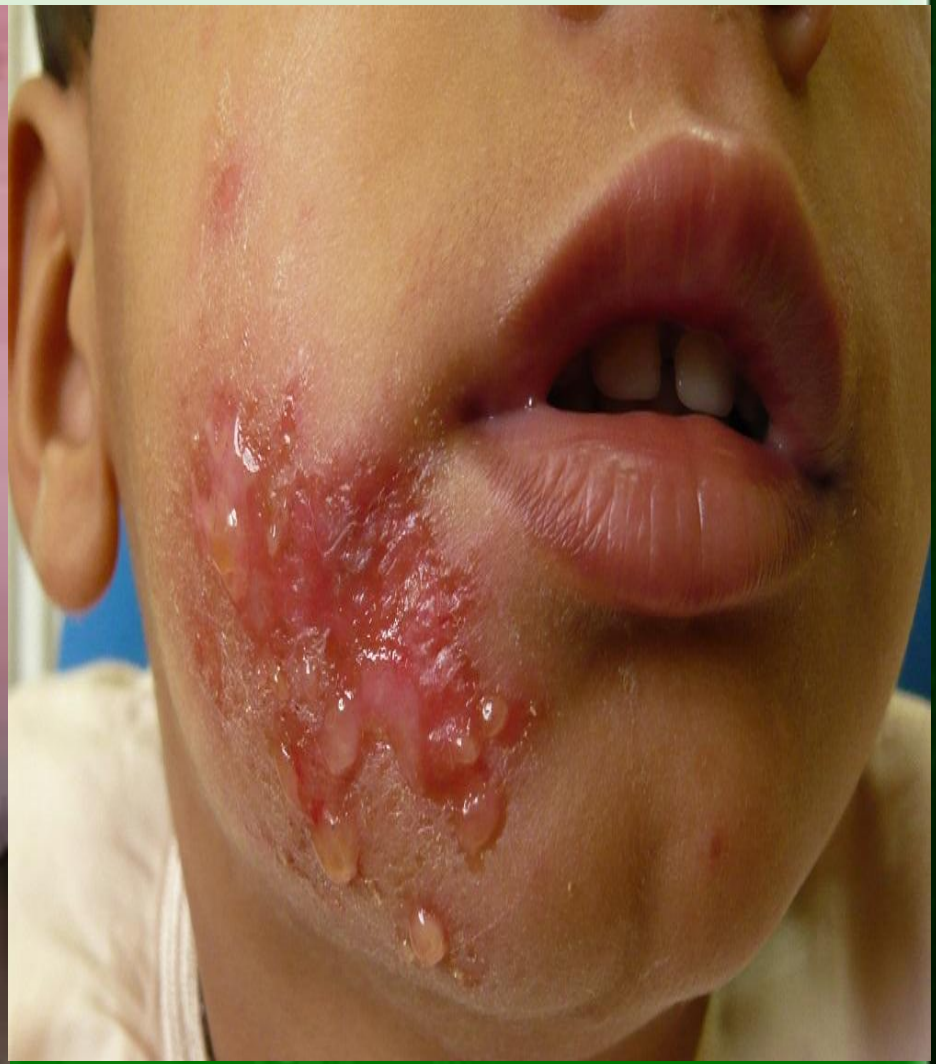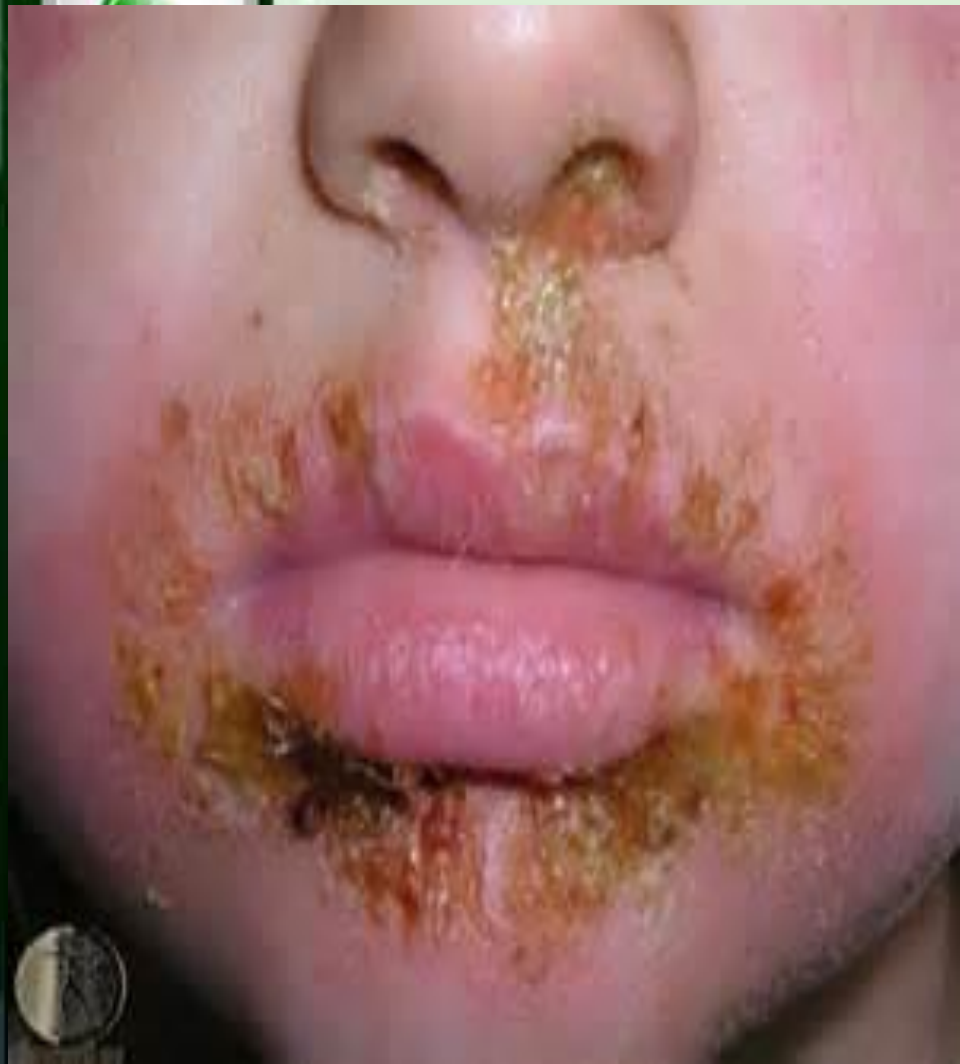шкіра обличчя навколо очей, носа, рота

Клініка:

в'ялі пухирі ерозії некроз



пігментація коричнево-багрового
кольору



Надія ніколи, навіть
у найскладніших
життєвих
ситуаціях, не
залишає людину...

і якщо є **віра** в краще
і любов до життя,
то все неодмінно
налагодиться !

