Электрокардиостимуляция: история, развитие

Гинзбург И.Н., Санкт-Петрбург

XVII -XIX века

Петер Христиан Абильдгор 1740-1801



Луиджи Гальвани 1737-1798

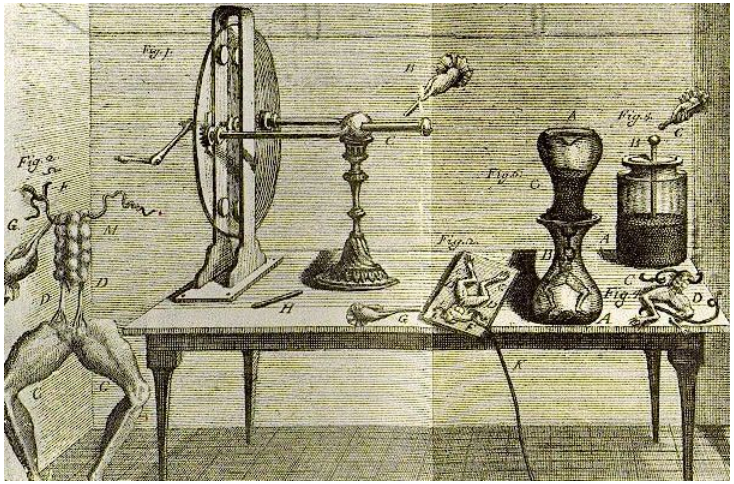

XIX век

Хуго Фон Цимсен 1829-1902

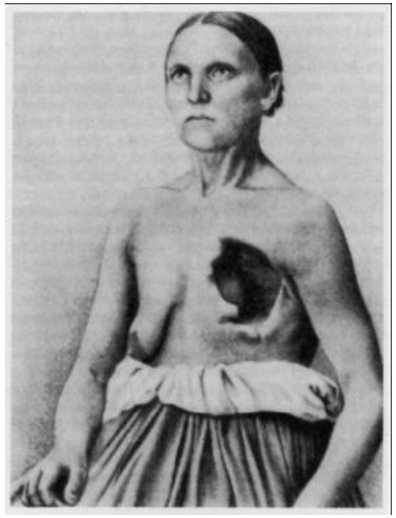

Катарина Серафин

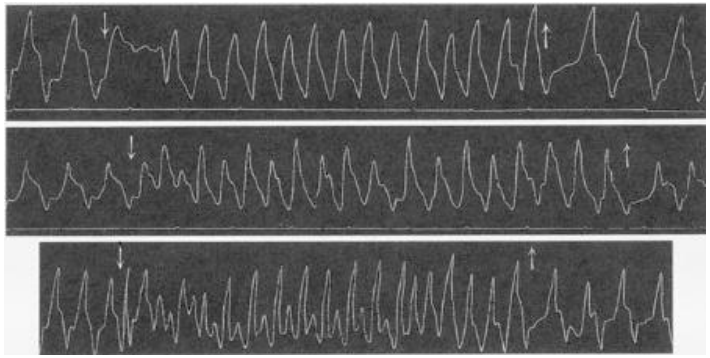

Джон Мак Вильям 1857-1937

30е годы XX века

Марк Лидвилл





30е годы XX века

Альберт Хаймен 1893-1972

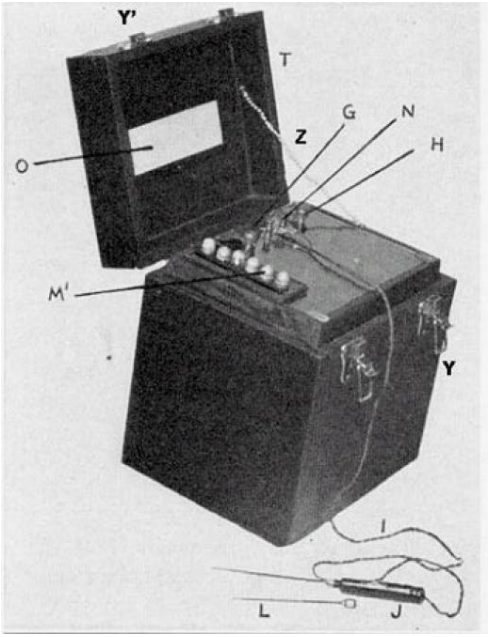



40е-50е годы XX века

Уилфред Биггелоу 1913-2005



Джон Картер Калаган 1923-2004

40е-50е годы XX века

Джон Алекс Хоппс 1919-1998

Стимулятор Grass Manufacturing

40^{е}-50^{е} годы XX века

Полл Золл 1911-1999



Пациент со стимулятором Золла 1956 г

40е-50е годы XX века

Полл Золл 1911-1999

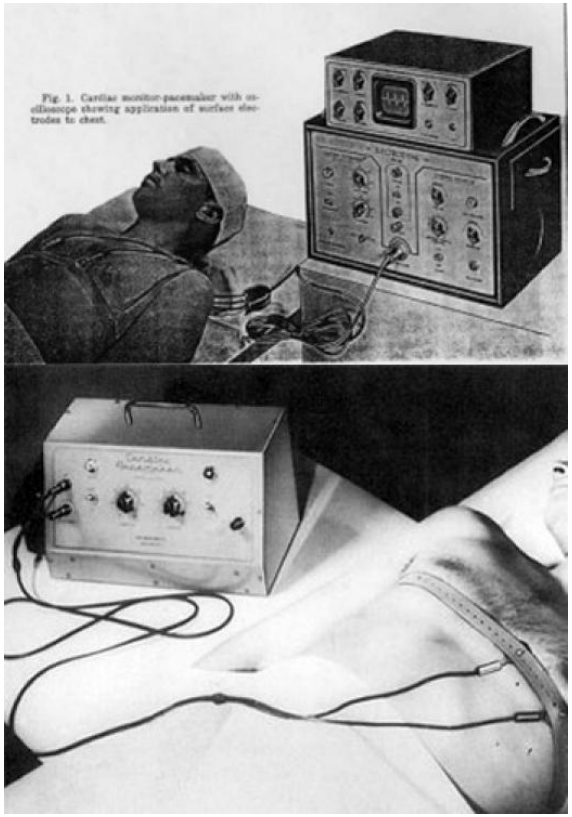

Пациент со стимулятором Золла

50е-60е годы XX века

Первое «здание» Medtronic

Эрл Баккен 1924 г

50е-60е годы XX века

Первые миокардиальные электроды



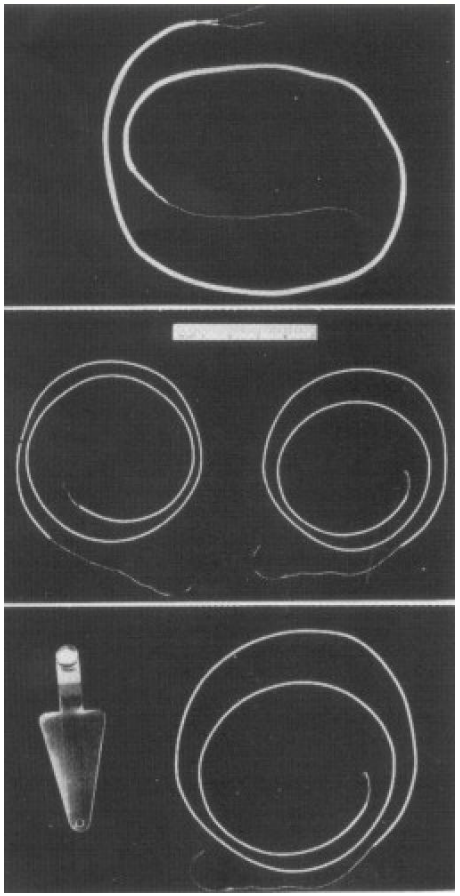

Кларенс Уолтон Лиллехай 1918-1999 г

50е-60е годы XX века

ЭКС модель 5800

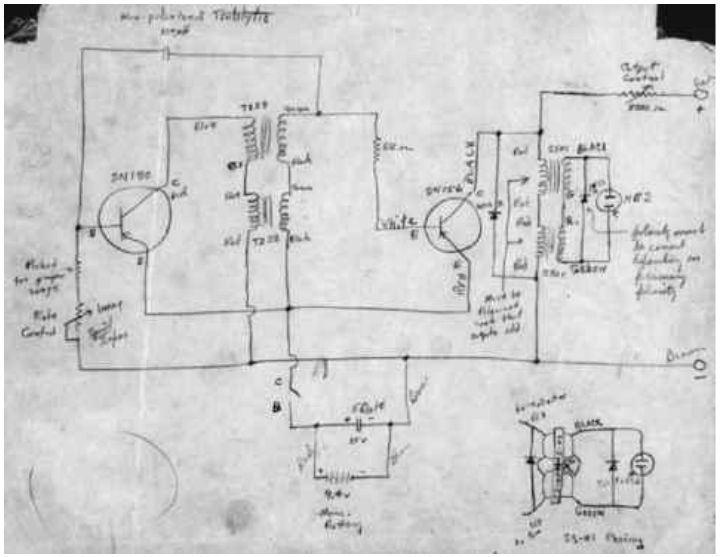

Кларенс Уолтон Лиллехай 1918-1999 г

50е-60е годы XX века

ЭКС модель 5800

76/2006 J.A.M.A., April 30, 1960

TRANSISTOR PACEMAKER FOR TREATMENT OF COMPLETE ATRIOVENTRICULAR DISSOCIATION

C. Walton Lillehei, M.D., Ph.D., Vincent L. Gott, M.D., Paul C. Hodges Jr., M.D., David M. Long, M.D.
and
Earl E. Bakken, B.E.E., Minneapolis

A transistor pacemaker (fig. 1) and bipolar electrode has been developed for use in patients with complete atrioventricular dissociation and an inadequate cardiac output. This pacemaker is designed for either short-term or long-term ventricular stimulation by means of an internally implanted myocardial electrode.[1]

Complete atrioventricular dissociation is likely to occur in about 10% of patients who have undergone surgical repair of septal defects located in the vicinity of the atrioventricular node and the common bundle of His, and this method of internal stimulation was developed originally to meet this need.

Temporary or permanent complete heart block is not, however, a rare complication of many diverse types of myocardiopathy, sometimes idiopathic or induced by arteriosclerosis, infection, or drug administration; therefore this method of internal stimulation has found a place also in the treatment of selected patients with complete block from these causes.

The pacemaker here described has been used in 66 patients to correct complete heart block. In most cases the block followed surgical procedures, but it also occurred in some nonsurgical patients. The pacemaker consists of three parts: a 9.4-volt mercury cell battery as the source of power; a transistorized oscillator transformer to generate the pulses needed to stimulate the heart; and a unipolar or bipolar electrode in the form of a wire anchored by stitches to the myocardium. The myocardium of the right ventricle has usually been chosen as the most convenient site. Nonsurgical patients incapacitated by complete heart block with low cardiac output have had their conditions maintained on continuous stimulation for up to 15 months by means of this equipment.

50^{е}-60^{е} годы XX века

16 июля 1958 года первая эндокардиальная стимуляция

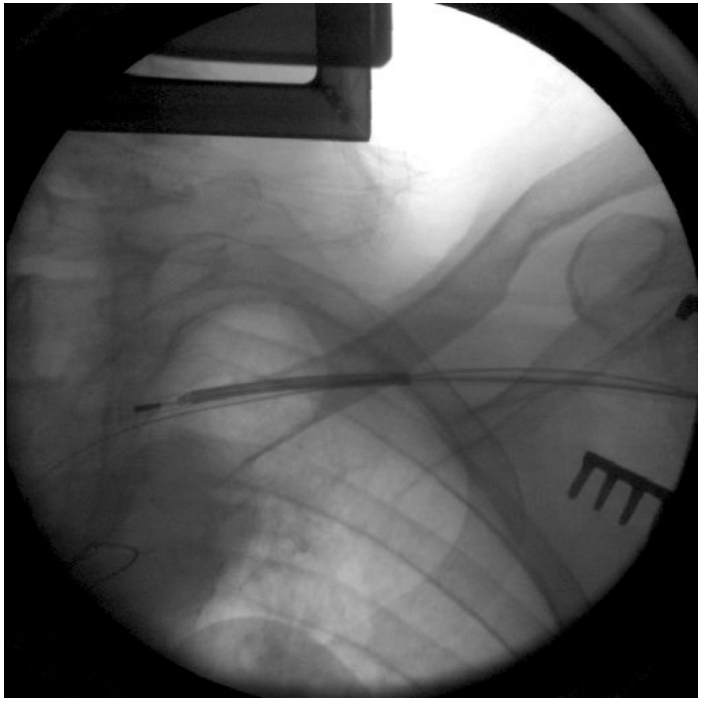

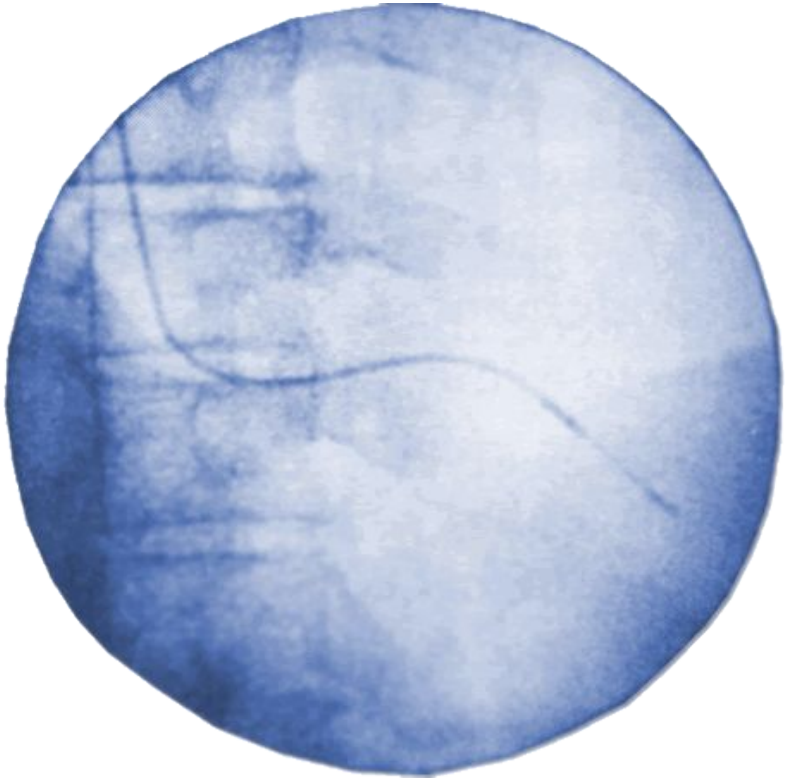

Этапы эндокардиальной стимуляции

50е-60е годы XX века

8 октября 1958 года первая имплантация ПЭКС

Арне Ларсон 1915-2001 г

Первый имплатируемый ЭКС

22 ЭКС 11 моделей
5 систем электродов

50е-60е годы XX века

8 октября 1958 года первая имплантация ПЭКС

Руне Элмквист 1906-1996 г.

Оке Сеннинг 1915-2000г

50е-60е годы XX века

8 октября 1958 года первая имплантация ПЭКС

Арне Ларсон 1915-2001 г

Первый имплатируемый ЭКС

22 ЭКС 11 моделей
5 систем электродов

50е-60е годы XX века

ЭКС Elema 135 Перезаряжаюийся ЭКС

Внешний модуль Elema 135

50е-60е годы XX века

Устройства 1960-х годов

70е годы XX века

ЭКС с литий-ионной батареей

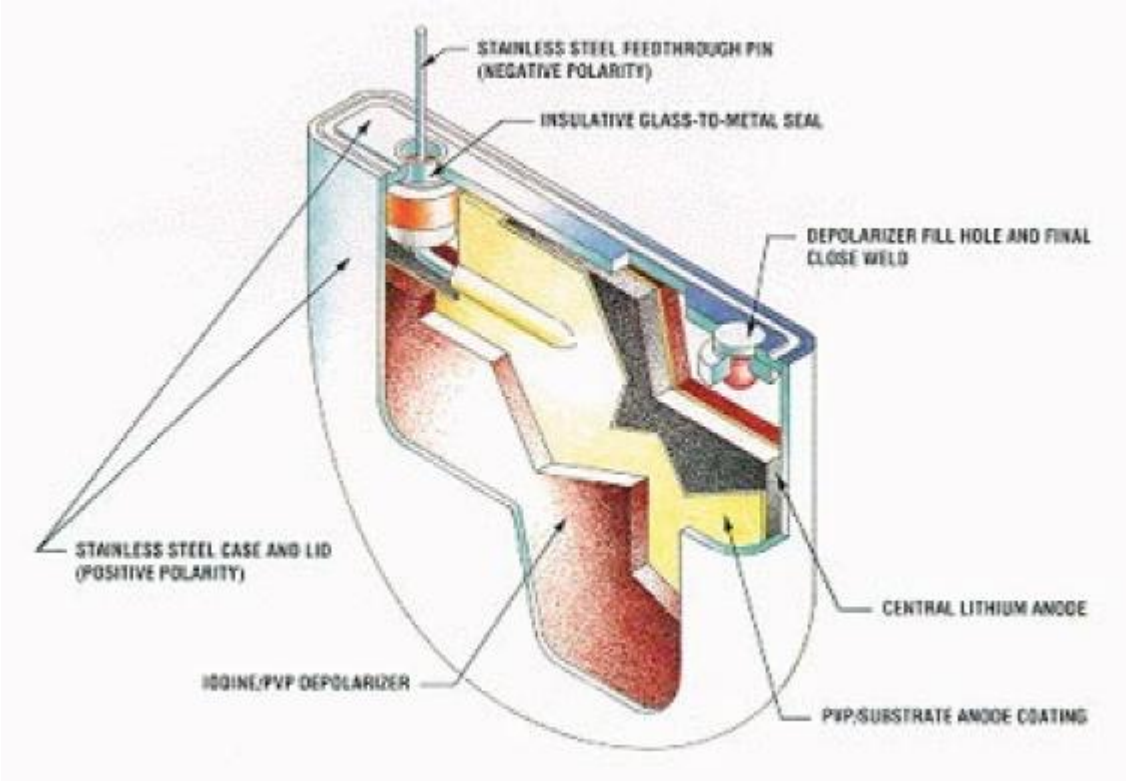

70е годы XX века

ЭКС с изотопной батареей на Pu_{238}

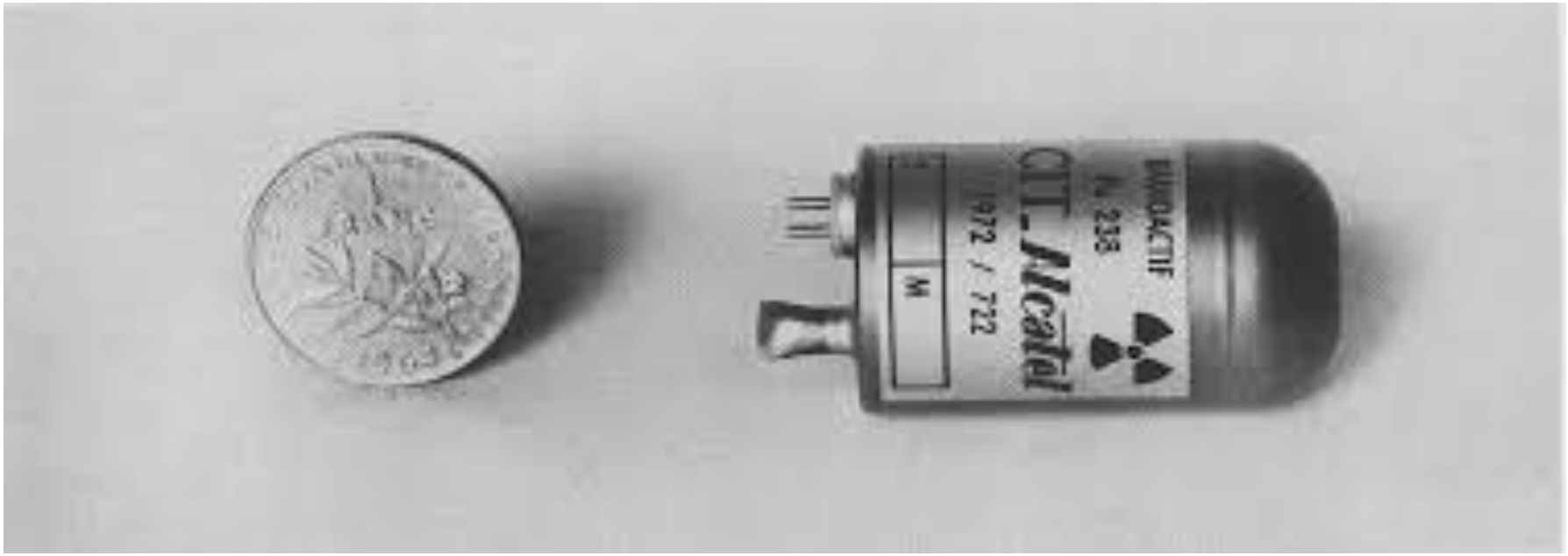

70е годы XX века

Электроды с пассивной фиксацией

Электроды с активной фиксацией

70е годы XX века

Устройства 1970-х годов

80е годы XX века

Электроды со стероидным покрытием

80е годы XX века

Электроды с фрактальной поверхностью



Частотная адаптация

Виды датчиков для адаптивной стимуляции:

1. датчик активности: акселерометр или пьезоэлектрический кристалл (простой и позволяет использовать любой тип электрода, наиболее распространен; лучше акселерометр – наиболее физиологичен и надежен),
2. специальные датчики с монтированием дополнительных электродов или устройств (учитывают минутный объем дыхания (по изменению трнасторакального сопротивления), сатурацию крови, температура центральной венозной крови и др.).
3. прямые метаболические сенсоры (pH центральной венозной крови, сатурация венозной крови)
4. непрямые метаболические сенсоры (ЧДД, МОВЛ, температура венозной крови, симпатическая активность)
5. неметаболические физиологические сенсоры (интервал стимул-зубец Т, амплитуда зубца Т, градиент желудочковой деполяризации, интервал предизгнания, относительный УО, относительный СВ, давление в ПЖ, внутрисердечный импеданс, наибольшее эндокардиальное ускорение)

90е годы XX века

ЭКС на микропроцессорах

90е годы XX века

Устройства 1990-х годов

Бивентрикулярная стимуляция

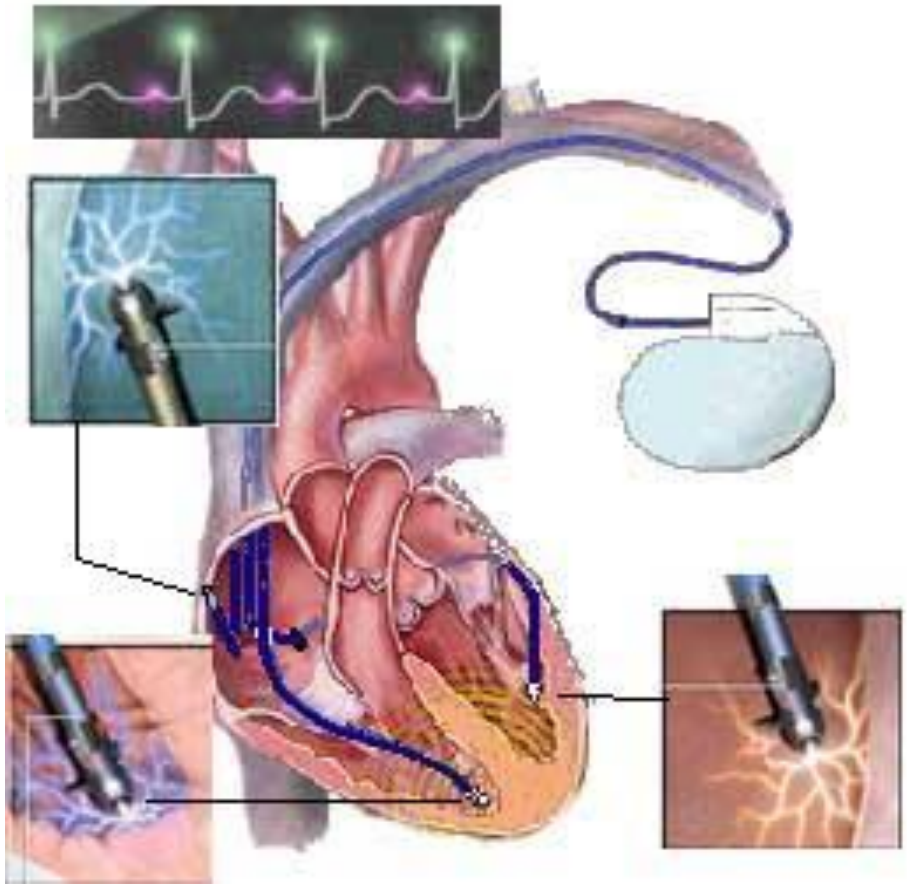

СССР, 60 годы XX века

Москва:

Академики РАМН Бакулев А.Н., Савельев В.С., проф. Григоров С.С.

Каунас

Академик Бредикис Ю.Ю.

Ленинград:

Член-корр.РАМН Колесов А.П., проф. Д.Ф.Егоров, проф. Нечаев Э.А., проф.Баллюзек Ф.В., проф. Колесов В.И., член-корр. РАМН Поташов Л.В., проф.Колесов Е.В.

Томск:

Член-корр.РАМН Пекарский В.В.

Самара:

проф. Поляков В.П.

СССР, 60 годы XX века

2.04.1961г. Временна миокардиальная стимуляция

Бредикис Юргис Юозович

СССР, 60 годы XX века

16.01.1962 г. Первая имплантация ПЭКС

Савельев Виктор Сергеевич 1928-2013

СССР, 60 годы XX века

март 1963 г. Первая имплантация отечественного ПЭКС

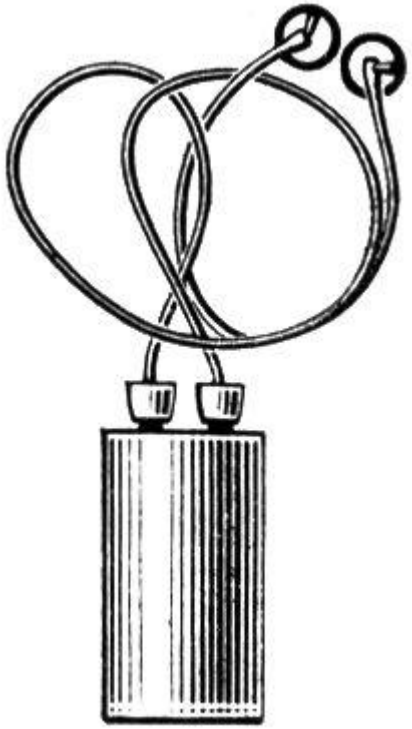

ЭКС -2 «Москит»

Член-корр.РАМН, з. д.н.РФ,
зав. кафедрой общей хирургии ГМУ им. акад. И.П. Павлова,
проф. Поташов Л.В.

COR VASA, Ed. ross. 8 (4): 276—282, 1966

КОРОНАРНАЯ АРТЕРИОГРАФИЯ В УСЛОВИЯХ КАРДИОПЛЕГИИ С ПОСЛЕДУЮЩЕЙ ЭЛЕКТРОСТИМУЛЯЦИЕЙ СЕРДЦА

В. И. КОЛЕСОВ, Л. В. ПОТАШОВ, Т. Д. ФИГУРИНА, Н. Г. ВОЛОДКОВИЧ и И. В. ВАСИЛЬЧУК

Кафедра факультетской хирургии I Ленинградского медицинского института им. акад. И. П. Павлова, Ленинград

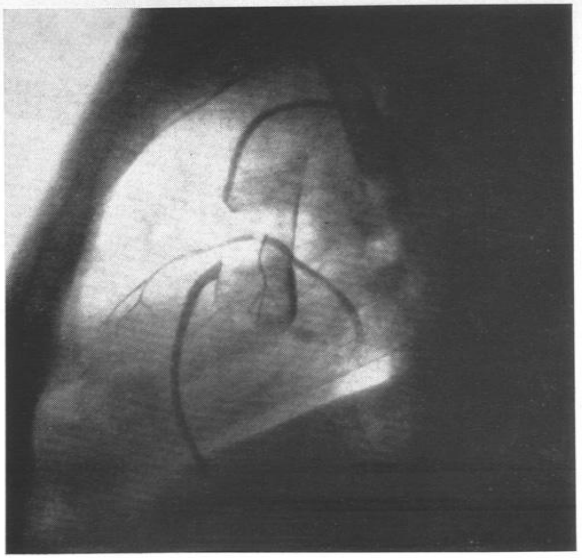

Рис. 2. Коронарограмма больного П. Изменений в коронарных артериях нет.

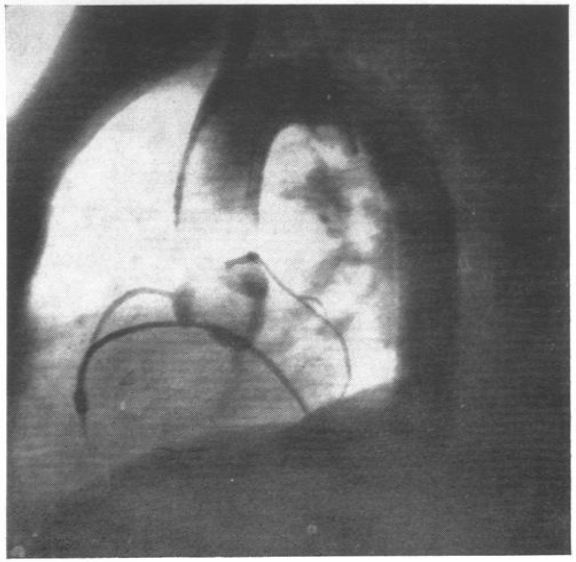

Рис. 4. Коронарограмма больного С. Имеется окклюзия передней нисходящей ветви левой венечной артерии.

Ленинград 60 годы XX века

КОПИЯ
"Журнал для плановых операций"
Начат: 22.11.63
Окончен: 19.05.64
Клиника факультетской хирургии
1 ЛМИ им. акад. И.П.Павлова

№№ по порядку: 76
№ истории болезни и дата поступления: №2010, 29 января 1964 года
Год, число, месяц операции: 31 января 1964 года
Фамилия, имя, отчество и возраст: Китов Сергей Викторович, 25 лет
Адрес: Ленинград, Невский р-н, пр. Елизарова, д. 35, кв. 49

Диагноз
а) клинический: Хроническая коронарная недостаточность.
б) операционный: тот же

Наркоз: Общий эндотрахеальный закисью азота. Котомина Г.Л.
Оператор: Поташов Л.В.
Ассистенты: Фигурина Т.Д., Пудяков С.М.
ЭКГ: Володкович М.Г.

КОРОНАРОГРАФИЯ

Обнажена большая подкожная вена и бедренная артерия справа, в вену введен биполярный электрод для электростимуляции. Электрод установлен в правом желудочке. Проверена эффективность электростимуляции. Передняя стенка артерии надсечена, произведена ретроградная катетеризация аорты. Катетер установлен примерно на 2 см выше клапанов. В/венно введено 200 мг ацетилхолина на 10 мл физиологического раствора. Через 9.6 сек наступила брадикардия до 55 ударов в 1 мин, а через 15.8 сек один интервал длительностью на 2.4 сек, после чего появились сокращения с частотой 44 в 1 мин. Затем возник ритм 90 в 1 мин. Через 2 мин 46 сек произведено повторное введение 200 мг ацетилхолина в аорту через зонд. Через 3.2 сек импульсы стали малой величины, а через 9.2 сек от начала введения ацетилхолина наступила полная кардиоплегия и начато введение 50 мл 70% раствора диодона. Через 3.6 сек от начала введения контраста произведено 6 снимков с интервалом в 1.2 сек. В момент последних двух снимков возникли экстрасистолические сокращения сердца. Кардиоплегия продолжалась 12.4 сек, после чего начата электростимуляция с частотой 100 импульсов в 1 мин, сила тока 6 мА, длительность импульса 0.02 сек. В момент электростимуляции АД = 120/70. Электростимуляция продолжалась минуту. после этого продолжались самостоятельные сокращения с частотой 100 в 1 мин, АД - 120/70. Извлечен катетер (№11) из аорты и электрод из вены. Шов на бедренную артерию. В рану - антибиотики. Швы на кожу.

Подпись: Л.В.Поташов

Послеоперационное течение: Гладкое течение. Заживление per primam.

Исход и дата выписки: выписан 12 февраля 1964 года
Подпись

СССР, 70 годы XX века



Егоров Дмитрий Фёдорович

СССР, 70-80 годы 20 века

- Яшин С.М.
- Выговский А.Б.
- Подлесов А.М.
- Домашенко А.А.
- Сапожников И.Р.
- Аржелас М.Н.
- Васильев С.Г.

www.themegallery.com

Спасибо за внимание