ФГАОУ ВО РНИМУ им. Н.И. Пирогова Минздрава России

СИРИНГОМИЕЛИЯ

Автор:

Валентович Валерия Владимировна

Лечебный факультет

5 курс

МОСКВА 2020

- **Сирингомиелия**(от греческого syrinx-трубка) - хроническая прогрессирующая миелопатия различной этиологии, характеризующаяся развитием в спинном мозге содержащих жидкость полостей, которые чаще локализуются в шейно-грудных, реже поясничных отделах или по длине всего спинного мозга (holocord syringomyelia).
- **Класс**: болезни нервной системы
- **Блок** (G90-G99): другие нарушения нервной системы
- **Код МКБ:** G95.0
- **Название:** Сирингомиелия и сирингобульбия

Эпидемиология

- Распространенность сирингомиелии в среднем в мире колеблется от 8 до 9 на 100 000 населения
- США- 3.3
- Польша- 4.3
- Великобритания- 8.4
- Россия 0.3-7.3
- Зависит от этнографических факторов. (составляющую 18,4 (Новая Зеландия), 33,4 (Татарстан, Россия) на 100 000 населения
- Чаще встречается у мужчин, занятых тяжелым физическим трудом

Церебральный инсульт	*800*
Эпилепсия	*500*
Болезнь Паркинсона	*150*
Рассеянный склероз	*100*
Клещевой (весенне-летний) энцефалит	*5–10*
Эпидемический цереброспинальный менингит (менингококковая инфекция)	*3–10*
Сирингомиелия	*8–9*
Невралгия тройничного нерва	*6–8*
Первичные опухоли нервной системы	*5–7,5*
Боковой амиотрофический склероз	*6*
Миастения	*5*

Этиологические факторы(1)

Кранио-цервикальные факторы

- МК1 и МК2;
- базилярная импрессия;
- аномалия Денди-Уолкера
- малая ЗЧЯ;
- арахнопатии (посттравматические, постхирургические, постменингитные, постгеморрагические);
- опухоли ЗЧЯ и супратенториальные опухоли.

Спинальные факторы

- мальформац (диастематомиелия);
- «жесткая концевая нить»;
- опухоли (экстамедуллярные, интрамедуллярные, экстрадуральные);
- арахнопатии (посттравматические, постхирургические, постменингитные, постгеморрагические);
- дегенеративные заболевания позвоночника (протрубит МПД, стеноз позвоночного канала, кифоз, сколиоз).

Этиологические факторы(2)

Норма

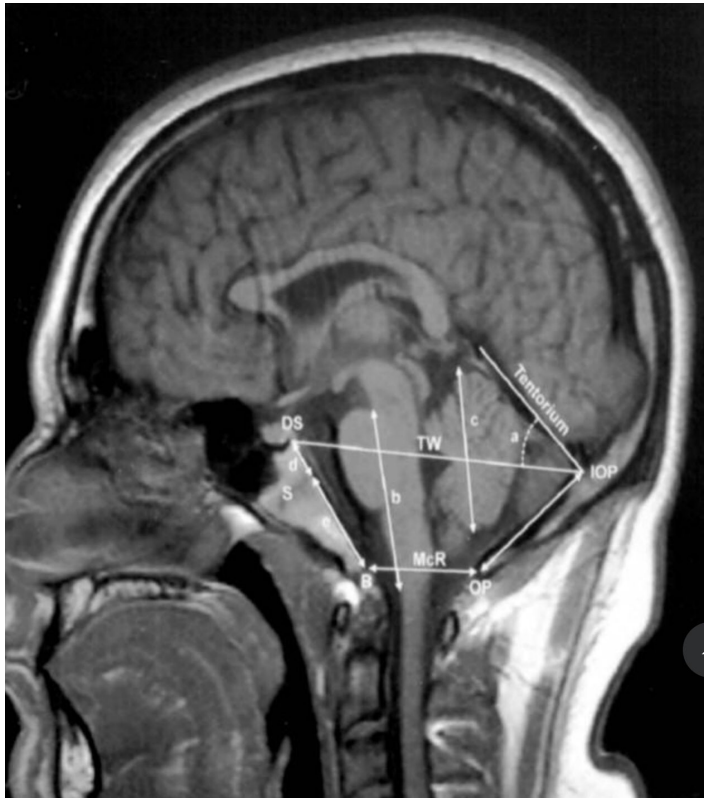

МК 1 типа

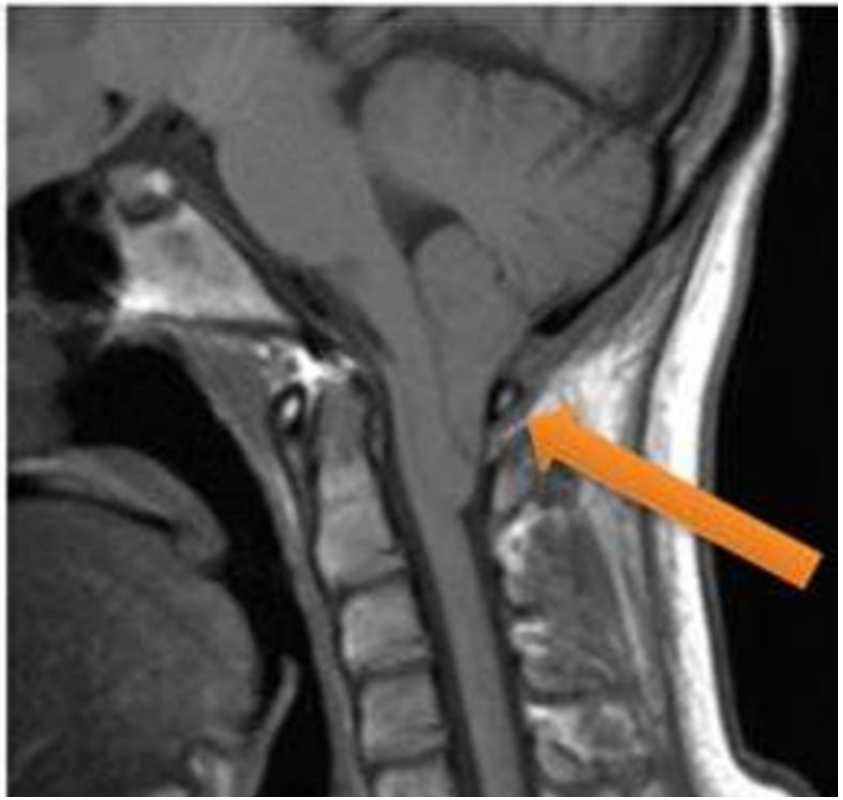

МК 2 типа

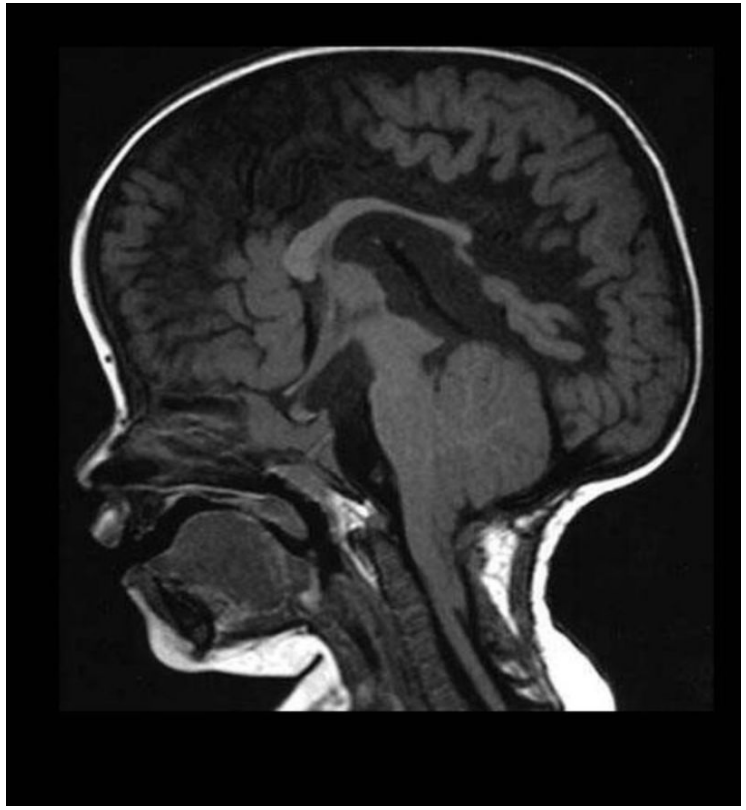

http://www.med-rf.ru/directions/neurosurgery/anomaly_of_Arnold-Chiari/

https://syringomyelia.ru/typesofchiari/

Этиологические факторы(3)

Базилярная импрессия

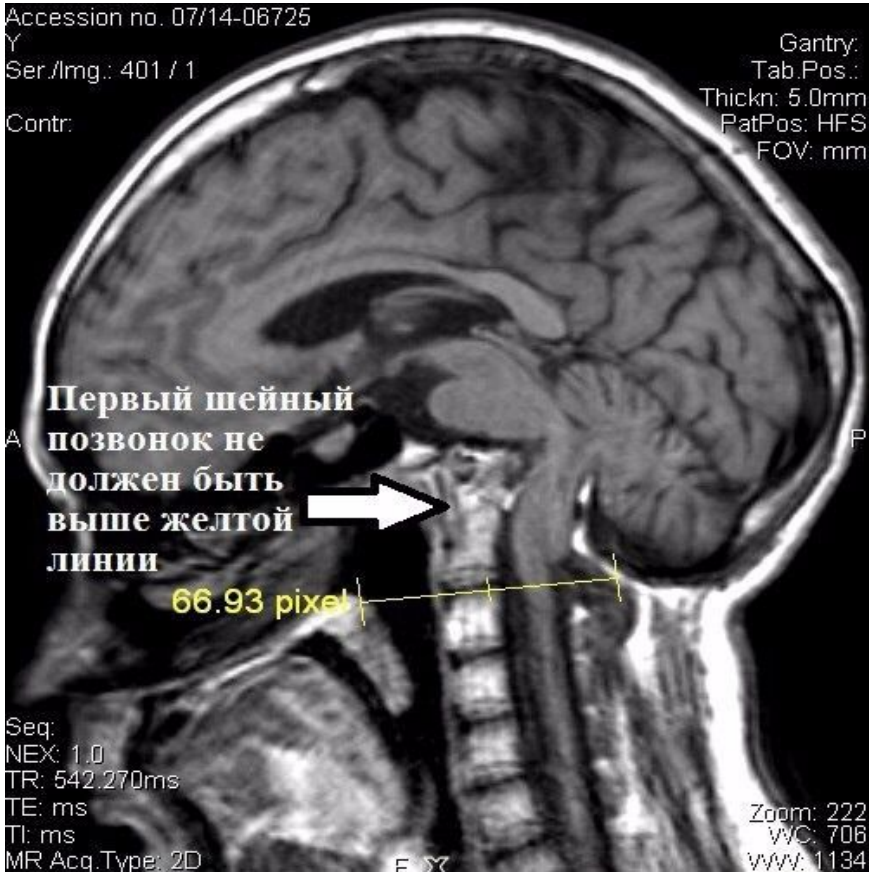

Киста Денди-Уокера

https://radiomed.ru/publications/sindrom-dendi-uokera-dendy-walker-sindrom-s

Классификация (MILHORAT T., 2000)

I. **Сообщающаяся сирингомиелия.**

Дилатация центрального канала:
1) сообщающаяся гидроцефалия (последствия менингита, геморрагии);
2) мальформации ствола (Киари 2, энцефалоцелле);
3) киста Денди-Уолкера.

III. Атрофические полости (сирингомиелия ex vacuo).

IV. Неопластические полости.

II. Не сообщающаяся сирингомиелия.

*Централ*ьные/парацентральные полости:

1)МК1;2

2)базилярная инвагинация;

3) Спинальный арахноидит; экстрамедуллярная компрессия;

4) Натянутая концевая нить;

5) приобретенная дислокация миндалин мозжечка (краниосиностоз, объемный процесс и др.).

Первичные паренхимальные полости:

1) посттравматические;

2) постишемические/инфекционные;

3) постгеморрагические.

вентрикуло-ликворная система

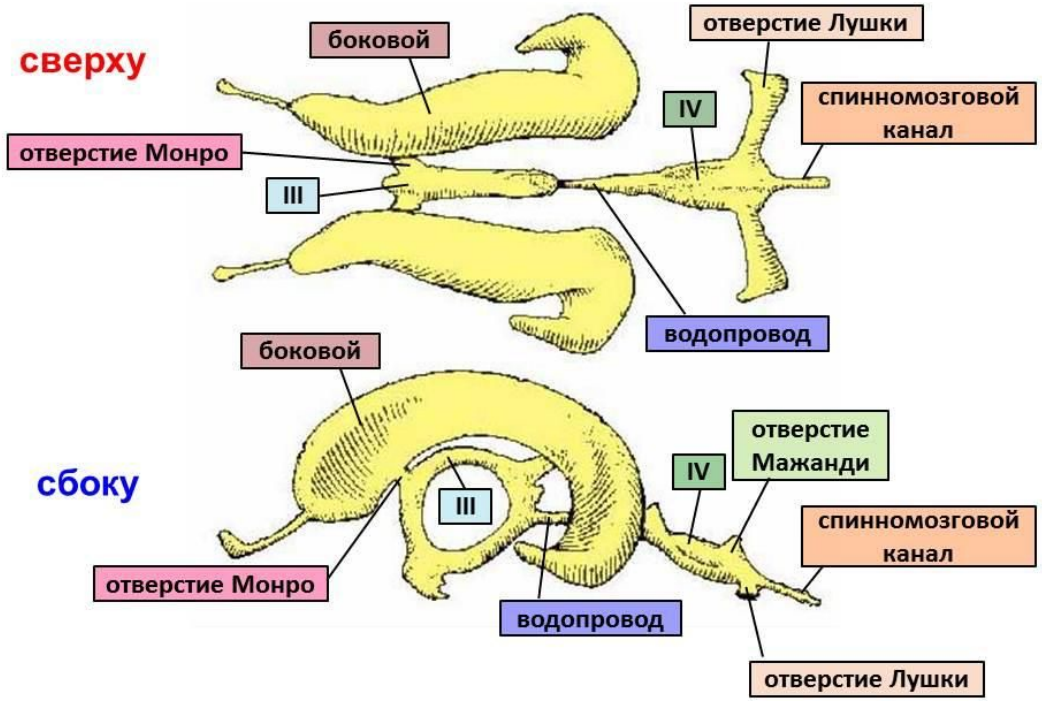

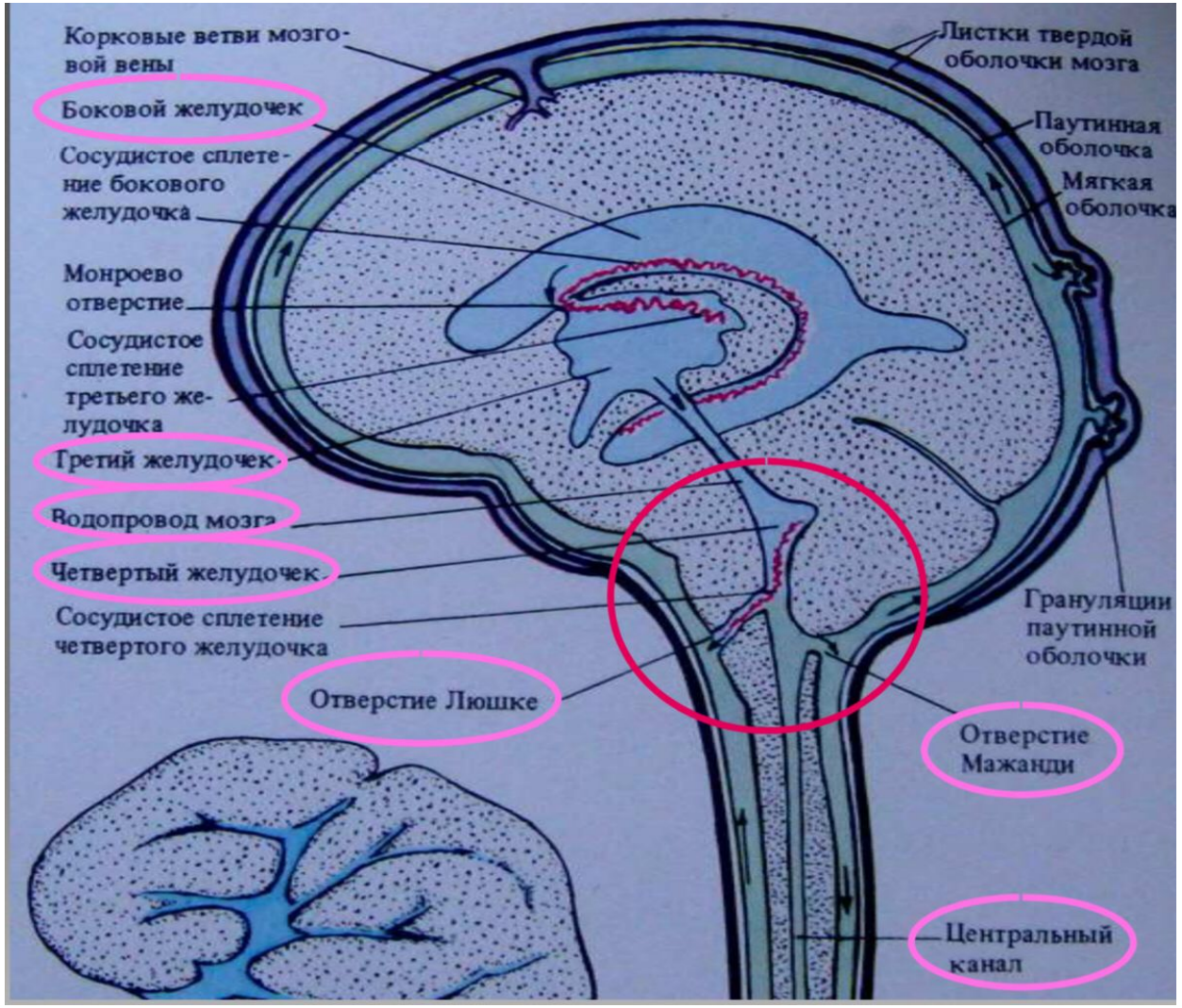

Патогенез

1) *полостеобразование за счет проникновения ЦСЖ в спинной мозг в результате градиента давления:*

А) через скрыто функционирующий центральный канал из IV желудочка;

Б) через спинномозговые периваскулярные пространства Вирхова-Робина из спинального субарахноидального пространства;

В) через зоны вхождения задних корешков;

2) полостеобразование за счет интрамедуллярного накопления внеклеточной жидкости вследствие препятствий ее оттока в субарахноидальное пространство или обусловленного интрамедуллярным градиентом давления выше и ниже уровня интратекального блока и нарушением гематомиелитического барьера.

Препятствия току ликтора:

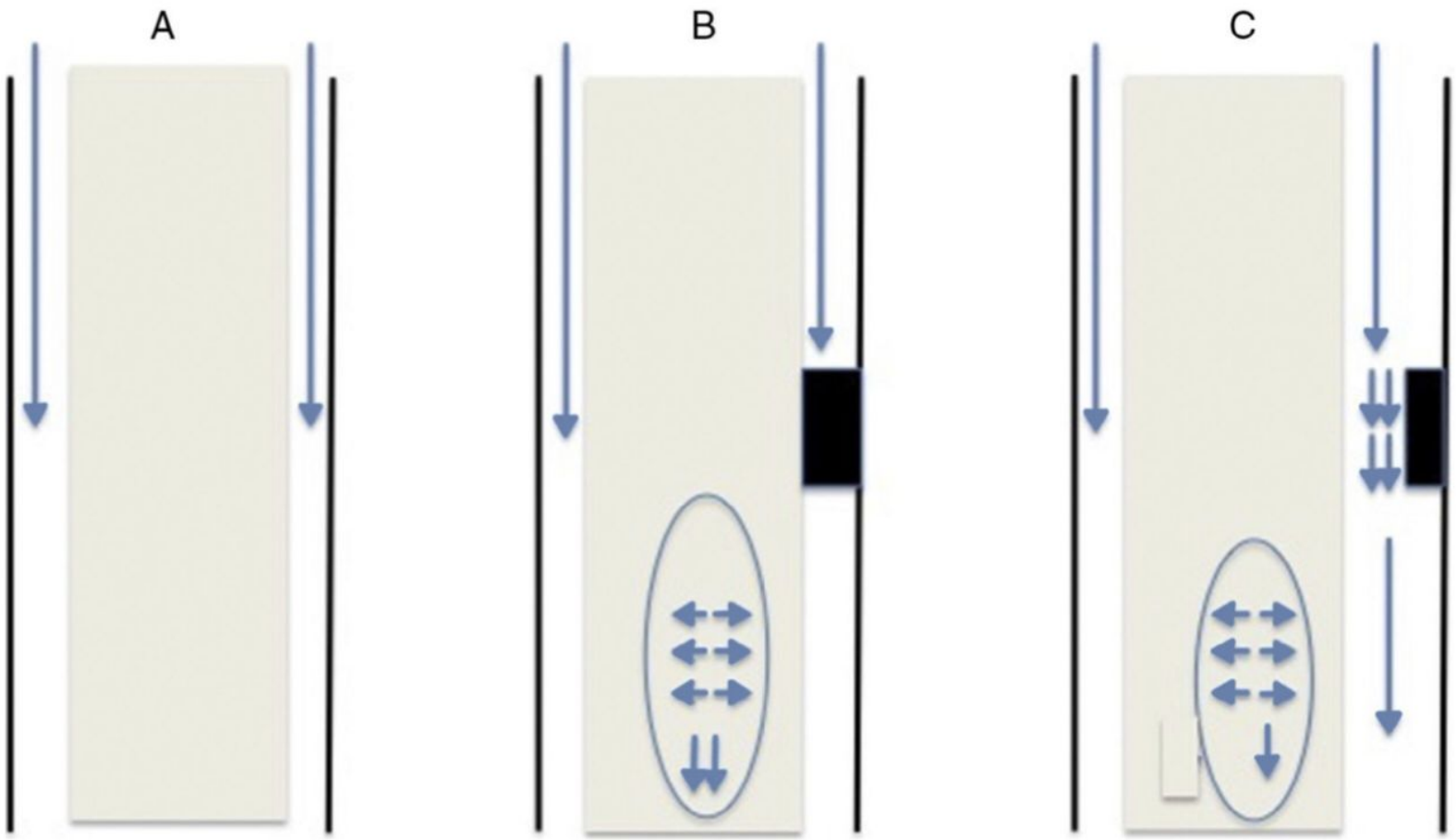

Figure 1 (A) Normal flow. (B) Complete obstruction. (C) Partial obstruction (Venturi effect).

https://www.elsevier.es/en-revista-neurologia-english-edition--495-pdf-S2173580818301561

КЛИНИКА

I. Чувствительные расстройства

- Нарушения болевой и температурной чувствительности по сегментарному типу при сохранении тактильной и проприоцептивной чувствительности. такая форма диссоциации чувствительных расстройства называется <u>сирингомиелитической</u>.
- Боль носит односторонний характер и локализуется чаще всего в поясе, верхних конечностях, лице, шее, спине, реже в ногах.
- Характер боли- ноющая или тянущая.

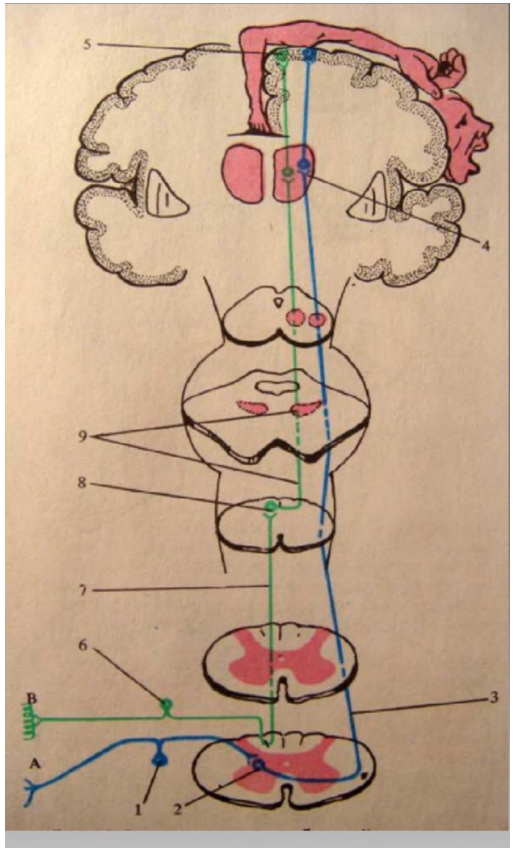

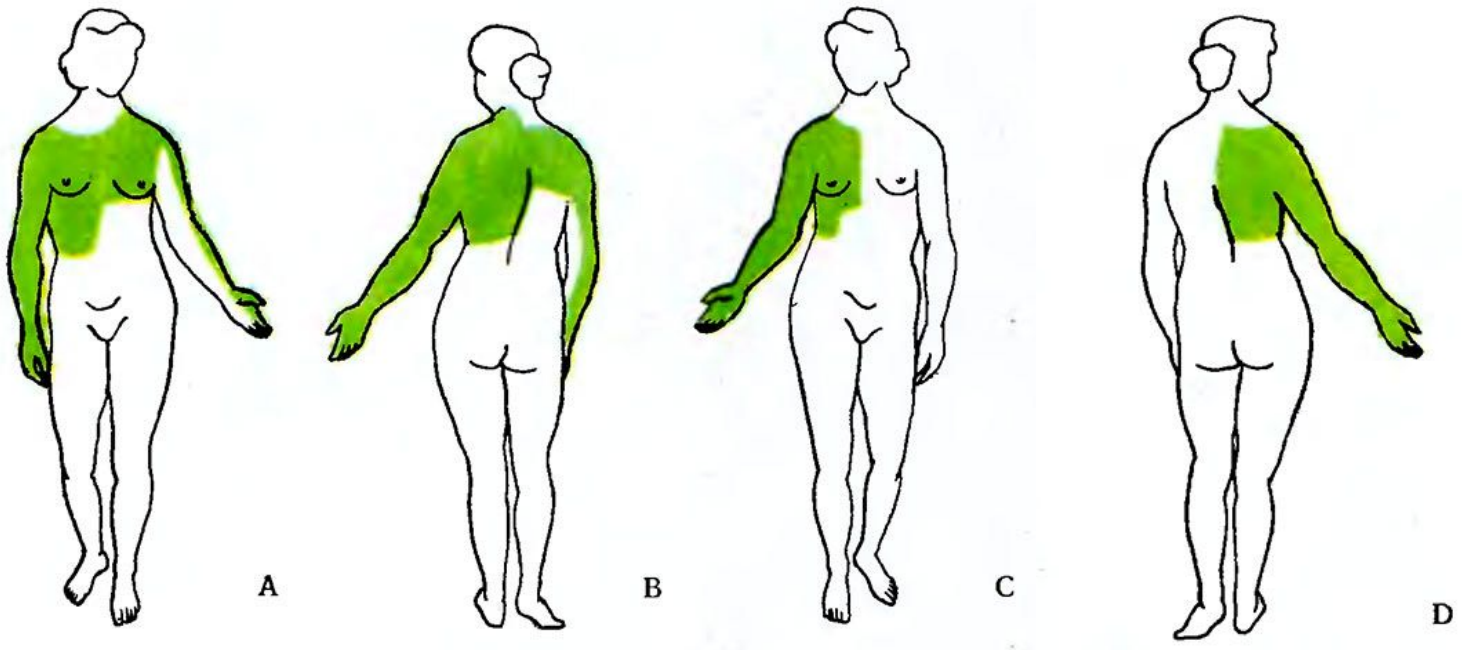

Характерен симптом «куртки» и «полукуртки.

II. Поражение чмн

<u>Поражение V пары ЧМН:</u>

Возможно повреждение спинального ядра тройничного нерва, что приводит к выпадения болевой и температурные чувствительности в наружных сегментах лица, кончике носа и верхней губы, снижение корнеальных рефлексов.

<u>Поражение VII пары ЧМН:</u>

вестибулярные расстройства (нистагм).

<u>Поражение двигательных ядер IX, X, XII пар ЧМН:</u>

парез мягкого неба, глотки, гортани; дисфагия; изменение голоса(афония, назолалия); дизартрия; гипотрофия мышц языка.

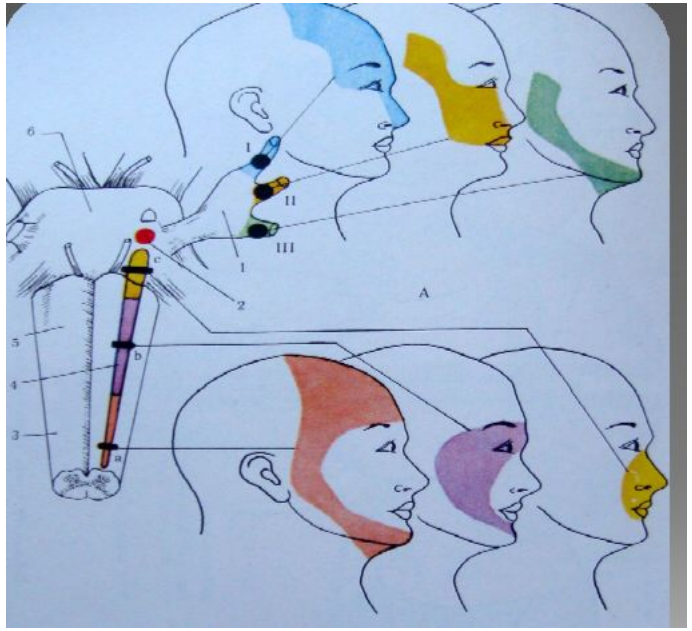

III. Двигательные расстройства

Чаще проявляются вялыми, преимущественно дистальными парезами в верхних конечностях, атрофией глубоких мышц руки с развитием нередкой деформации пальцев с образованием «когтистой» или «обезьяньей лапы», что связано с поражением мотонейронов переднего рога.

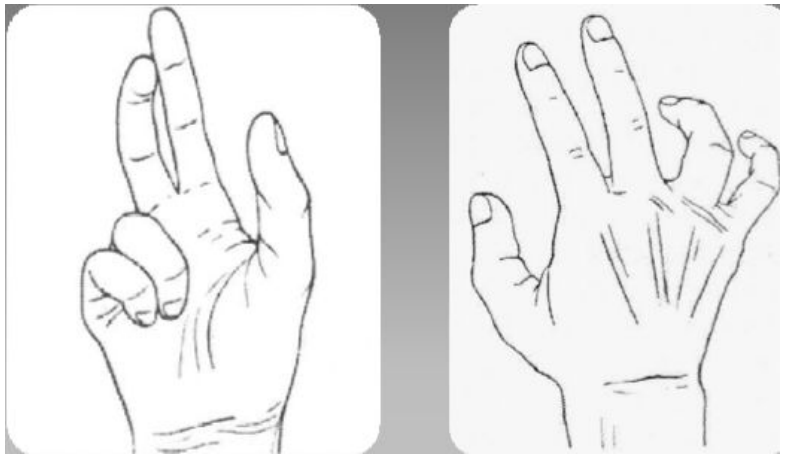

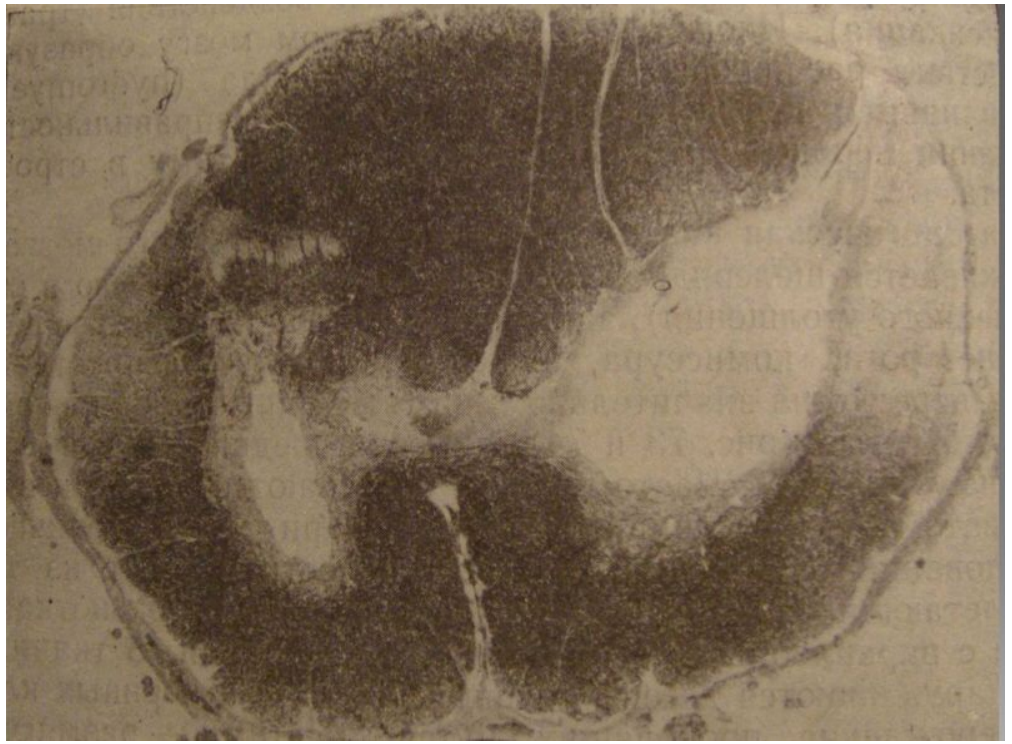

IV. Вегетативно-трофические расстройства

- Нарушение роста, ломкость ногтей;
- Истончение и сухость кожи(особенно кисти);
- Гиперкератоз, омозолелости;
- Трофические язвы и трещины;
- Отечность тыла кисти(«сочная рука»);
- Синдром Клода Бернара- Горнера.

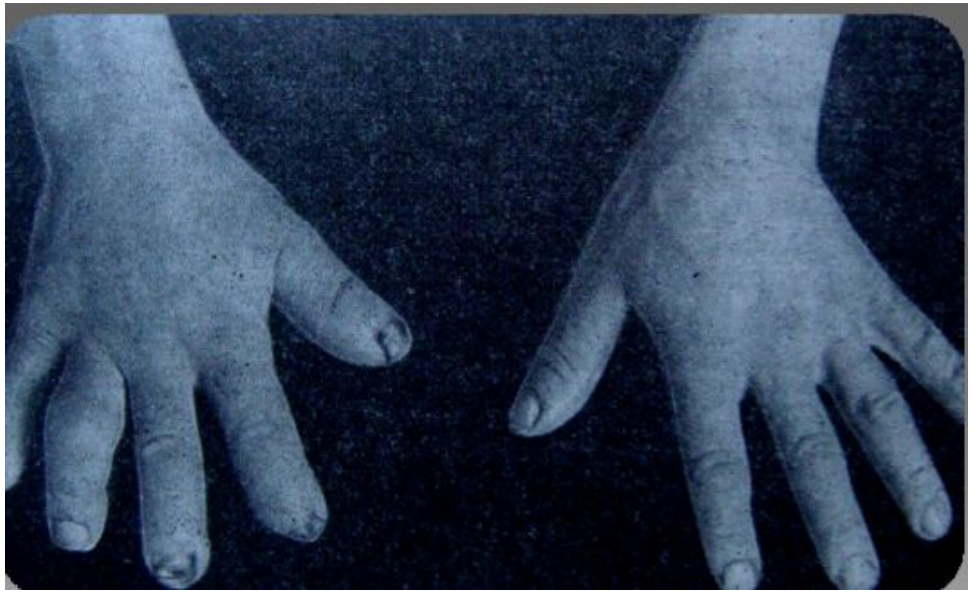

Деформирующая артропатия (фаланговых, локтевых, плечевых суставов).

Деформация позвоночника в форме сколиоза или кифосколиоза.

IV. Рефлекторные расстройства

- Гипо- и арефлексия в верхних конечностях;
- Гиперрефлексия в нижних конечностях;
- Снижение брюшных рефлексов;
- Патологические стопные знаки преимущественно сгибательного типа.

Диагностика

- Анализ жалоб больного
- Анализ данных anamnesis morbi et vitae
- Анализ данных объективного обследования
- Результаты дополнительных методов исследования

Дополнительные методы обследования

1) МРТ- «золотой стандарт»

- изменение сигнала спинного мозга в виде продольного, центрально/парацентрально расположенного участка, который по интенсивности идентичен спинномозговой жидкости, возможно также увеличение объема спинного мозга в поперечнике.
- МРТ-признаками незавершившегося полостеобразования - «пресиринкс» является расширение спинного мозга без кисты.

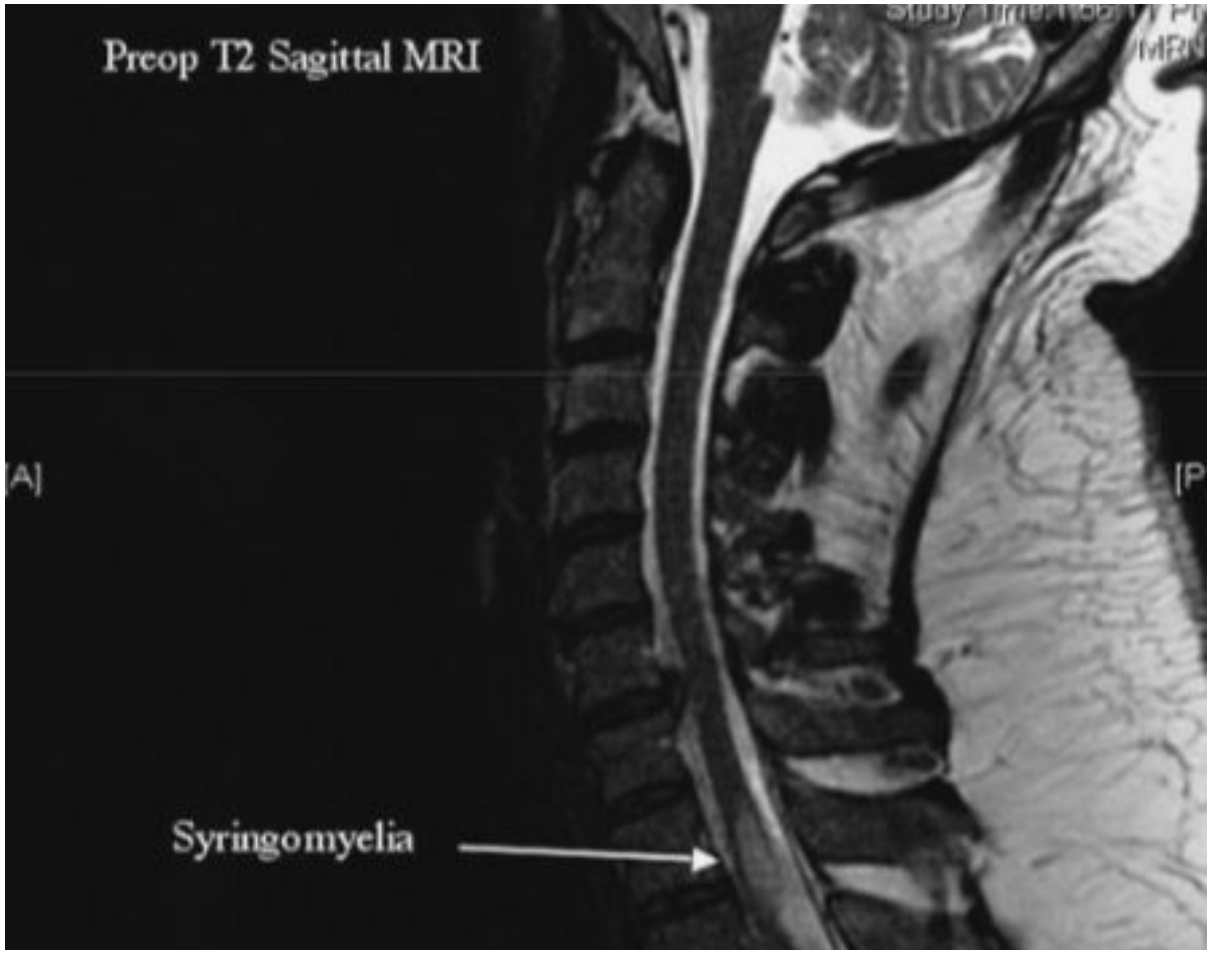

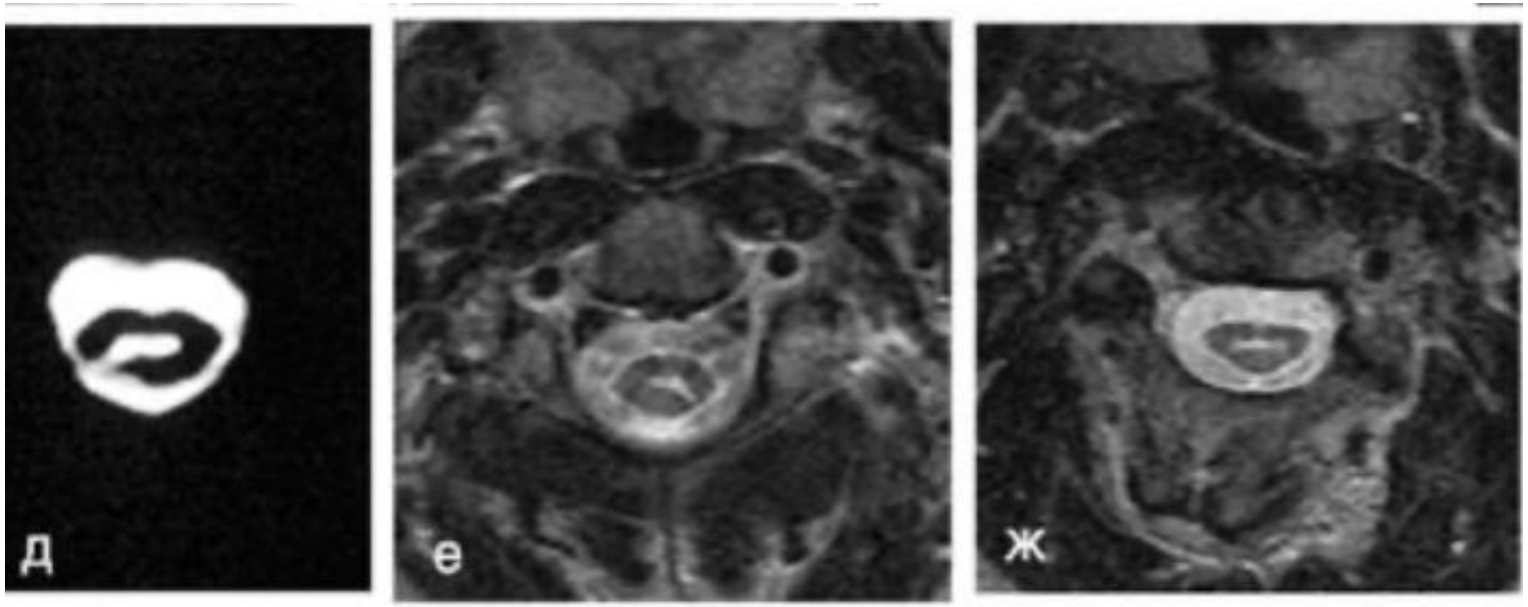

- Наиболее распространенный тип полости- центрально расположенная, симметричная и имеет округлую или овальную форму.
- Полость неправильной формы, располагающаяся в центрально-парацентральных отделах спинного мозга, которая в части случаев связана со спинальным субарахноидальным пространством.
- Третий вид полости - эксцентрическая, имеет неправильную форму и расположена в зоне между передней и задней спинальными артериями. Подобные полости не соединяются с субарахноидальным пространством спинного мозга и могут сопровождаться как расширением мозга, так и его атрофией.

- 2)обзорная рентгенография черепа
- 3) рентгенография позвоночника
- 4)рентгенография поражённых суставов
- 5)электромиография
- 6)ээг
- 7)офтальмоскопия
- 8)отоневрологические исследования

(ларингоскопия, исследование вестибулярного аппарата)

- 9) психологические исследования
- 10) сканирование субарахноидального пространства

ЛЕЧЕНИЕ

Консервативное лечение

Симптоматическая терапия (при наличии центральной невропатической боли):

- препараты первого ряда: прегабалин, габапентин, трициклические антидепрессанты.
- препараты второго и третьего рядов: каннабиоиды, ламотриджин, опиоиды.
- Витаминотерапия (группа , A, D, E, K).
- Препараты, улучшающие питание нервной ткани (ноотропы).
- Нейропротекторы (актовегин).
- Дегидратирующий препараты (фуросемид).
- Иглорефлексотерапия, массаж, лфк.

Оперативное лечение (1)

В 1926 г. Пуссеп предложил оперативное освобождение сирингомиелитических полостей.

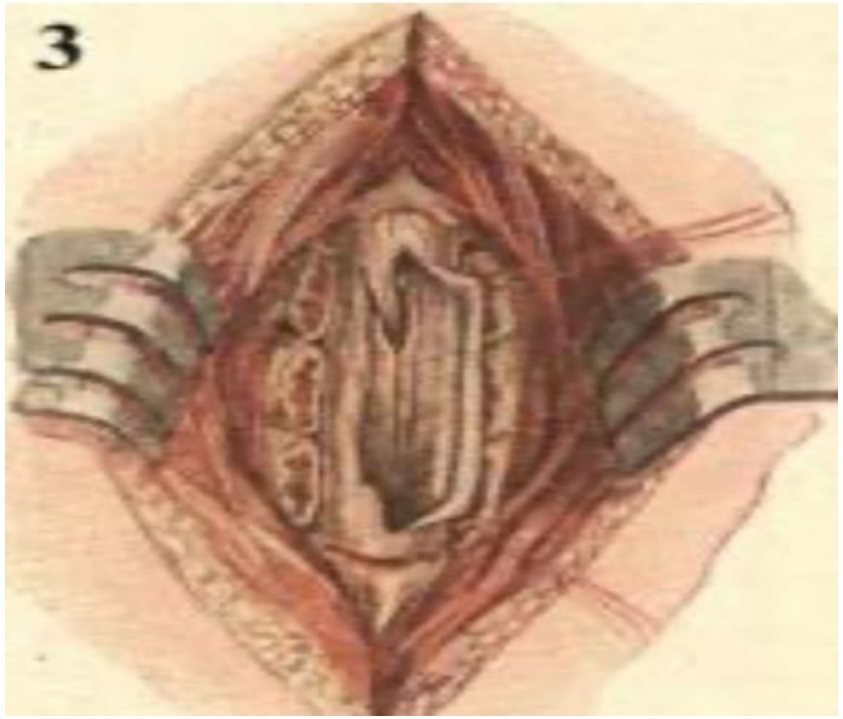

http://www.science-journal.kg/media/Papers/nntiik/2018/6/46-52.pdf

Оперативное лечение (2)

1. Декомпрессия невральных структур заднего мозга в области большого затлочного отверстия путем резекционной трепанации края затылочной кости,
2. Разъединение имеющихся спаек и сращений блокирующих отток ликвора из полости желудочка,
3. ревизия входа в центральный канал и закрытие его фрагментом мышечной ткани,
4. Пластика твердой мозговой оболочки.

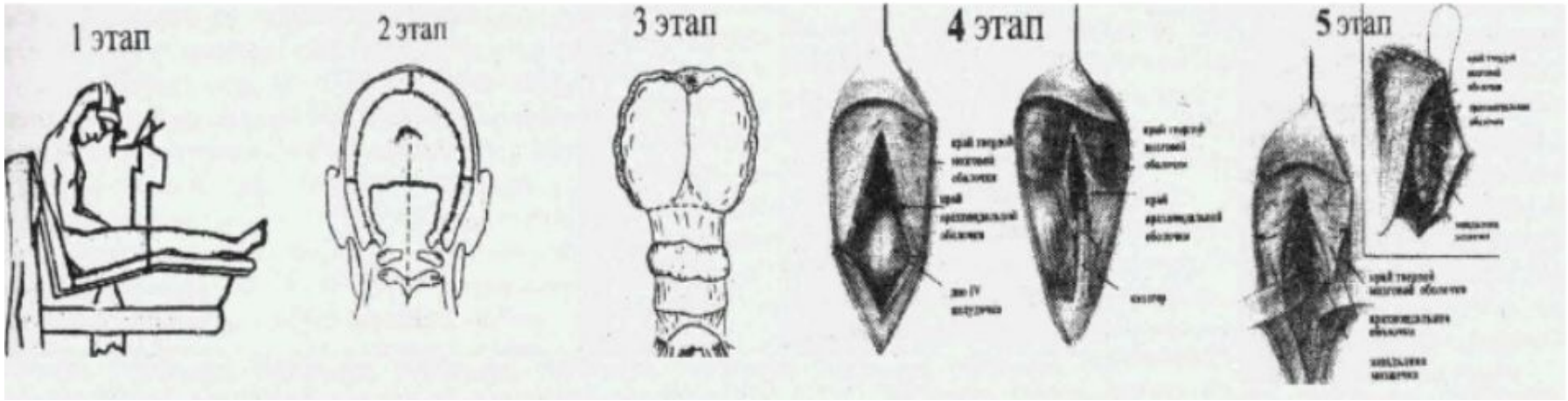

http://www.science-journal.kg/media/Papers/nntiik/2018/6/46-52.pdf

Оперативное лечение (3)

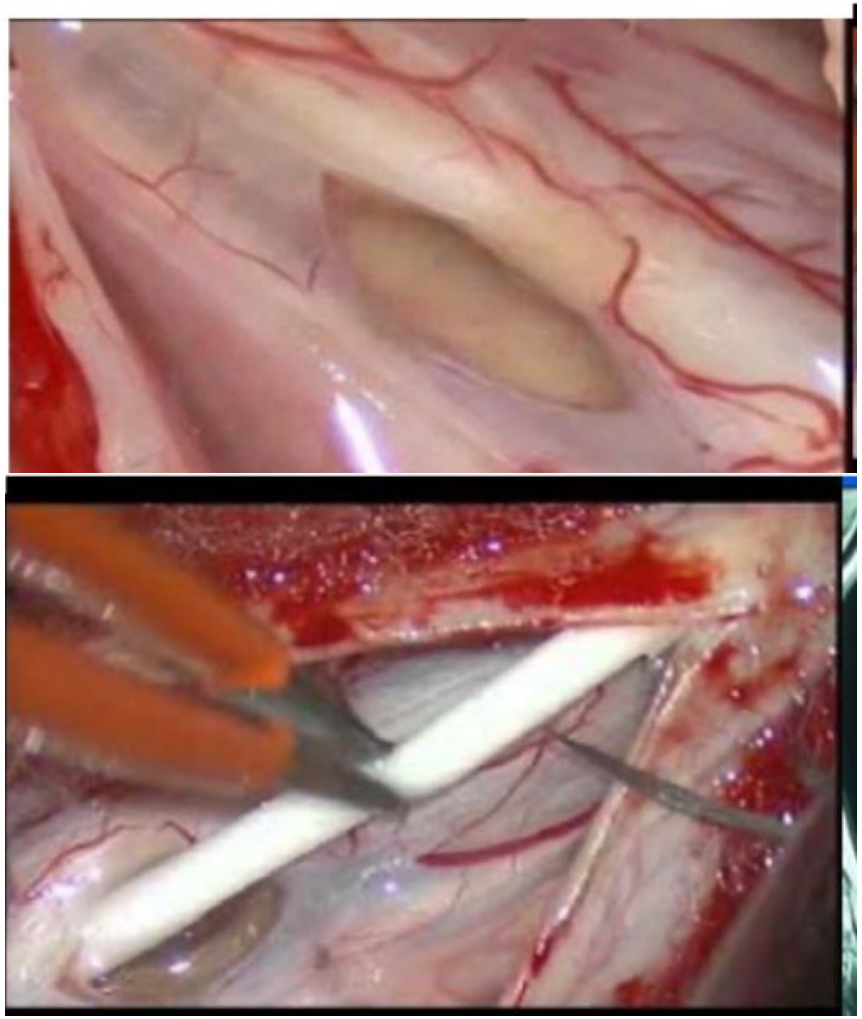

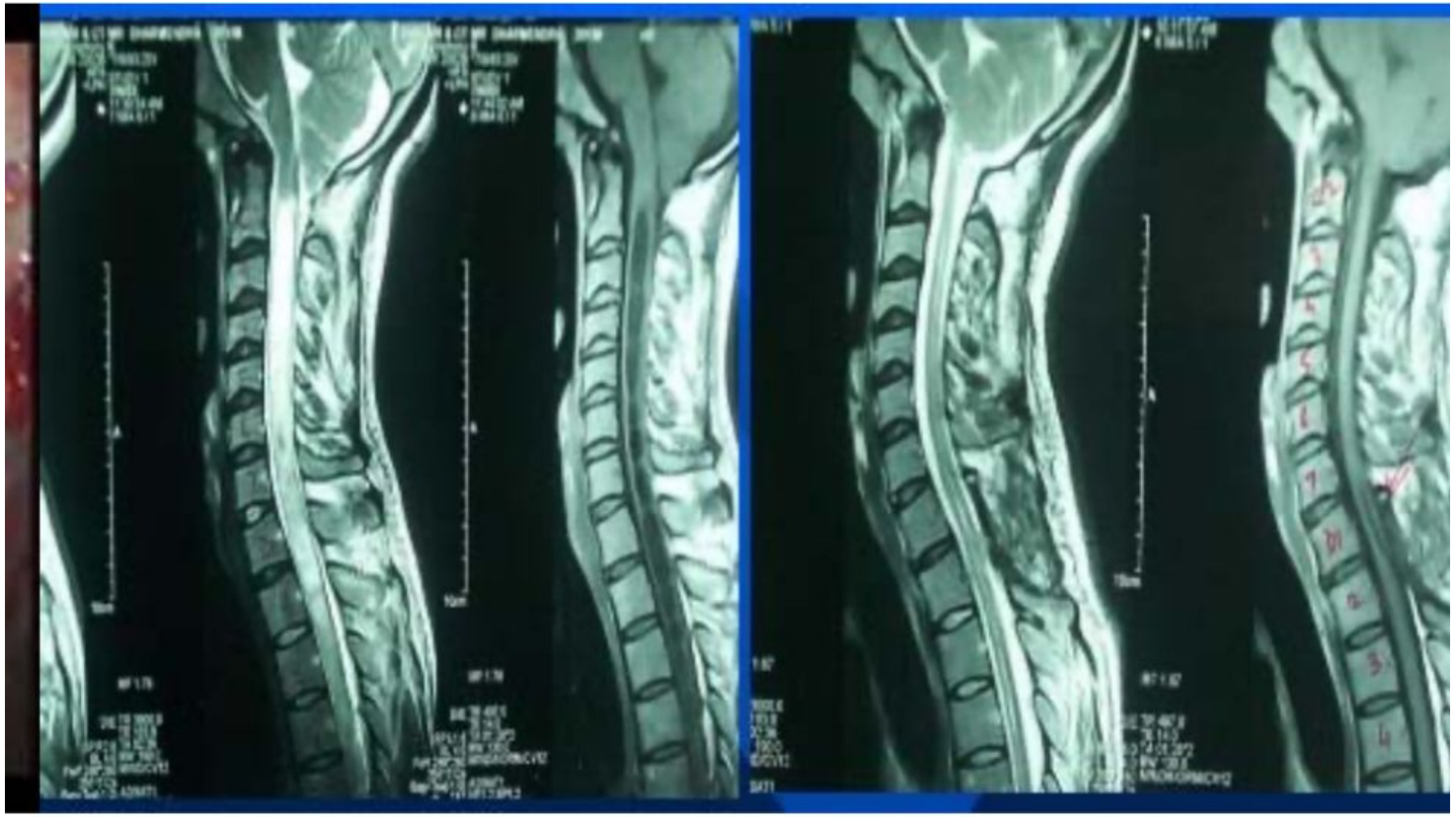

http://www.science-journal.kg/media/Papers/nntiik/2018/6/46-52.pdf

Оперативное лечение (4)

<u>Эндоскопические методики:</u>

1) Ляминэктомия

2) разрушение перегородок и превращение множественных полостей в одну с помощью эндоскопа

3) Установка силиконового дренажа, сообщающего дренажасирингомиелическую полость с САП

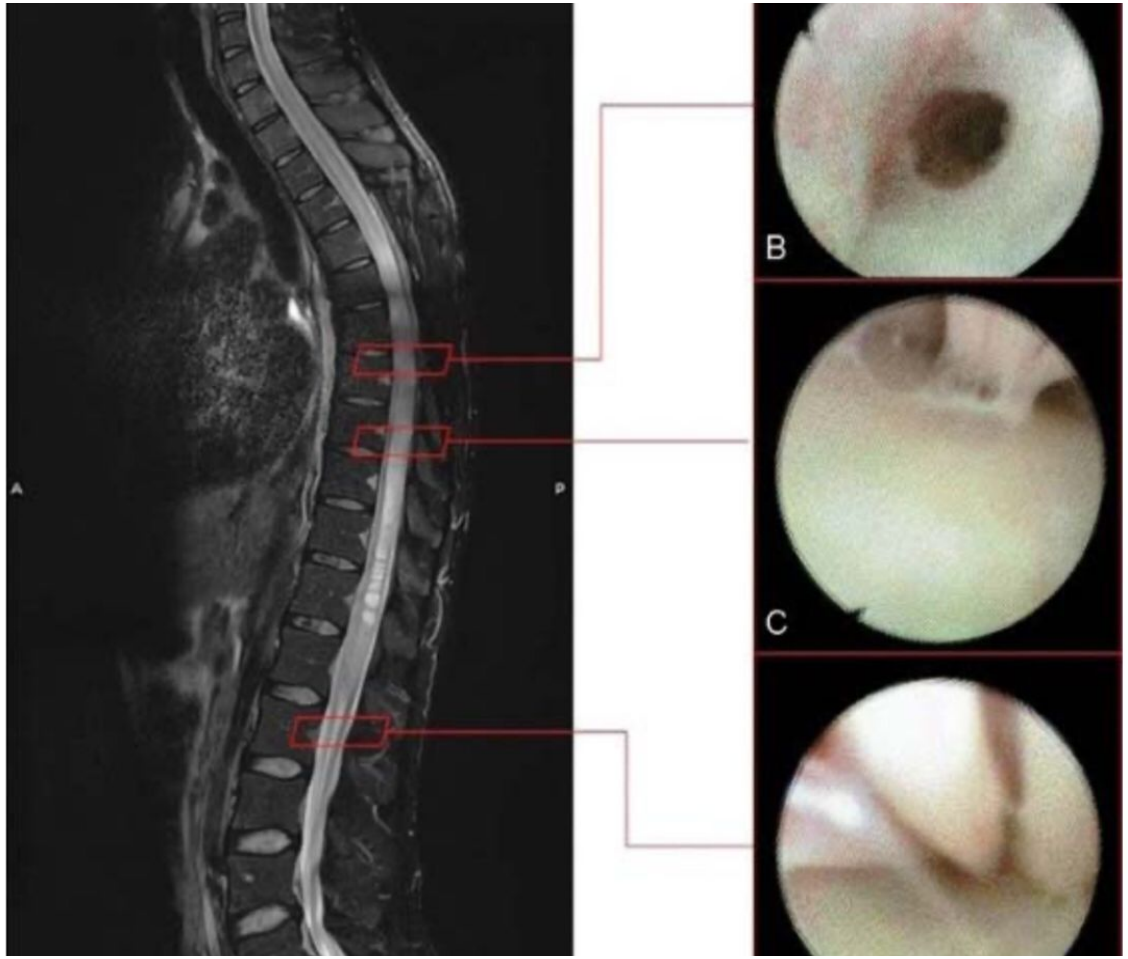

http://www.science-journal.kg/media/Papers/nntiik/2018/6/46-52.pdf

Прогноз

- Инвалидами признаются примерно 80% больных, из них III группу имеют 35%, II группу-50%, I группу- 15%.

- СМЕРТЬ НАСТУПАЕТ ОТ: последствий бульбарного паралича, бронхопневмонии, интеркуррентных инфекций.

Список литературы

- Update on the pathophysiology and management of syringomyelia unrelated to Chiari malformation, J. Giner, C. Pérez López, B. Hernández, Á. Gómez de la Riva, A. Isla, J.M. RodaServicio de Neurocirugía, Hospital Universitario La Paz, Madrid, Spain, 2019
- Memorable NeurologyJonathan Heldt, M.D., 2019
- Heiss JD, Jarvis K, Smith RK, Eskioglu E, Gierthmuehlen M, Patronas NJ, Butman JA, Argersinger DP, Lonser RR, Oldfield EH. Origin of Syrinx Fluid in Syringomyelia: A Physiological Study. Neurosurgery. 2019
- Неврология : национальное руководство / под ред. Е. И. Гусева, А. Н. Коновалова, В. И. Скворцовой. - 2-е изд., перераб. и доп. - М. : ГЭОТАР-Медиа, 2018.
- Дюшеев Б.Д., Турдугулов Ч.Н.ИСТОРИЧЕСКИЕ АСПЕКТЫ ЭТИОПАТОГЕНЕЗА И ХИРУРГИЧЕСКИХ МЕТОДОВ ЛЕЧЕНИЯ СИРИНГОМИЕЛИИ (НАУКА, НОВЫЕ ТЕХНОЛОГИИ И ИННОВАЦИИ No 6, 2018)
- Клинические рекомендации, Сирингомиелия, 2017.
- В. С. Климов, ю. С. Гулай, а в. Евсюков, г. И. Мойсак: «Сирингосубарахноидальное шунтирование в лечении сирингомиелии: обзор литературы и иллюстрация клинического случая» (Журнал «Вопросы нейрохирургии» имени Н. Н. Бурденко. 2017)
- Гусев Е.И., Коновалов А.Н., Скворцова В.И.Неврология и нейрохирургия: учебник в 2-х томах, том 1, с приложениемна компакт-диске, 2-е изд., испр. и доп. — М. : ГЭОТАР-Медиа, 2007.
- Болезненная бесчувственность (о сирингомиелии) А.С. Кадыков профессор, доктор медицинских наук , 2004.

Thank you for your attention