ПАТОЛОГИЯ УЛЬТРАСТРУКТУР КЛЕТКИ

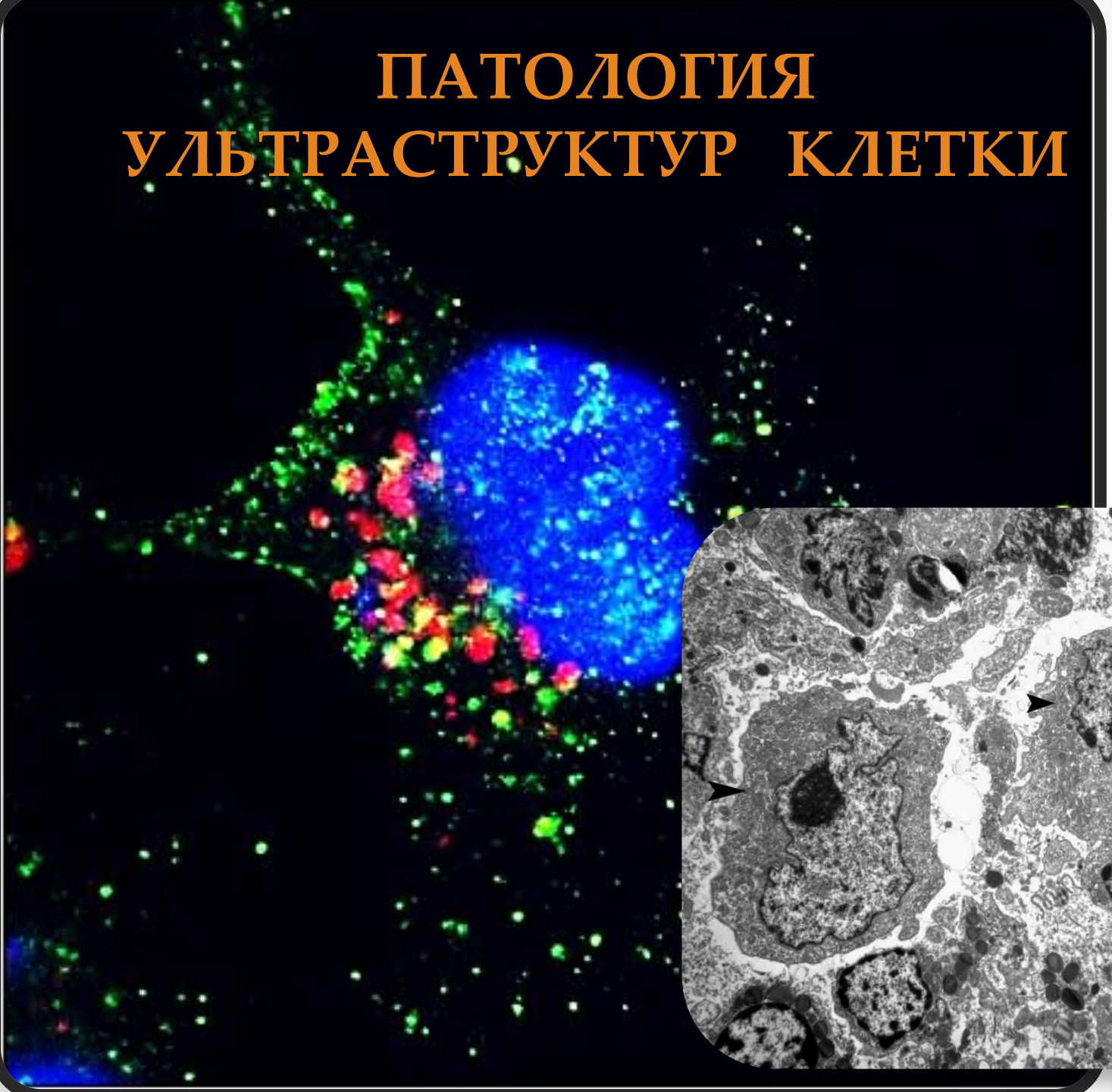

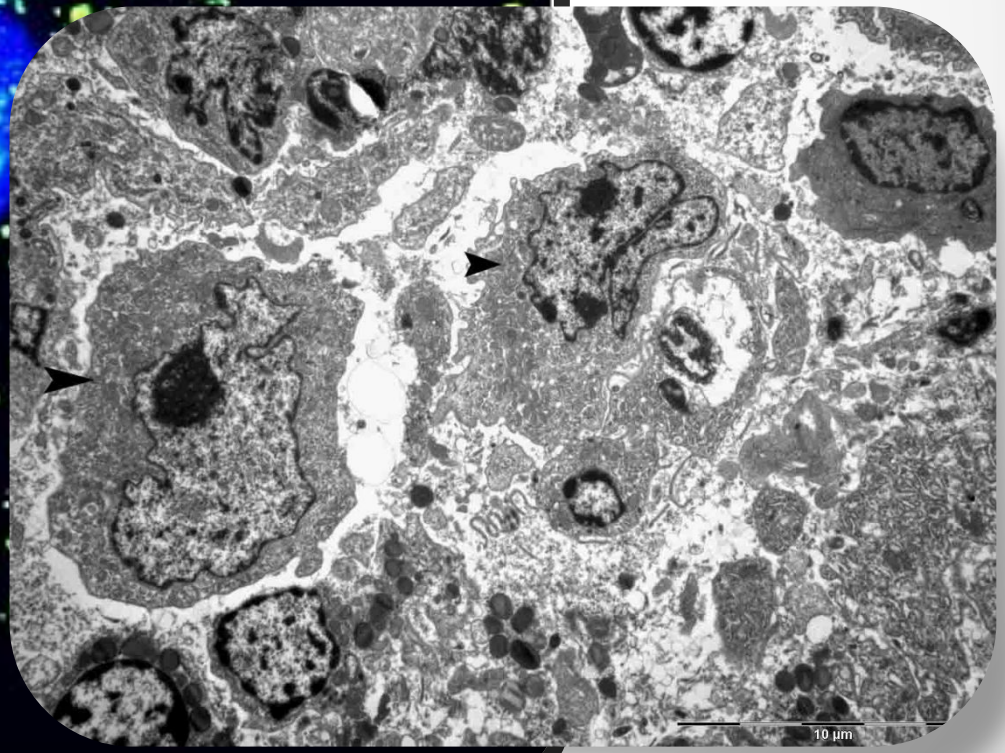

Die
CELLULARPATHOLOGIE
in ihrer Begründung auf
physiologische und pathologische Gewebelehre,
von
RUDOLF VIRCHOW,

Berlin, 1862
Verlag von August Hirschwald.



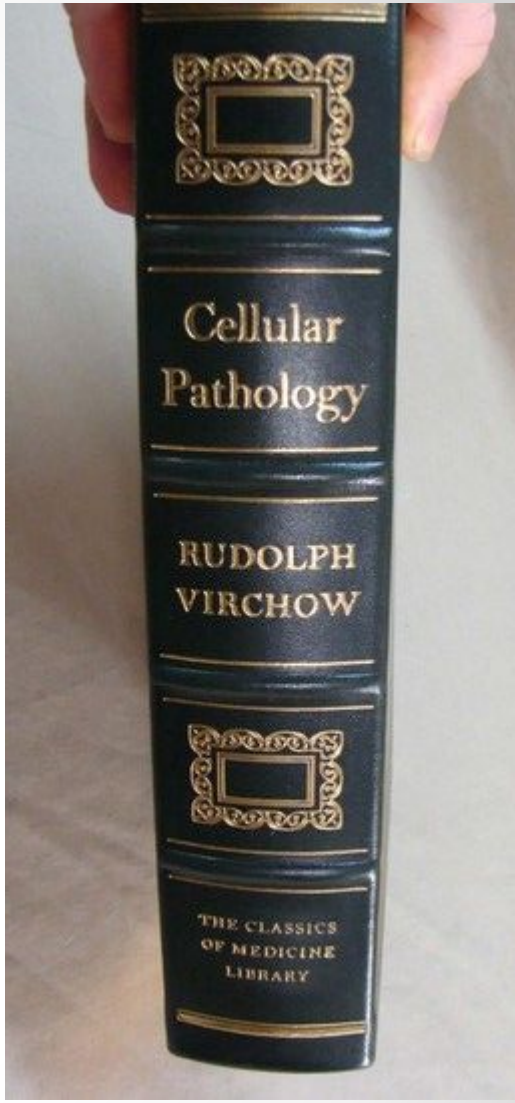

"Cellular pathology is not an end if one cannot see any alteration in the cell. Chemistry brings the clarification of living processes nearer han does anatomy. Each anatomical change must have been preceded by a chemical one."

Rudolf Virchow, 1821-1902

Патология клетки

1) это патология специализированных ультраструктур
- она представлена не только достаточно стереотипными изменениями той или иной ультраструктуры в ответ на различные воздействия, но и настолько специфичными изменениями ультраструктур, что можно говорить о хромосомных болезнях и «болезнях» рецепторов, лизосомных, митохондриальных, пероксисомных и других «болезнях» клетки.

2) это изменения в причинно-следственных связях. При этом речь идет о выявлении общих закономерностей повреждения клетки и ее реакции на повреждение.

Основные особенности ультраструктурных изменений:

стереотипизм

мозаицизм

комплексность

стадийность

Важнейшие механизмы повреждения клеток:

1. Гипоксия - свободные радикалы кислорода - перекисное окисление липидов
2. Нарушение гомеостаза кальция с его накоплением в цитоплазме
3. Уменьшение содержания в клетке АТФ
4. Нарушение проницаемости плазматической и других мембран клетки

. ***Специфические изменения*** обусловливаются:

- **внутриклеточной репликацией вируса** (с появлением в ядре или цитоплазме включений, представляющих собой или скопления вирусных частиц, или реактивные изменения клеточного вещества в ответ на их репликацию)
- **опухолевым метаморфозом**
- **врожденными или приобретенными ферментопатиями**, приводящими к накоплению в клетке нормальных метаболитов в избыточном количестве или аномальных — в виде включений
- **характерными повреждениями ультраструктур** (напр. митохондрий)

Структура и размеры ядер
(интерфазное , интермитозное ядро)

зависят от

1) плоидности ядра, в частности – от содержания в ядре ДНК: тетраплоидные ядра имеют диаметр больше, чем диплоидные, октоплоидные — больше, чем тетраплоидные.

2) функционального состояния ядра.

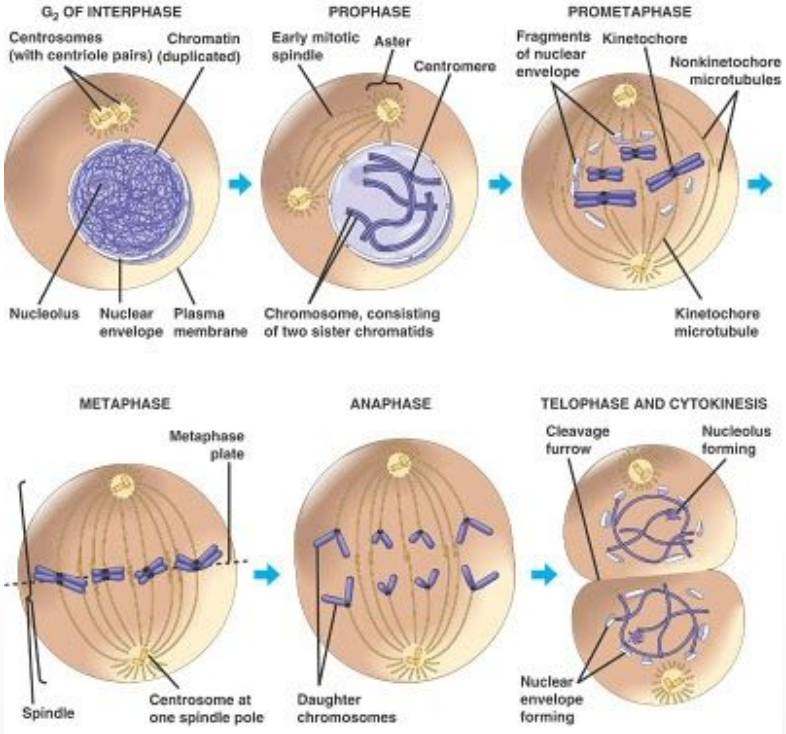

Анеуплоидия – изменение кариотипа, при котором число хромосом в клетках не кратно гаплоидному набору (n).

– *моносомия* (2n-1) – отсутствие в хромосомном наборе диплоидного организма одной хромосомы;
– *нуллисомия* (2n-2) – отсутствие двух гомологичных хромосом;
– *трисомия* – наличие дополнительной хромосомы (2n+1).

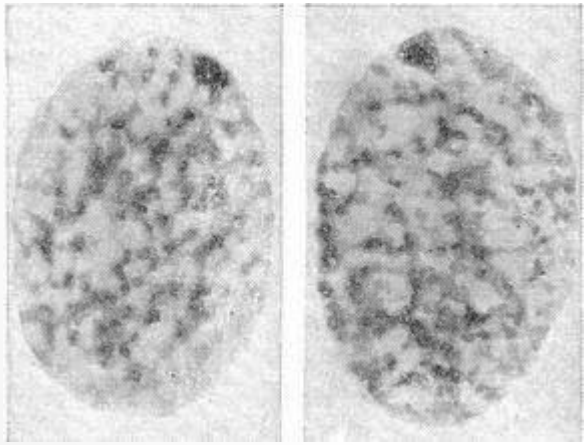

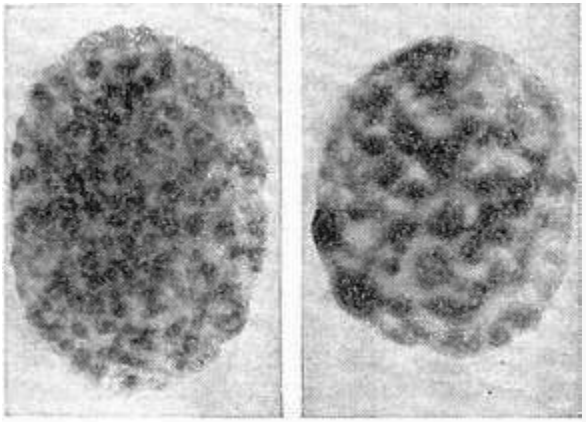

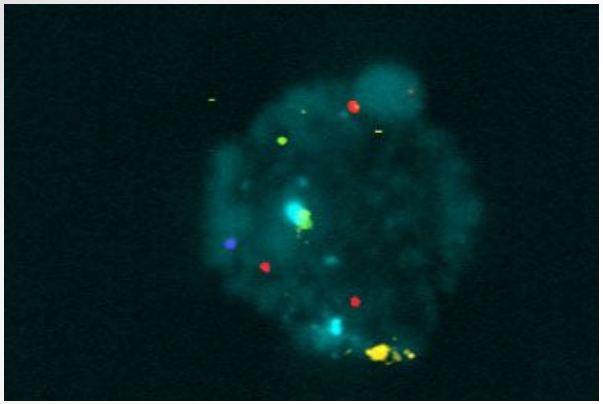

Риск возникновения синдрома Патау (трисомии 13 хромосомы). Видимы 3 флюоресцентных сигнала для хромосомы 13 (красный).

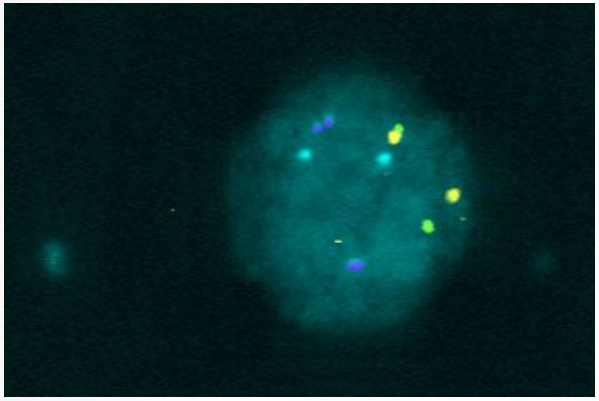

Трисомия 18 хромосомы. Видимы 3 флюоресцентных сигнала для хромосомы 18 (фиолетовый). Высокий риск выкидыша или возникновения синдрома Эдвардса.

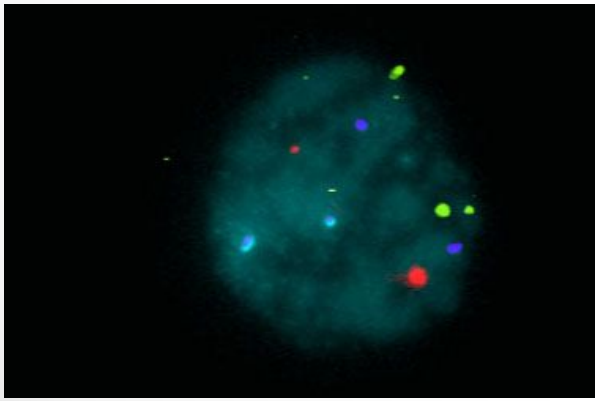

Риск проявления синдрома Дауна (трисомии хромосомы 21). Видимы 3 флюоресцентных сигнала для хромосомы 21 (зелёный)

MFISH

Гиперплоидные
(тетраплоидные, псевдоплоидные, «приблизительно» диплоидные или триплоидные ядра) часто обнаруживаются в злокачественных опухолях.

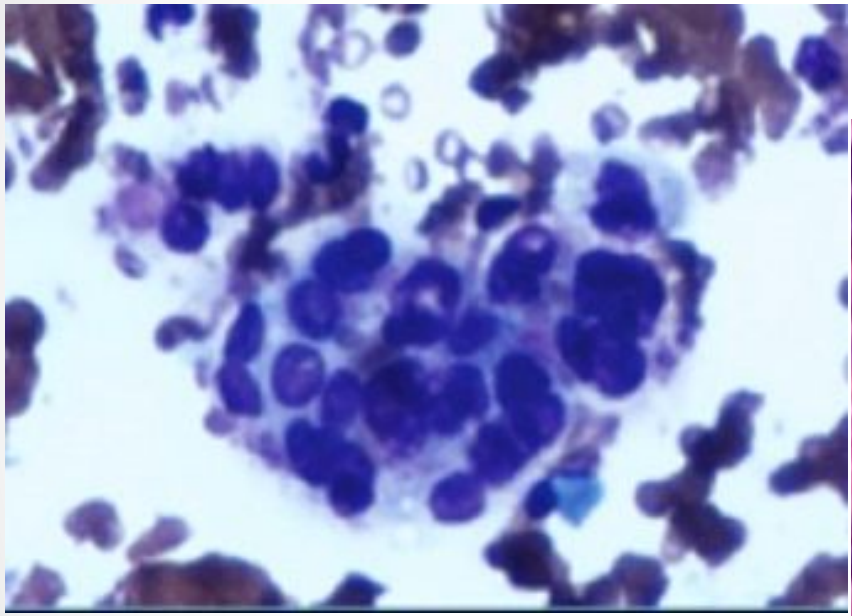

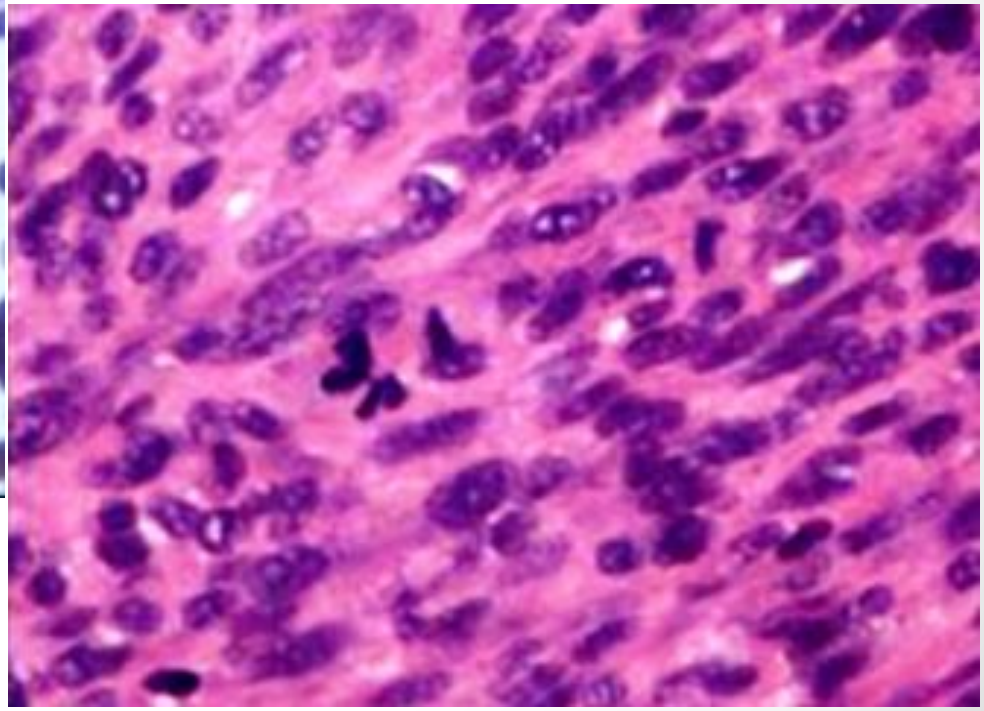

Гиперхроматоз ядер и высокая митотическая активность

Размеры ядер и ядерных структур независимо от плоидии определяются в значительной мере *функциональным состоянием клетки.*

Процессы, постоянно совершающиеся в интерфазном ядре, разнонаправленны:

во-первых, это *репликация* генетического материала в S-периоде («полуконсервативный» синтез ДНК);

во-вторых, образование РНК в процессе *транскрипции,* транспортировка РНК из ядра в цитоплазму через ядерные поры для осуществления специфической функции клетки и для репликации ДНК.

Функциональное состояние ядра находит отражение в характере и распределении его хроматина.

В наружных отделах диплоидных ядер нормальных тканей находят конденсированный (компактный) хроматин – *гетерохроматин* («малоактивный», «неактивный»), в остальных ее отделах – неконденсированный (рыхлый) хроматин – *эухроматин* («достаточно активный»).

Морфологическая картина распределения хроматина, представленная гетеро- и эухроматином, не является статичной.

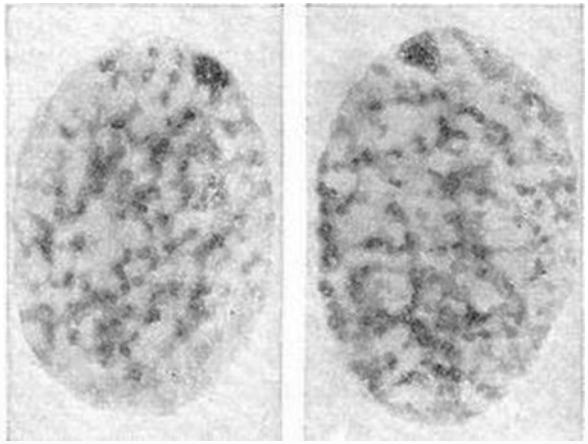

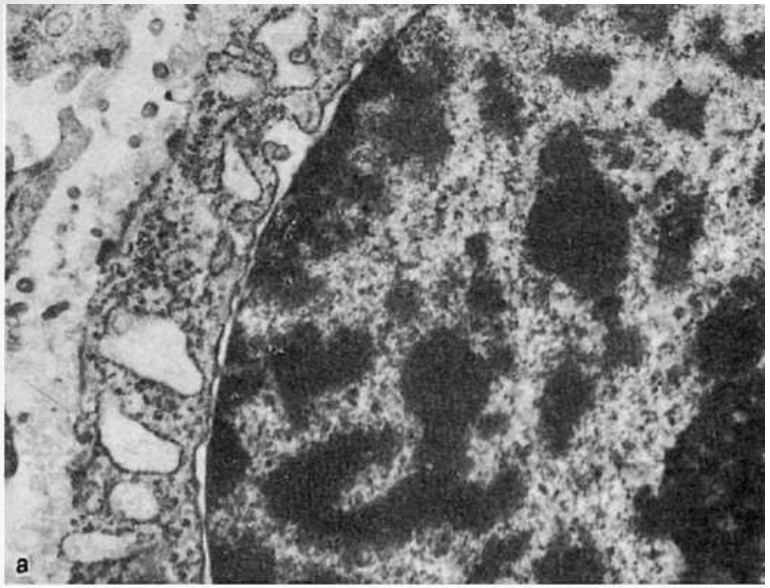

а - гетерохроматин ядра опухолей клетки. х25 000;

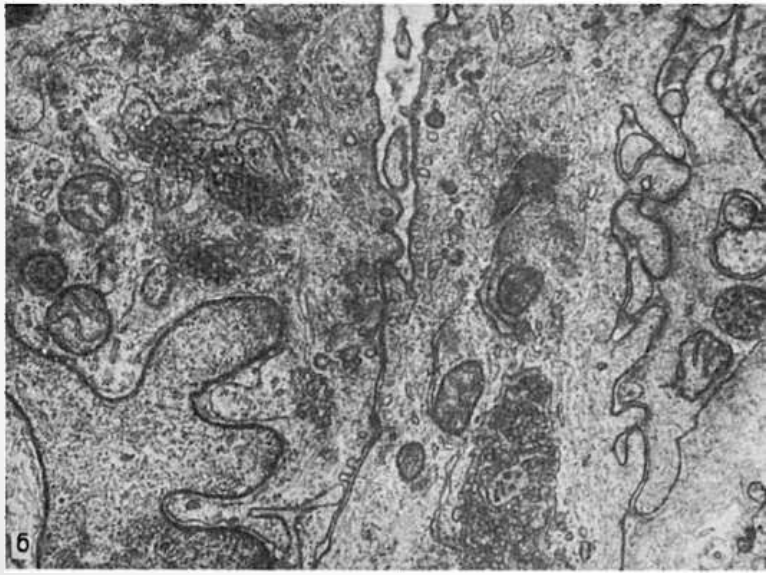

б - эухроматизация хроматина ядра эндотелиоцита;
Многочисленные инвагинаты ядерной оболочки; в цитоплазме - тубулярные включения и скопления промежуточных филаментов. х30 000

Маргинация хроматина (расположение его под ядерной оболочкой) – признак активности ядра и проявление его повреждения.

Конденсация эухроматиновых структур (гиперхроматоз стенки ядра), отражающая инактивацию активных участков транскрипции, рассматривается как предвестник гибели клетки.

К патологическим изменениям ядра относят также его дисфункциональное (токсическое) набухание, встречающееся при различных повреждениях клетки. При этом происходит изменение коллоидно-осмотического состояния ядра и цитоплазмы вследствие торможения транспорта веществ через оболочку клетки.

Изменения формы ядра:

- деформация ядер цитоплазматическими включениями при дистрофических процессах,
- полиморфизм ядер при воспалении (гранулёматоз) и опухолевом росте (клеточный атипизм).

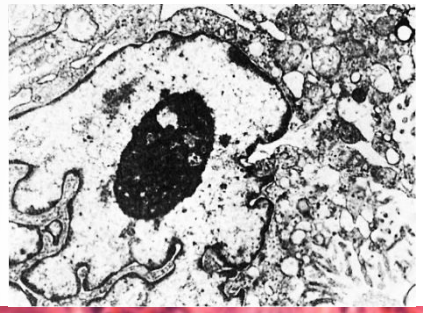

Атипизм ядра клетки опухоли. Множественные выпячивания ядерной оболочки. х15 500

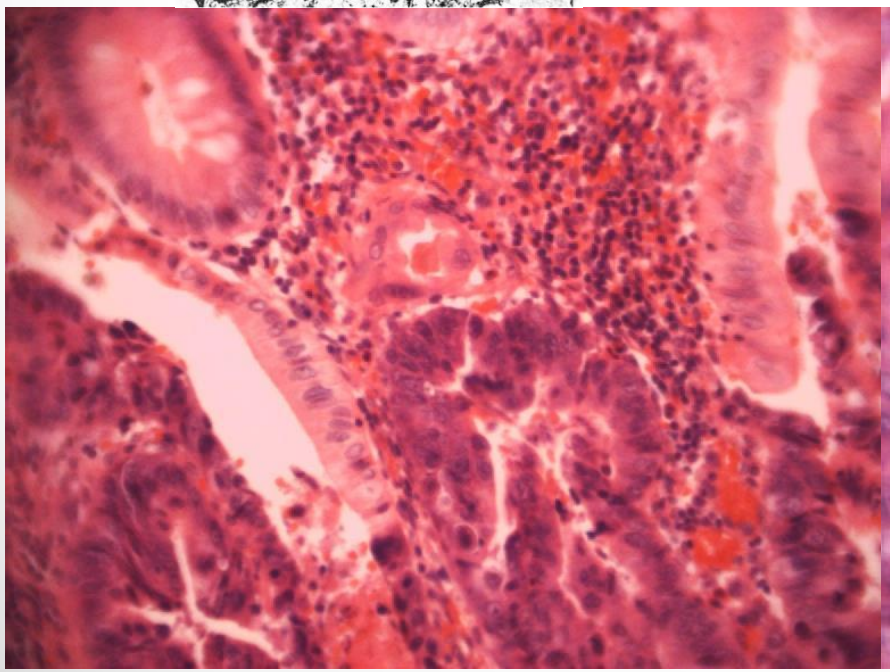

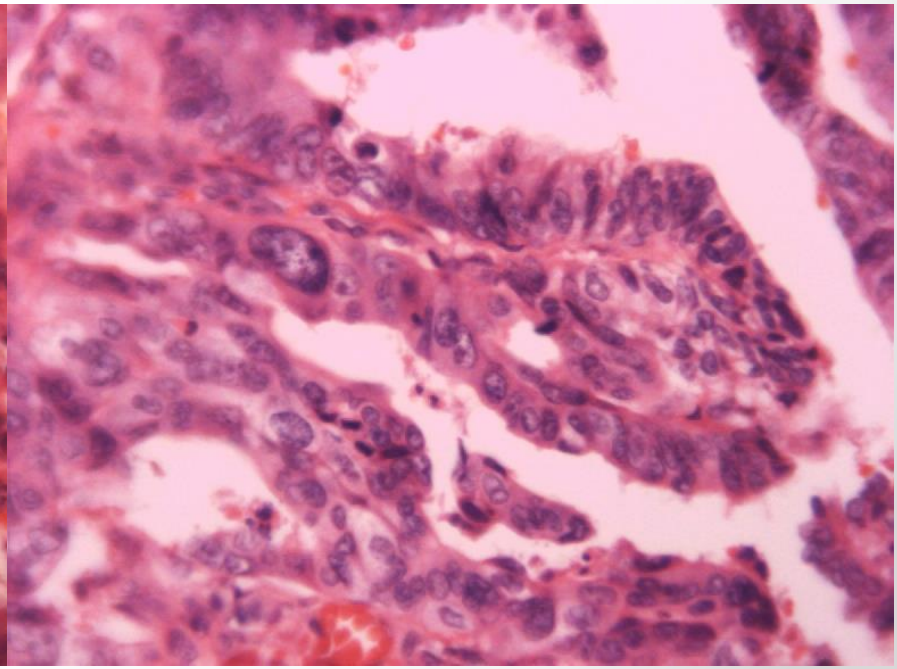

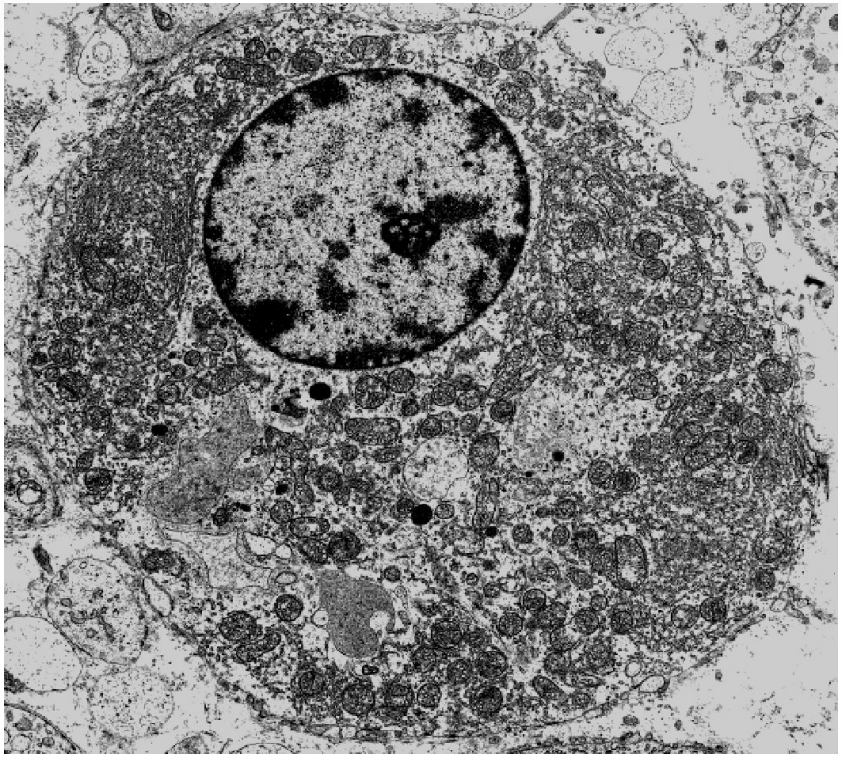

Активация ядра при выраженной секреторной активности клетки: крупные ядрышки с перинуклеолярным хроматином

Изменения числа ядер в клетке: многоядерность (возможна при слиянии клеток)

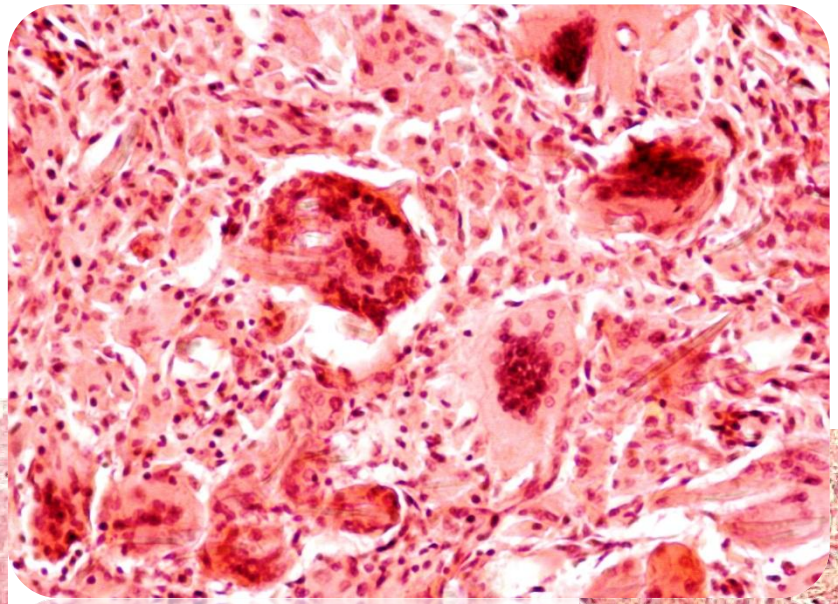

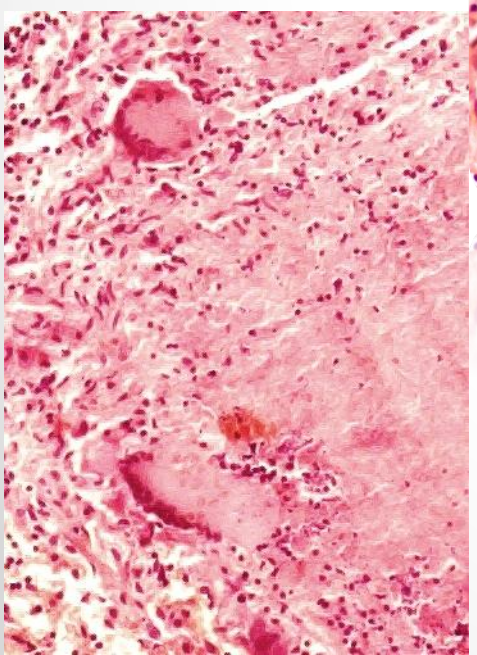

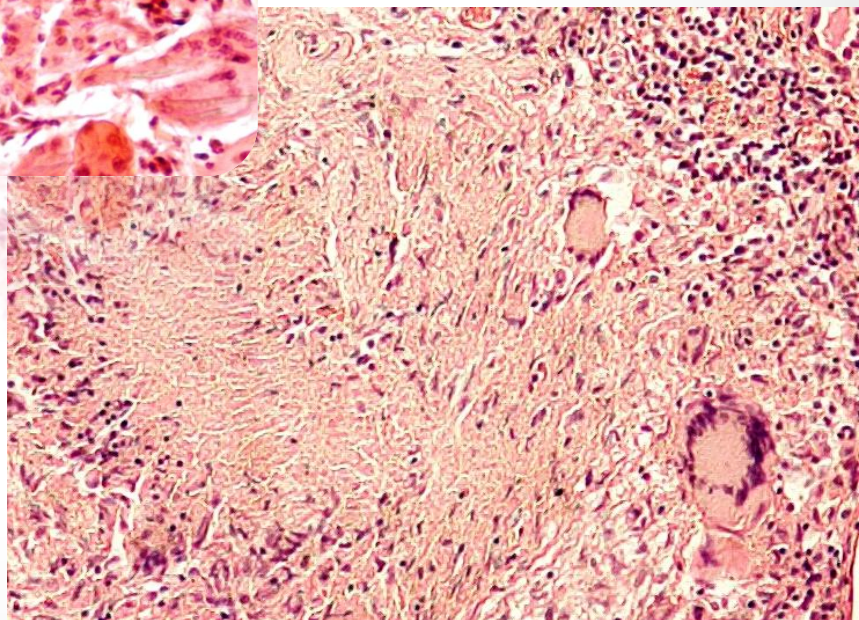

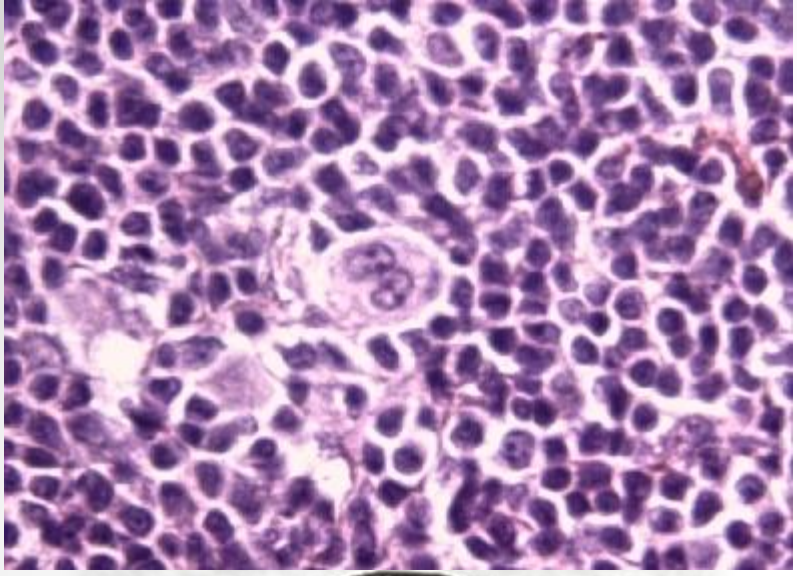

Образование многоядерных клеток и при нарушениях митоза:

- наблюдается после облучения или введения цитостатиков, а также при злокачественном росте.

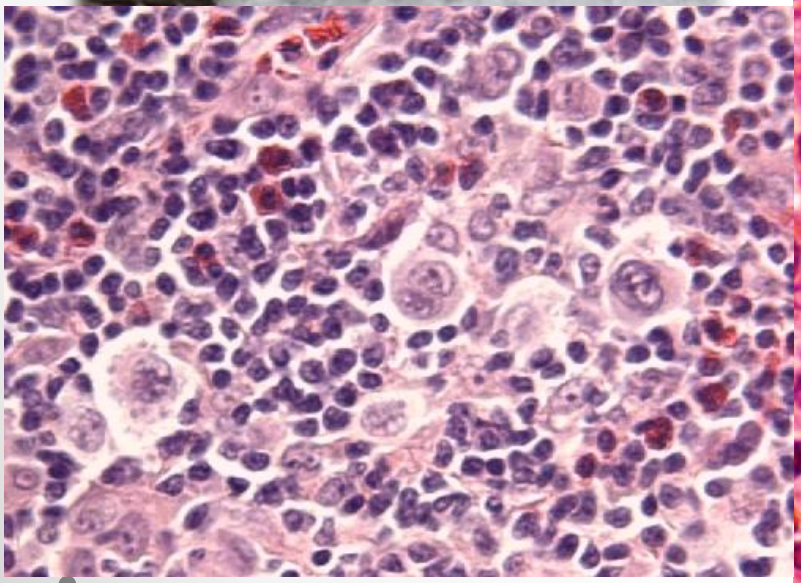

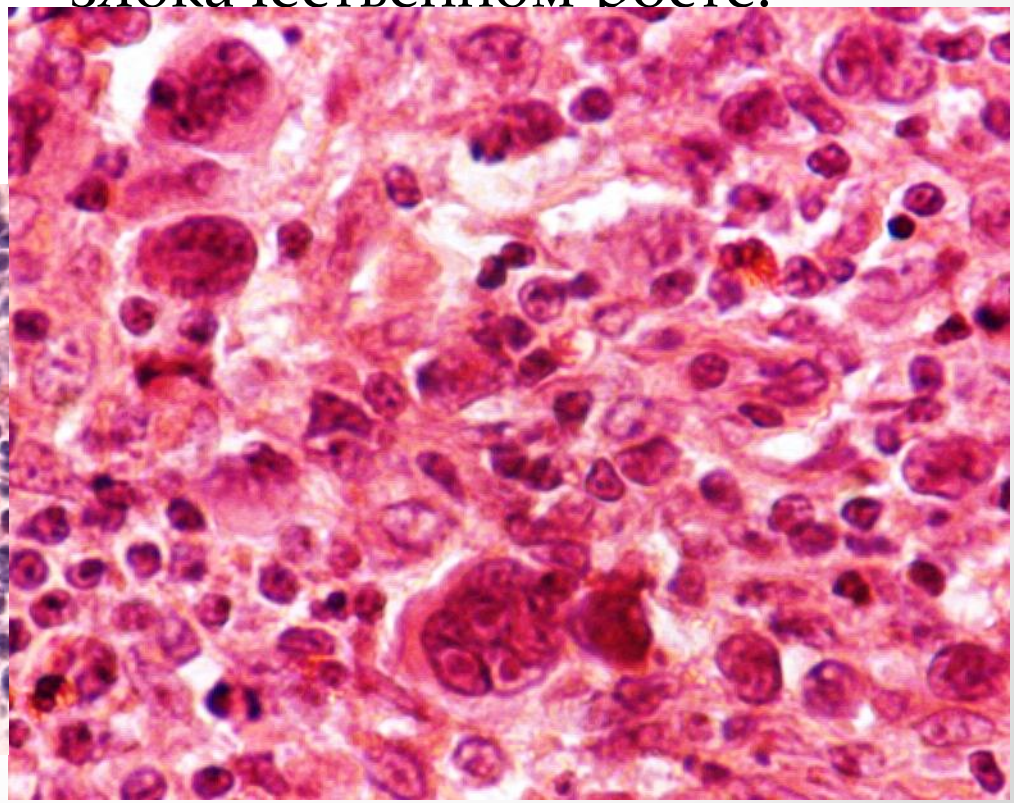

Безъядерность

Норма: безъядерные клеточные структуры, которые являются жизнеспособными (эритроциты, тромбоциты).

Патология: кариопикноз, кариорексис и кариолизис.

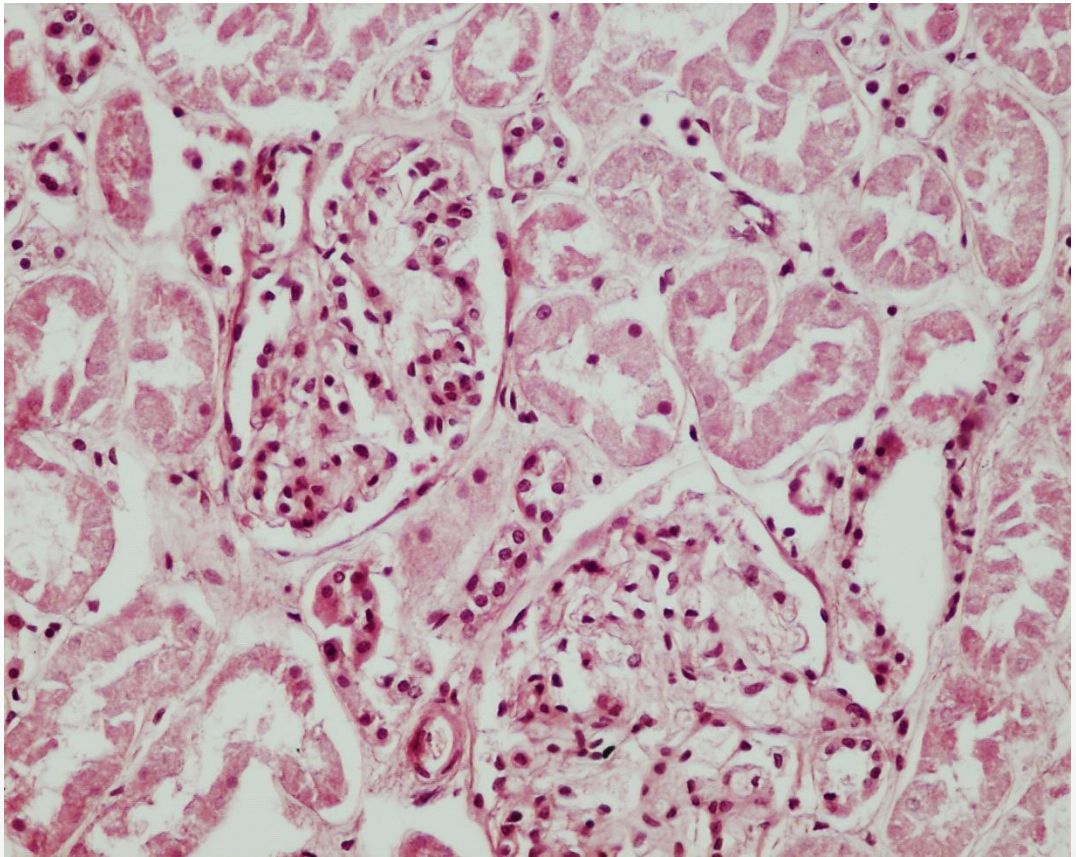

Структура и размеры ядрышек

Функция: процессы транскрипции и трансформации р-РНК.

Увеличение размеров и количества ядрышек свидетельствует о повышении их функциональной активности.

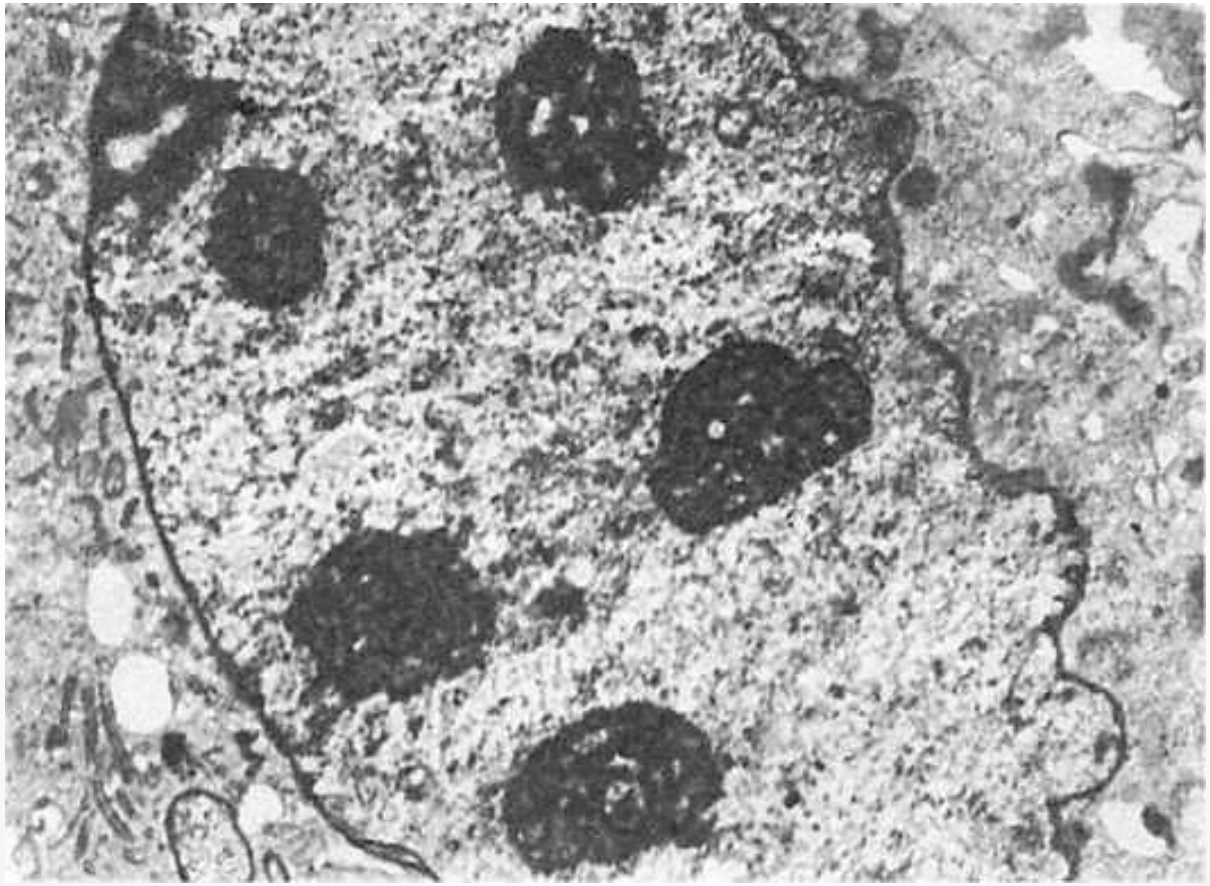

x12 500

- Гипергранулированные ядрышки с преобладанием гранул над фибриллярной субстанцией: повышенный синтезе р-РНК, трансмиссия (транспортировка гранул).

- Разрыхление (диссоциация) ядрышек, отражающее их гипогрануляцию, может быть следствием «извержения» р-РНК в цитоплазму или торможения ядрышковой транскрипции.

- Дезорганизация (сегрегация) ядрышек отражает, как правило, полное и быстрое прекращение ядрышковой транскрипции: ядро уменьшается в размерах, наблюдается выраженная конденсация ядрышкового хроматина, происходит разделение гранул и протеиновых нитей. Эти изменения встречаются при энергетическом дефиците клетки.

Ядерные включения

1) Цитоплазматические – отграниченные оболочкой части цитоплазмы в ядре. Они могут содержать все составные части клетки (органеллы, пигмент, гликоген, капли жира и т. д.). Их появление в большинстве случаев связано с нарушением митотического деления.

2) Истинные – расположены внутри ядра (кариоплазмы) и соответствуют веществам, встречающимся в цитоплазме (белок, гликоген, липиды и т. д.): включения гликогена в ядрах печени при сахарном диабете («ядерный гликоген», «дырчатые, пустые, ядра»).

3) Вирусобусловленные ядерные включения.

Включения гликогена в ядре гепатоцита, х22 500

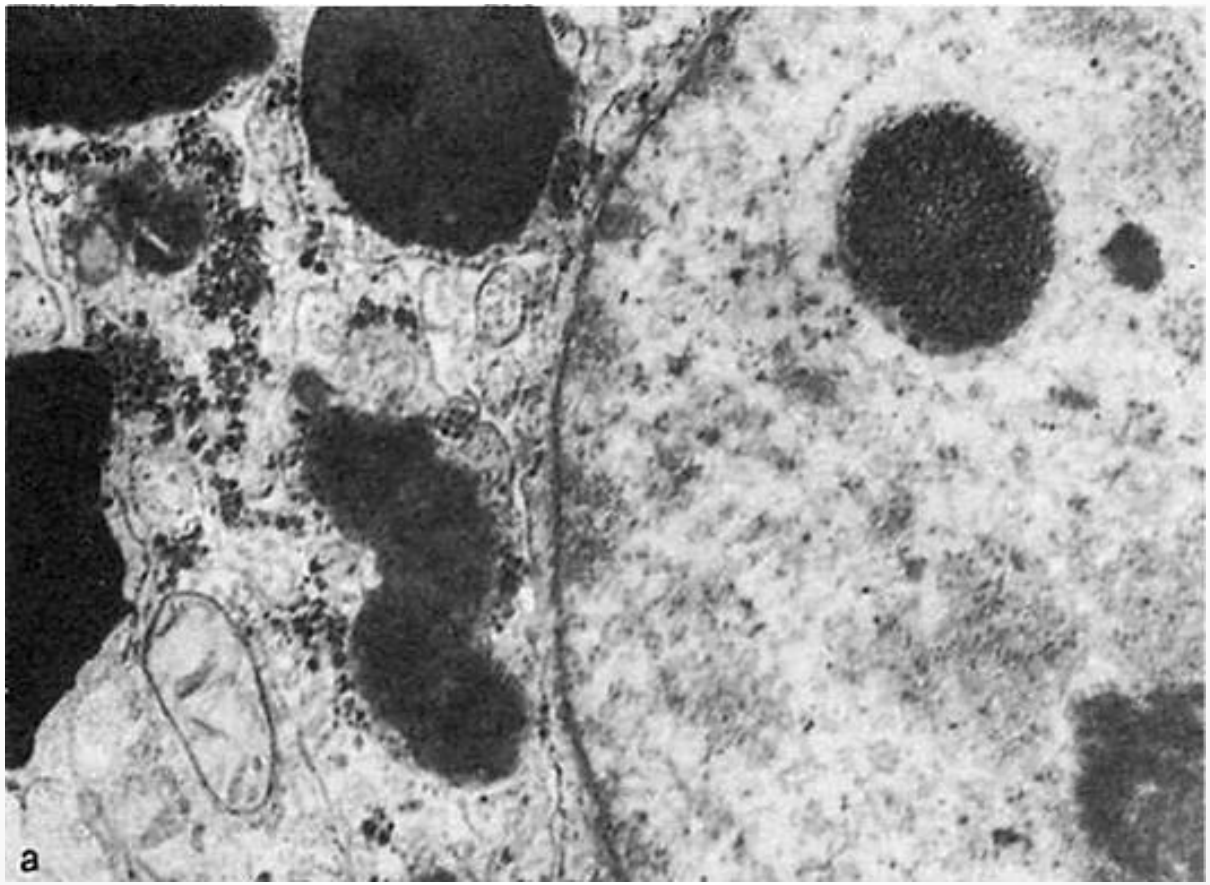

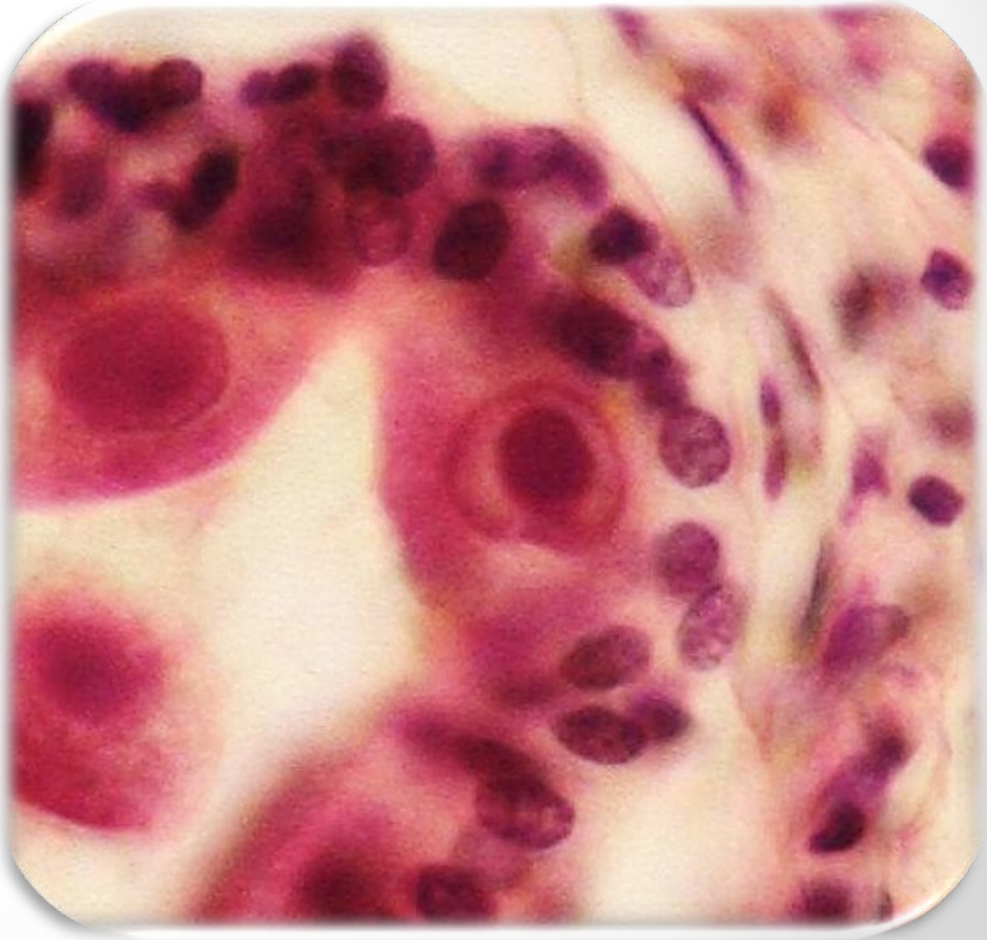

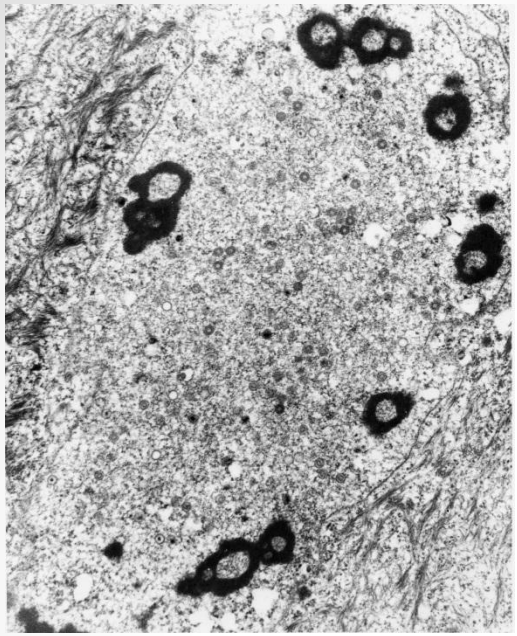

Вирусные включения при герпесвирусной инфекции с баллонирующей дистрофией кератиноцитов

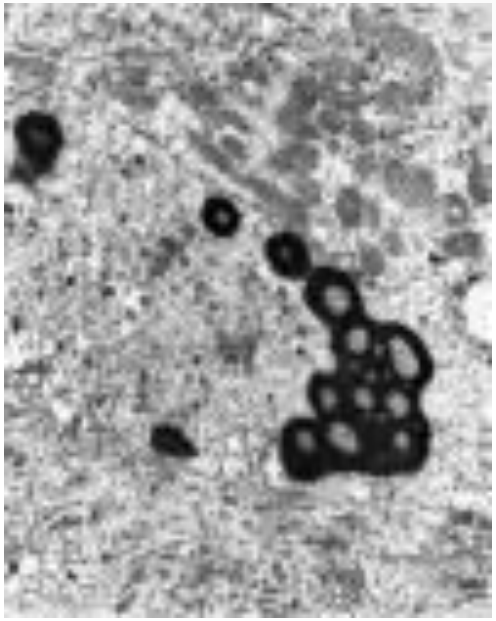

Конденсация хроматина в виде криброзных («решётчатых») структур

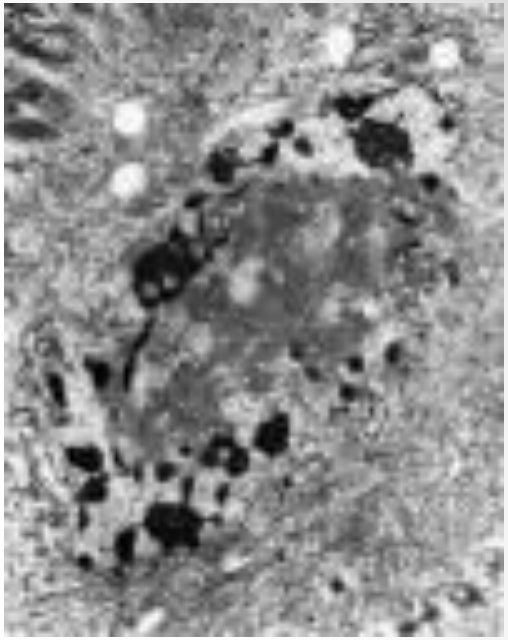

Внутриядерное включение по типу «матового стекла»

(пациент с прогрессирующей лейкоэнцефалопатией)

Патология митоза

I. Повреждение хромосом: 1) задержка клеток в профазе; 2) нарушение спирализации и деспирализации хромосом; 3) фрагментация хромосом; 4) образование мостов между хромосомами в анафазе; 5) раннее разъединение сестринских хроматид; 6) повреждение кинетохора.

II. Повреждение митотического аппарата: 1) задержка развития митоза в метафазе; 2) рассредоточение хромосом в метафазе; 3) трехгрупповая метафаза; 4) полая метафаза; 5) многополюсные митозы; 6) асимметричные митозы; 7) моноцентрические митозы; 8) К-митозы.

III. Нарушение цитотомии: 1) преждевременная цитотомия; 2) задержка цитотомии; 3) отсутствие цитотомии.

Плазматическая мембрана

Усиленное везикулообразование и клазматоз. х25500

Изменения гранулярной эндоплазматической сети и рибосом

- гиперплазия,
- атрофия,
- упрощение структуры,
- дезагрегация (диссоциация) рибосом и полисом, образованием аномальных рибосомально-пластинчатых комплексов.

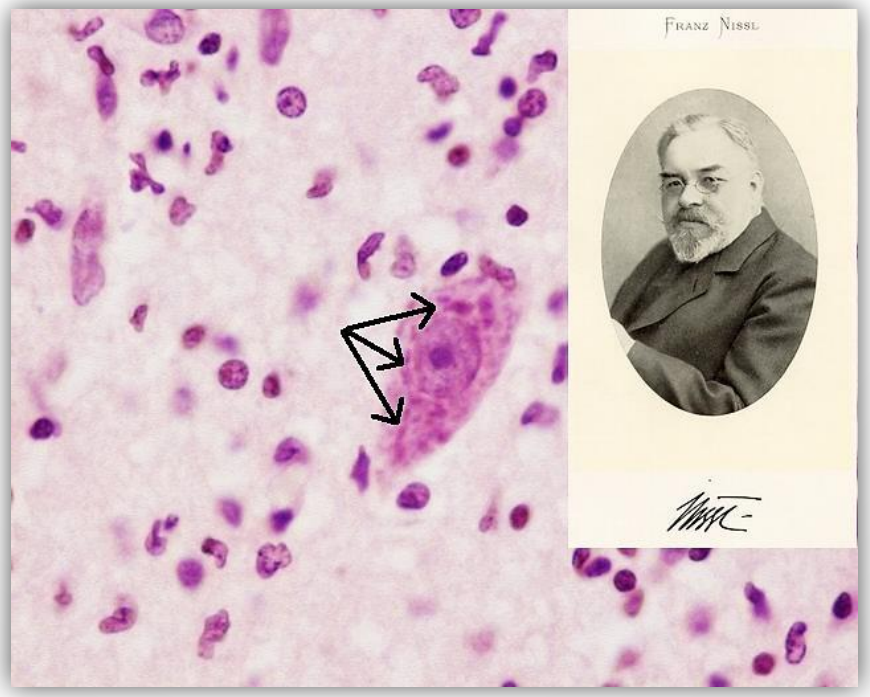

Гиперплазия гранулярной эндоплазматической сети и рибосом

- светооптически: повышенная базофилия цитоплазмы (объемная плотность рибосом, являющаяся показателем интенсивности белкового синтеза в клетке)

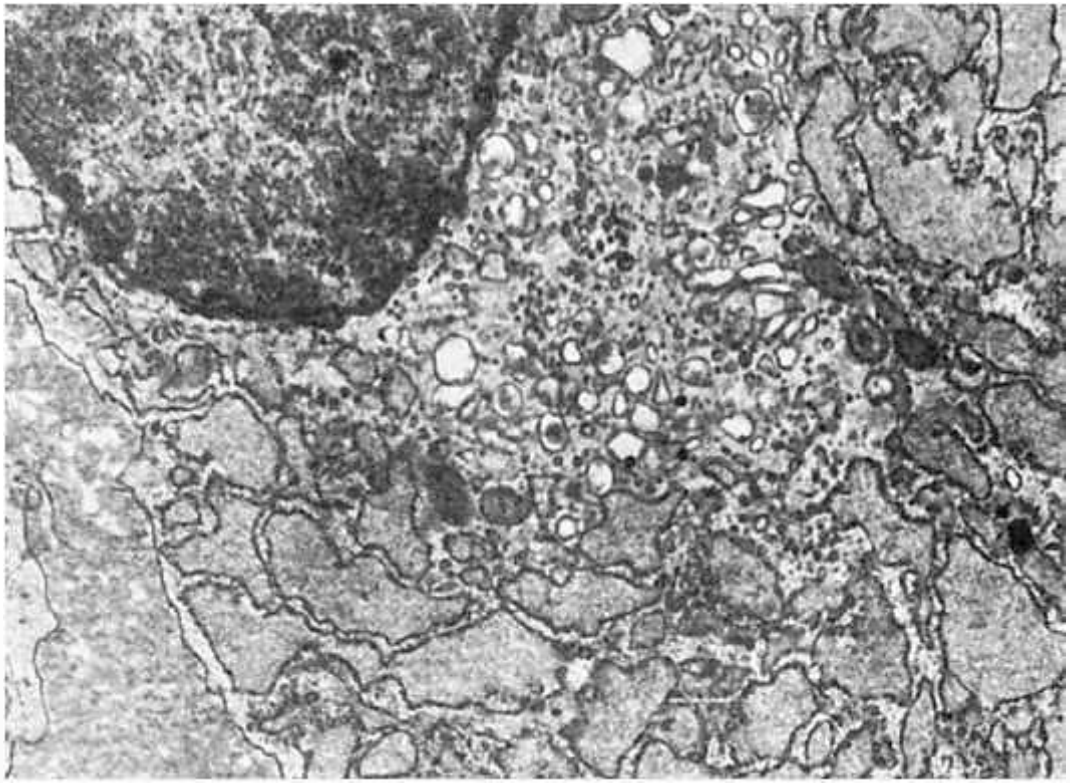

Гиперплазия гранулярной эндоплазматической сети, расширение ее цистерн, гиперплазия пластинчатого комплекса (плазматическая клетка). х13 500

Атрофия гранулярной эндоплазматической сети:

светооптически представлена снижением или исчезновением базофилии цитоплазмы, а электронно-микроскопически — уменьшением размеров канальцев и объема сети, количества и размеров рибосом.

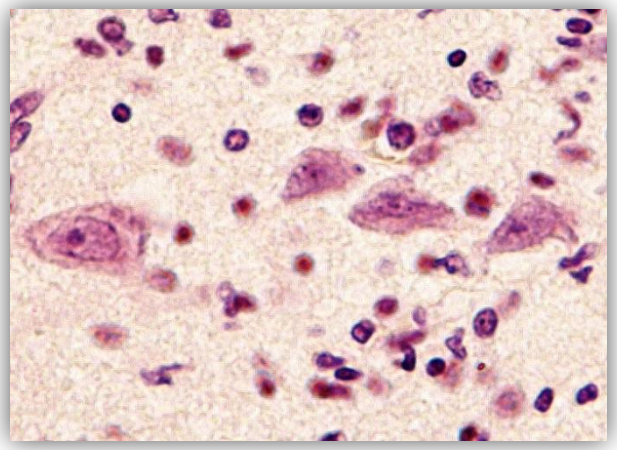

Атрофия гранулярной и гиперплазия агранулярной эндоплазматической сети гепатоцитов. x16 500

Изменения агранулярной эндоплазматической сети

1) Гиперплазия мембран эндоплазматической сети с расширением ее канальцев и систем:

- усиление метаболической активности ряда веществ (белков, липидов, лекарственных средств);
- нарушенный внутриклеточный транспорт метаболизируемых продуктов, которые накапливаются в расширенных канальцах и цистернах сети, при этом пластинчатый комплекс редуцирован;
- дефицит ферментов (ферментопатия), ведущий к недостаточности специфических функций этого органоида.

При нарушении внутриклеточного транспорта метаболизируемых продуктов и ферментопатии в расширенных цистернах эндоплазматической сети накапливаются белки и вода (гидропическая дистрофия) или липиды и липопротеиды (жировая дистрофия).

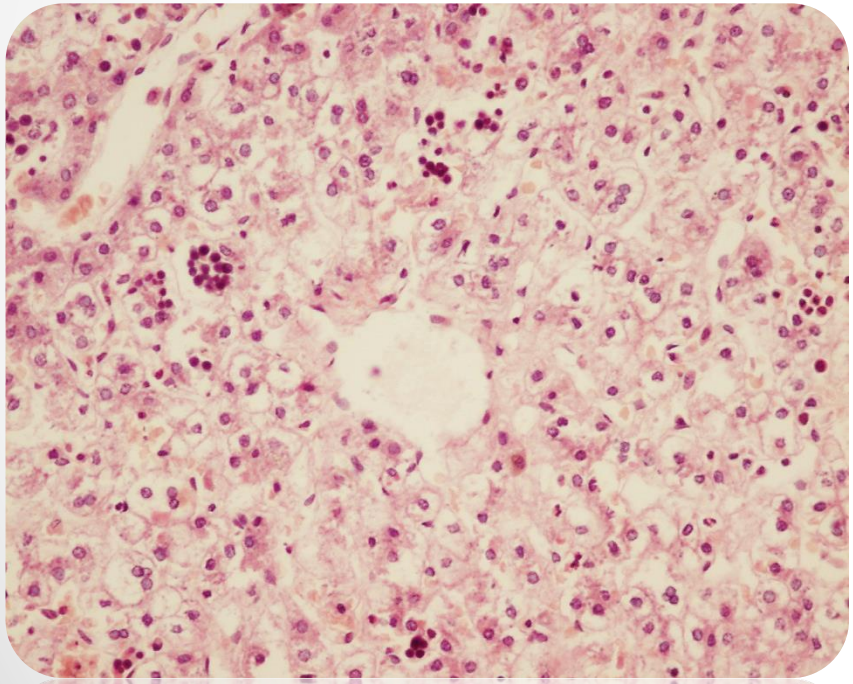

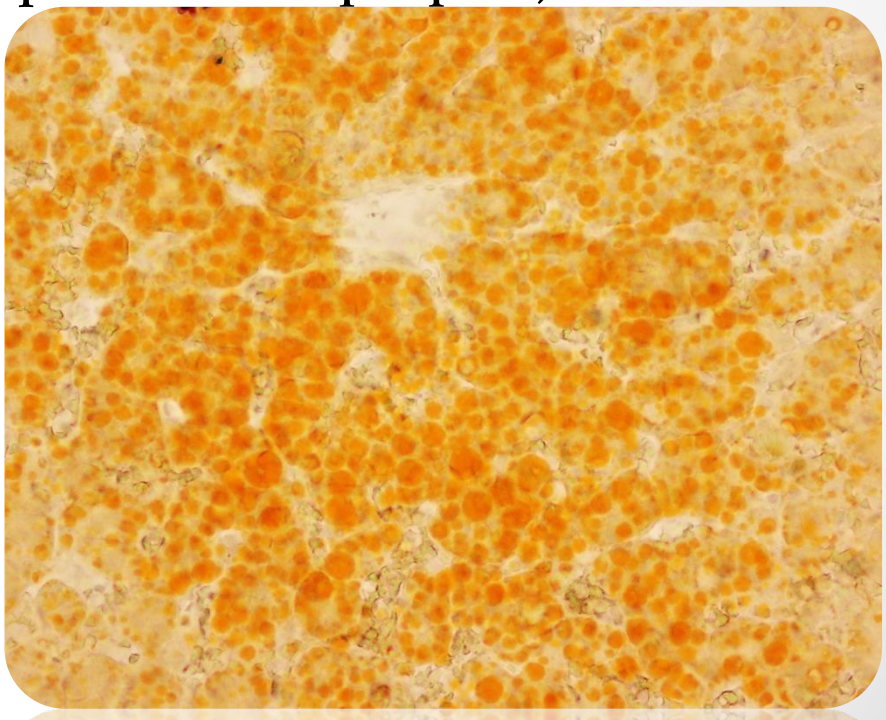

2) Атрофия, а в дальнейшем и редукция гладкой эндоплазматической сети возникают при остром или хроническом воздействии на клетку различных ядов и токсических веществ, а также при белковом голодании.

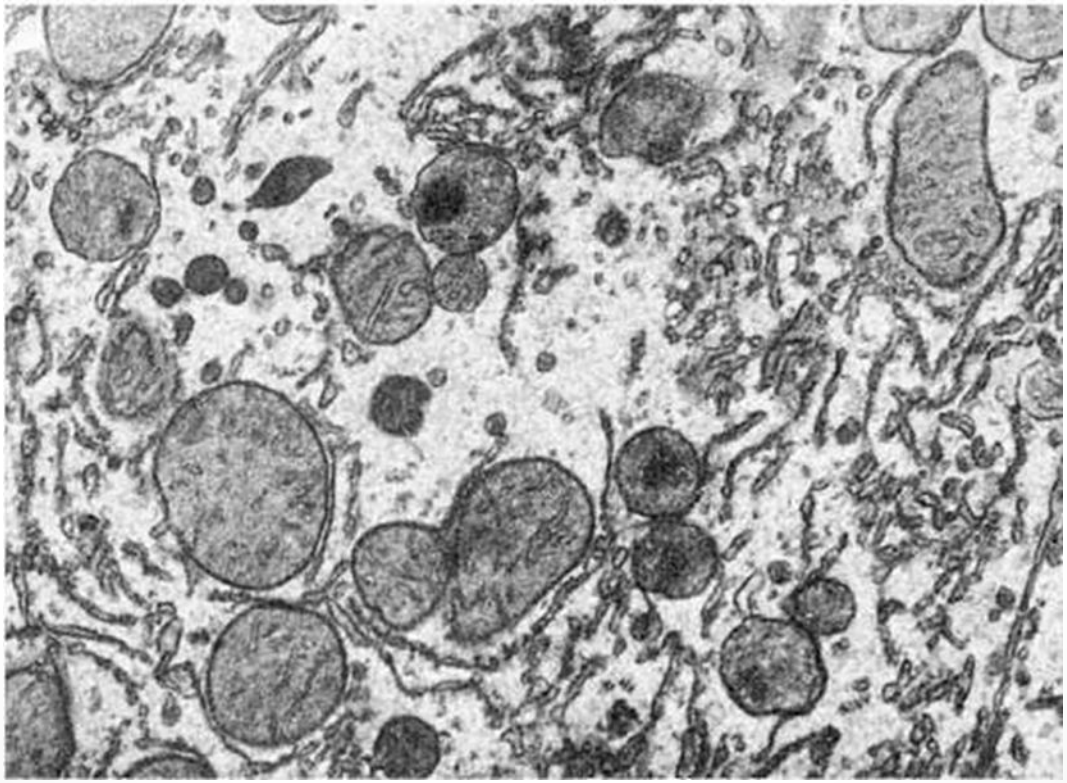

Атрофия гладкой эндоплазматической сети гепатоцита. х18 000

Пластинчатый комплекс (комплекс Гольджи), секреторные гранулы и вакуоли

Гипертрофия пластинчатого комплекса - увеличение количества секреторных гранул и везикул в цитоплазме и за пределами пластинчатого комплекса (сочетается с гиперплазией эндоплазматической сети).

Гиперплазия мембран пластинчатого комплекса в подоците. х20 500

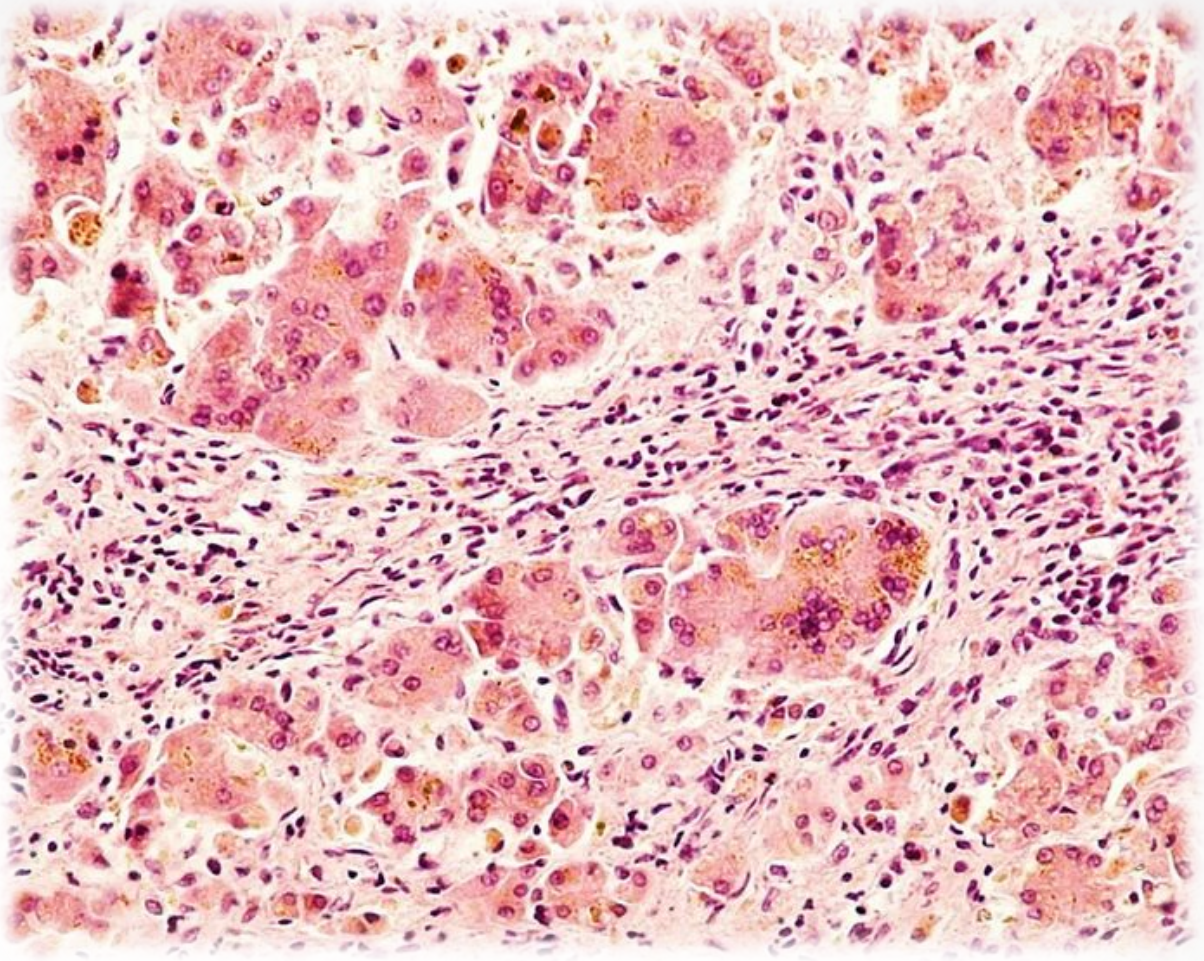

В тех случаях, когда синтез веществ опережает их секрецию и выведение, эти вещества избирательно накапливаются в гипертрофированном пластинчатом комплексе и могут повреждать его (например, скопление желчи в пластинчатом комплексе гепатоцитов при гепатитах, холестазе).

Атрофия пластинчатого комплекса свидетельствует о снижении его функциональной активности. Одной из причин такого снижения может быть недостаточность белковых запасов организма (белковое голодание); при этом эндоплазматическая сеть также атрофична, в цитоплазме мало секреторных гранул.

Другая причина снижения функциональной активности пластинчатого комплекса — это нарушение взаимодействия пластинчатого комплекса с эндоплазматической сетью, т. е. «повреждение» клеточного конвейера. В этих случаях эндоплазматическая сеть гиперплазирована, функционально активна, а цитоплазма заполнена множеством секреторных гранул и вакуолей.

Дестабилизация мембран лизосом

- воздействие лабилизаторов мембран лизосом (провоспалительные гормоны, витамины A, D, K и др., некоторые микотоксины, различные канцерогенные вещества, фосфолипазы, активаторы и продукты перекисного окисления, двуокись кремния); гипоксия, нарушения кислотно-основного состояния, голодание и белковая недостаточность, изменения гормонального статуса, шок, травмы, обширные оперативные вмешательства.

Антагонистами лабилизаторов мембран лизосом являются их стабилизаторы (противовоспалительные гормоны, хлороксин, фенерган, холестерол и др.).

I. Наследственные лизосомные энзимопатии (болезни накопления, или тезаурисмозы).:

- гликогенозы (болезнь Помпе),
- ганглиозидозы (болезнь Тея-Сакса, Сандхофа, ювенильный ганглиозидоз),
- гепатозы (болезнь Дабина-Джонсона),
- ожирение (недостаточность липаз адипоцитов).

II. Наследственные болезни, обусловленные нарушением функции лизосом и связанные с нарушением мембранных взаимодействий органелл клетки, что приводит к образованию гигантских органелл, в том числе гигантских лизосом (синдром Чедиака-Хигаси, циклическая нейтропения).

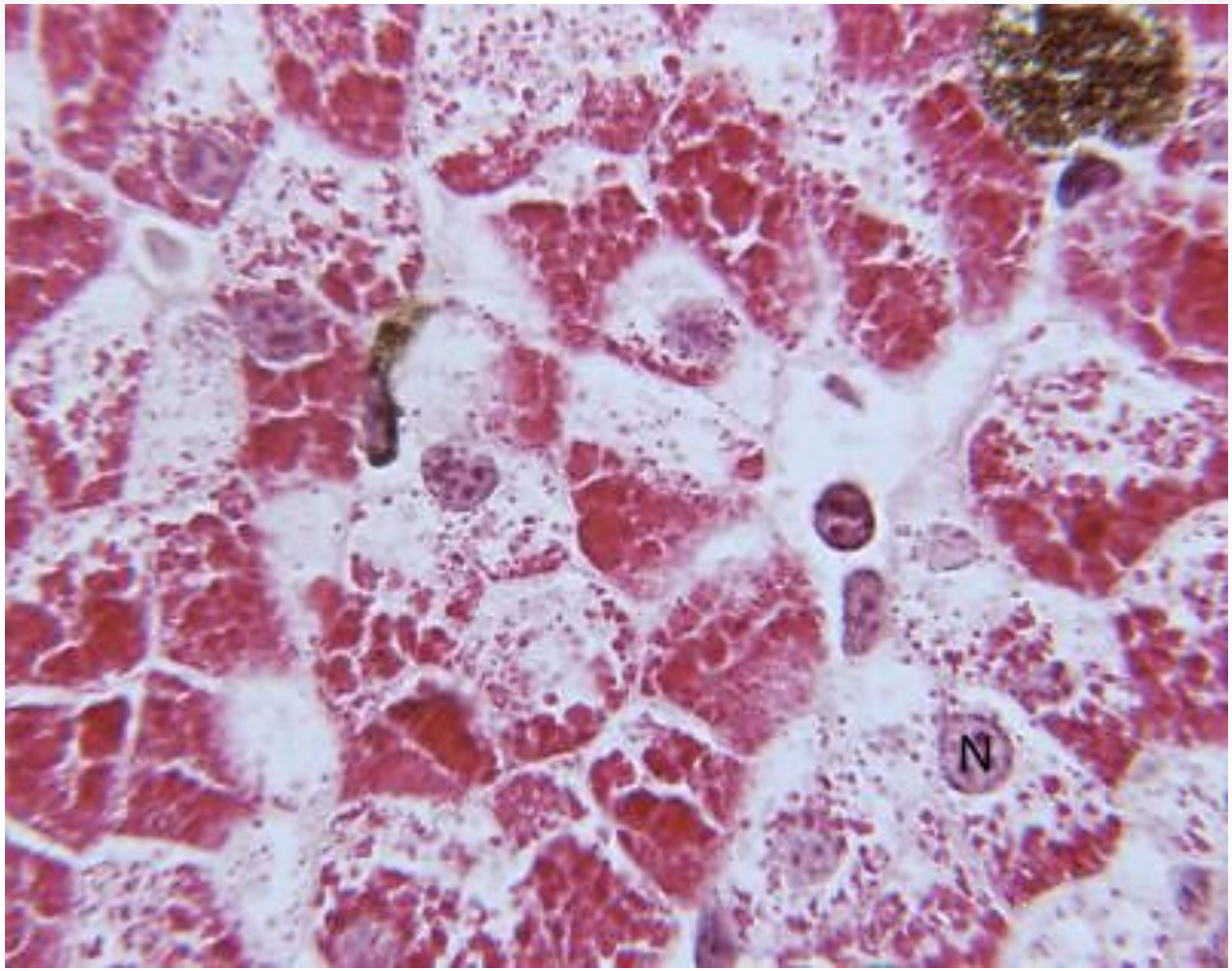

Гепатоциты при болезни Помпе

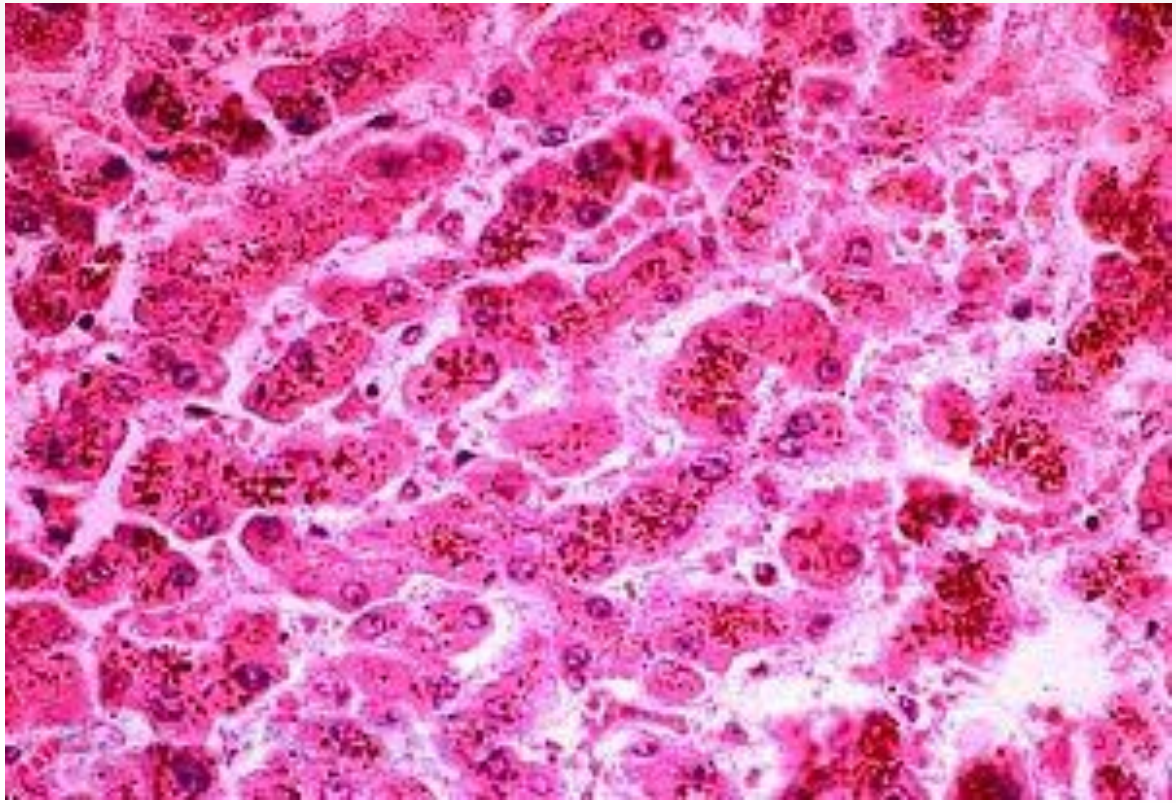

Меланиноподобный пигмент в лизосомах гепатоцитов при синдроме Дабина-Джонсона

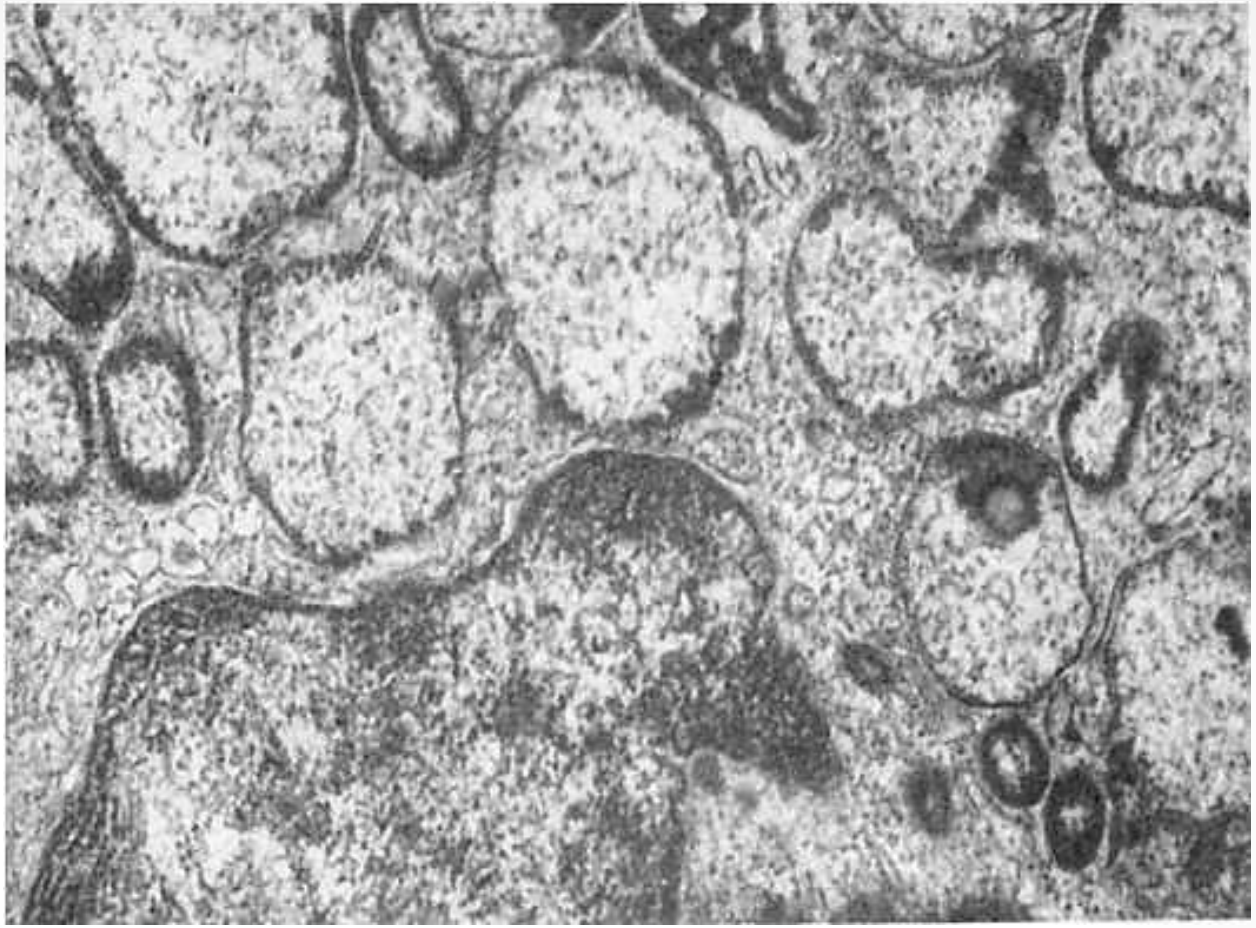

Гигантские светлые лизосомы звездчатого ретикулоэндотелиоцита при врожденной недостаточности α-1-антитрипсина. x21 000

Липопигменты

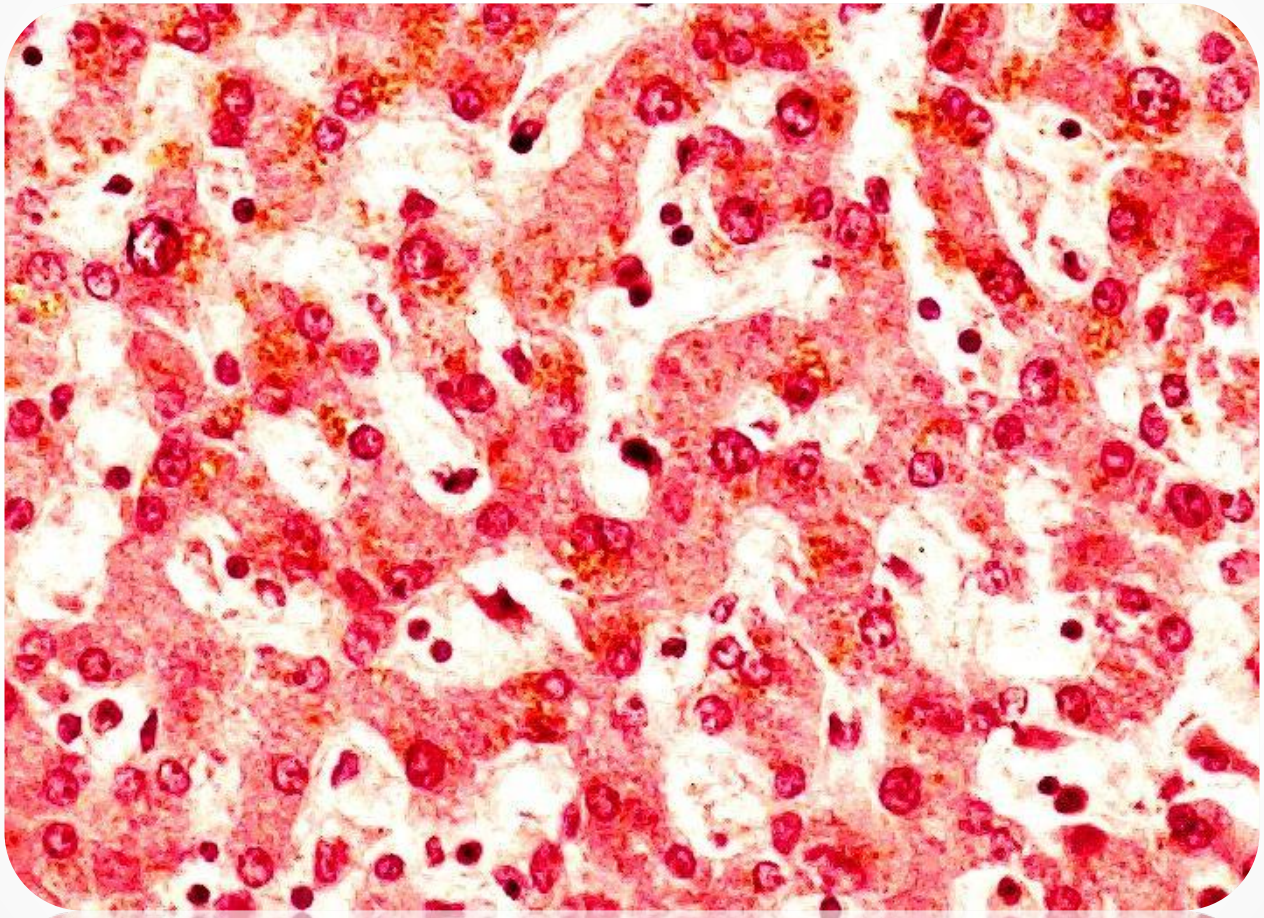

Изменения числа и структуры микротелец, их нуклеоидов и матрикса

Увеличение числа пероксисом и повышение каталазной активности в гепатоцитах отмечается при вирусных гепатитах, лептоспирозе.

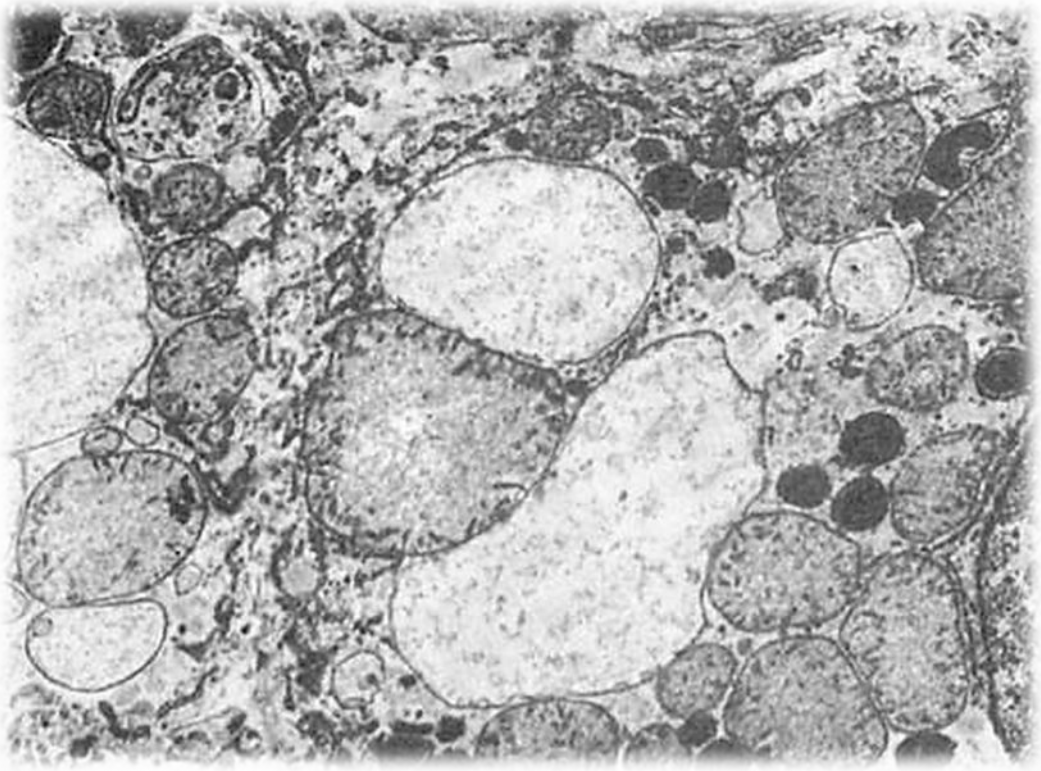

Увеличение количества пероксисом в гепатоцитах. х22 000

Пероксисомные болезни

- Акаталаземия (гангренозные изъязвления полости рта);
- цереброгепаторенальный синдром Целлвегера (результатом недостаточности пероксисом при этом синдроме является нарушение синтеза желчных кислот);
- системная недостаточность карнитина (в мышцах не происходит окисления жирных кислот).

Цитоскелет и патология клетки

1) Микрофиламенты: циркуляция желчи в печени регулируется микрофиламентозной системой, поэтому при нарушении функции микрофиламентов развиваются определенные виды холестаза вплоть до первичного билиарного цирроза. Увеличение количества микрофиламентов описано в клетках злокачественных опухолей, особенно в зонах инвазии опухоли. Микрофиламентозная активность характерна и для ряда репаративных процессов, например для заживления ран. Микрофиламентозная система служит также секреторным процессам, фагоцитозу и митозу.

2) Промежуточные филаменты: цитокератины, скелетин (десмин), виментин, нейрофиламенты, глиальные филаменты. С патологией промежуточных филаментов связывают образование алкогольного гиалина (телец Мэллори), нейрофибриллярных сплетений в нервных клетках и сенильных бляшек при старческом слабоумии и болезни Альцгеймера, развитие некоторых форм кардиомиопатии.

Увеличение количества микрофиламентов в эпителиальной клетке желчного протока при холестазе. х20 000

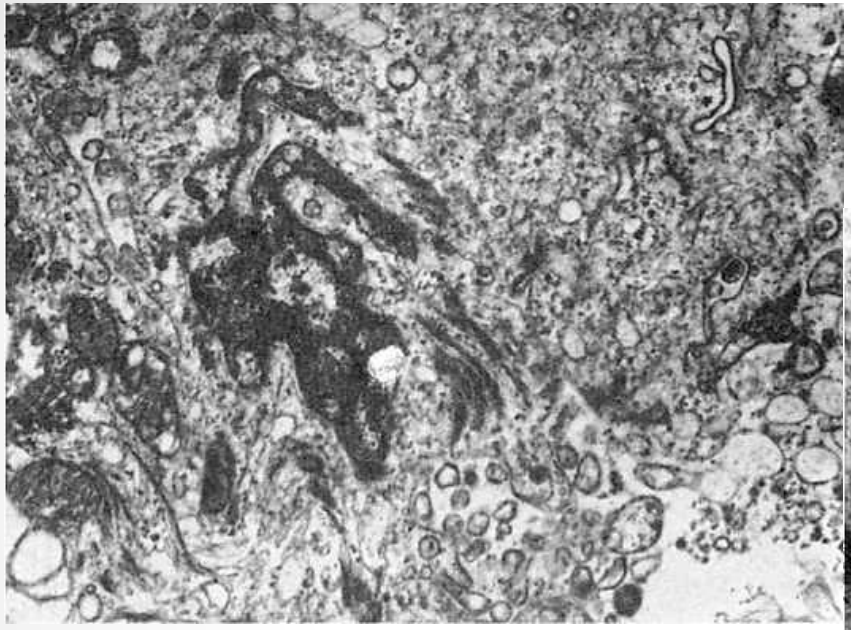

Аккумуляция промежуточных филаментов в цитоплазме эндотелиоцитов сосудов кожи при хроническом алкоголизме. х20 000

3) Микротрубочки

При воздействии на микротрубочки рядом веществ, активирующих их функции (винбластин, изофлуран и др.), размеры микротрубочек увеличиваются в 2-3 раза. К тяжелому повреждению микротрубочек ведет ионизирующее излучение, при этом страдает генетический аппарат клетки, возникают патологические митозы. Резко уменьшается число микротрубочек (особенно в гепатоцитах) при воздействии этанолом, они округляются, вытесняются промежуточными филаментами.

Патология микротрубочек может быть основой синдрома неподвижных ресничек (синдром Картагенера)

Образование «крупных» микропор и «бреши» в цитоплазматической мембране ведут к изоосмотическому набуханию клетки, перерастяжению, а в дальнейшем и к разрыву клеточных мембран. «Штопка» локально разрушенной плазмолеммы осуществляется с помощью мембран мелких везикул, которые сосредоточиваются в месте повреждения.

Образование миелиноподобных структур:
- появляются в связи с перекисным окислением липидов мембран, усиливающимся под воздействием разных агентов. Высвобождающиеся из разрушающихся при перекисном окислении мембран фосфолипиды (дезагрегация и реагрегация мембраны) образуют сложные миелиноподобные структуры. Подобные структуры появляются и при скручивании удлиненных цитоплазматических отростков.

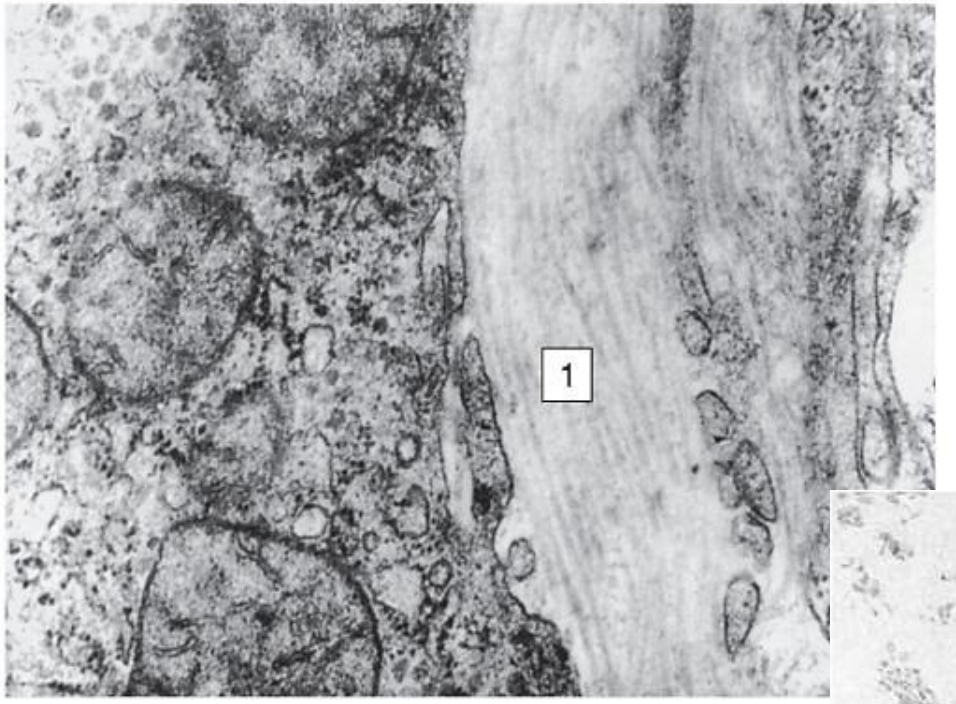

«мускатная печень» - фиброз

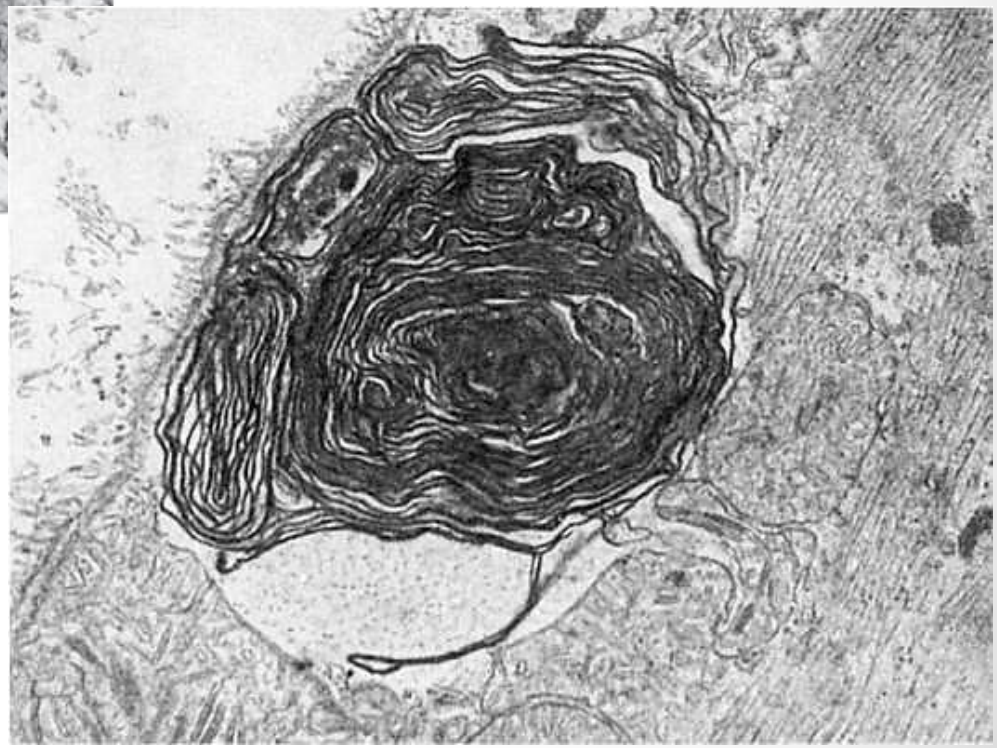

Миелиноподобные структуры под плазматической мембраной мышечного волокна при ишемии. х22 500

При резком повреждении плазмолеммы возникают клеточные дистрофии декомпозиционного генеза (жировая дистрофия миокарда при дифтерии, гидропическая дистрофия гепатоцитов при вирусном гепатите).

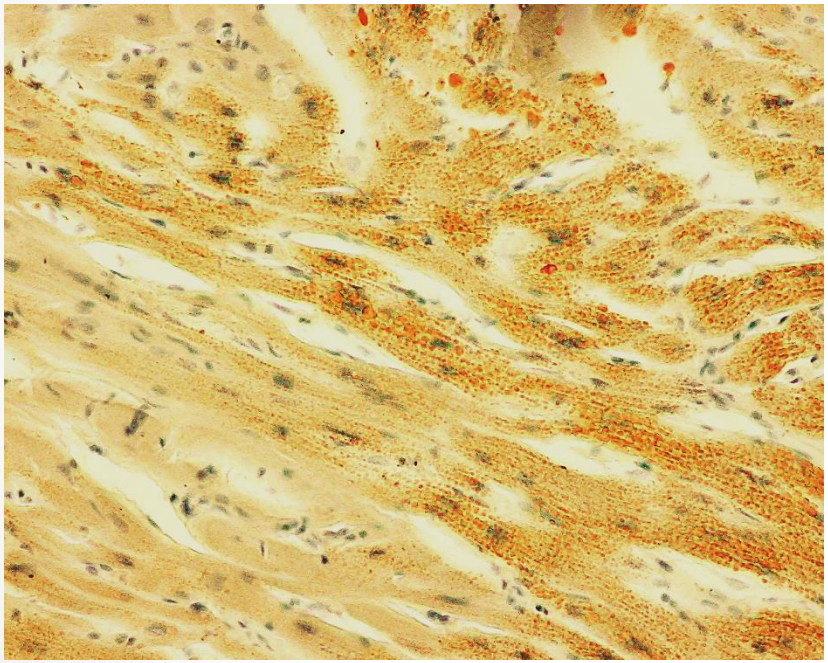

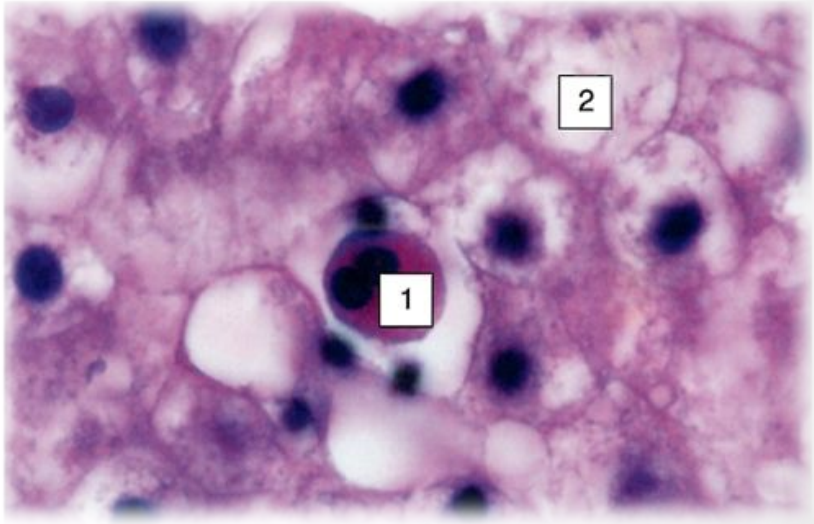

1 – тельце Каунсильмена
2 – вакуольная дистрофия

Изменение межклеточной адгезии

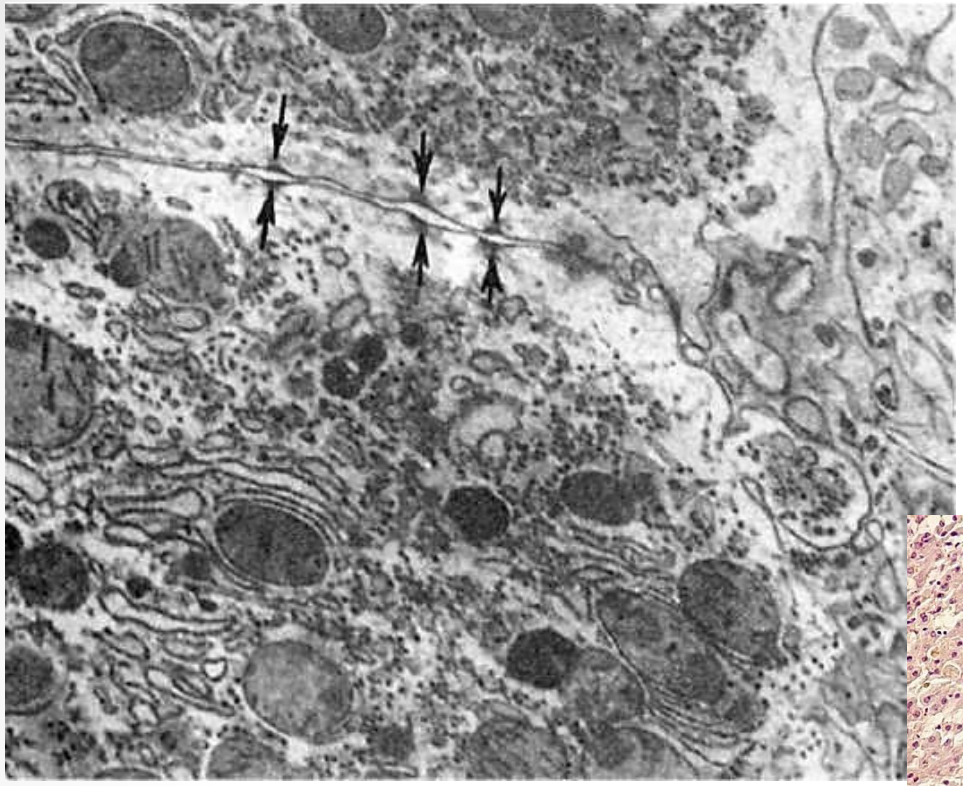

Расхождение десмосомальных контактов между гепатоцитами (показано стрелками) вблизи желчного канальца при первичном билиарном циррозе. х23 500

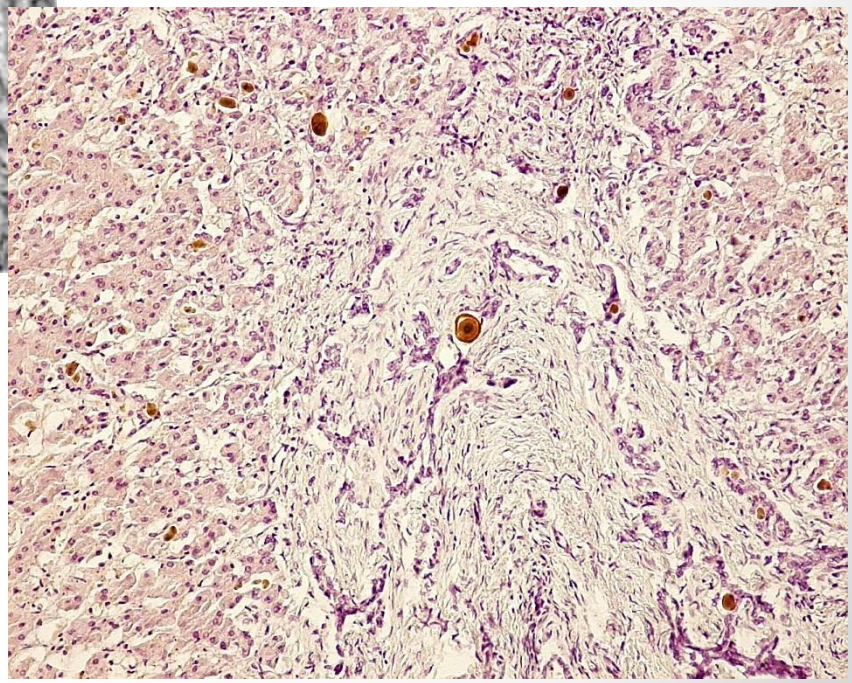

Митохондрии

- Конденсация
- Набухание
- Появление митохондриальных включений.

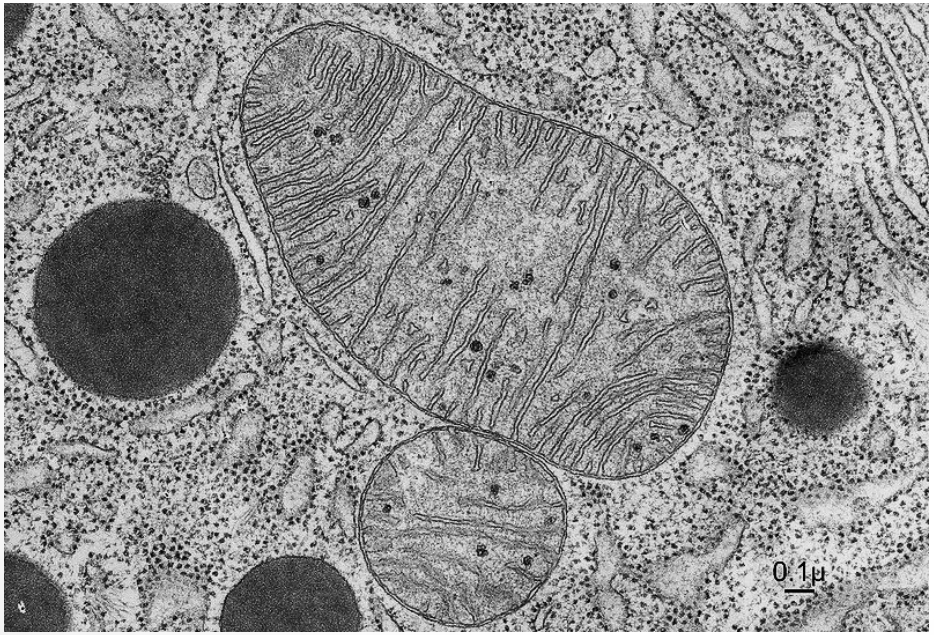

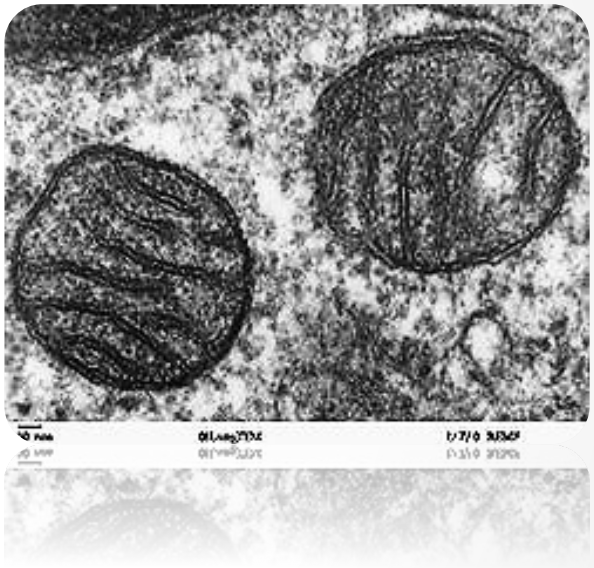

Митохондриальные включения представлены:

- хлопьевидным электронноплотным материалом (липидные вещества),

- очагами обызвествления (гидрооксиапатитоподобные кристаллы),

- миелиновыми фигурами,

- филаментоподобными и пластинчатыми структурами,

- белковыми кристаллами.

Митохондриальный транспорт кальция и повреждение клетки

При некоторых болезнях (ишемическая болезнь сердца), синдромах (хроническая почечная недостаточность) и патологических состояниях (отравления тиоацетатамидом, папаином, йодоформом и т. д.) клетки отвечают на повреждение появлением в митохондриальном матриксе многочисленных крупных плотных гранул кальция. При этом кальцификация митохондрий предшествует некрозу клетки и часто бывает обратимой.

- при первичном повреждении плазматической мембраны избыточный приток кальция в клетку приводит к накоплению его в митохондриях, что «отнимает» энергию АТФ и повреждает саму систему генерации энергии — митохондрии. Первичные нарушения митохондриального транспорта кальция встречаются при миопатиях (болезнь Люфта, синдром Кернса-Сайра).

Петрификация митохондрии и отложения кальция в субмембранном пространстве

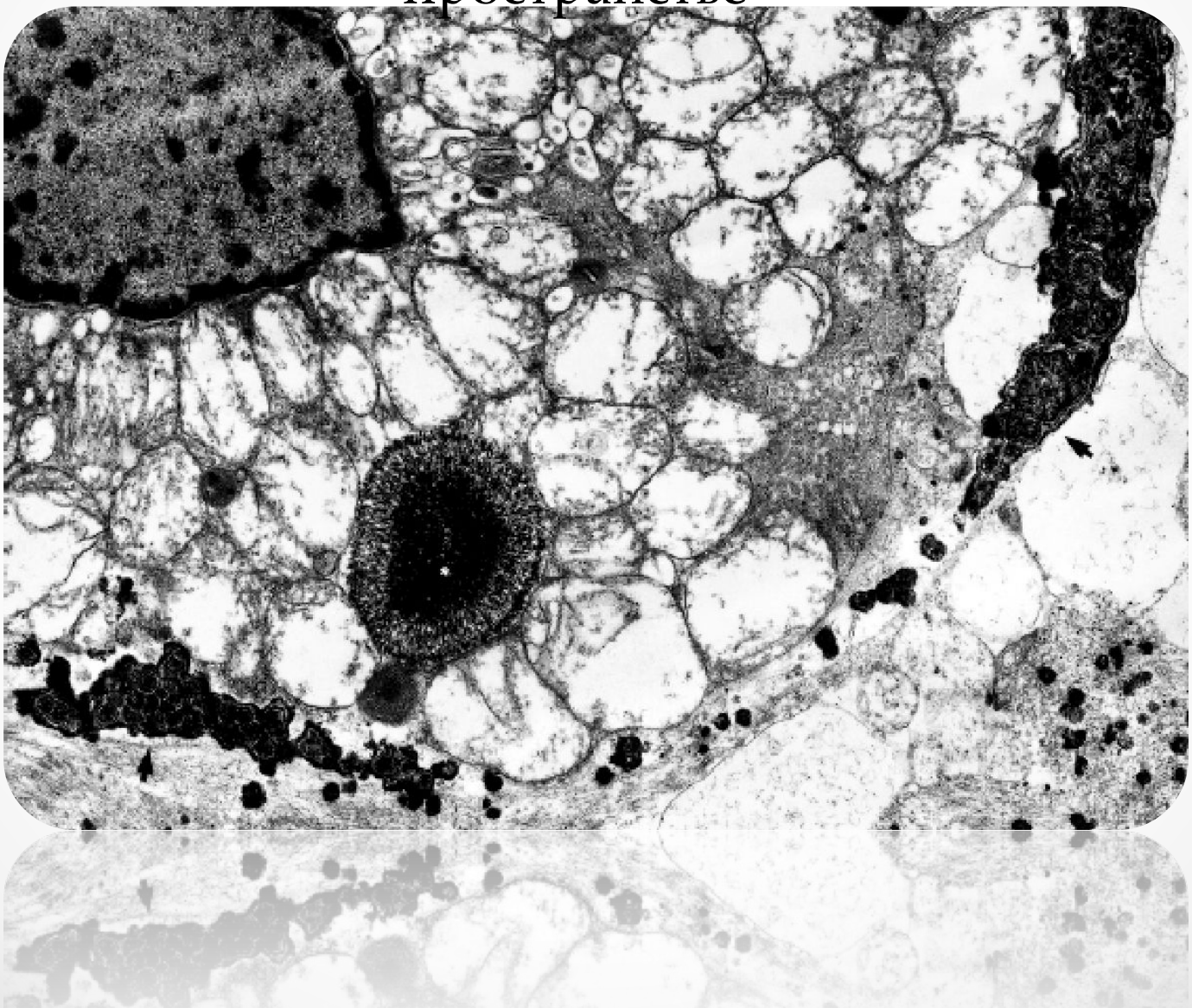

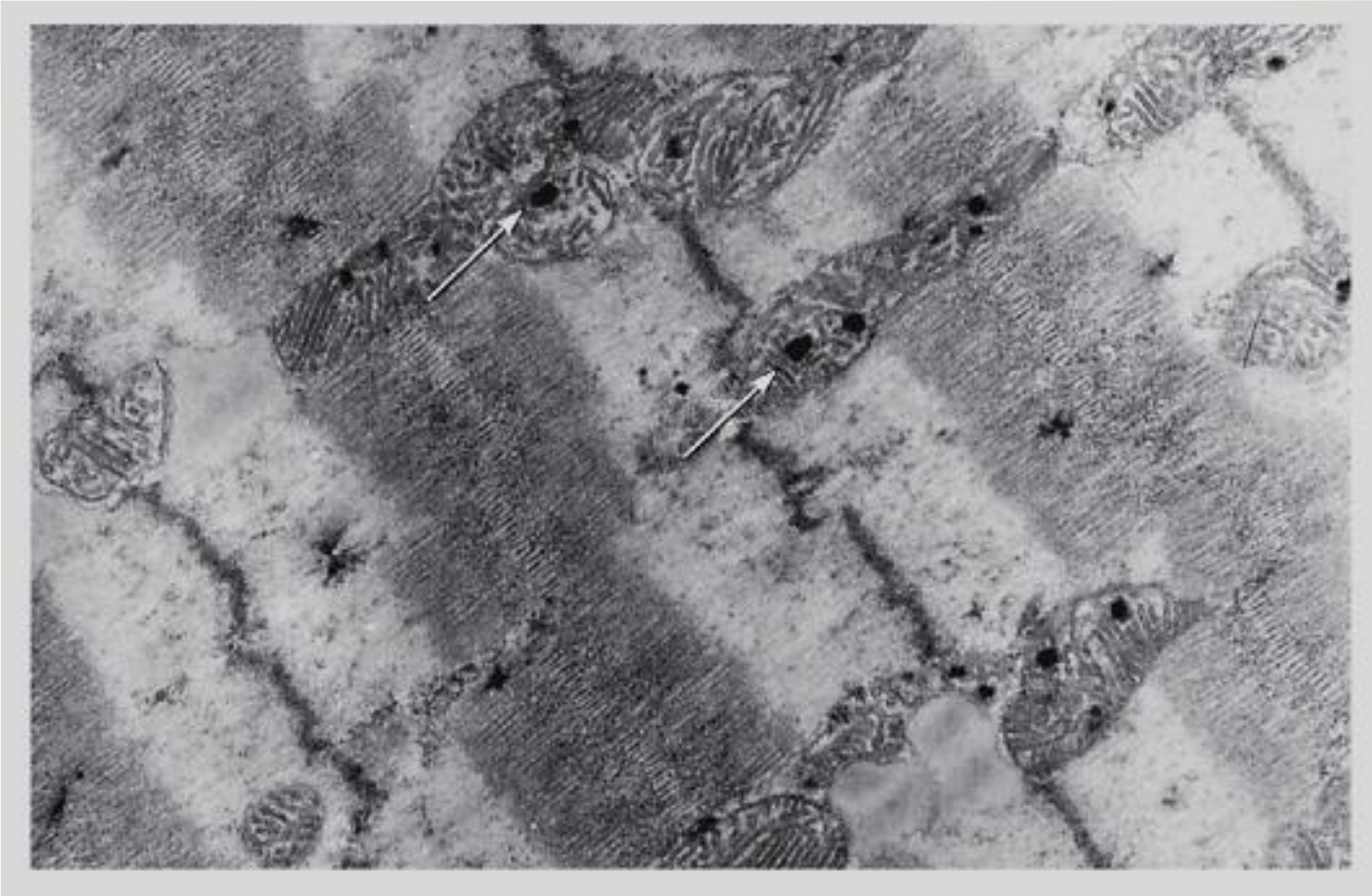

Известковые метастазы в миокарде: отложения солей кальция (стрелки) на кристах митохондрий

Число митохондрий крайне вариабельно.

Увеличение числа митохондрий (гиперплазия) характерно для клеток с активацией специализированной функции, что имеет место при гипертрофии, пролиферации и трансформации клеток, особенно после повреждения ткани. Большое число митохондрий крайне характерно для онкоцитов.

Уменьшение числа митохондрий типично для регрессивных процессов — старения клеток, атрофии.

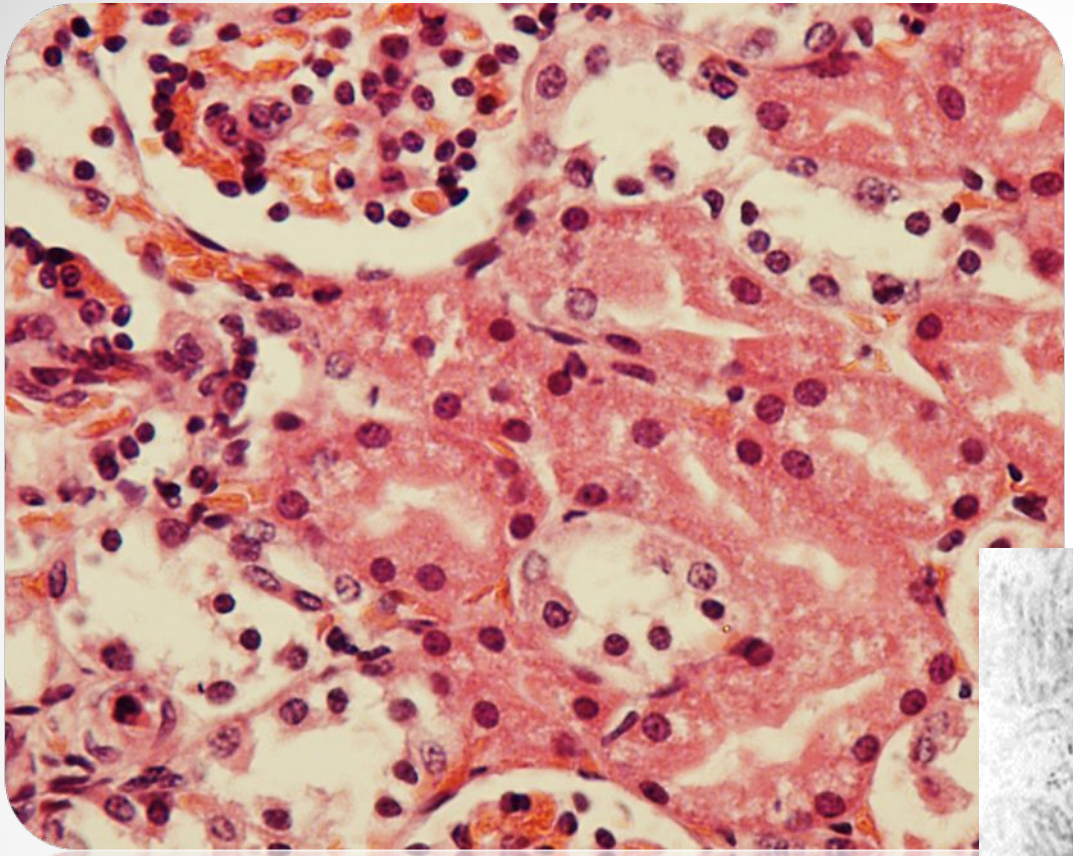

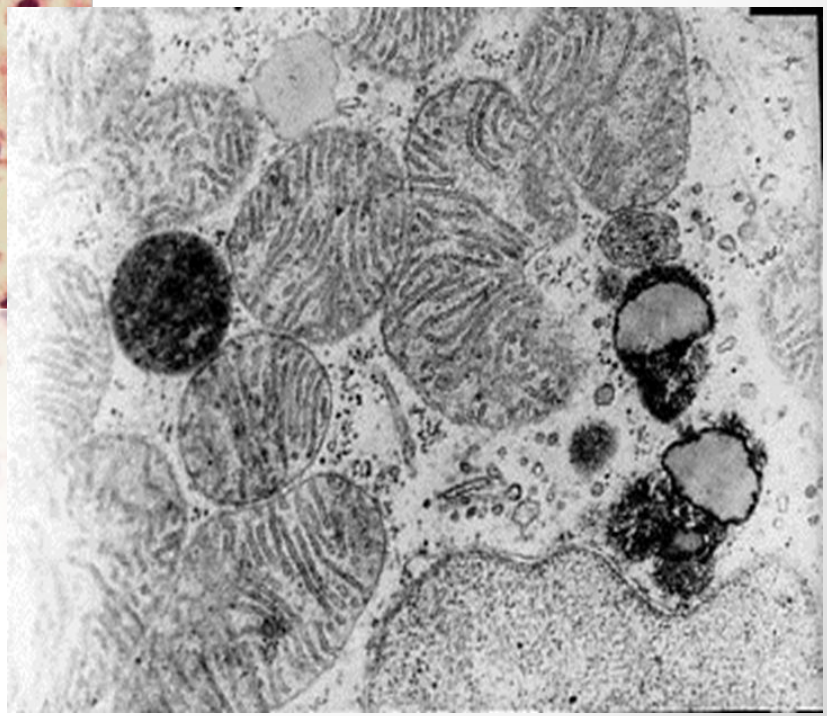

Размеры митохондрий колеблются в широких пределах — от гигантских до резко редуцированных форм:
гигантские митохондрии встречаются только в патологических условиях (например, в гепатоцитах при алкоголизме).

Митохондрии, в том числе и гигантские, могут быть различной формы: сигарообразные, каплеобразные, извитые и т. д.

Изменения крист митохондрий

1) структурные изменения: пластинчатые кристы появляются при усилении активности митохондрий.
2) Деформация и агрегация крист встречаются при понижении этой активности.
3) Размеры крист соответствуют размерам митохондрий: гигантские кристы в гигантских митохондриях, редукция крист при редукции митохондрий.
4) Число крист отражает активность митохондрий: увеличение числа крист митохондрий — свидетельство возрастающих функциональных потребностей клетки; уменьшение числа крист (редукция) митохондрий — свидетельство снижения этих потребностей.

Фагоцитоз

- дестабилизация мембран лизосом с образованием фаголизосом и цитолизосом.

Этот механизм лежит в основе клеточной аутофагии.

В клетках млекопитающих выделяют три вида аутофагии:

- макроаутофагия,
- микроаутофагия,
- шаперон-медиаторная аутофагия

Макроаутофагия включает образование двойной мембранной структуры в пределах цитоплазмы которая охватывает и изолирует органеллы или цитоплазму формируя аутофагосому.

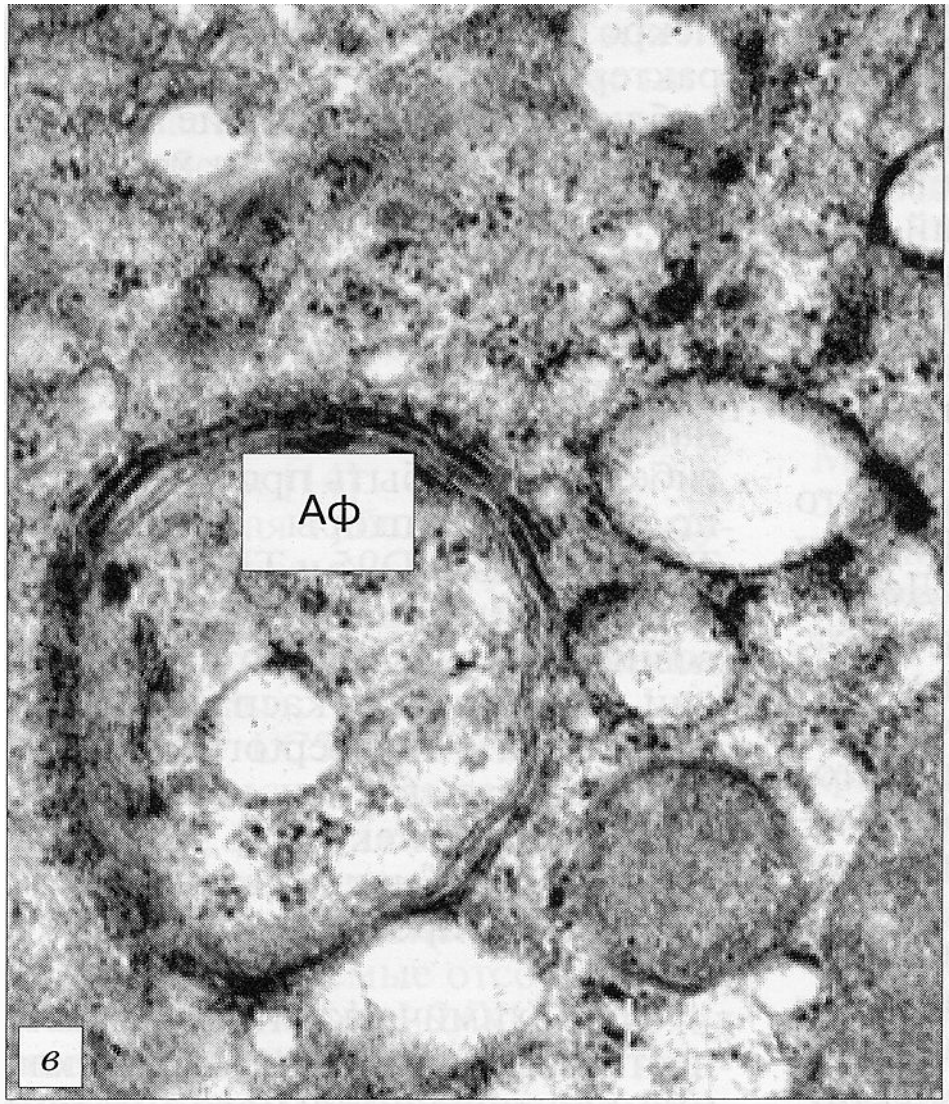

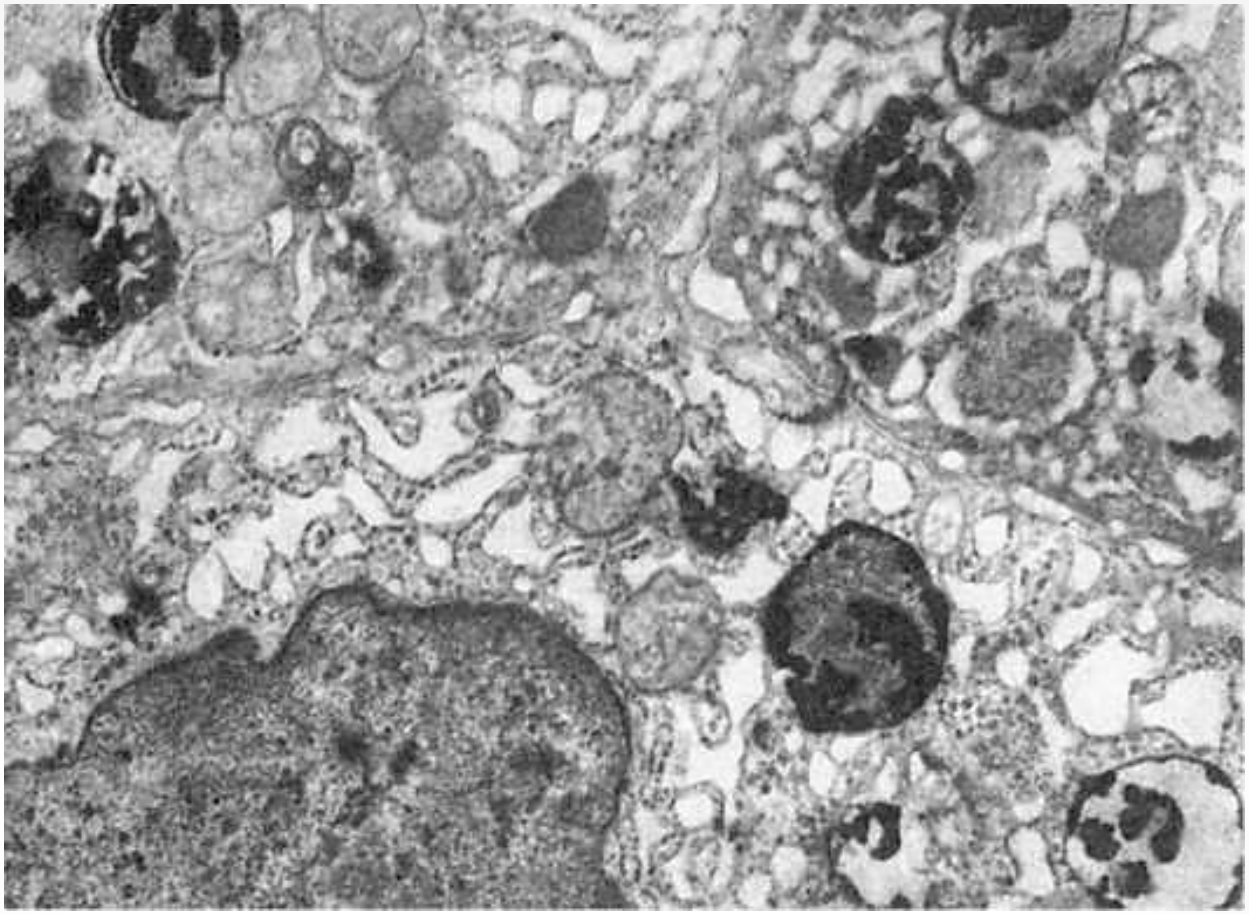

Фаголизосомы в гепатоцитах. х18 500

Удаление митохондрий, содержащих поврежденные компоненты, осуществляется через аутофагию (митофагию).

Митофагия призвана обеспечить баланс в биогенезе, обеспечивая соответствие энергетической потребности тканей.

Митофагию подразделяют на два класса:

1) «поддерживающая» митофагия - активация митофагии в ответ на повреждение митохондрий, приводя к целенаправленному удалению и деградации этих органелл.

2) митофагия, ассоциированная со стрессом или клеточной дифференцировкой.

Жизнеобеспечивающее значение митофагии включает ряд цитопротекторных результатов – уменьшение АФК, производимых поврежденными митохондриями и исключение необходимости поддержания неэффективных органелл

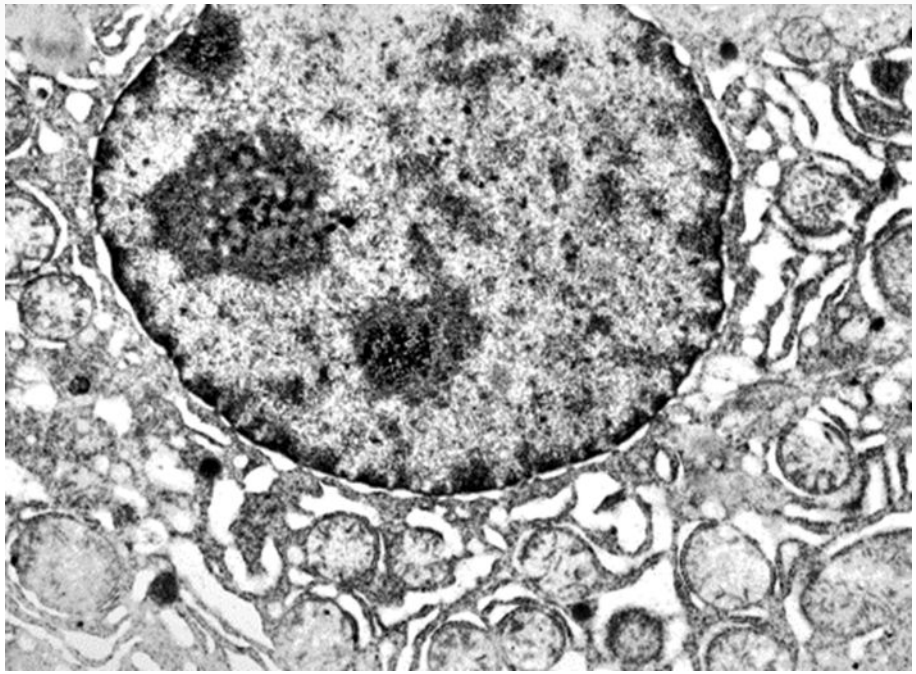

Митофагия с участием ГрЭПС в околоядерной зоне – сайте митохондриального генеза. Электронная микрофотография. Ув. х 10000.

Апоптоз
- запрограммированная гибель клеток; механизм, предусмотренный для развития и обновления тканей в физиологических условиях

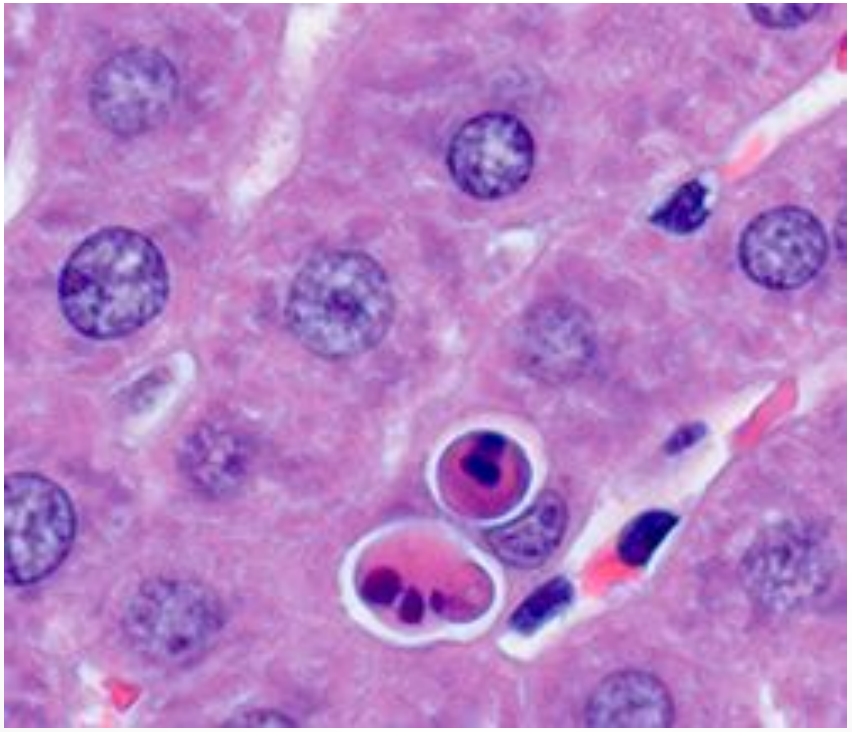

Схема микроскопических изменений при некрозе и апоптозе

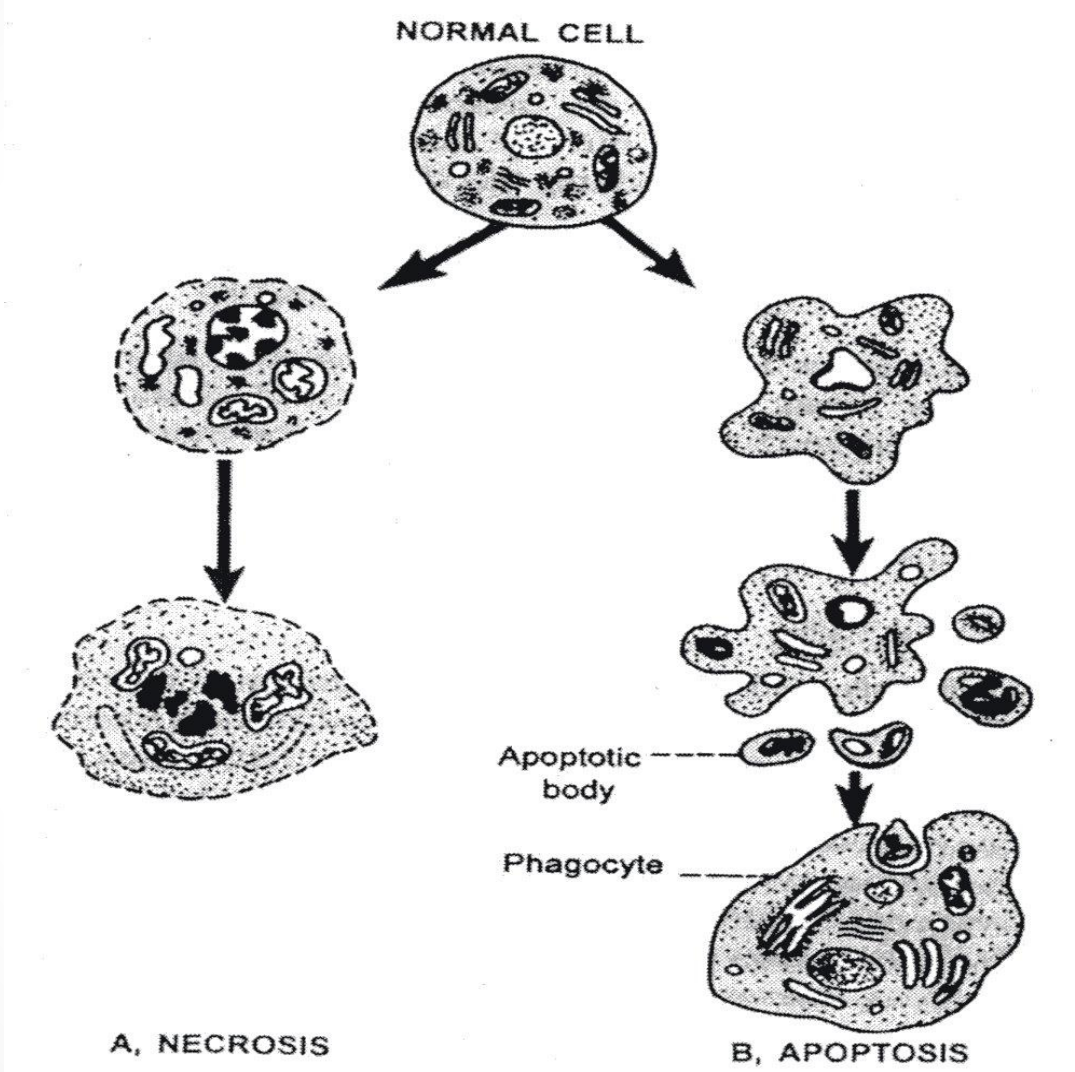

Упрощенная схема механизма апоптоза

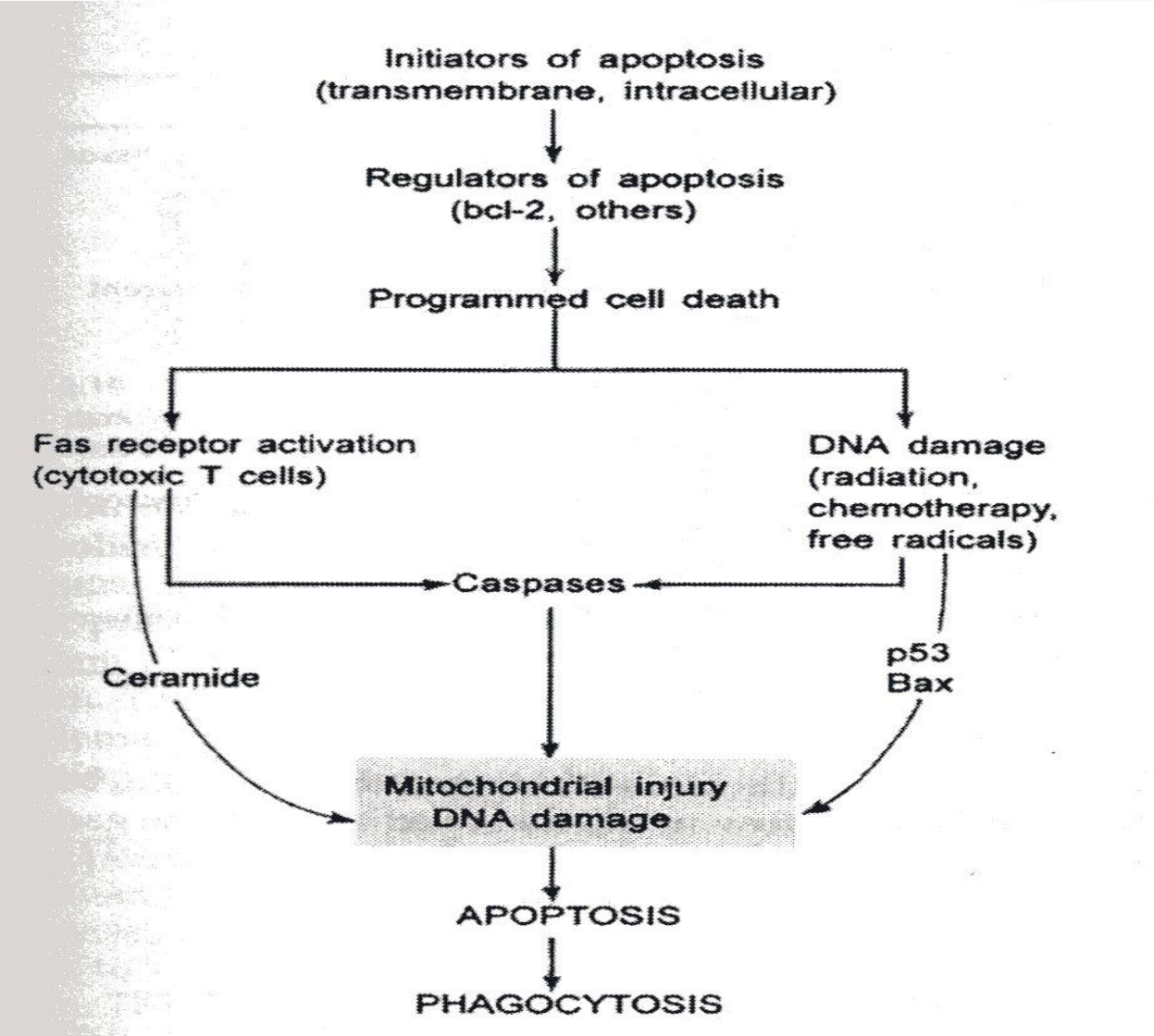

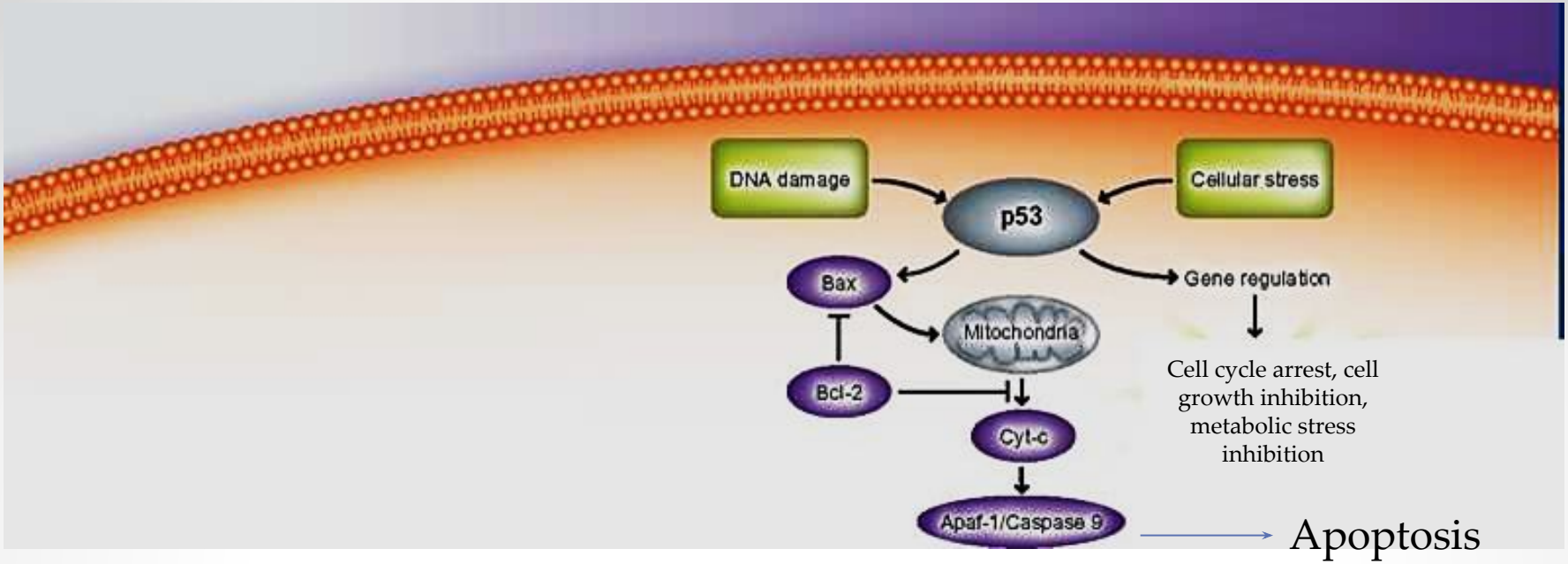

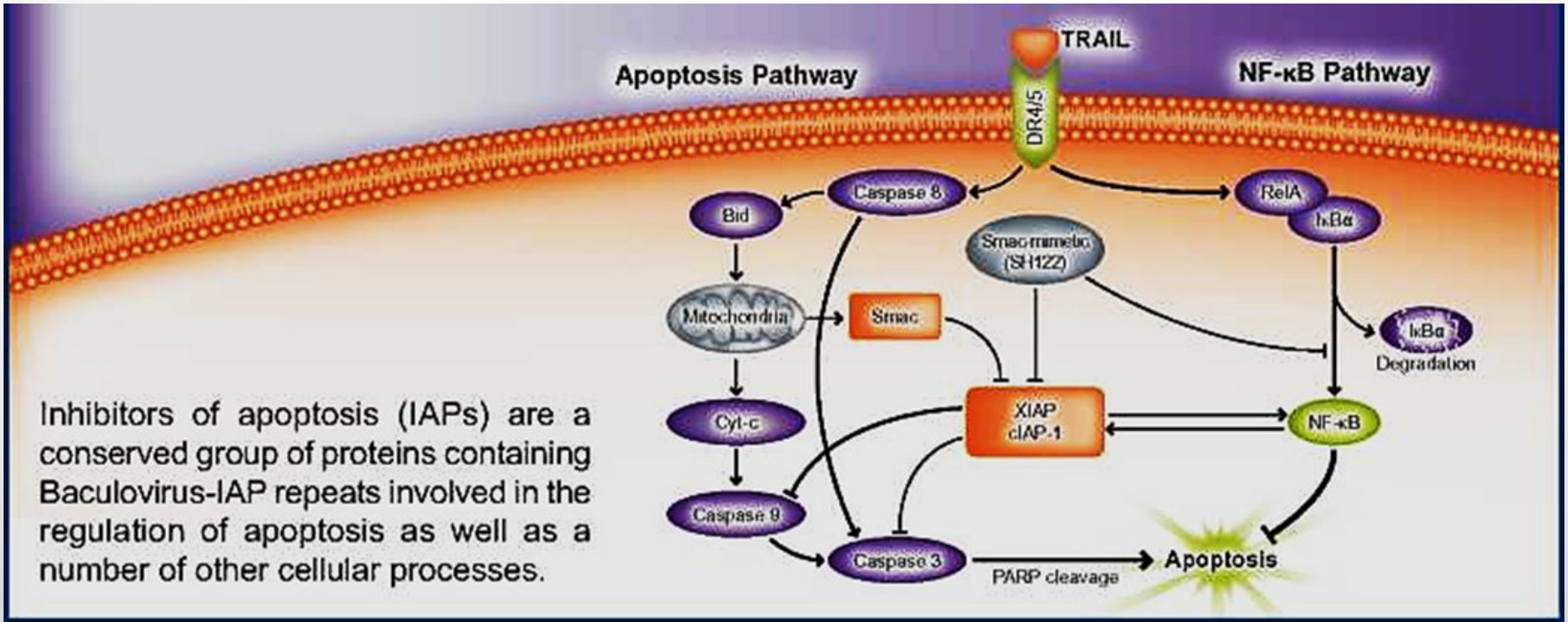

Inhibitors of apoptosis (IAPs) are a conserved group of proteins containing Baculovirus-IAP repeats involved in the regulation of apoptosis as well as a number of other cellular processes.

Апоптоз при световой микроскопии:

- гиперхроматоз ядра;
- маргинация хроматина, а затем рексис ядра;
- возможно некоторое сморщивание клетки с образованием «выпячиваний» цитоплазмы, которые в дальнейшем отделяются и обозначаются как апоптотические тельца;
- происходит распад клетки с образованием множественных апоптотических телец, которые быстро подвергаются фагоцитозу;
- Иногда клетка сморщивается и превращается в одно крупное апоптотическое тельце (тельца Каунсильмена при вирусном гепатите).

Апоптоз

- Нормальный эпителий

- Сморщивание клетки

- Апоптотические тельца

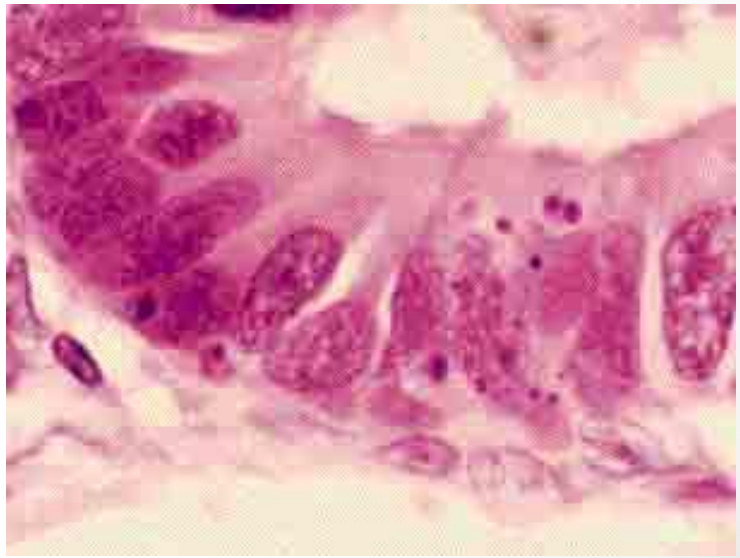

- Фагоцитоз соседними клетками

Иногда клетка сморщивается и превращается в одно крупное апоптотическое тельце (тельца Каунсильмена при вирусном гепатите)

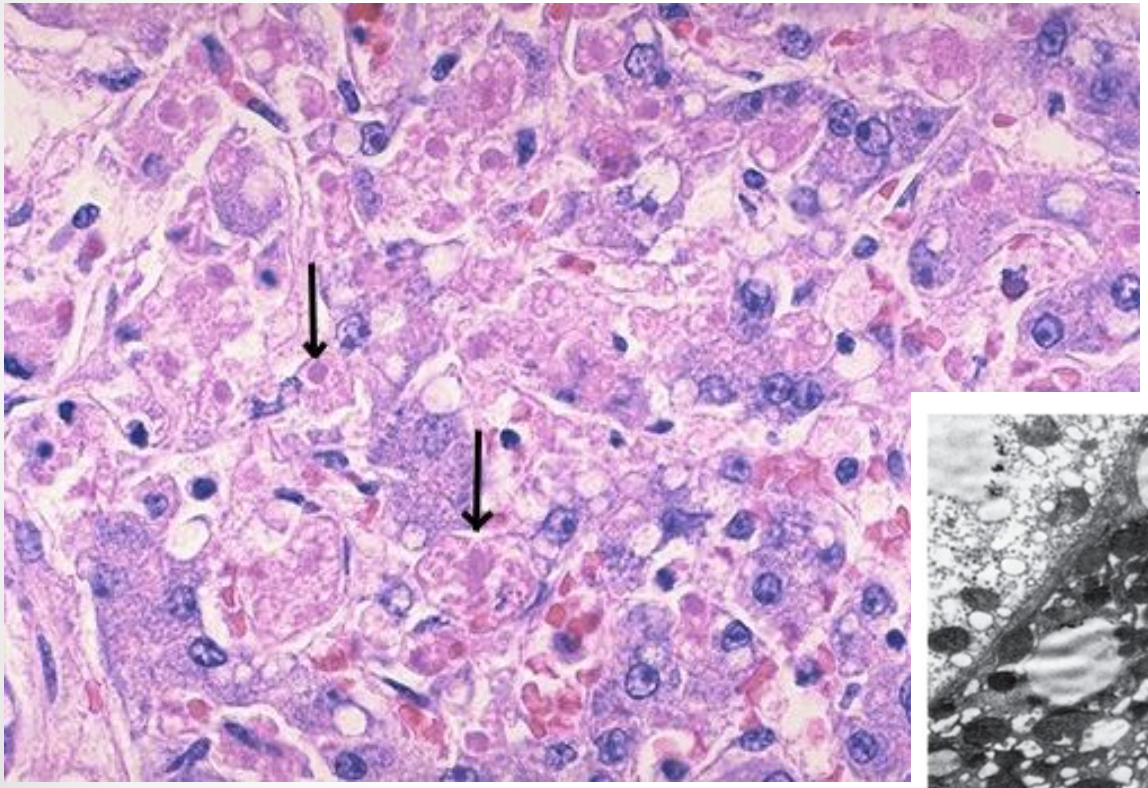

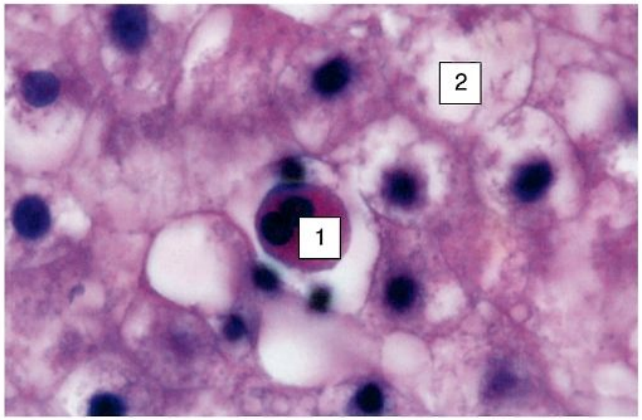

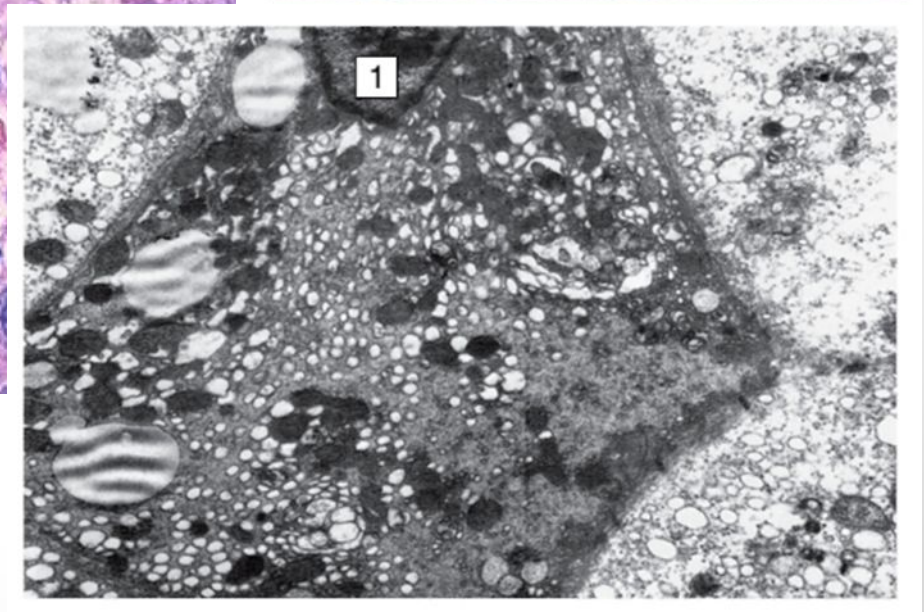

Живые клетки (синий цвет), апоптоз (зелёный цвет), некроз (красный цвет)

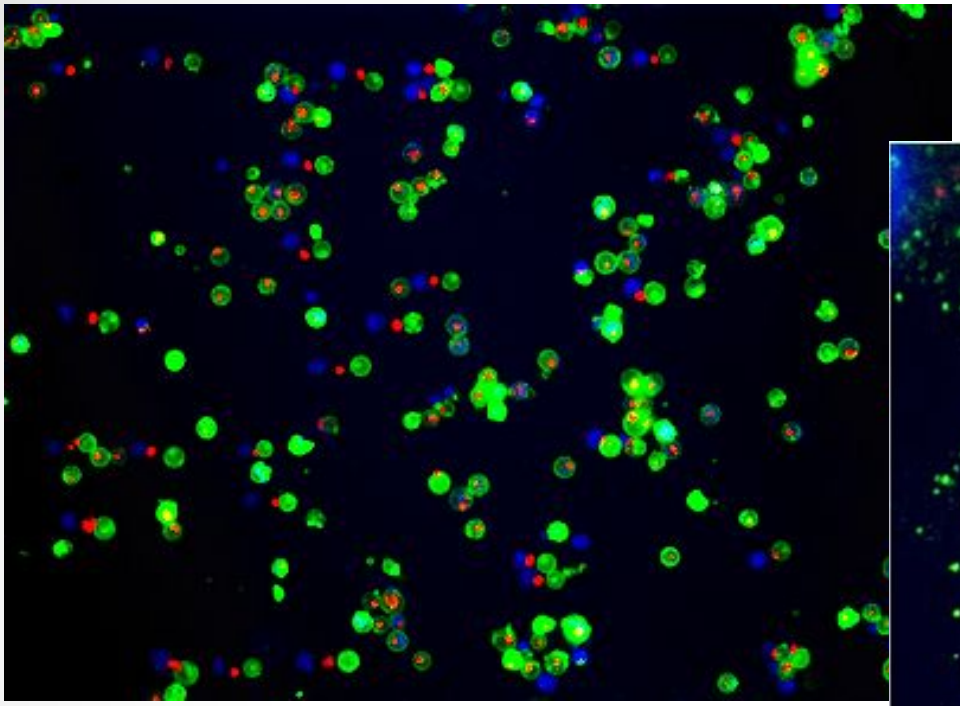

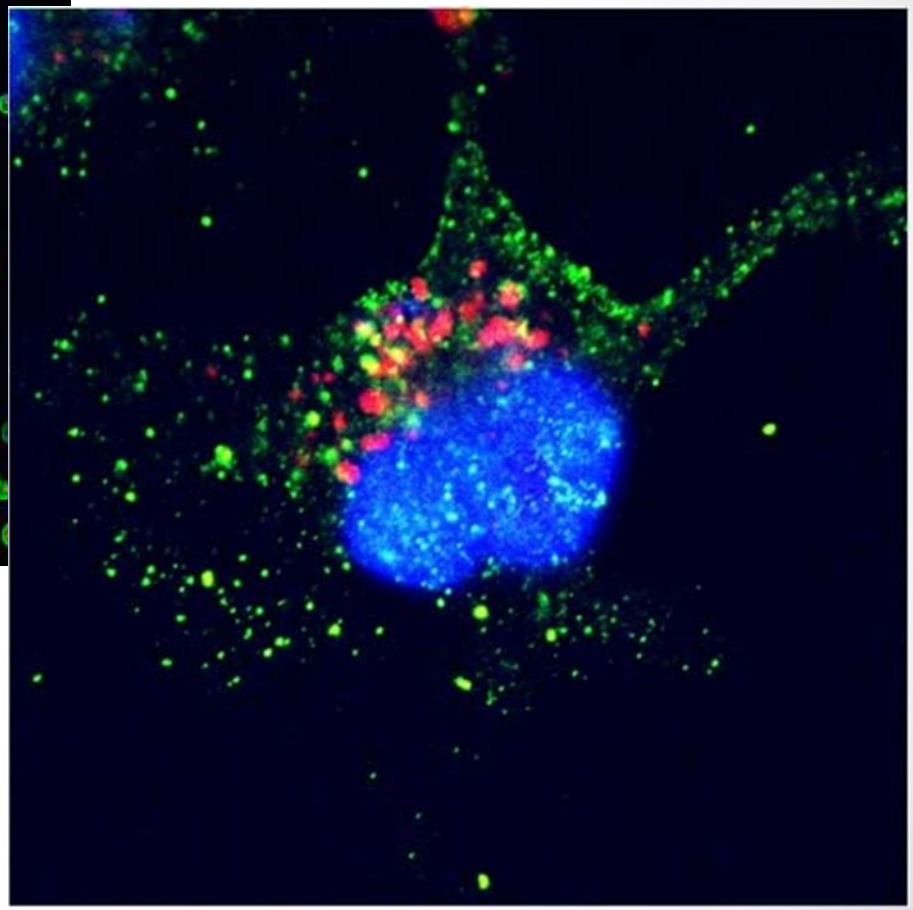

ARTS протеин (красный), активирующий каспазу-3 (зелёный); ядро – синий цвет

Экспрессия каспазы-3 в клетках ворсинчатого хориона плаценты человека

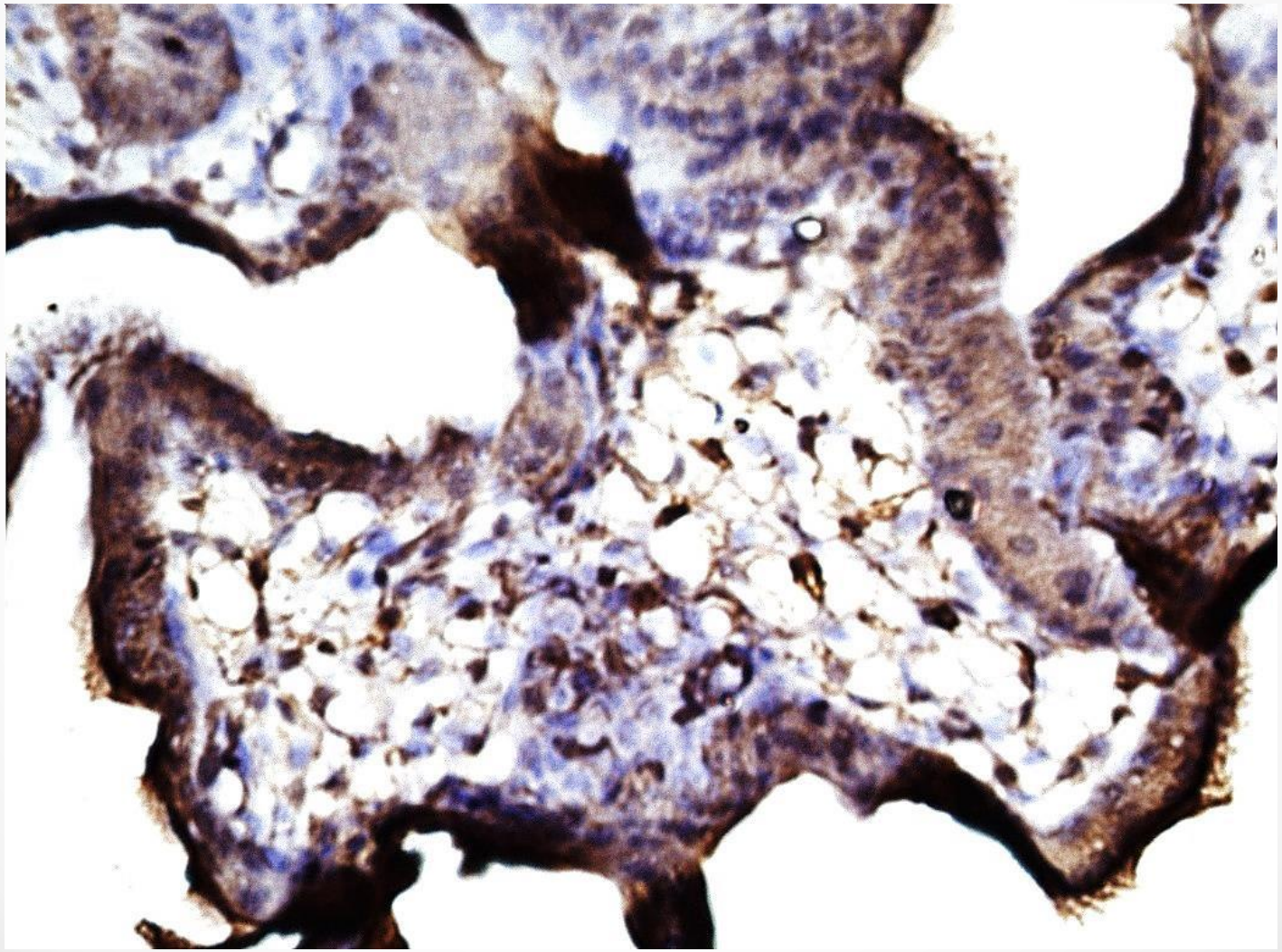

TUNEL
(*T*erminal deoxynucleotidyl transferase d*U*TP -2´-Deoxyuridine, 5´-Triphosphate *N*ick *e*nd *L*abeling)

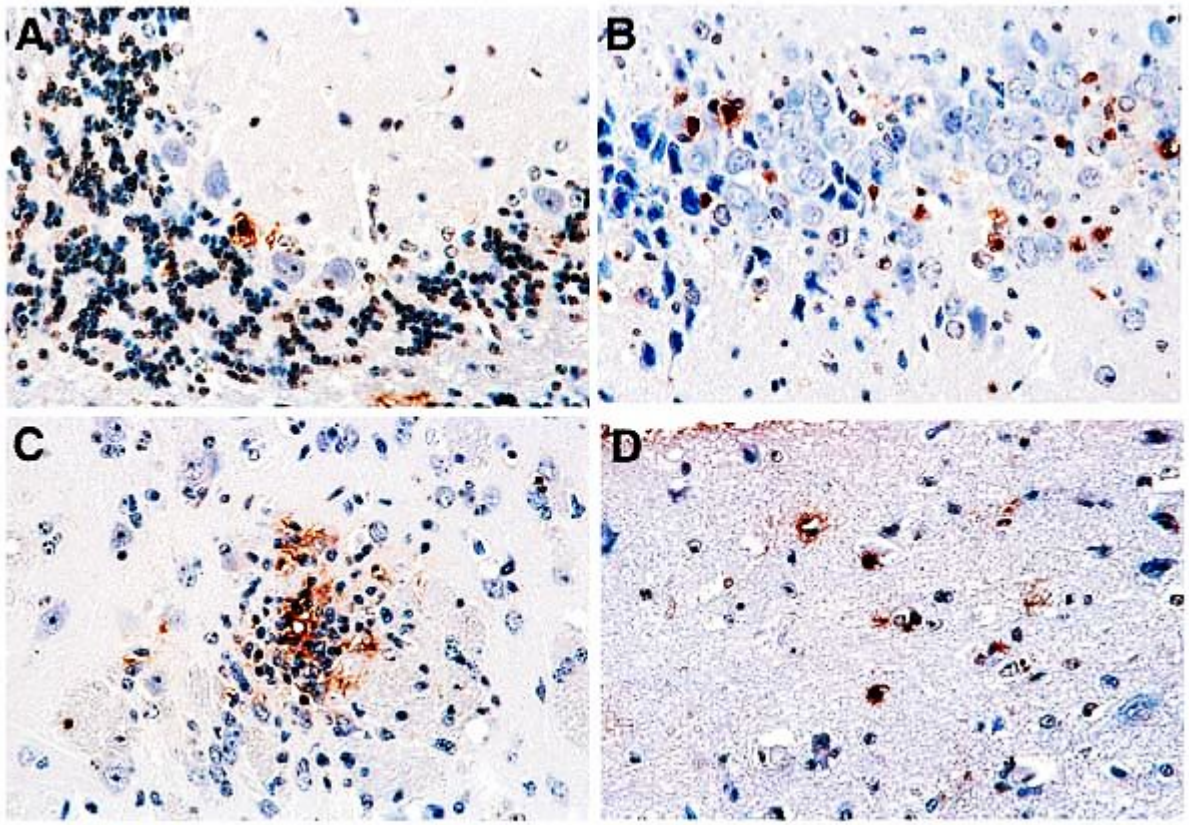

A. Мозжечок – положительная реакция в клетках Purkinje.
B. Гиппокамп. C. Глиальный узелок. D. Кора головного мозга. Ув. x200.

Ультраструктурные изменения при апоптозе. Пикноз, конденсация хроматина, кариорексис, «пузырчатость» цитолеммы

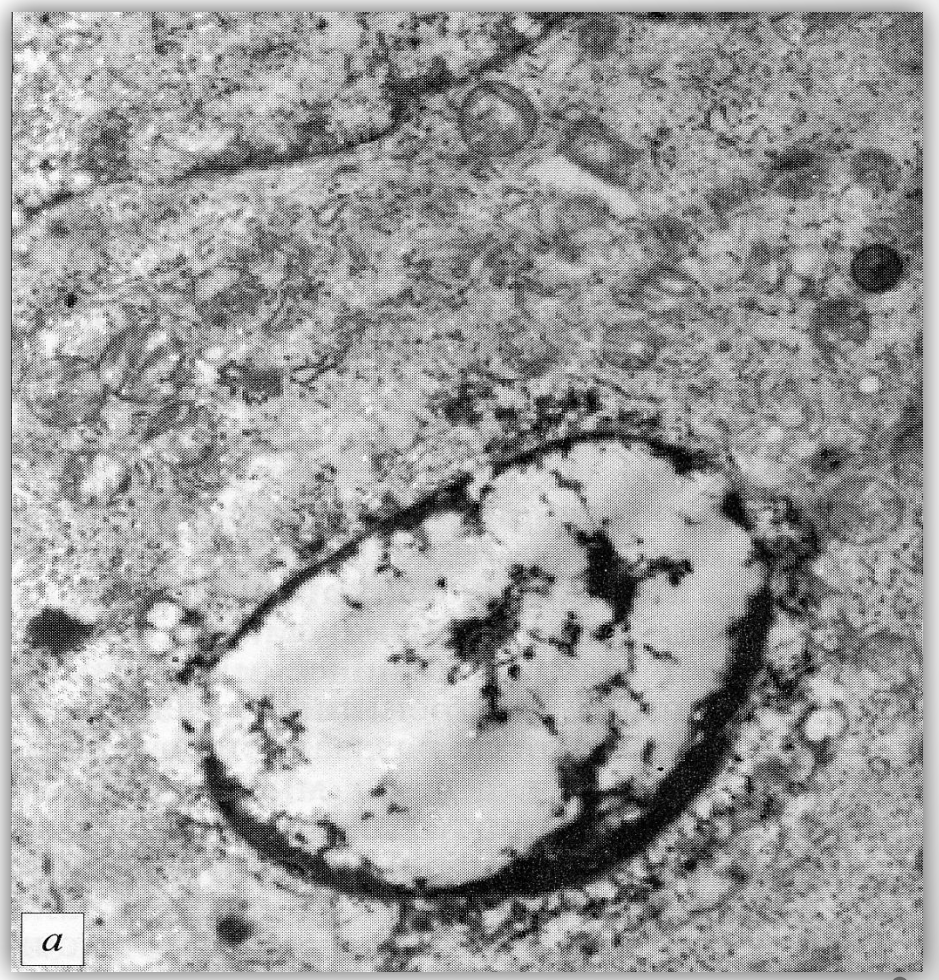

Характерные ультраструктурные изменения при при ороговении кератиноцитов с образованием кератогиалиновых гранул и пластинчатых телец, содержащих липиды

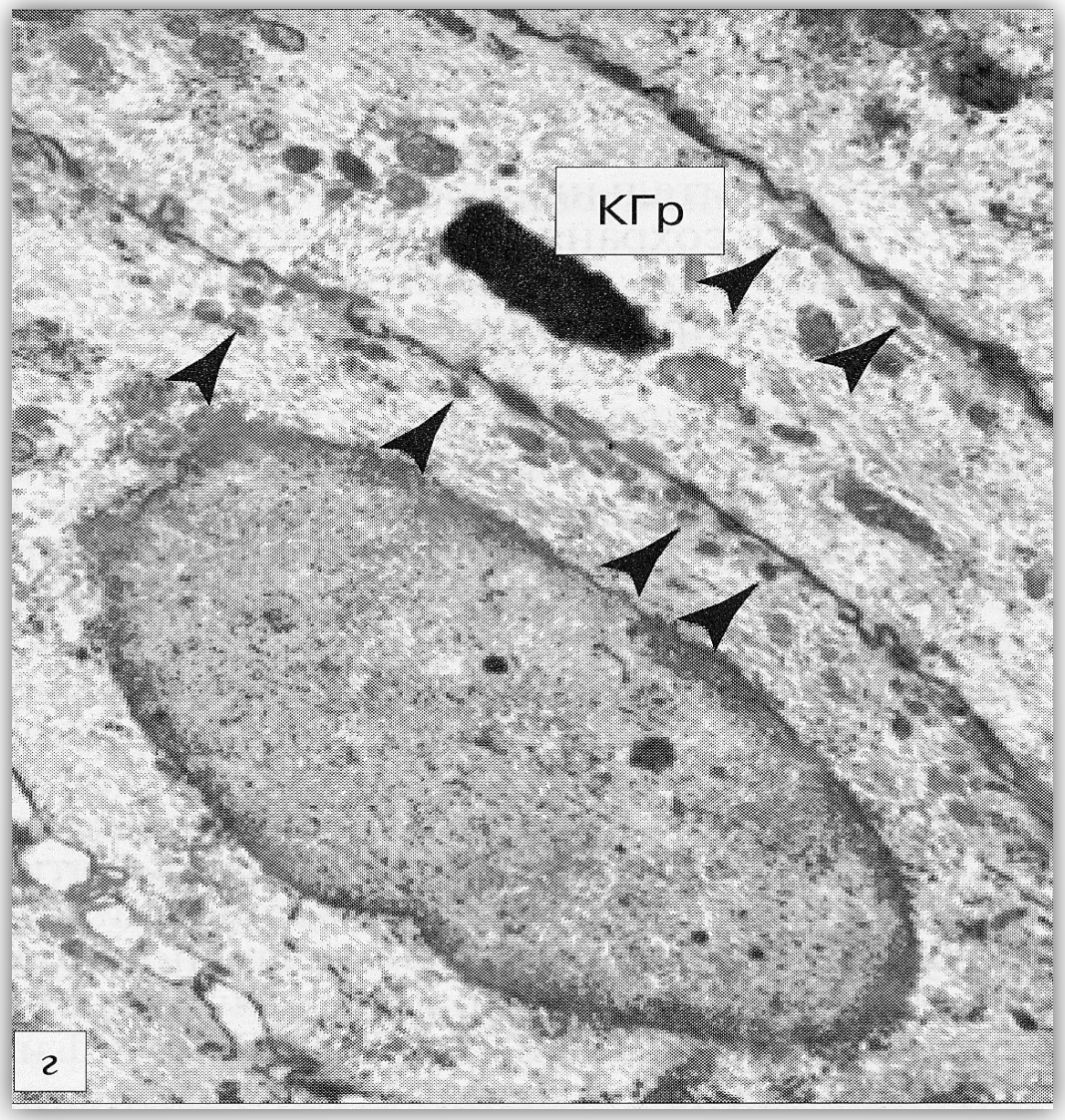

Ультраструктурные проявления смешанных форм клеточной гибели.

Постапоптический некроз клетки.

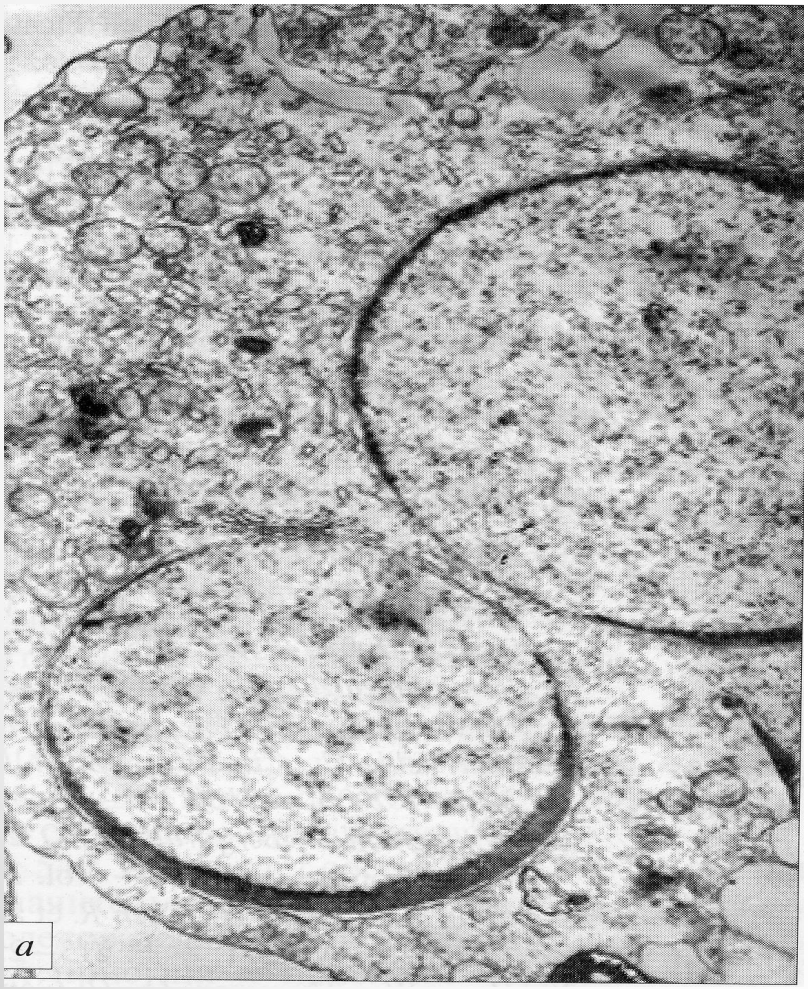

Некроз в сочетании с аутофагией

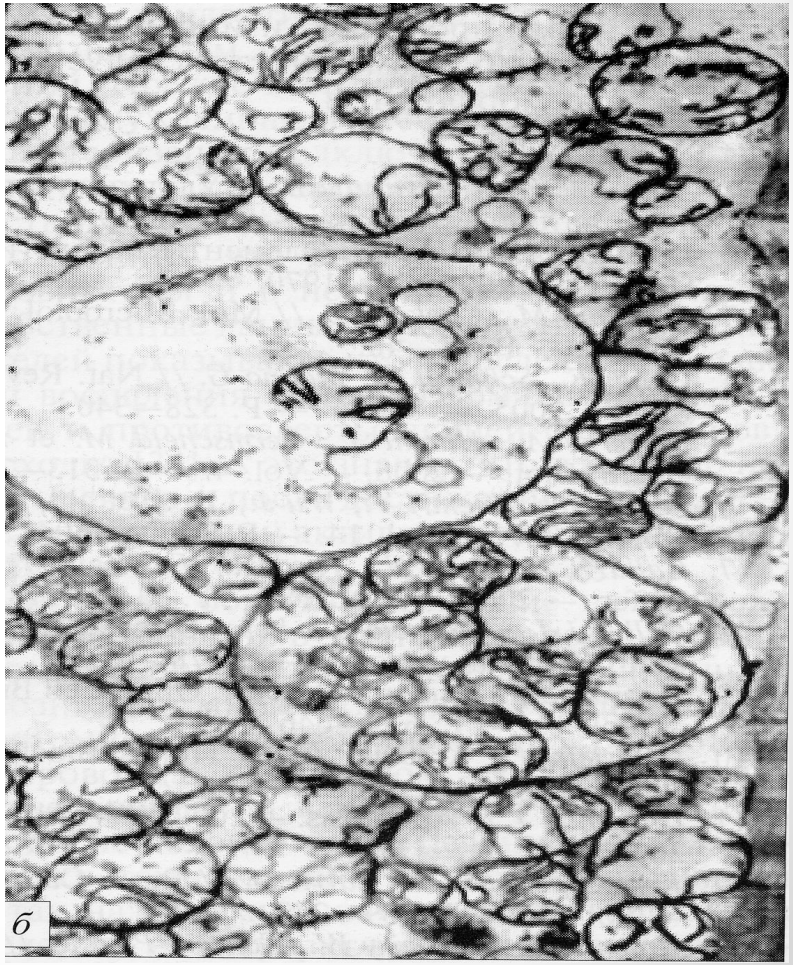

Программа апоптоза может быть запущена в процессе иммунного ответа и в условиях патологии некоторыми повреждающими факторами (излучение, вирусы), а также теми факторами, которые вызывают развитие некроза при меньшей силе их воздействия.

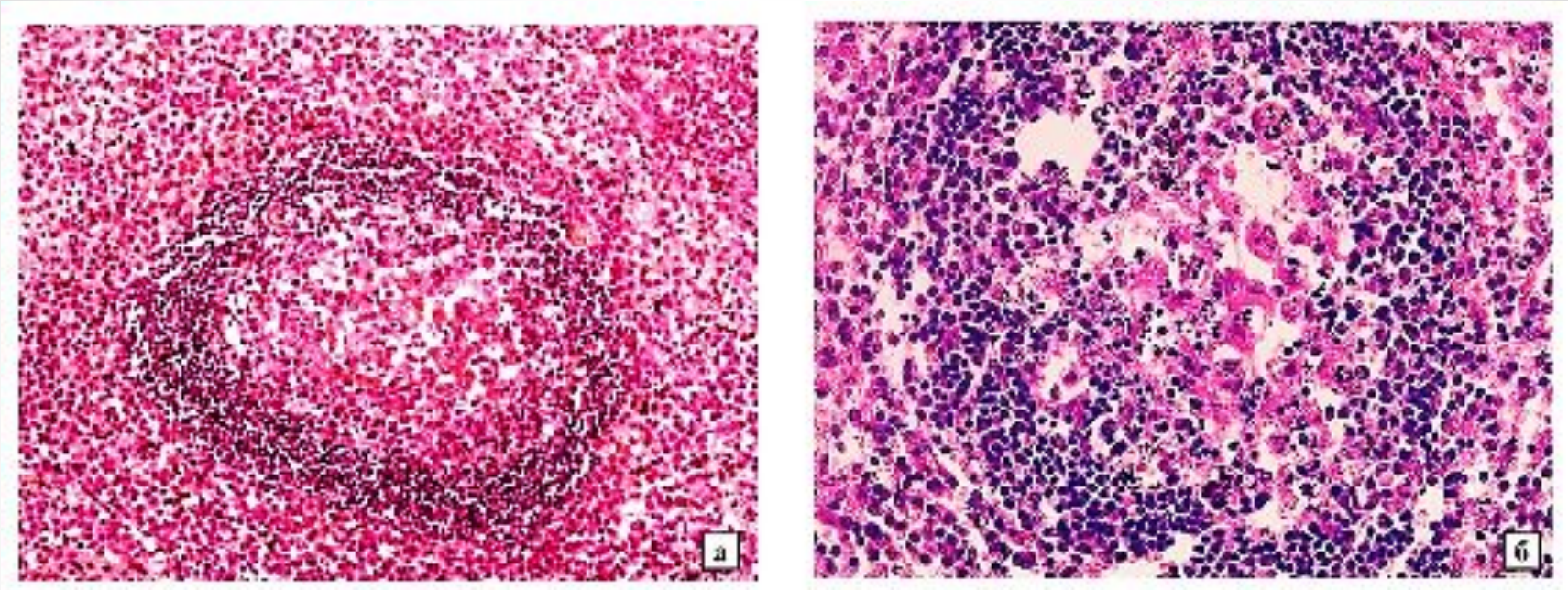

Некроз и апоптоз лимфоцитов фолликулов селезенки: в светлом (герминативном) центре лимфоидного фолликула - апоптозные тельца и фрагменты некротизированных лимфоцитов (с признаками кариопикноза, кариорексиса) фагоцитируются фолликулярными дендритными клетками и макрофагами. Окраска гематоксилином и эозином:
а - х200, б - х400

Различные примеры микроскопических изменений при некрозе

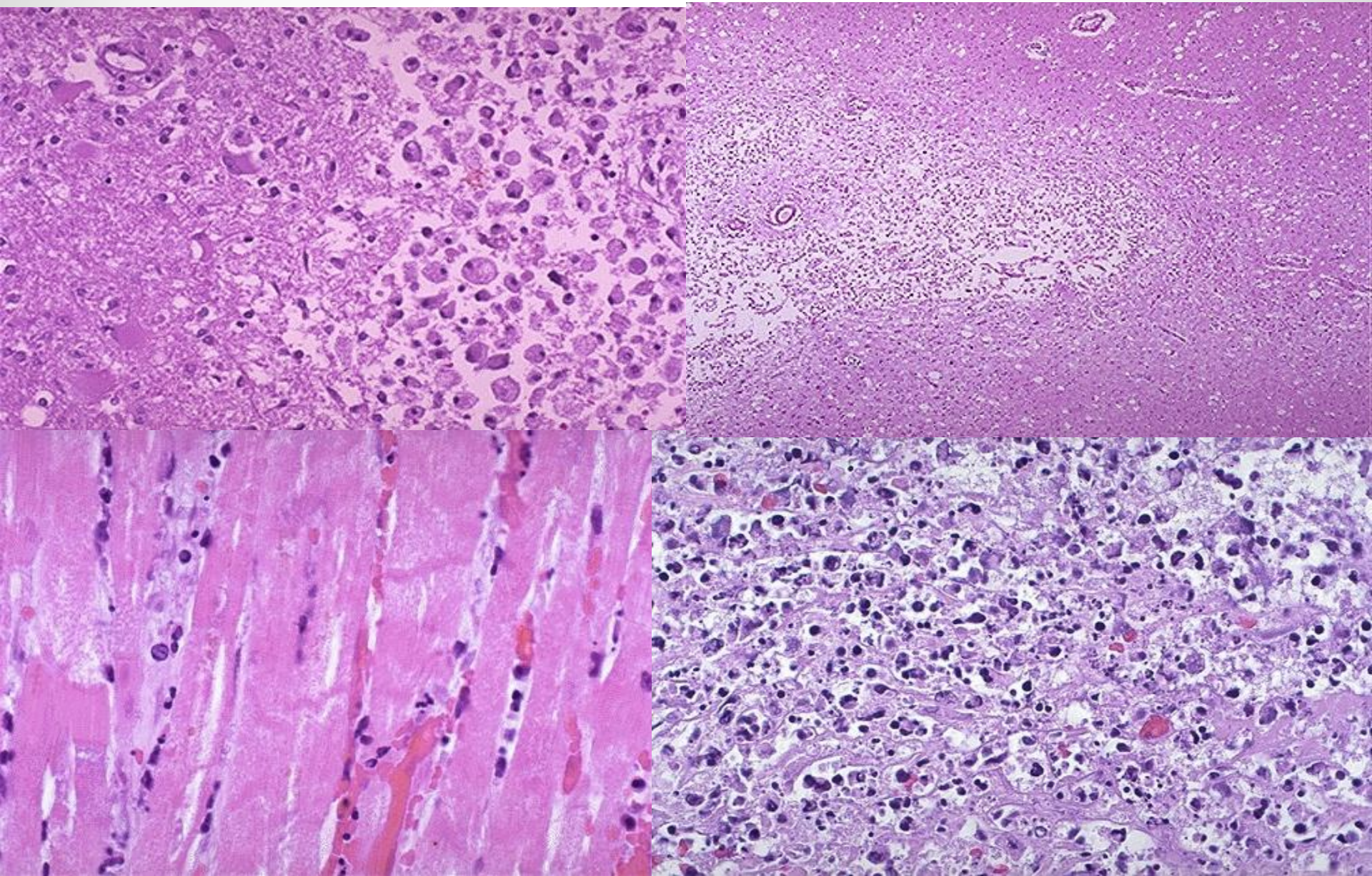

Различные варианты некроза (инфаркт почки, туберкулезная гранулёма, стеатонекрозы поджелудочной железы)

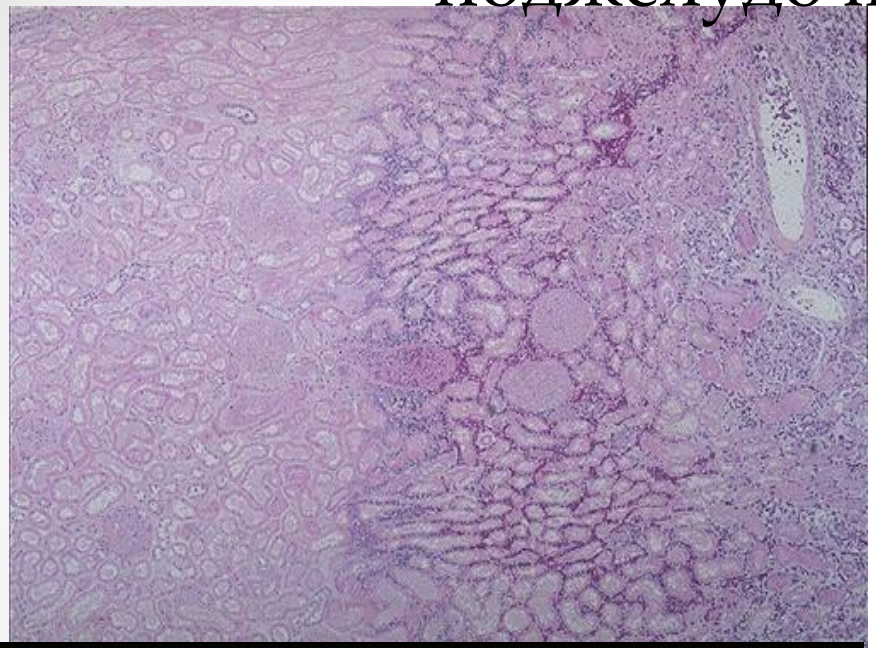

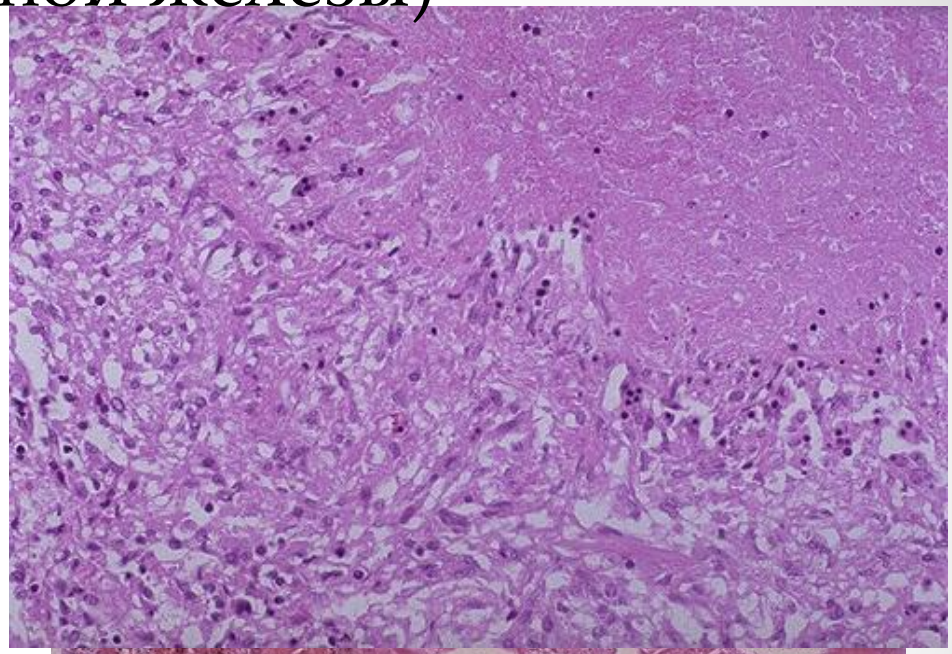

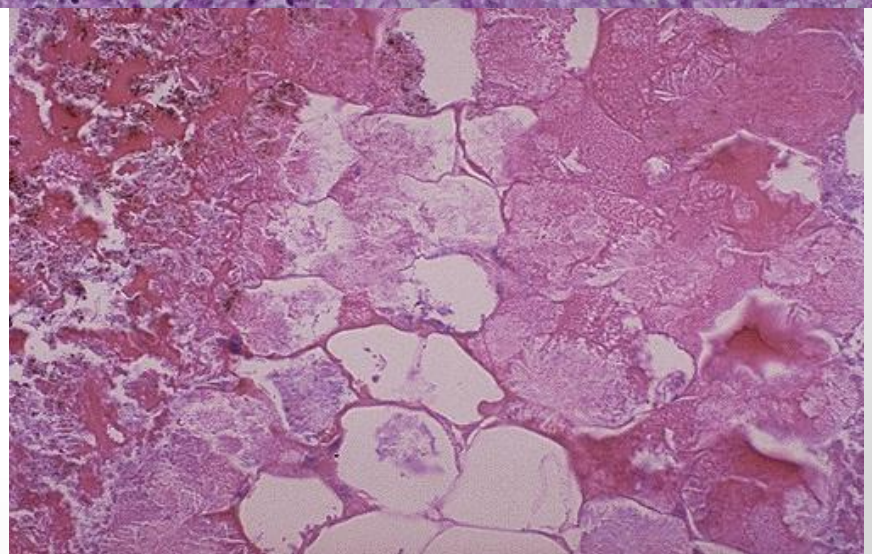

Типичные ультраструктурные изменения при некрозе. Увеличение объема клетки, умеренная конденсация хроматина, набухание органелл с разрывом цитолеммы

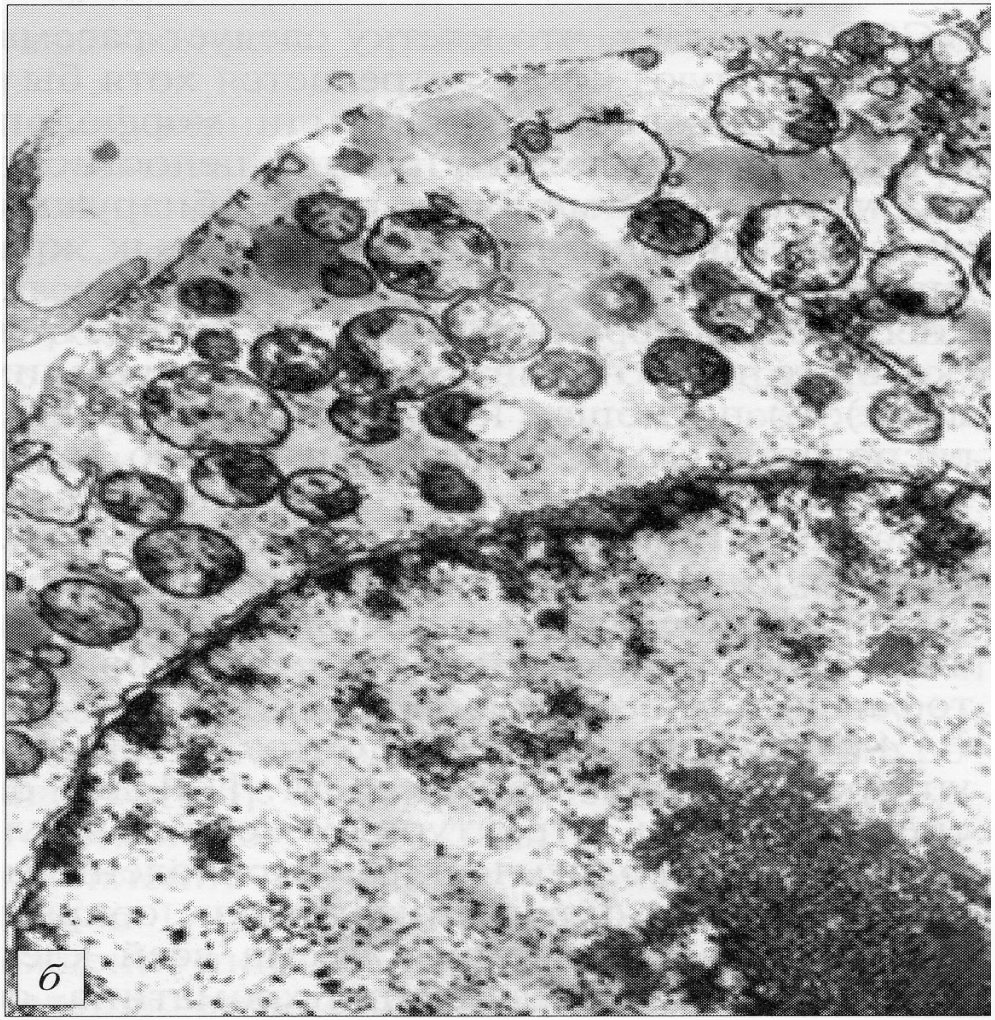
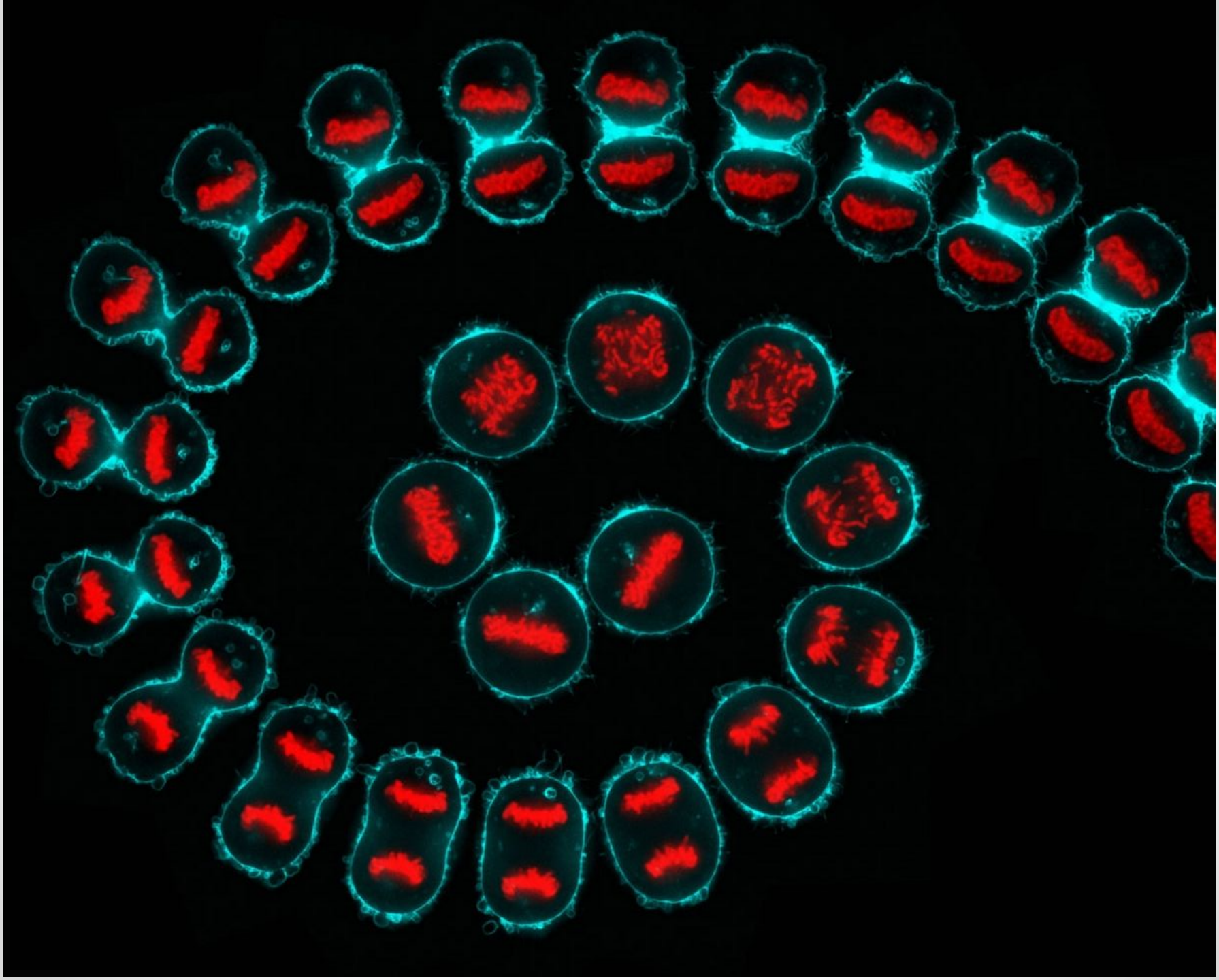
Кариорексис