САРКОЦИСТОЗЫ. БЕЗНОИТИОЗ. КРИПТОСПОРИДИОЗЫ

Царство Protozoa

Тип Apicomplexa

Класс Sporozoa

Отряд Coccidiida

Семейство Sarcocystidae

П/семейство Sarcocystinae

Род *Sarcocystis*

Виды: у свиней – *S.miescheriana (S.suicanis), S.porcifelis (S.suifelis), S.suihominis*

у овец – *S.tenella (S.ovicanis), S. gigantea (S.ovifelis)*

у КРС – *S. hirsuta (S.bovifelis), S.crusi (S.bovicanis), S.hominis (S.bovihominis),*

у лошадей – *S.bertrami*

П/семейство Toxoplasmatinae

Род *Besnoitia*

Виды: *Besnoitia besnoiti (КРС, коза –промежуточные хозяева, кошка – основной), B.tarandi (северный олень), B.wallacei (мышь, крыса – промежуточные хозяева, кошка – основной), B.bennetti (лошадь, осел)*

САРКОЦИСТОЗ –

остро, подостро, хронически и бессимптомно протекающая зоонозная протозойная болезнь сельскохозяйственных, промысловых, диких животных, птиц и человека, вызываемая простейшими – кокцидиями рода *Sarcocystis*, характеризующаяся у промежуточных (КРС, МРС, свиньи и другие) – миозитами, мышечной болью, вялостью, истощением, задержкой в росте и при сильной инвазии – гибелью.

У основных хозяев (дикие, домашние плотоядные животные и человек) болезнь называется саркоспоридиоз. Характеризуется поражением эпителиальных клеток тонкого кишечника.

Саркоцисты в грудной мышце утки

S. rileyi —у уток разных видов (поражают мышцы скелета)

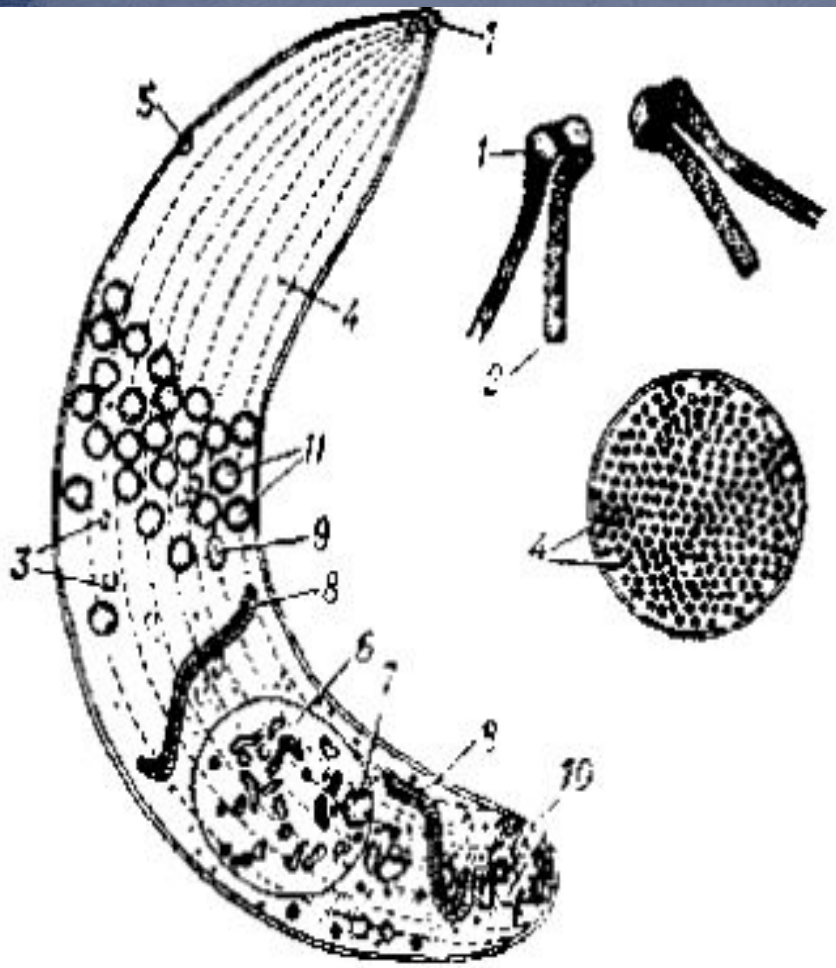

Рис. 2. Схема строения трофозоита саркоцист: 1 — полярное кольцо; 2 — конноид; 3 — фибриллы; 4 — микронемы; 5 — дискообразная гранула; 6 — ядро; 7 — ядрышко; 8 — митохондрии; 9 — центральная вакуоль; 10 — вакуоли; 11 — центральные гранулы.

Саркоцисты в мышцах пищевода

Ооцисты саркоспоридий Трофозоит саркоцист

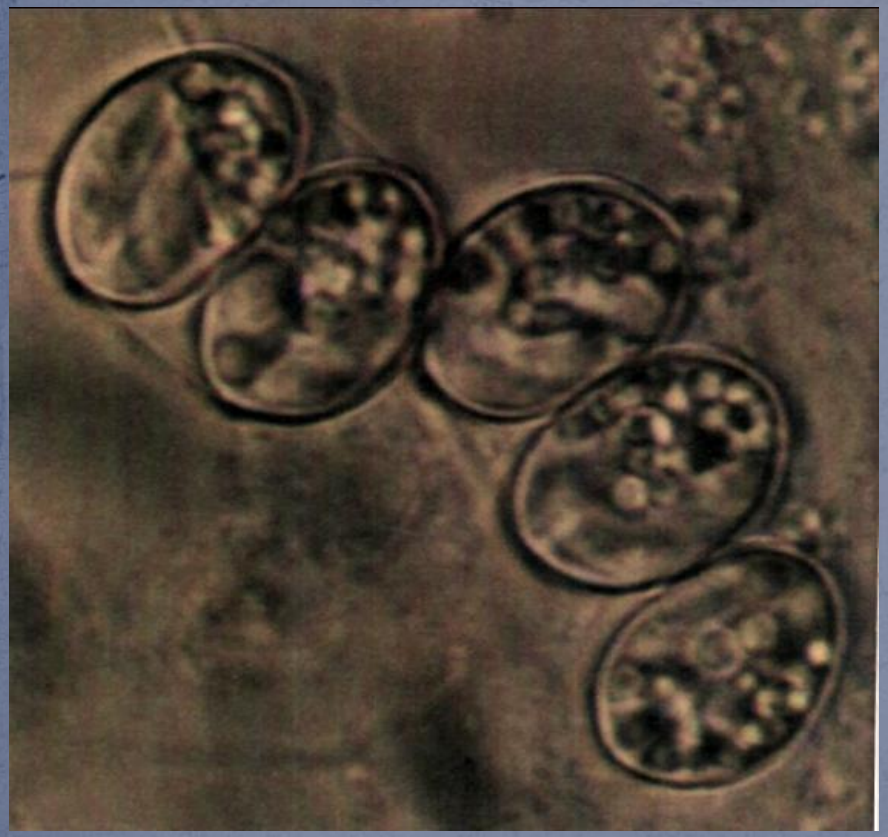

S. hominis (=S. bovihominis)

S.gigantea (= S.ovifelis)

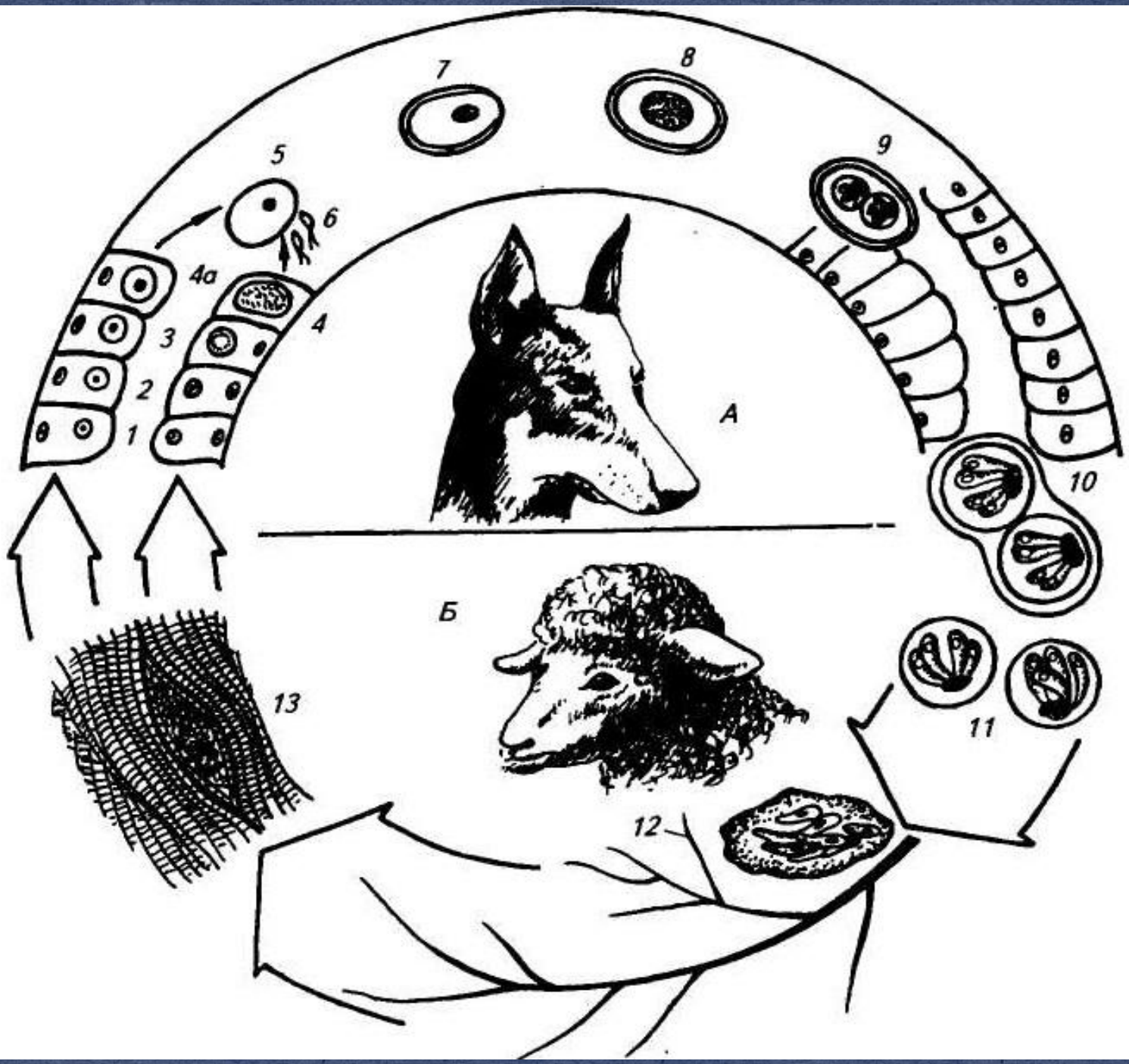
7
8
5
9
6
4а
4
3
2
1
А
10
Б
13
11
12

Эпизоотологические данные

Болезнь распространена повсеместно. Сезонность не выражена. Только одна собака способна выделить в сутки 30 млн ооцист, что обуславливает высокую степень заражения саркоцистозом промежуточных хозяев.

Ооцисты устойчивы во в внешней среде, могут сохранять жизнеспособность более 3 лет, перезимовывать в почве, переносить замораживание и оттаивание. Поражается (промежуточные) молодняк в возрасте с 3 – 6-месячного (и более) возраста.

Прижизненная диагностика

У промежуточных хозяев – миозиты, атрофия мышечной ткани, образование некротических участков, хромота, эндокардиты и миокардиты, диарея и временные параличи.

У основных хозяев – кишечный синдром (диарея, рвота, аллергические реакции).

Лабораторная диагностика включает исследование свежих фекалий по методу Дарлинга или Фюллеборна у основных хозяев на обнаружения в их фекалиях ооцист и спороцист паразита.

Посмертная диагностика

Сильное истощение животных, дряблость мышц, серозно-студенистые инфильтраты в межмышечной соединительной ткани и др. изменения. Гиперемия слизистой оболочки тонкого кишечника, особенно ворсинок.

Для обнаружения цист используют компрессорный метод Лубянецкого, исследуют кусочки миокарда, ножек диафрагмы и других тканей, окрашенные водным раствором краски Романовского – Гимза.

Для обнаружения мерозоитов используют метод М. Кщаг (1971). Берут 25 г мышечной ткани, помещают в фарфоровую ступку, добавляют 1-2 мл физиологического раствора и тщательно растирают. Затем берут каплю полученной суспензии, помещают ее на обезжиренное предметное стекло, покрывают покровным и микроскопируют при затемненном поле. Мерозоиты видны в виде банановидных образований.

Sarcocystosis.
Эозинофильный миозит

Ветеринарно-санитарная оценка мяса

При обнаружении саркоцист в мышцах, но при отсутствии в них дегенеративных изменений, туши и другие продукты убоя направляют для изготовления вареных колбас или консервов.

При поражении туши саркоцистами и наличии изменений в мышцах (истощение, гидремия, обесцвечивание, обызвествление мышечной ткани, дистрофические изменения), тушу и органы направляют на утилизацию. Шпик свиней и внутренний жир, кишки и шкуры животных всех видов используют без ограничений.

Безноитиоз –

остро, подостро и хронически протекающая болезнь КРС, северных оленей, пресмыкающих, грызунов и однокопытных вызываемая простейшими рода *Besnoitia*, характеризующаяся отеками кожи, выпадением волос, образованием на коже бугристости и складчатости, увеличением лимфатических узлов, орхитами у самцов.

- У КРС – *B. besnoiti*;
- у северного оленя - *B. tarandi*;
- *B. wallacei* у грызунов;
- *B. bennetti* у лошадей и ослов.

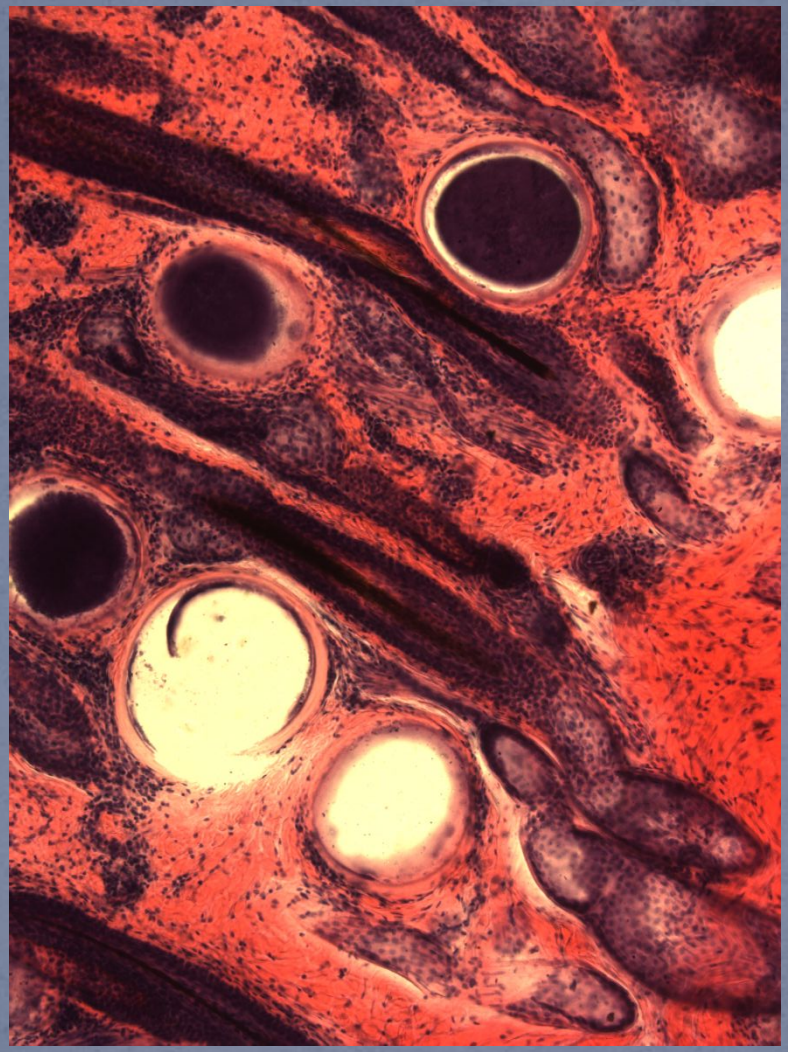

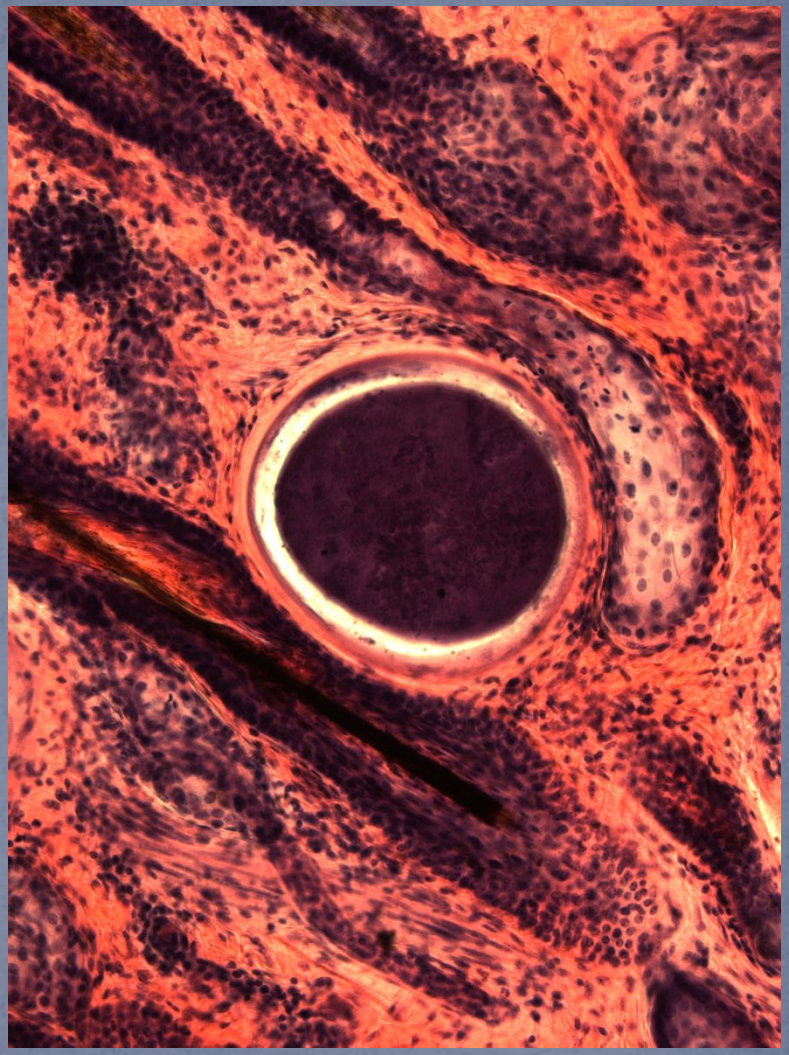

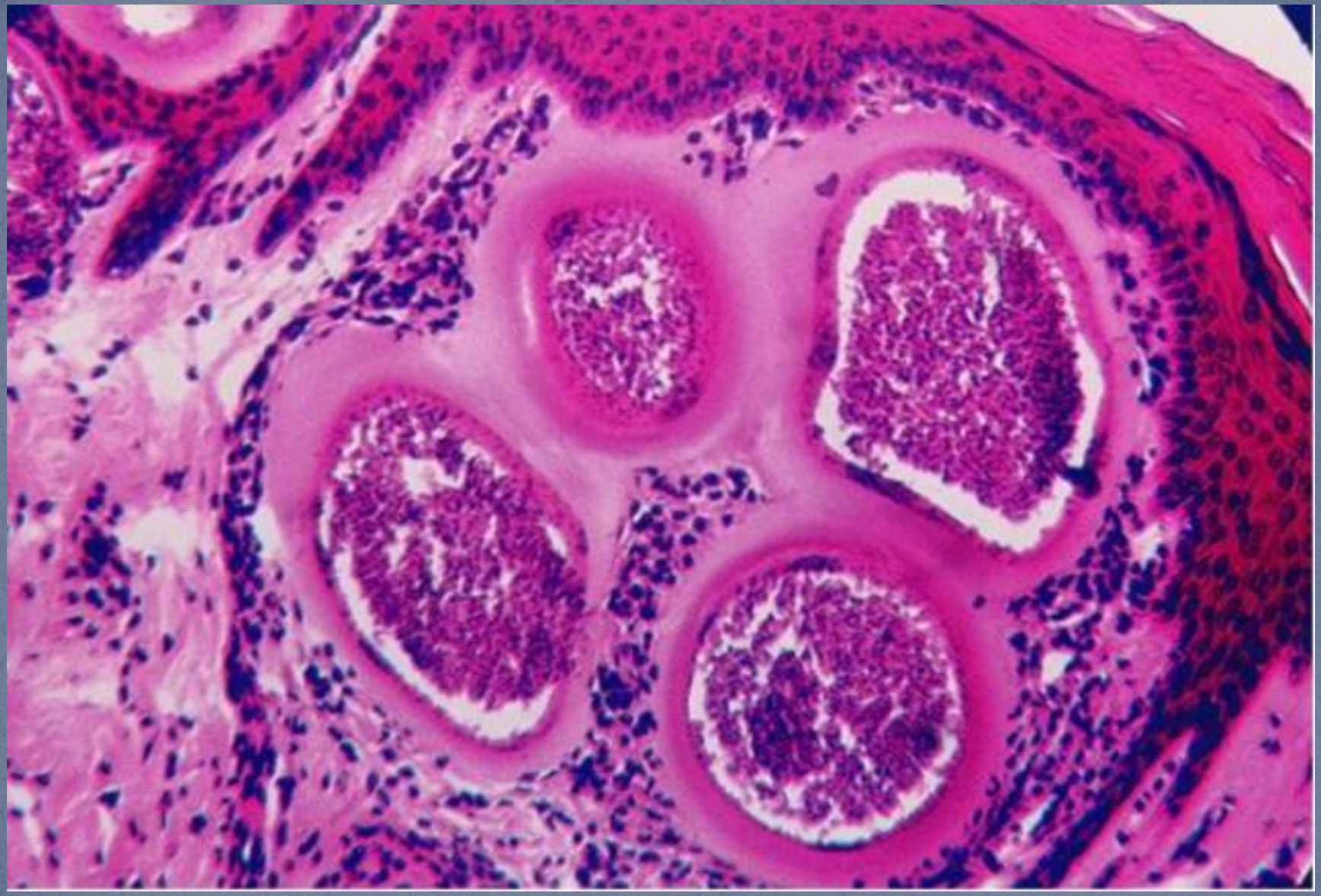

Цикл развития *B. besnoiti*

Основной хозяин

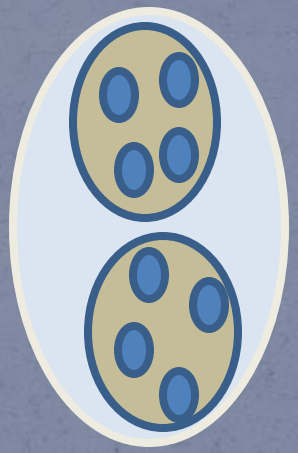

промежуточный

Эпизоотологические данные

Распространены в Северной и Южной Америке, Африке, некоторых странах Азии и в Европе. В восточных областях Казахстана распространен в полупустынных зонах по берегам рек, где много зарослей камыша и различных кустарников. В странах тропического и субтропического поясов. Встречаются и в северных широтах (*B. tarandi*) у северного оленя.

Болеет крупный рогатый скот старше шести месяцев. Экспериментально удается заразить кровью больных коров или цистами кроликов, овец и коз. Источник инвазии - больные или переболевшие животные.

Прижизненная диагностика

- Кожа отекает, становится грубой, толстой, бугристой и крупно-складчатой. На воспаленных участках волосы выпадают, нарушается терморегуляция кожи. Больные животные тяжело переносят болезнь, развивается светобоязнь. Цисты можно увидеть невооруженным глазом на склере и конъюнктиве глаза, на слизистой оболочке носа. Нередко болезнь завершается летальным исходом.
- Мазки крови
- Гистологический анализ кусочков отечной или бугристой кожи или мазки, приготовленные из цист
- РСК, РДСК и ИФА. Антитела при безноитиозе появляются на 15-18-е сутки болезни.

Посмертная диагностика

Трупы истощены. На коже, в местах, где были отеки, имеются облысевшие места. При снятии кожи резко выступают подкожные отеки в области подгрудка, брюшной полости, мошонки и конечностей. В коже (на разрезе), в подкожной клетчатке, на склере глаз, слизистых оболочках носоглотки и трахеи, а также во всех апоневрозах мышц видны цисты в виде беловатых узелков величиной с просяное зерно. У быков увеличены семенники, паренхима их перерождена, мошонка утолщена, бугриста, на разрезе в коже и паренхиме семенников много видно цист. Остальные органы без видимых изменений. При убое животных цисты обнаруживают в коже, в подкожной клетчатке, в мышечных фасциях и в лимфатических узлах. Если такие цисты раздавить на предметном стекле, то они будут такие же, как в крови.

Криптоспоридиозы –

это протозойные остро, подостро и хронически протекающие зоонозные болезни домашних, диких животных, птиц и человека, вызываемые гомоксенными паразитами рода *Criptosporidium* и характеризующиеся поражением тонкого кишечника, сопровождающиеся устойчивой диареей, прогрессивным исхуданием, обезвоживанием, иногда поражением дыхательный путей, нарушением иммунного статуса и массовой гибелью молодняка.

Cryptosporidium muris

Хозяева: большинство видов (мышь, серая крыса, морская свинка, золотистый хомячок, кошка, собака, крупный и мелкий рогатый скот, лошадь, олень, кролик, свинья, человек)

C. andersoni

Хозяева: крупный рогатый скот *Bos taurus,* потенциально двугорбый верблюд *Camelus bactrianus*

C. meleagridis

Хозяева: индейка, гусь, перепел, курица, павлин

C. baileyi

Хозяин: домашняя курица

C. felis

Хозяин: домашняя кошка

C.pellerdyi

Хозяин: собака

C. serpentis

Хозяева: рогатая змея, крысиная змея, мадагаскарский удав

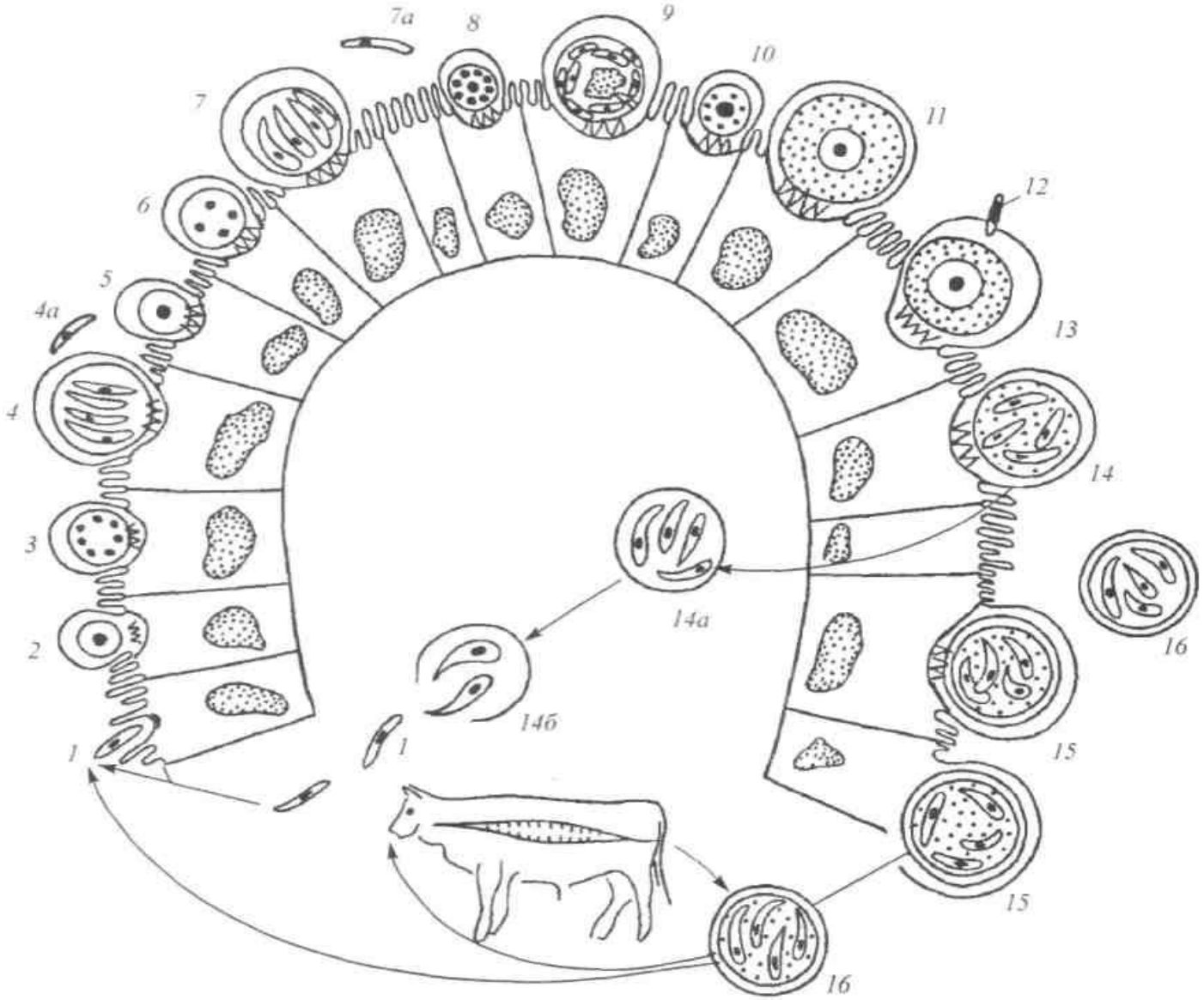

Рис. 121. Схема жизненного цикла *Cryptosporidium parvum* в организме теленка.

1—14 — эндогенные стадии развития в зоне щеточной каймы энтероцитов: *1* — спорозоит; *2, 3* — мерогония; *4* — расширенный мероит; *4а* — мерозоит 1-й генерации; *5—7* — мерогония 2-й генерации; *7а* — мерозоит 2-й генерации; *8, 9* — микрогаметогенез; *10, 11* — макрогаметогенез; *12* — микрогамета; *13* — оплодотворение; *14* — спорулированная ооциста; *14а* — тонкостенная ооциста; *14б* — высвобождение спорозоитов (*1*) из разрушенной ооцисты; *15, 16* — ооцисты: *15* — толстостенная ооциста; *16* — ооциста в просвете кишки или вне организма; *стрелки* — направление развития.

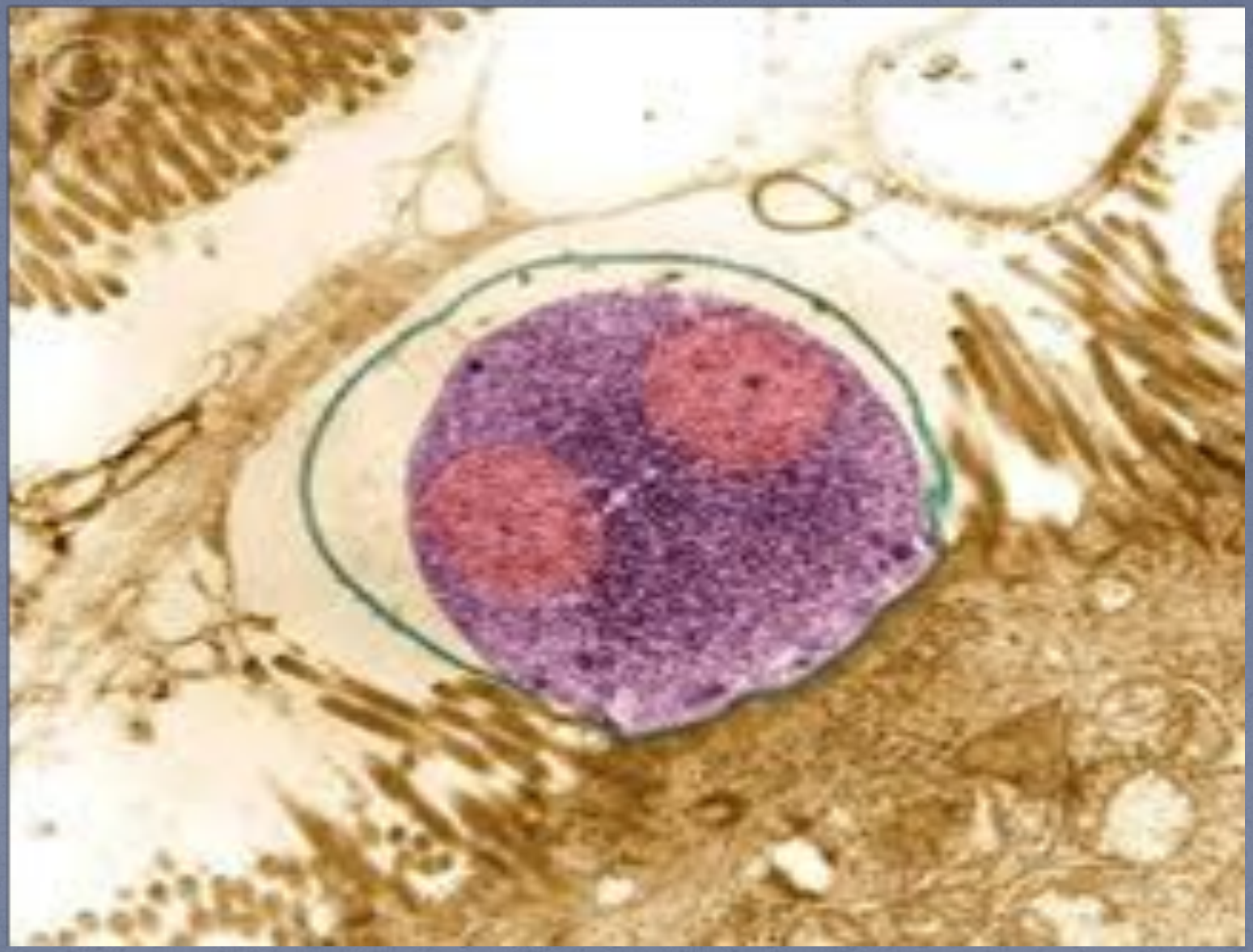

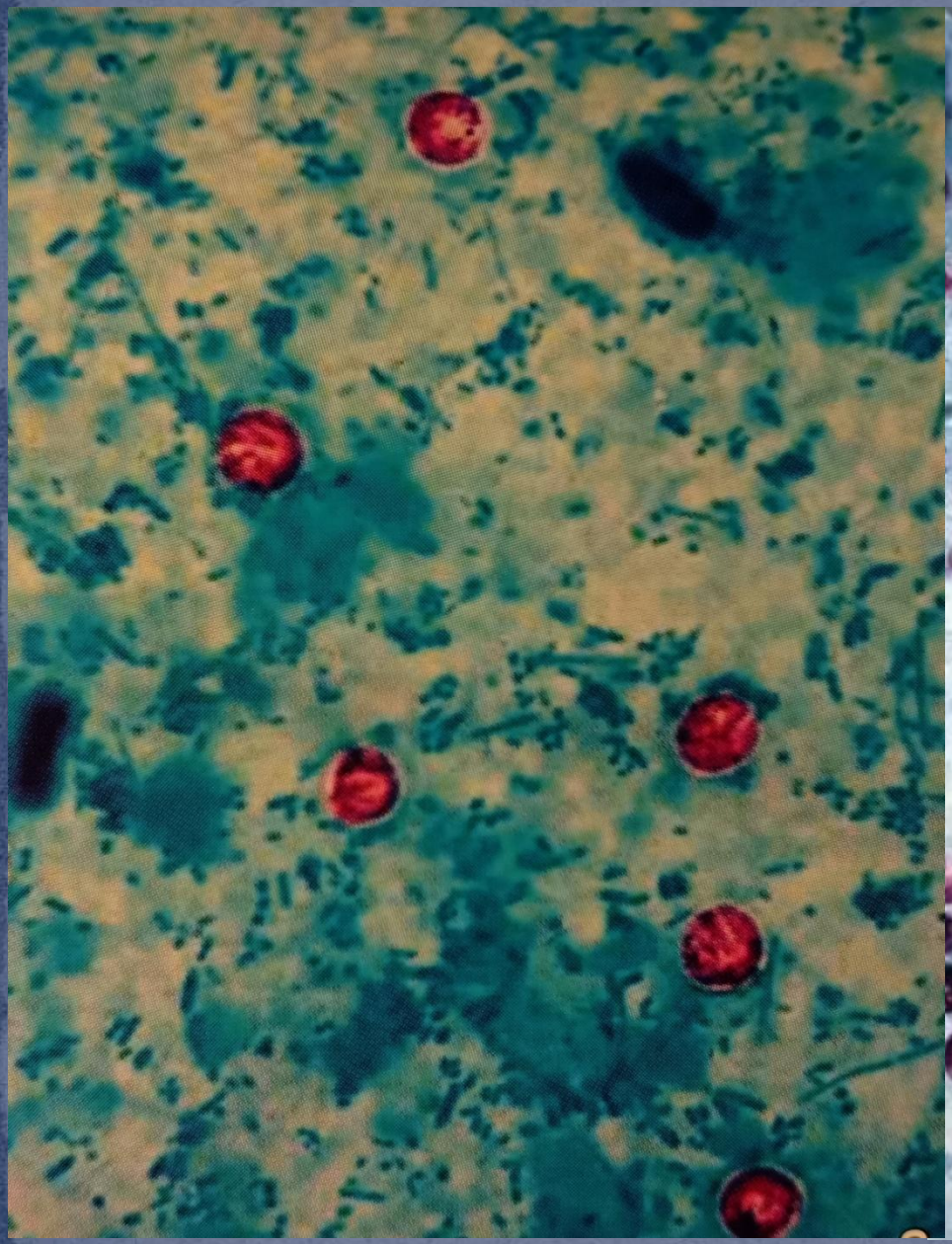

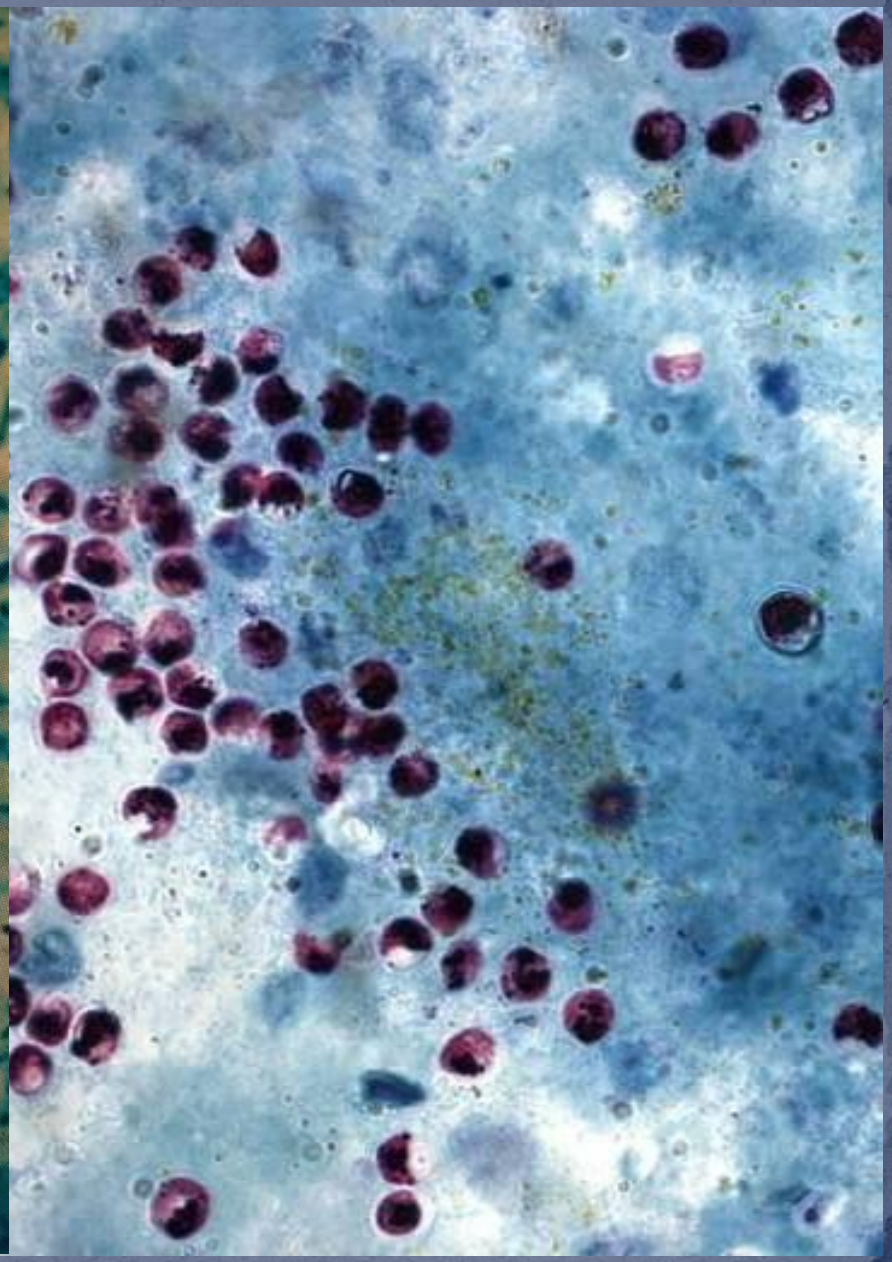

Лечение

- Получены положительные результаты при применении препаратов на основе ампролиума ежедневно в дозе 1мг/кг в течение 7 дней и галофугинона (стенорола) в ежедневной дозе 0.66 мг/кг два дня подряд при саркоцистозе животных.

- Эффективным средством для лечения больных криптоспоридиозом телят является препарат компании MCD – Галокур. **Действующее вещество, в 1 мл** Галофугинон (в форме лактата) — 0,5 мг. Галокур применяют для лечения и профилактики диареи, вызванной *Cryptosporidium parvum*, у телят. Раствор для орального применения. Галокур выпускают расфасованным в пластиковые флаконы по 490 мл.

- У иммунокомпетентных нередки случаи спонтанного выздоровления без какой-либо медикаментозной терапии. Полноценная легко усваиваемая пища без грубой клетчатки, пероральный прием большого количества жидкости достаточны для лечения с легкой или даже среднетяжелой формой криптоспоридиоза.

Api-San
100 мл
СТОП
КОКЦИД
ПРЕПАРАТ
ДЛЯ ЛЕЧЕНИЯ И ПРОФИЛАКТИКИ
КОКЦИДИОЗОВ
У МОЛОДНЯКА КРУПНОГО
И МЕЛКОГО РОГАТОГО СКОТА,
СВИНЕЙ И СОБАК
www.vetlek.ru
Api-San
СТОП
КОКЦИД
ТОЛТРАЗУРИЛ
ПРЕПАРАТ
ДЛЯ ЛЕЧЕНИЯ И ПРОФИЛАКТИКИ
КОКЦИДИОЗОВ
У МОЛОДНЯКА КРУПНОГО
И МЕЛКОГО РОГАТОГО СКОТА,
СВИНЕЙ И СОБАК
100 мл
5 ml
4 ml
3 ml
2 ml
1 ml

100 мл
ТОЛТРАКОКС™
Толтракокс 5%
суспензия для перорального применения
(толтразурил)
Антикокцидийный препарат
ТОЛЬКО ДЛЯ ВЕТЕРИНАРНОГО ПРИМЕНЕНИЯ
100 мл
100 мл
amd-agro.ru