Пороки митрального клапана

Кафедра сердечно-сосудистой хирургии с курсом аритмологии и клинической электрофизиологии

Климчук И.Я.

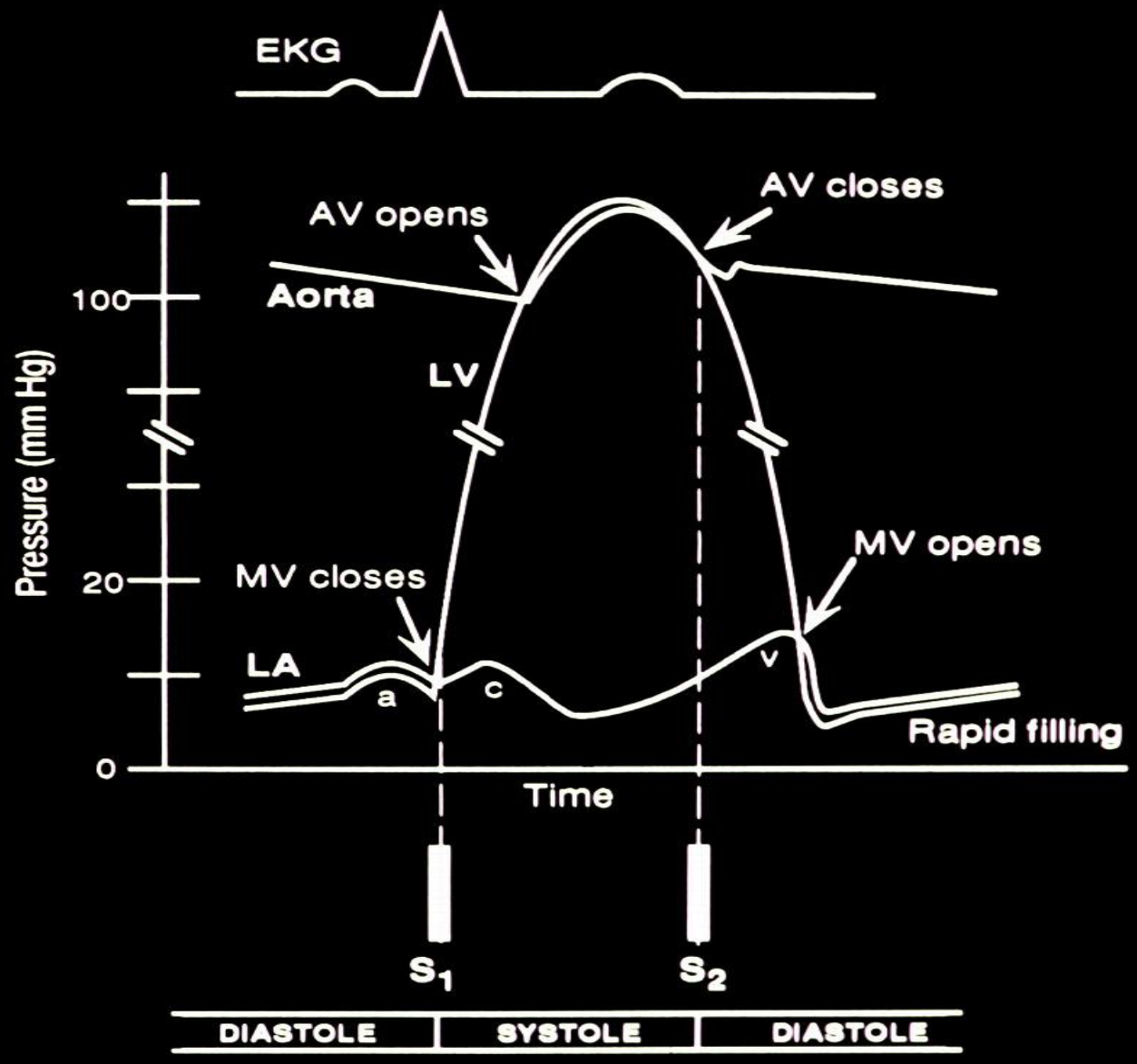
EKG
AV opens
AV closes
Aorta
100
LV
Pressure (mm Hg)
20
MV closes
MV opens
LA
a
c
v
Rapid filling
0
Time
S1
S2
DIASTOLE
SYSTOLE
DIASTOLE

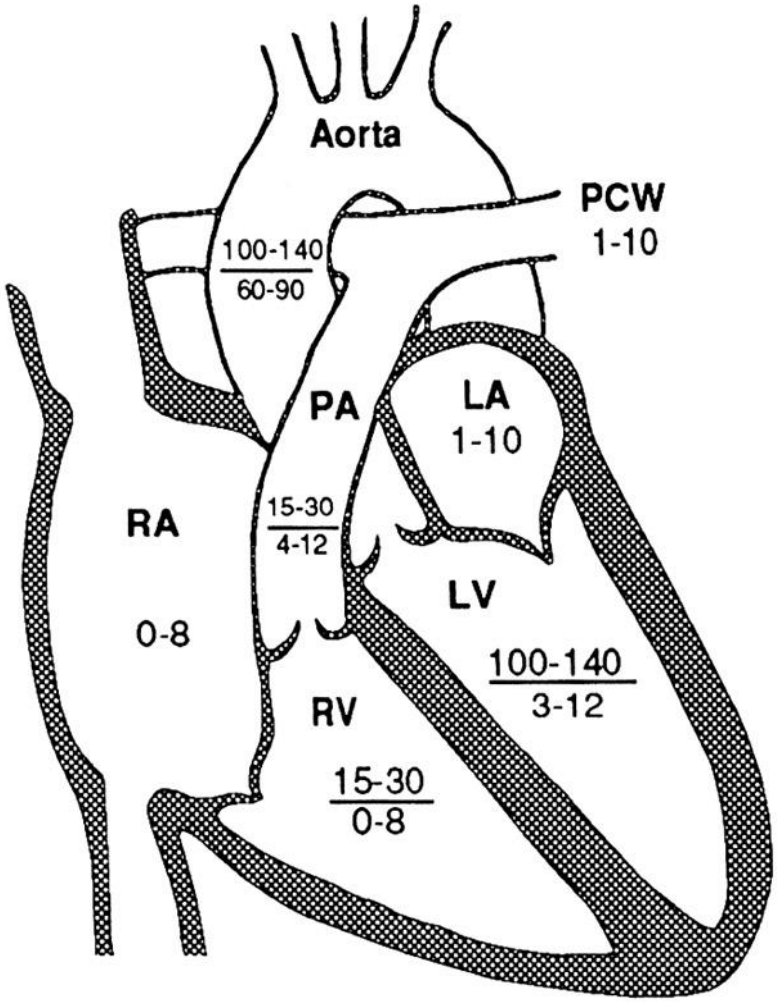
Aorta
PCW
1-10
100-140
60-90
PA
LA
1-10
RA
15-30
4-12
LV
0-8
100-140
3-12
RV
15-30
0-8

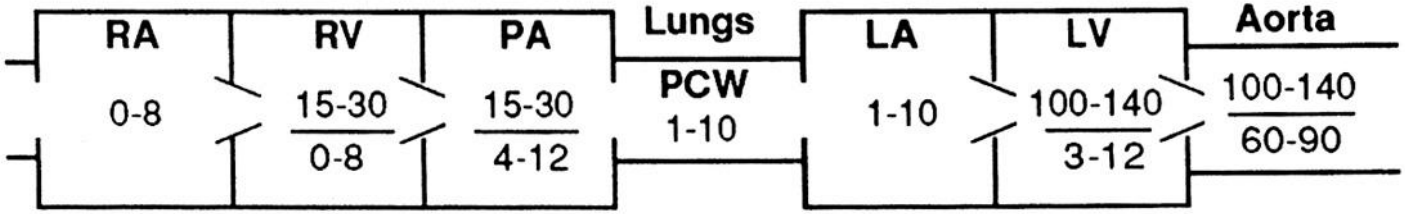
RA
0-8
RV
15-30
0-8
PA
15-30
4-12
Lungs
PCW
1-10
LA
1-10
LV
100-140
3-12
Aorta
100-140
60-90

Алгоритм диагностического поиска и лечения при митральном стенозе

СОДЕРЖАНИЕ

1. Определение. Классификация стенозов клапанов
2. Код по МКБ-10
3. Этиология
4. Патофизиология
5. Клиническая картина

Диагностика, методы исследования

6.1. ЭКГ, фонокардиограмма

6.2. Рентгенограмма

6.3. Эхокардиограмма

6.4. Компьютерная томография, магнитно-резонансная томография

7. Лечение и профилактика

Митральный стеноз

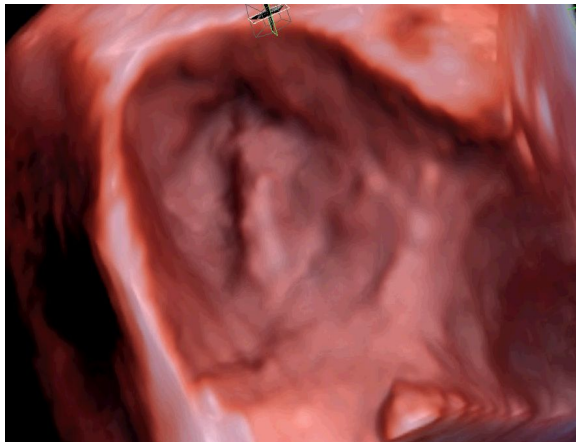

Это сужение площади левого атриовентрикулярного отверстия, приводящее к затруднению тока крови из левого предсердия в левый желудочек.

Классификация митрального стеноза

По площади отверстия

- Норма 4,0–6,0 см ^{2}
- Лёгкий стеноз 2,0 см ^{2}
- Умеренный стеноз 1,0–2,0 см ^{2}
- Тяжёлый стеноз < 1,0 см ^{2}
- Критический стеноз < 0,8 см ^{2}

Классификация по МКБ-10

Класс	IX I00-I99	Болезни системы кровообращения
Блок	I05-I09	Хронические ревматические болезни сердца
Подблок		
Код	I05.0	Митральный стеноз
	I05.2	Митральный стеноз с недостаточностью
	I34.2	Неревматический стеноз митрального клапана

Этиология

- Ревматическая (чаще всего)
- Дегенеративная (кальциноз митрального кольца)
- Врожденная (редко, синдром Лютембаше)
- Радиационное повреждение у больных Ходжкинской лимфомой или др. злокачественными новообразованиями после лучевой терапии органов грудной клетки
- Другие: пост воспалительный, метаболический синдром, постхирургитческий

Патофизиология

- Основной признак – сращение в области комиссур

- Повышение давления в левом предсердии (ЛП)

✔ Легочная гипертензия

✔ Аритмии

✔ Недостаточность правого желудочка

Патофизиология

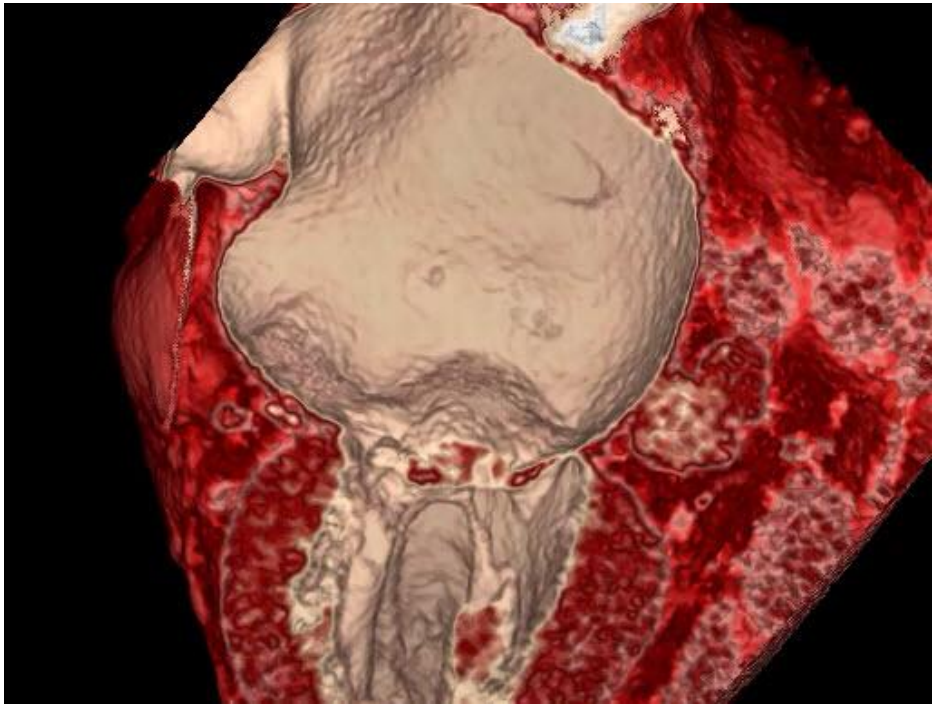

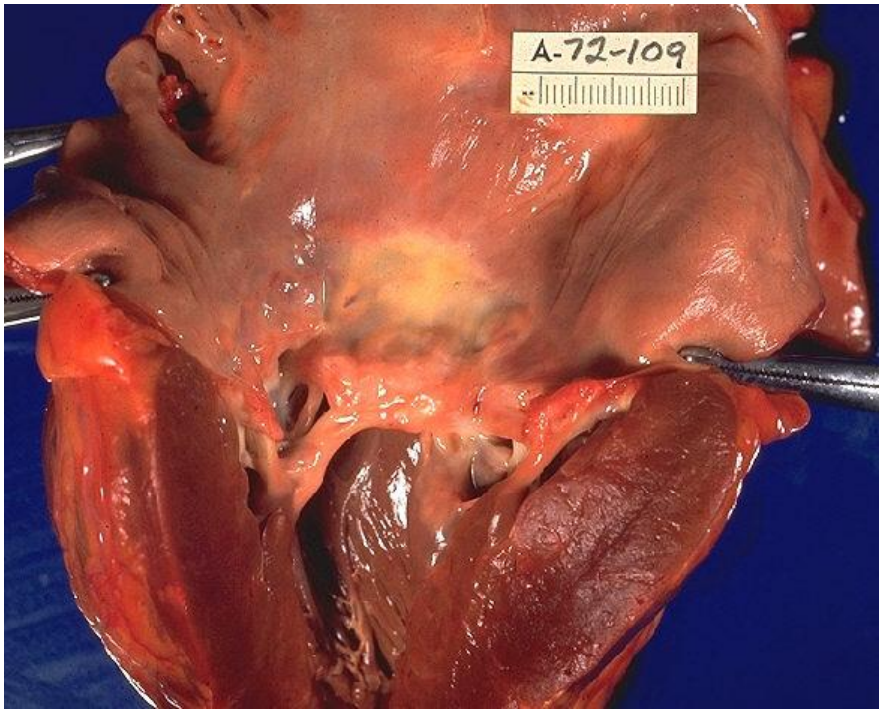

- Утолщение створок МК

Увеличение ЛП

Патофизиология

Гемодинамика

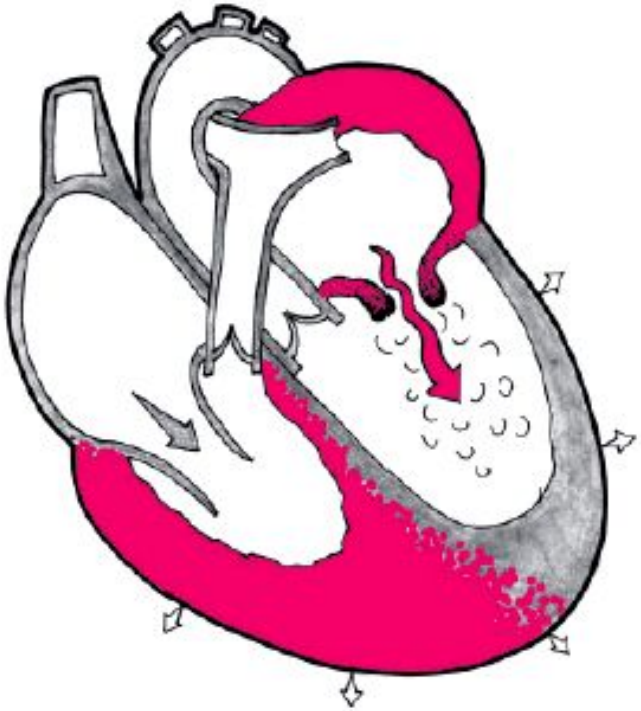

МС препятствует изгнанию крови из левого предсердия в желудочек.

<u>Включаются компенсаторные механизмы:</u>

- Увеличение давление в полости левого предсердия
- удлинение систолы левого предсердия
- гипертрофия миокарда левого предсердия

Гемодинамика

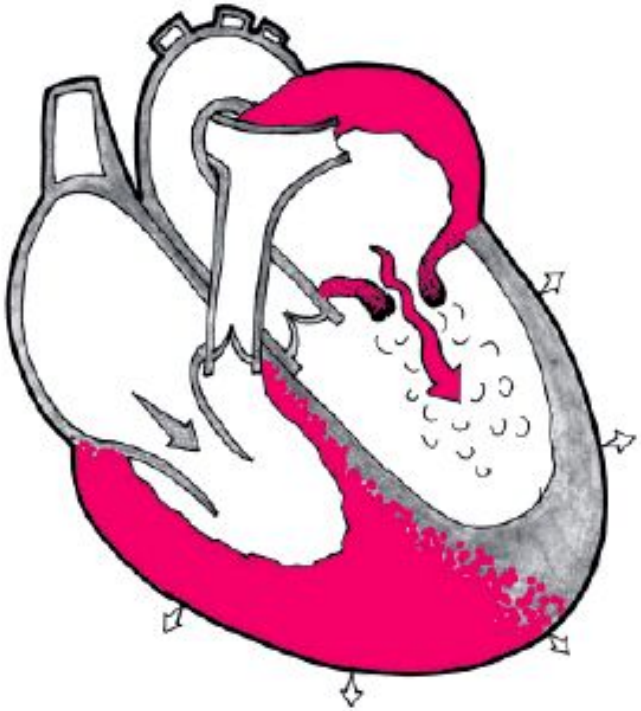

дальнейшее прогрессирование митрального стеноза и нарастание градиента на клапане:

- Легочная гипертензия
- Гипертрофия правых отделов сердца
- Снижение сократительной способности миокарда правого желудочка
- Дилатация правого желудочка
- декомпенсация по большому кругу кровообращения

Клиническая картина

Симптомная форма

- ✔ Ревматическая лихорадка
- ✔ Прогрессирующая одышка
- ✔ Атипичные боли за грудиной
- ✔ Кашель
- ✔ Кровохарканье
- ✔ Отеки

Клиническая картина

Асимптомная форма

- ✔ Медленное прогрессирование
- ✔ Одышка, ортопноэ
- ✔ Кровохарканье
- ✔ Фибрилляция предсердий
- ✔ Проявления системной эмболии

Диагностика

- ✔ Клиника, аускультация (тон открытия МК с диастолическим шумом)
- ✔ ЭКГ - P mitrale, двухфазный P в V1, признаки ГПЖ
- ✔ Рентгенография - увеличение ЛП, венозный застой, линии Kerley, расширение ЛА, кальцинированный МК
- ✔ ЭХО – КГ, допплер, ЧП – ЭХО – КГ
- ✔ Тест с нагрузкой
- ✔ Коронарография показана всем пациентам, при необходимости проведения оперативного лечения митрального стеноза
- ✔ Компьютерная томография или МРТ (функция миокарда, тромбоз, фиброз)

Диагностика. ЭКГ.

- P mitrale
- двухфазный P в V1
- признаки гипертрофии правого желудочка

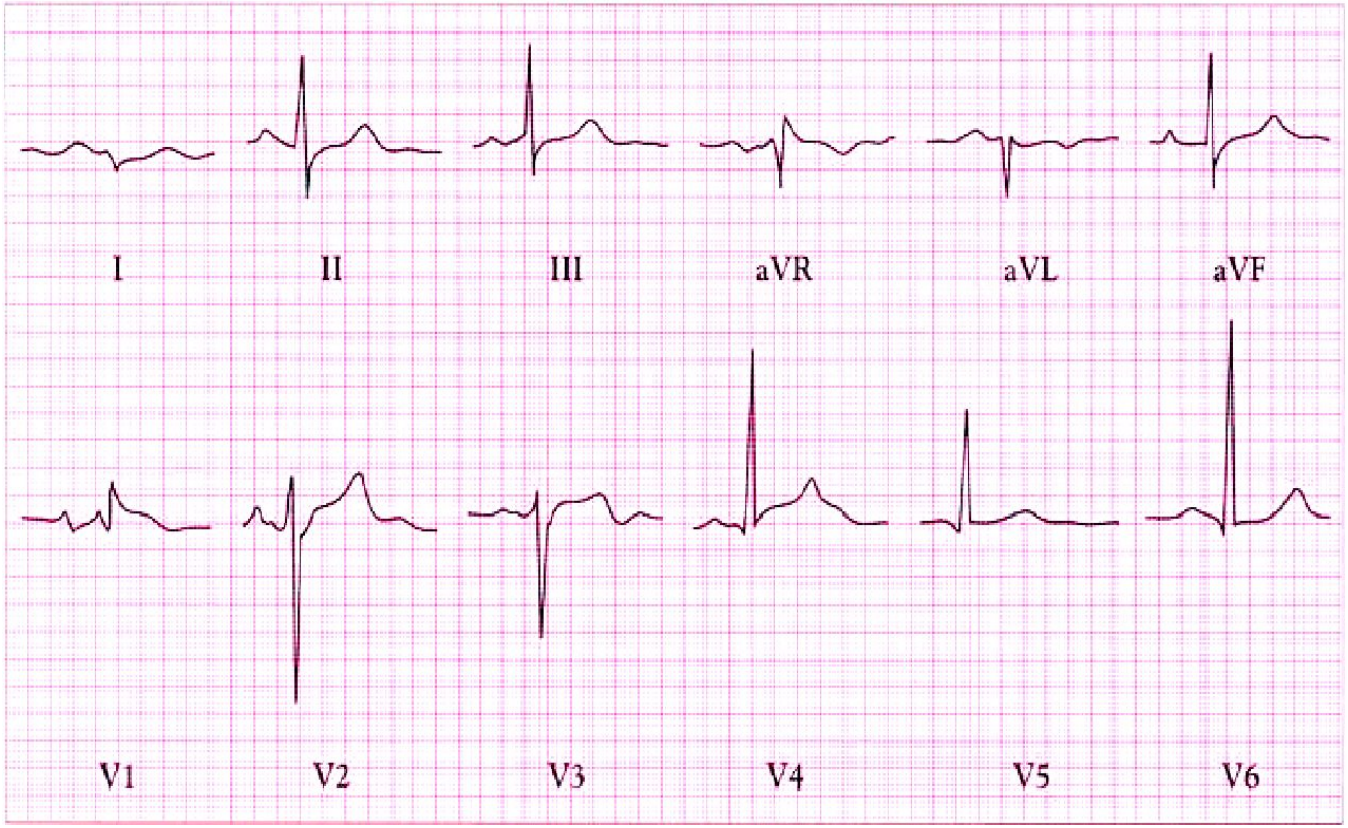

Фонокардиограмма при митральном стенозе

ЭКГ

фонограмма

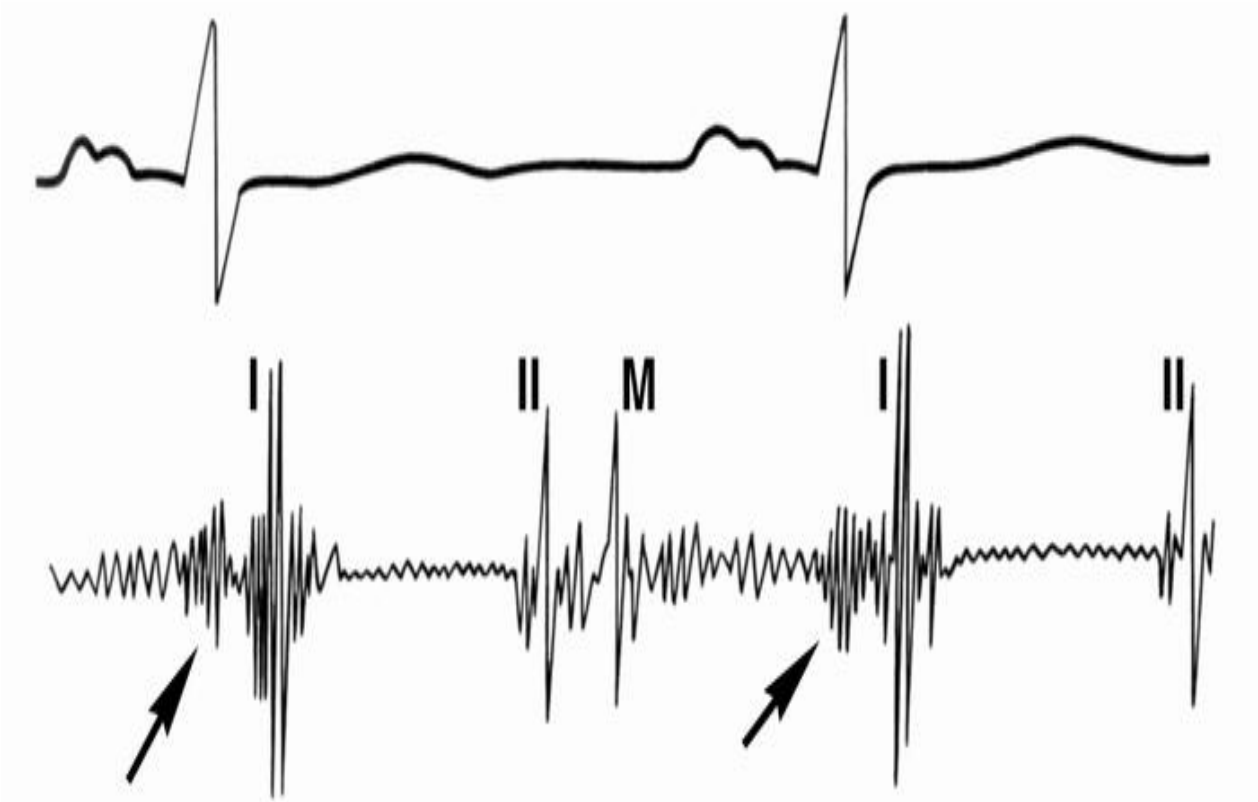

- увеличение амплитуды и частоты I тона сердца («хлопающий» I тон)
- тон открытия митрального клапана (M)
- пресистолический шум (указан стрелками)

Тоны:

- 1 – Закрытие АВ клапанов (норма)
- 2 – Закрытие полулунных клапанов (норма)
- 3 – Связано с быстрым наполнением желудочков (встречается у детей и молодых, худощавых людей). Может указывать на сердечную недостаточность у взрослых.
- 4 – Связанный с сокращением предсердия и жестким желудочком (гипетрофия, диастолическая дисфункция)

Рентгенограмма при МС

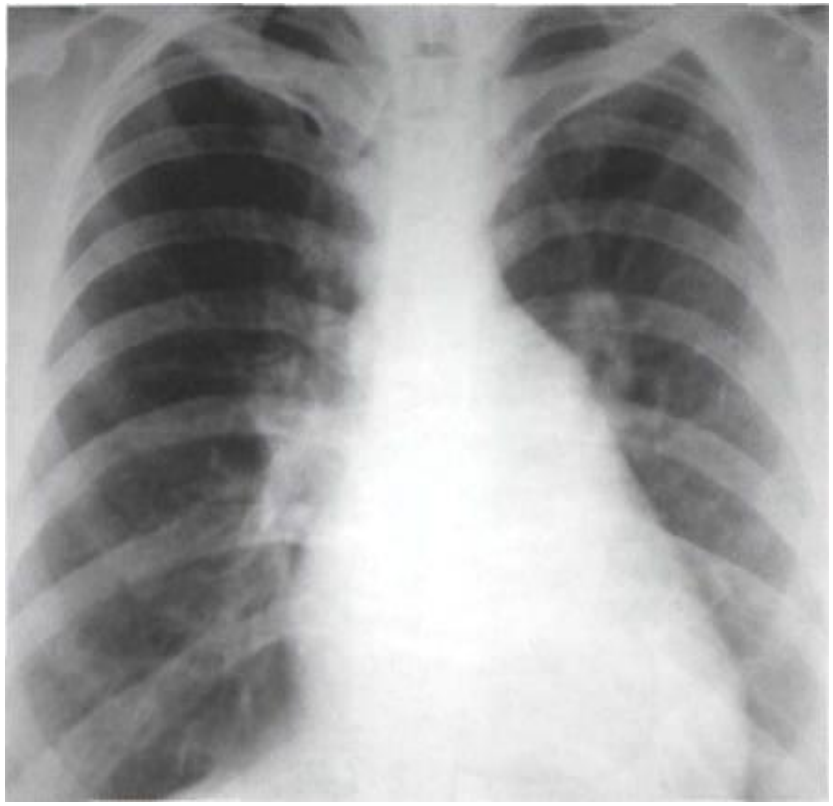

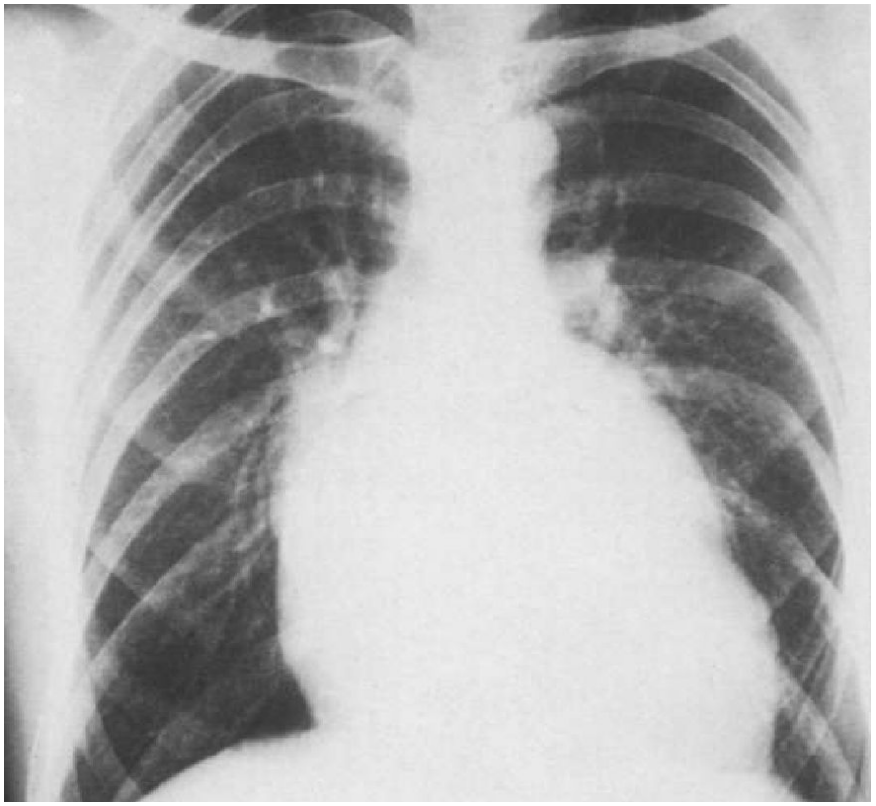

- выбухание дуги легочной артерии, левого предсердия, правого желудочка, расширение теней полых вен
- усилением легочного рисунка

Эхокардиография

2D

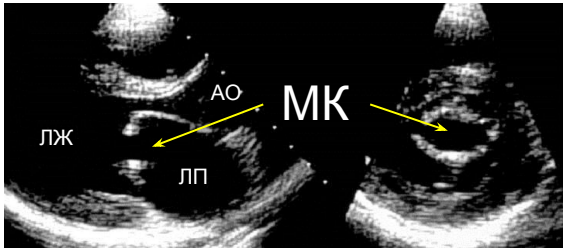

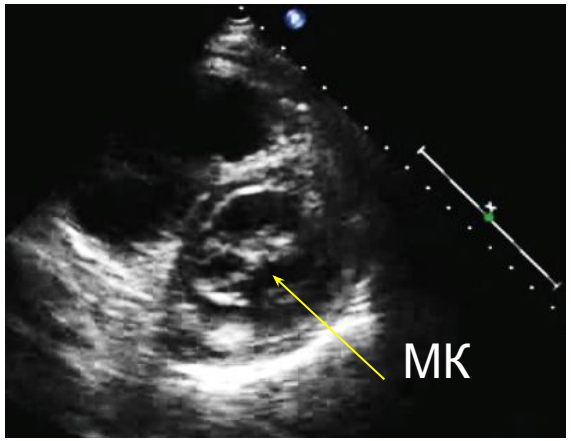

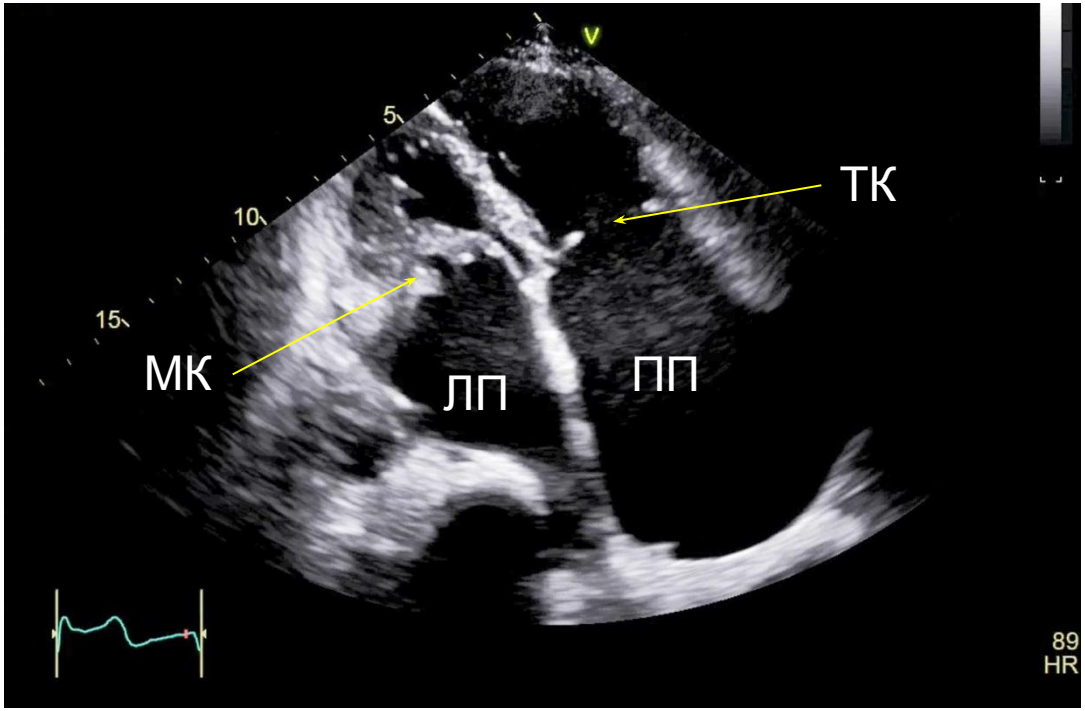

Эхокардиография

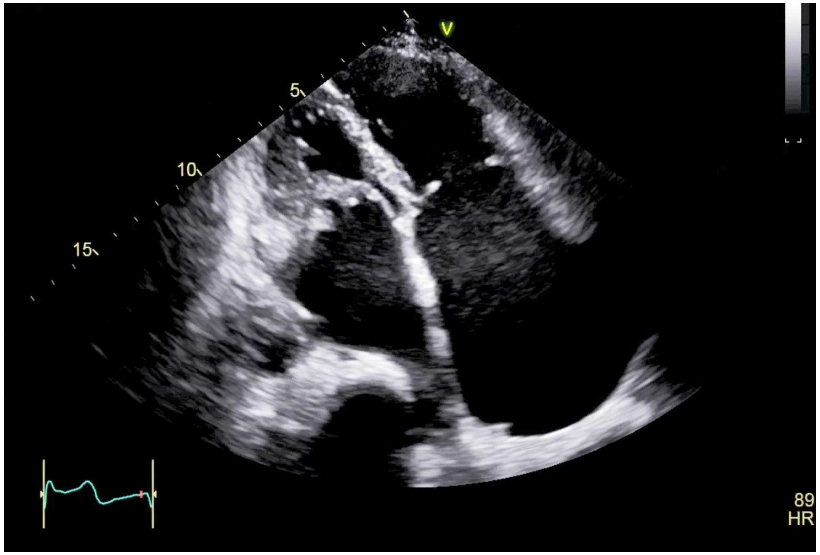

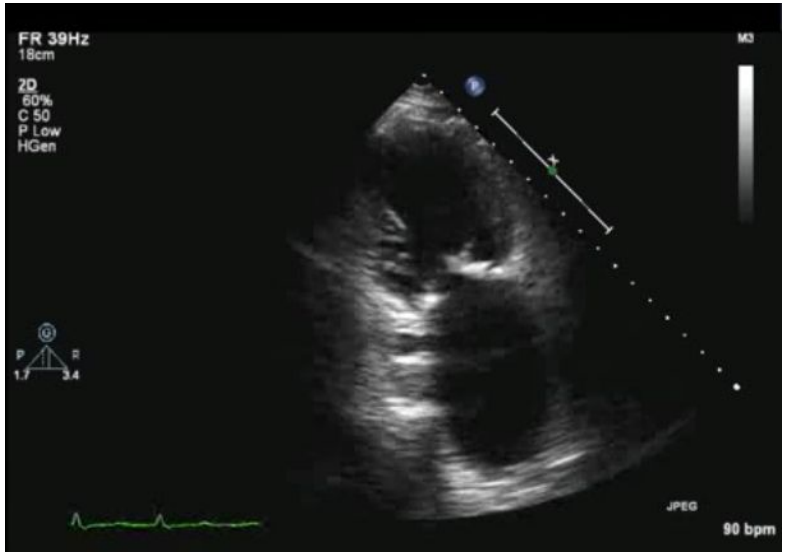

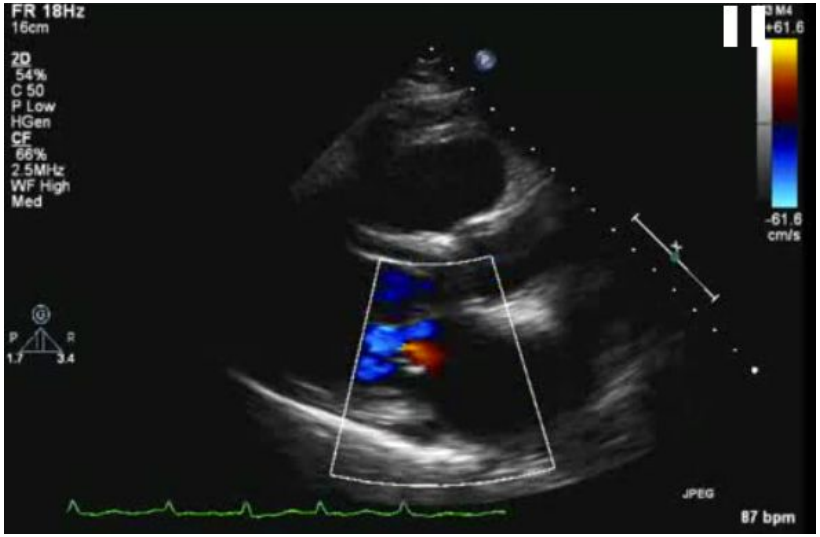

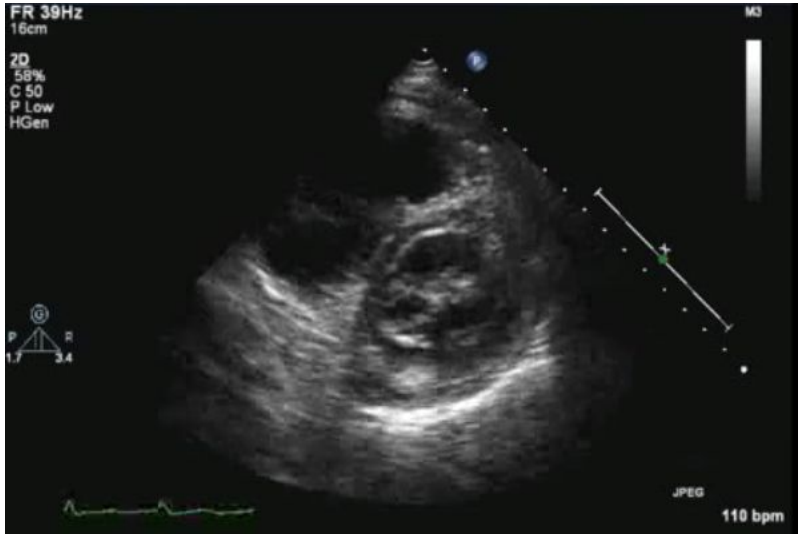

Эхокардиография

2D четырехкамерная позиция

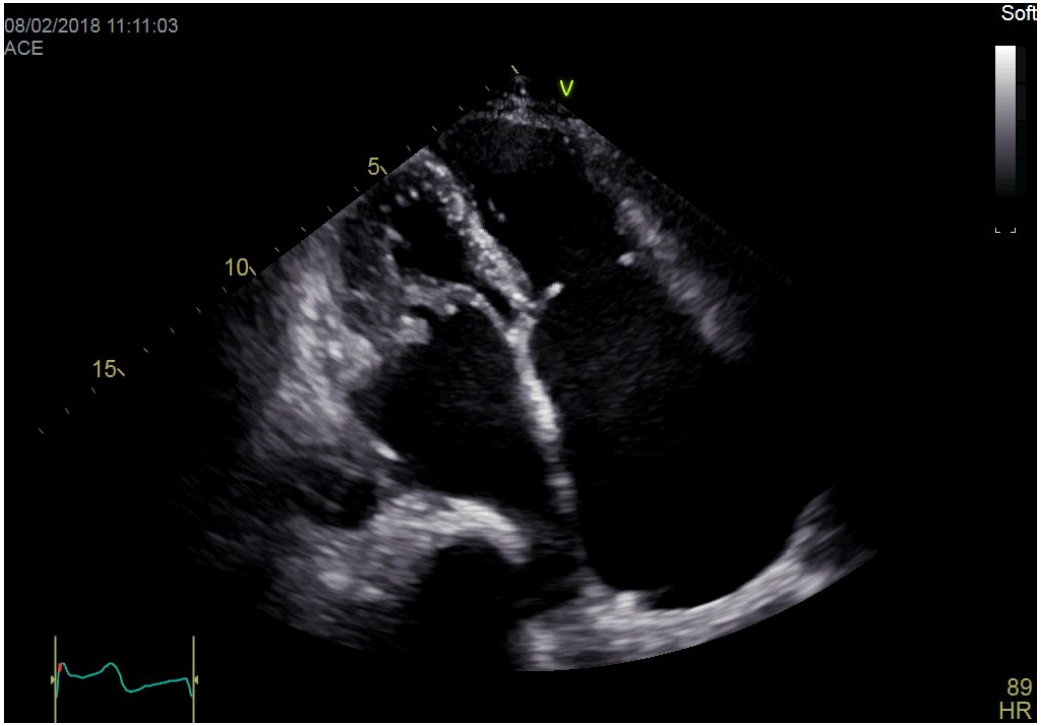

Эхокардиография

2D Допплерография

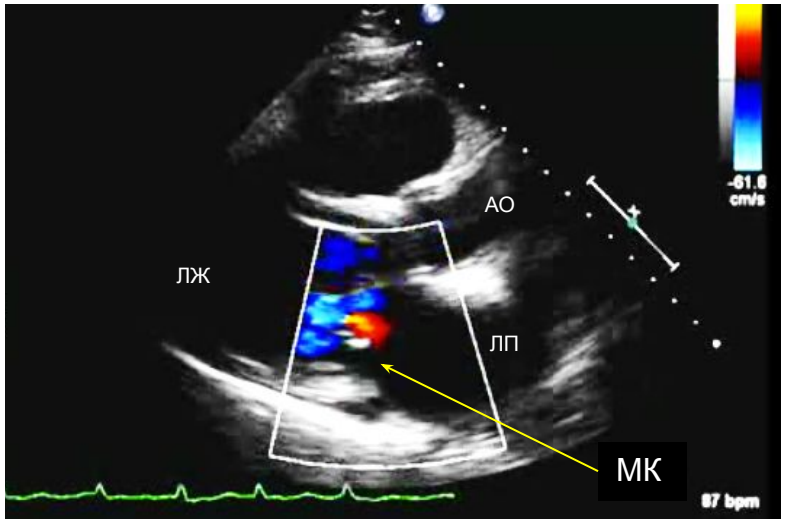

Гемодинамика - допплер

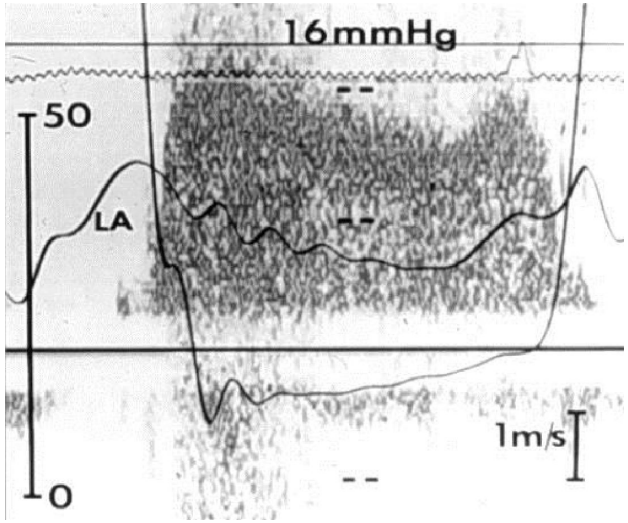

Эхокардиография

2D Допплерография

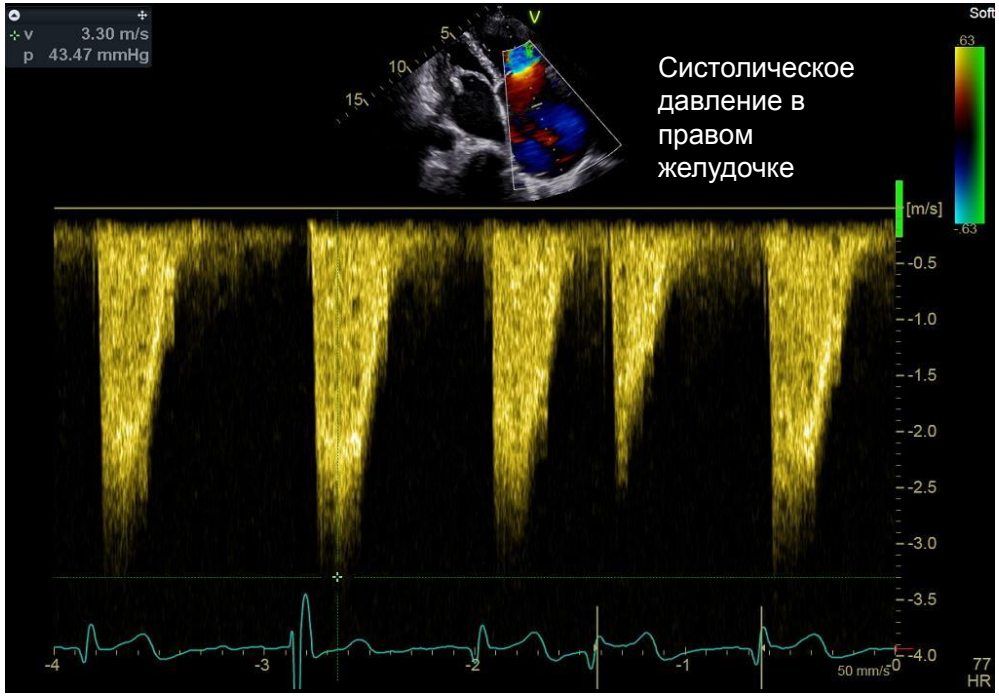

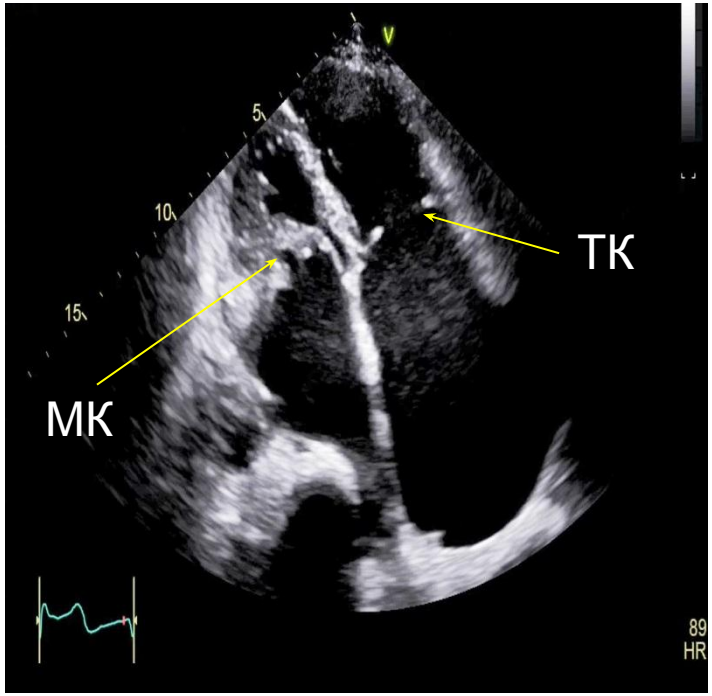

Эхокардиография

3D ЧП ЭХО-КГ (вид с предсердной стороны)

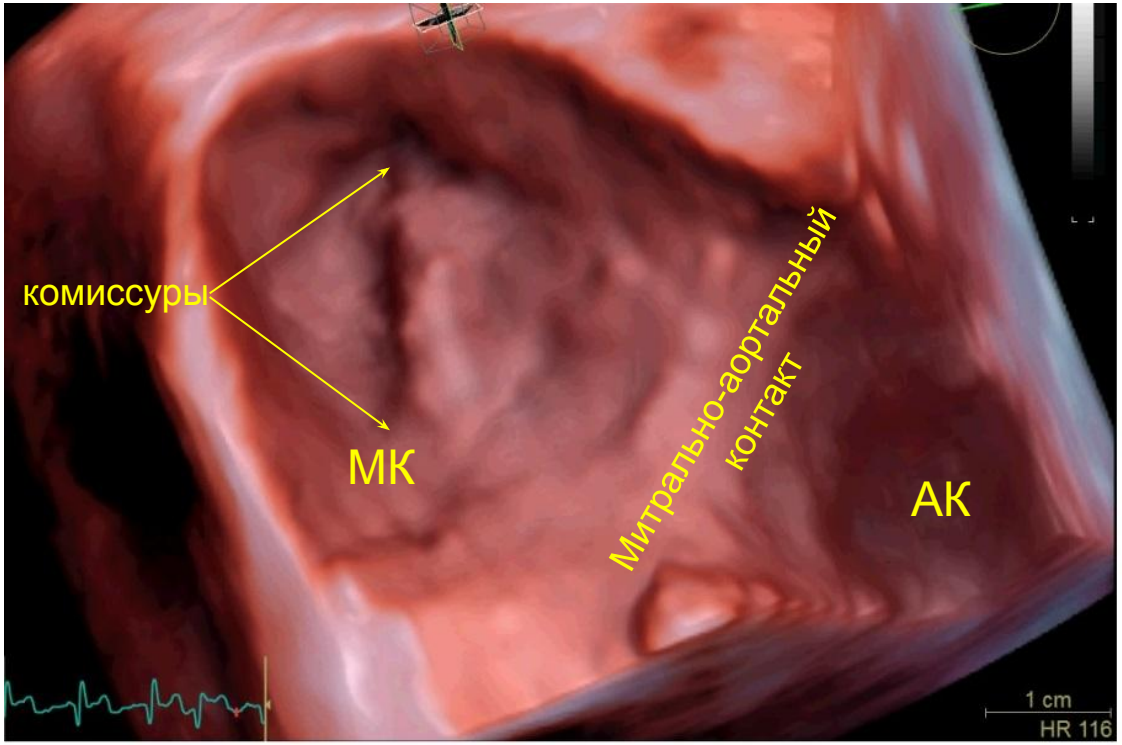

Эхокардиография

2D и 3D ЧП ЭХО-КГ

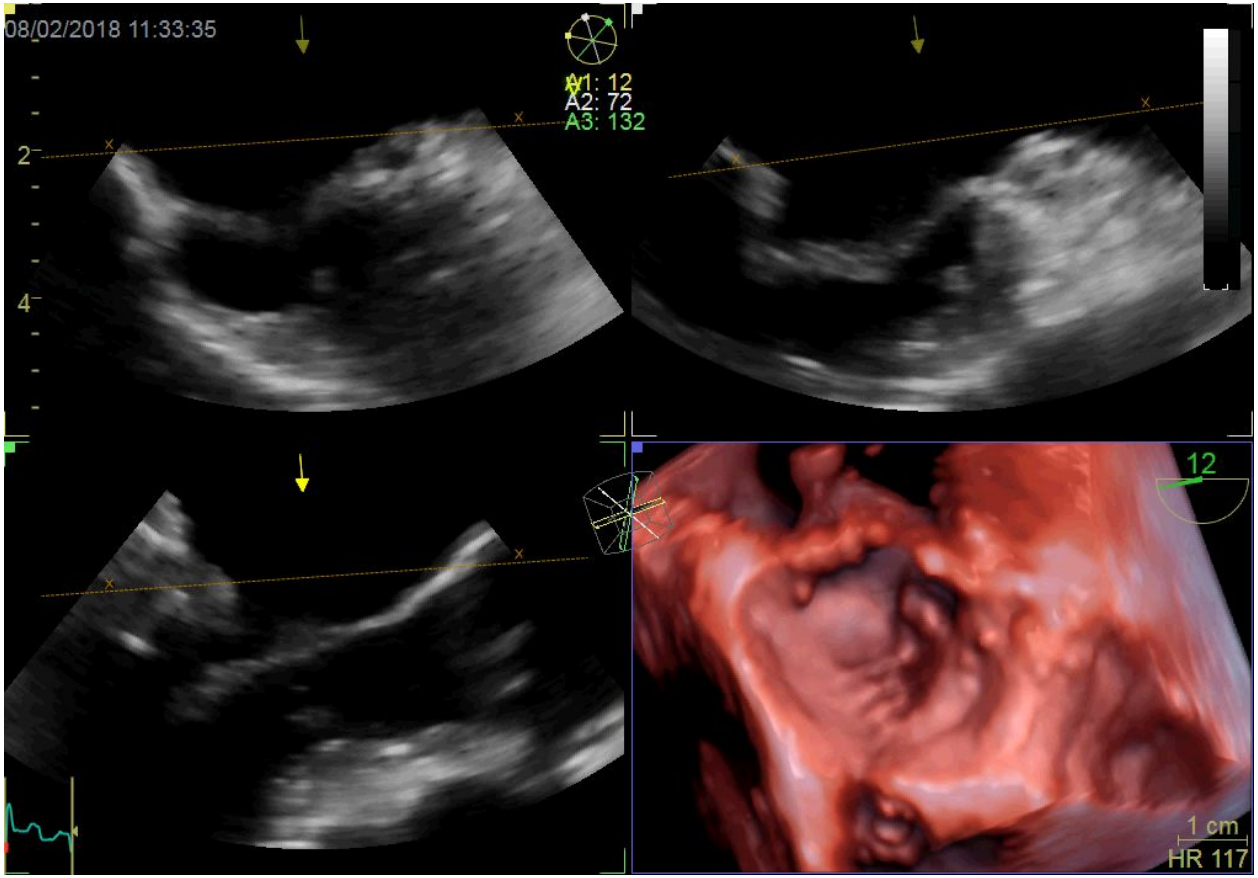

Компьютерная томография

3D ЭХО КГ VS КТ

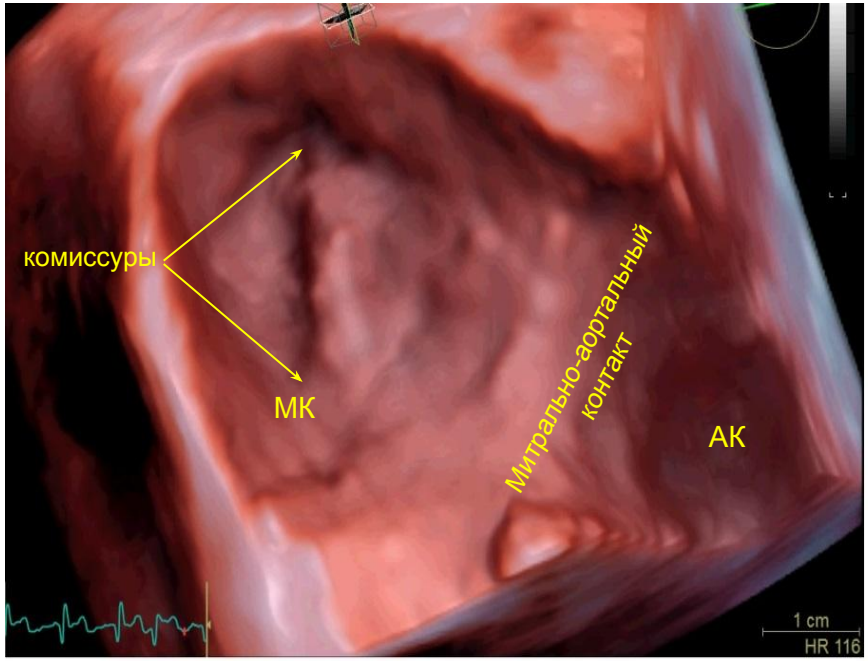

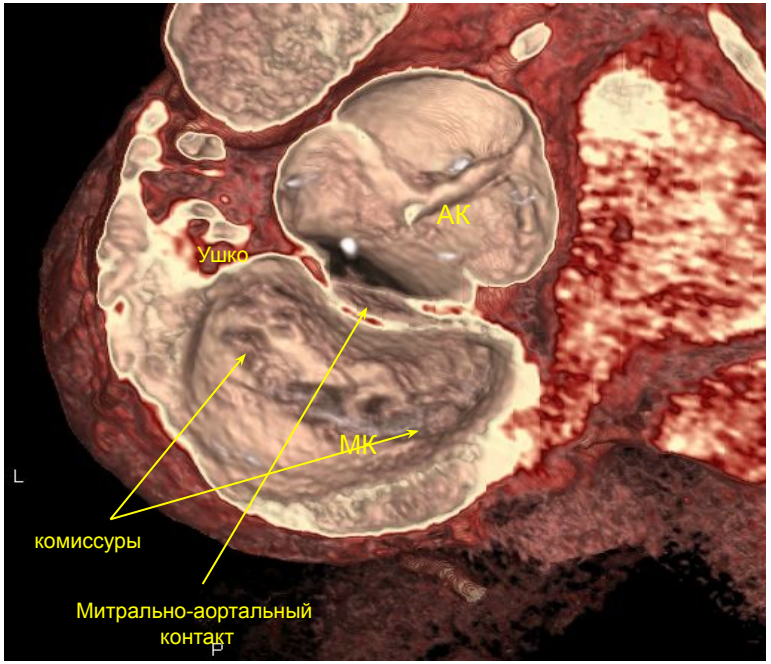

Степени тяжести МС по данным эхокардиограммы

МС	Легкий	Умеренный стеноз	Тяжелый стеноз
По среднему градиенту давления	< 5 мм рт.ст	5 – 10 мм рт.ст	> 10 мм рт.ст
По площади МК	> 1.5 $см^2$	1,0 – 1,5 $см^2$	< 1,0 $см^2$
По времени полуспада	< 130 мс	130 – 220 мс	>220 мс
Давление в ЛА	< 30 мм рт ст	30 – 50 мм рт ст	> 50 мм рт ст

Площадь МК = 220/Р ½ t

Эхокардиография – измерение площади митрального отверстия и градиентов давления на МК (допплер)

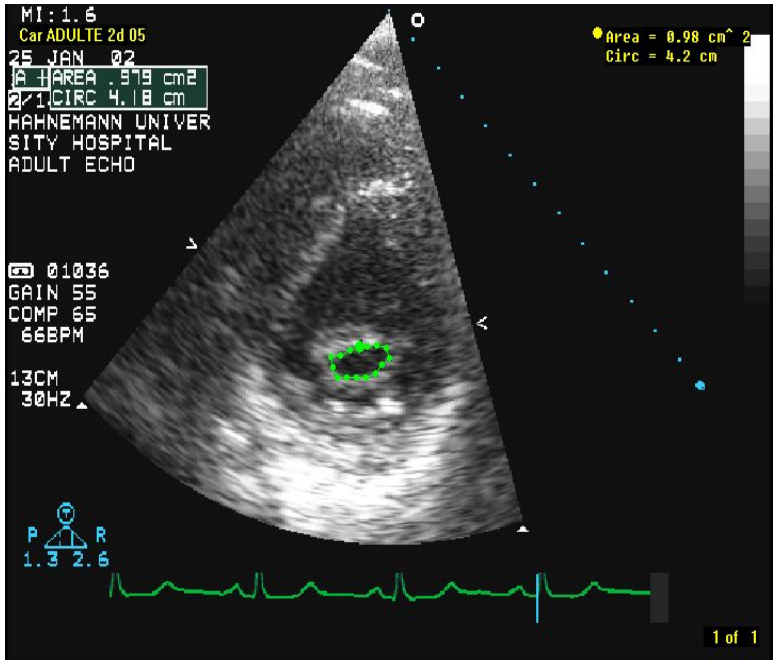

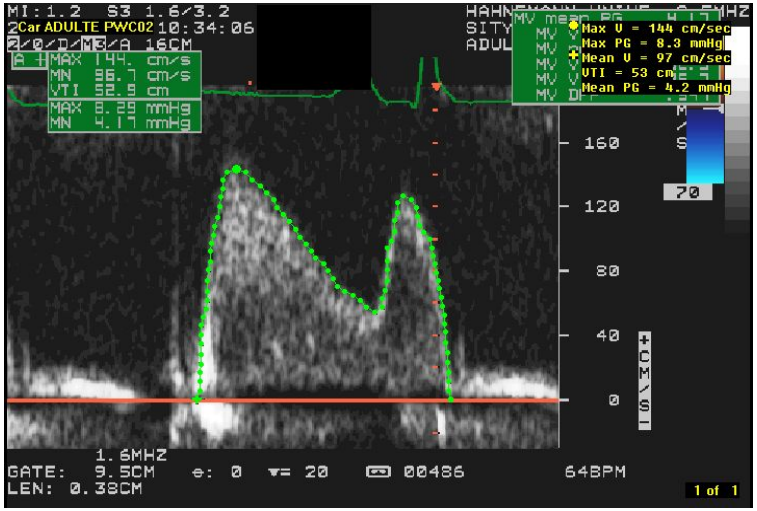

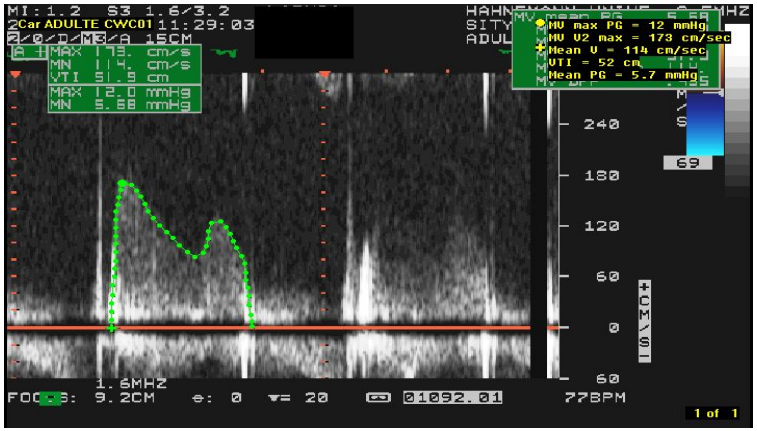

Тест с нагрузкой. Наличие стеноза МК при среднем градиенте более 15 мм рт. ст. и при наличии симптомов

6 мм рт.ст. в покое

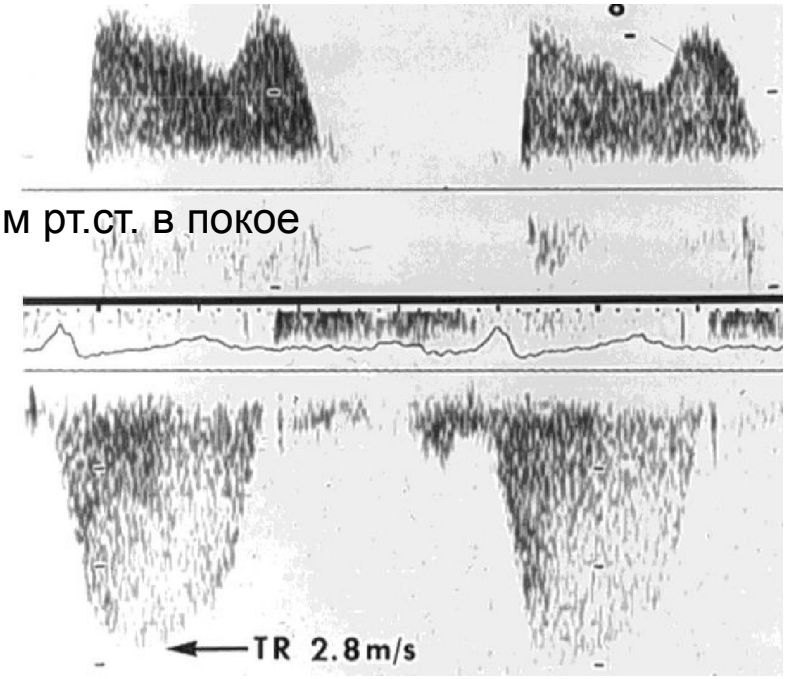

Давление в ЛА в покое 35 мм рт.ст.

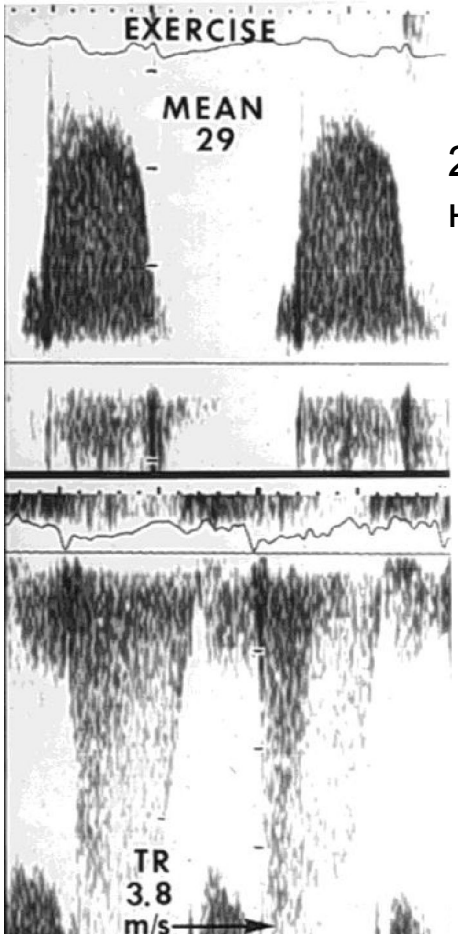

29 мм рт.ст при нагрузке

Давление в ЛА при нагрузке 70 мм рт.ст.

ЧП- ЭХО - КГ

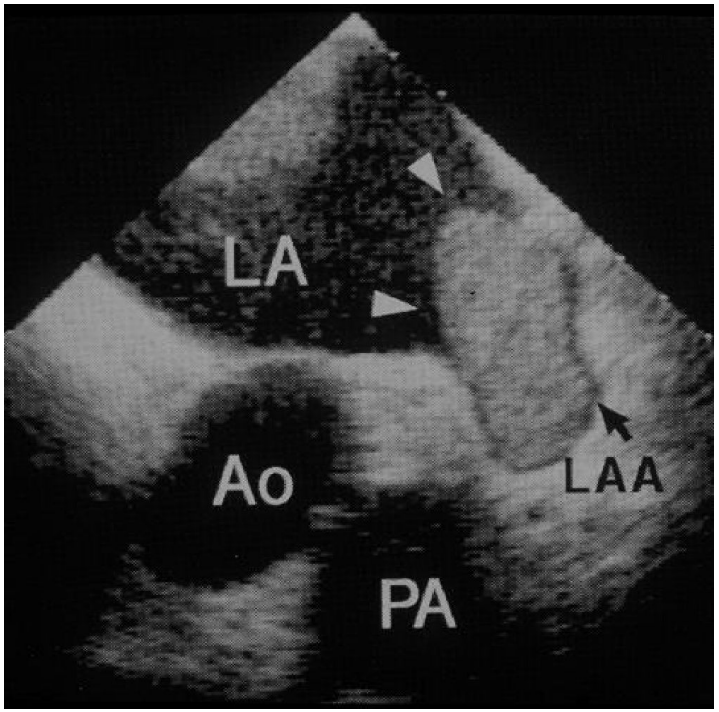

Тромбоз ушка ЛП по данным ЧП- ЭХО. Необходима антикоагулянтная терапия

Зондирование

- ✔ повышенное давление в правых отделах сердца
- ✔ увеличение давления в левом предсердии
- ✔ увеличение трансмитрального градиента давления

Лечение

Хирургическое лечение

- протезирование митрального клапана
- балонная вальвулопластика при морфологии клапана, подходящей для этой процедуры

Лечение

протезирование митрального клапана:

- ✔ Биологический протез клапана сердца
- ✔ Механический протез клапана сердца

Лечение

- Балонная вальвулопластика проводится при оптимальной анатомии (при отсутствии кальциноза, тромбоза, подклапанного стеноза, митральной регургитации, нарушений ритма, выраженной легочной гипертензии)
- Актуарная выживаемость 95% в течение 7 лет
- Операционная смертность менее 1 -2%. Успех зависит от анатомии МК (отсутствия кальциноза и т. д)
- Осложнения – тяжёлая митральная регургитация, эмболия, перфорация
- Рестеноз через 10 – 15 лет

Факторы риска ревматизма

- Наличие ревматизма или других ревматических болезней у родственников первой степени родства;
- Наличие проявлений врожденной неполноценности (мезенхимальной дисплазии) соединительной ткани у родственников 1-ой степени родства;
- Женский пол;
- Возраст 7-25 лет;
- Перенесенная острая стрептококковая инфекция и частые носоглоточные инфекции в анамнезе.

Профилактика ревматизма

Первичная профилактика ревматизма

- Состоит в улучшении социальных условий и качества жизни населения, в пропаганде физической культуры и спорта, здорового образа жизни, а также в выявлении носителей стрептококковой инфекции и санации очагов стрептококковой инфекции.
- Кроме того, острые инфекционные заболевания, которые вызваны стрептококковой инфекцией должны лечить с использованием антибиотиков – пенициллина, амоксициллина или эритромицина.

Вторичная профилактика ревматизма

- Предусматривает длительное применение бициллина-5.
- Все люди, страдающие ревматизмом входят в группу риска развития инфекционного эндокардита, поэтому при проведении любых манипуляций, которые могут сопровождаться бактериемией, им показано назначение антибиотиков

Алгоритм диагностического поиска при митральной недостаточности

СОДЕРЖАНИЕ

1. Определение. Классификация стенозов клапанов
2. Код по МКБ-10
3. Этиология
4. Патофизиология. Гемодинамика острой и хронической МН
5. Клиническая картина
6. Диагностика, методы исследования
   6.1. ЭКГ, фонокардиограмма
   6.2. Рентгенограмма
   6.3. Эхокардиограмма
7. Стратегии лечения, показания к оперативной коррекции

Митральная недостаточность

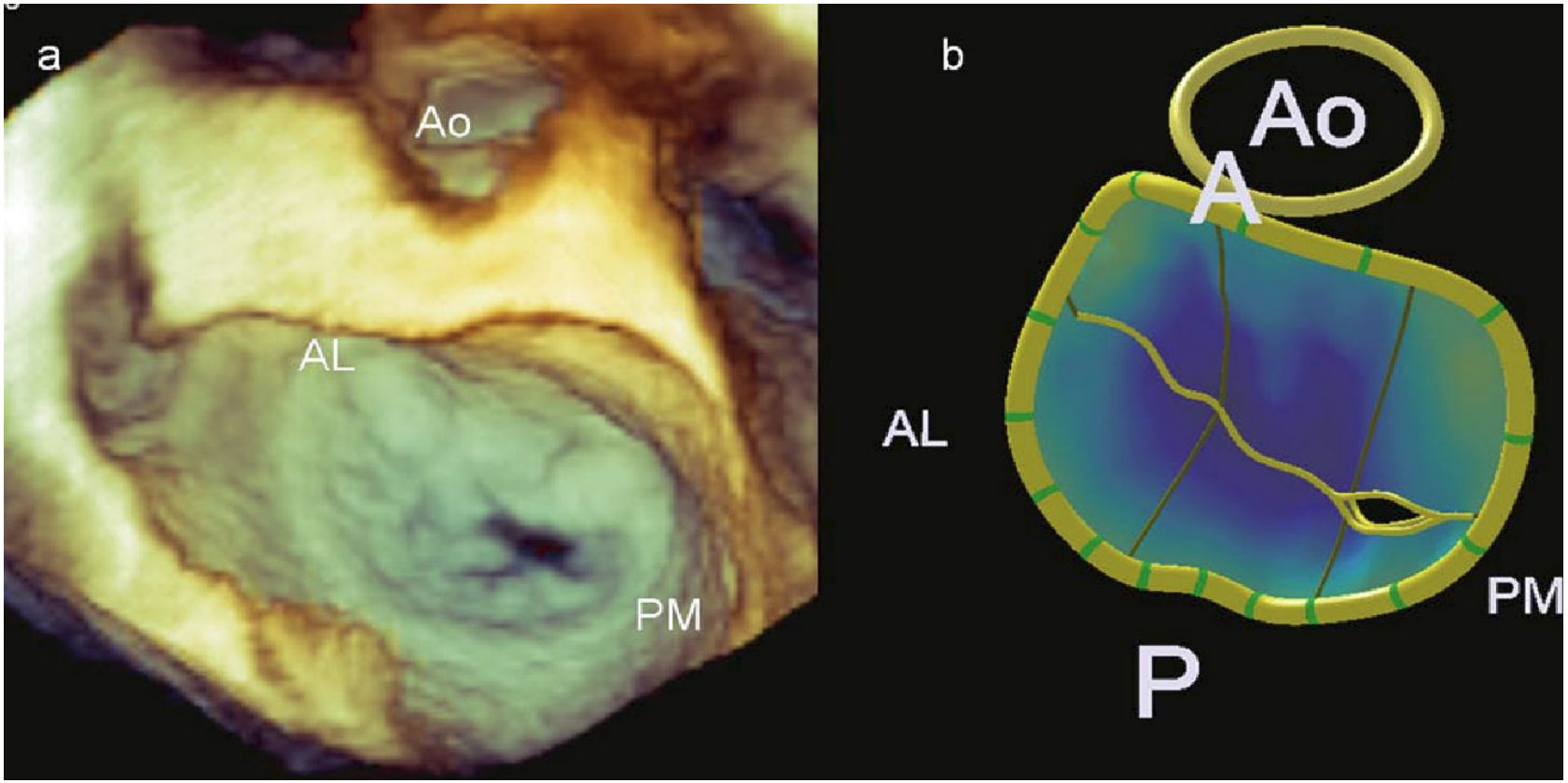

МН – это клапанный порок сердца, характеризующийся неполным смыканием или пролабированием створок митрального клапана во время систолы, что сопровождается обратным патологическим током крови из левого желудочка в левое предсердие.

По днным 3D – кг вы видите регургитацию вследствие натяжения, вызванного акинезом нижней стенки ЛЖ. Отверстие регургитации около задне-медиальной комиссуры.

Анатомия МК

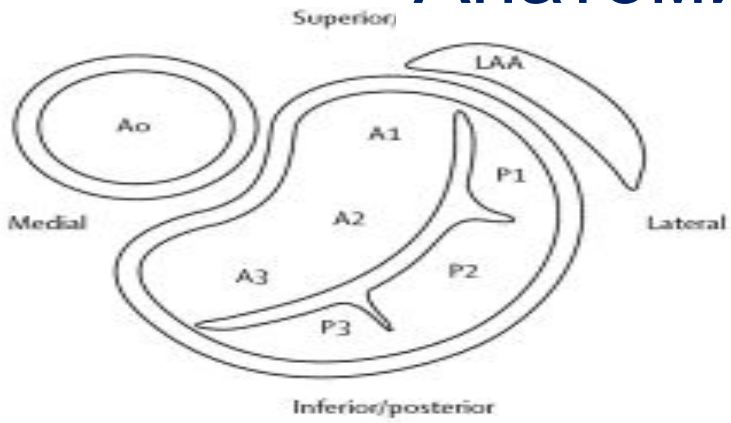

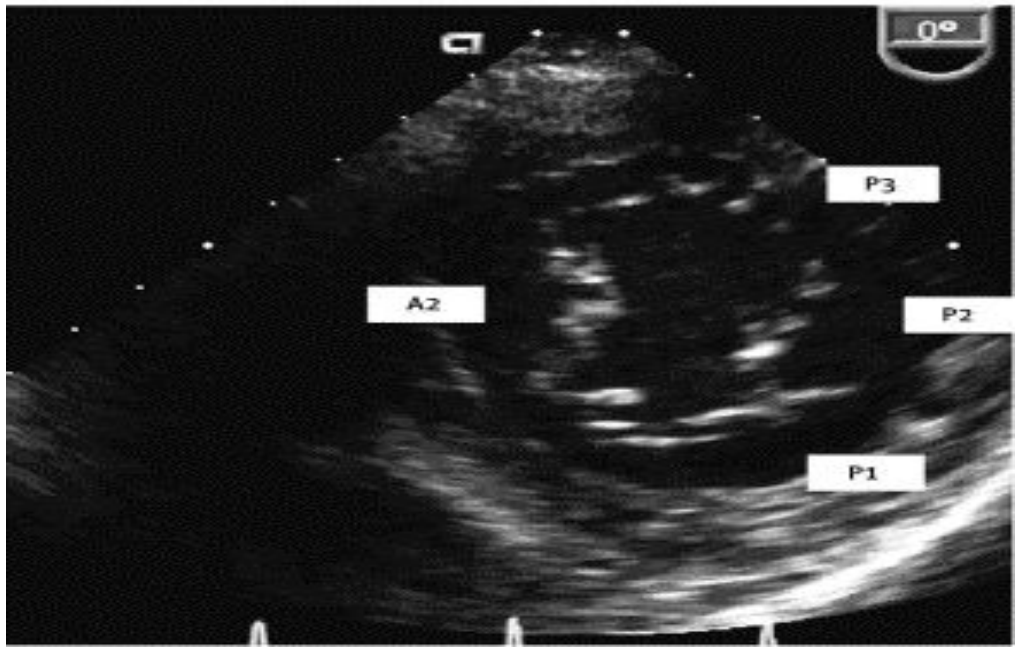

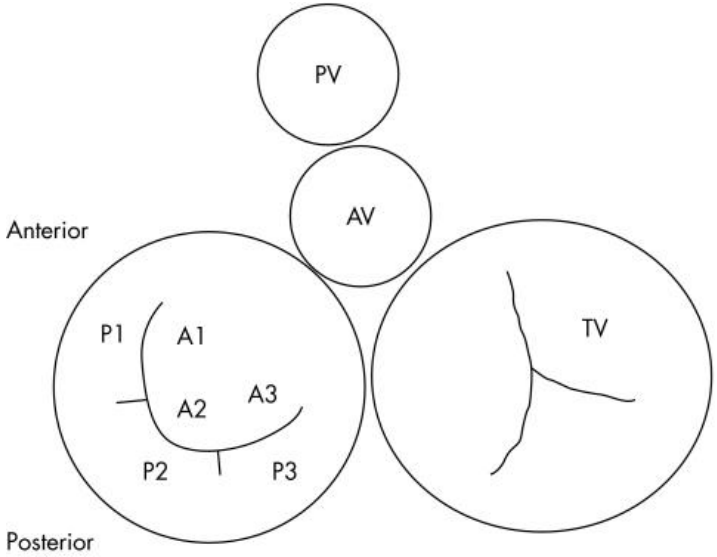

Проекция по короткой оси на уровне МК

Фиброзный скелет и взаимоотношение ФК клапанов

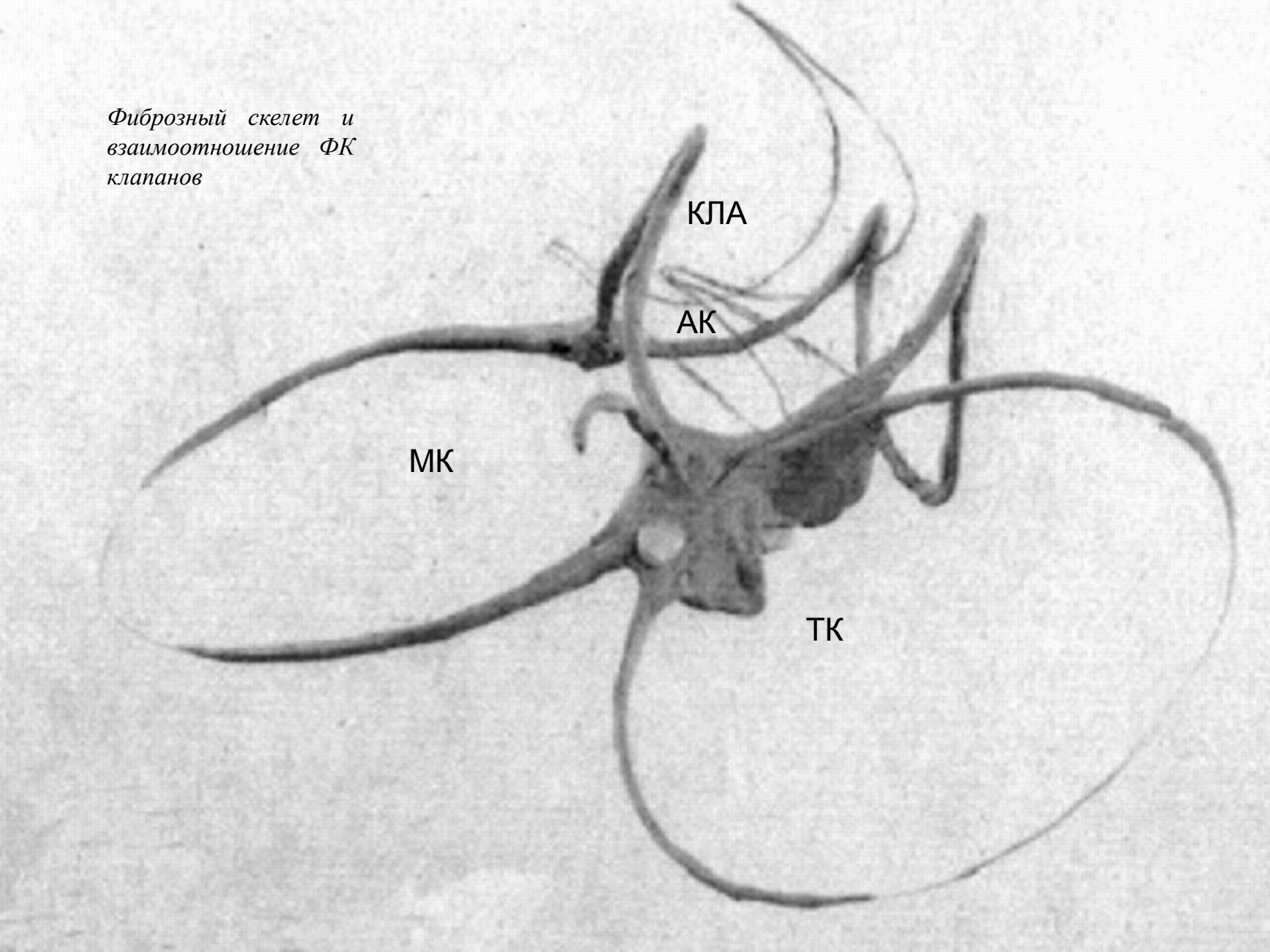

- *Включение мускулатуры левого предсердия в створки и поддержка папиллярных мышц миокардом ЛЖ имеет большое значение для нормальной функции*

- *Линия прикрепления передней створки занимает менее половины окружности фиброзного кольца. Большая часть его окружности занята задней створкой. Передняя створка - замыкательная функция митрального клапана, а задняя створка - преимущественно поддерживающая.*

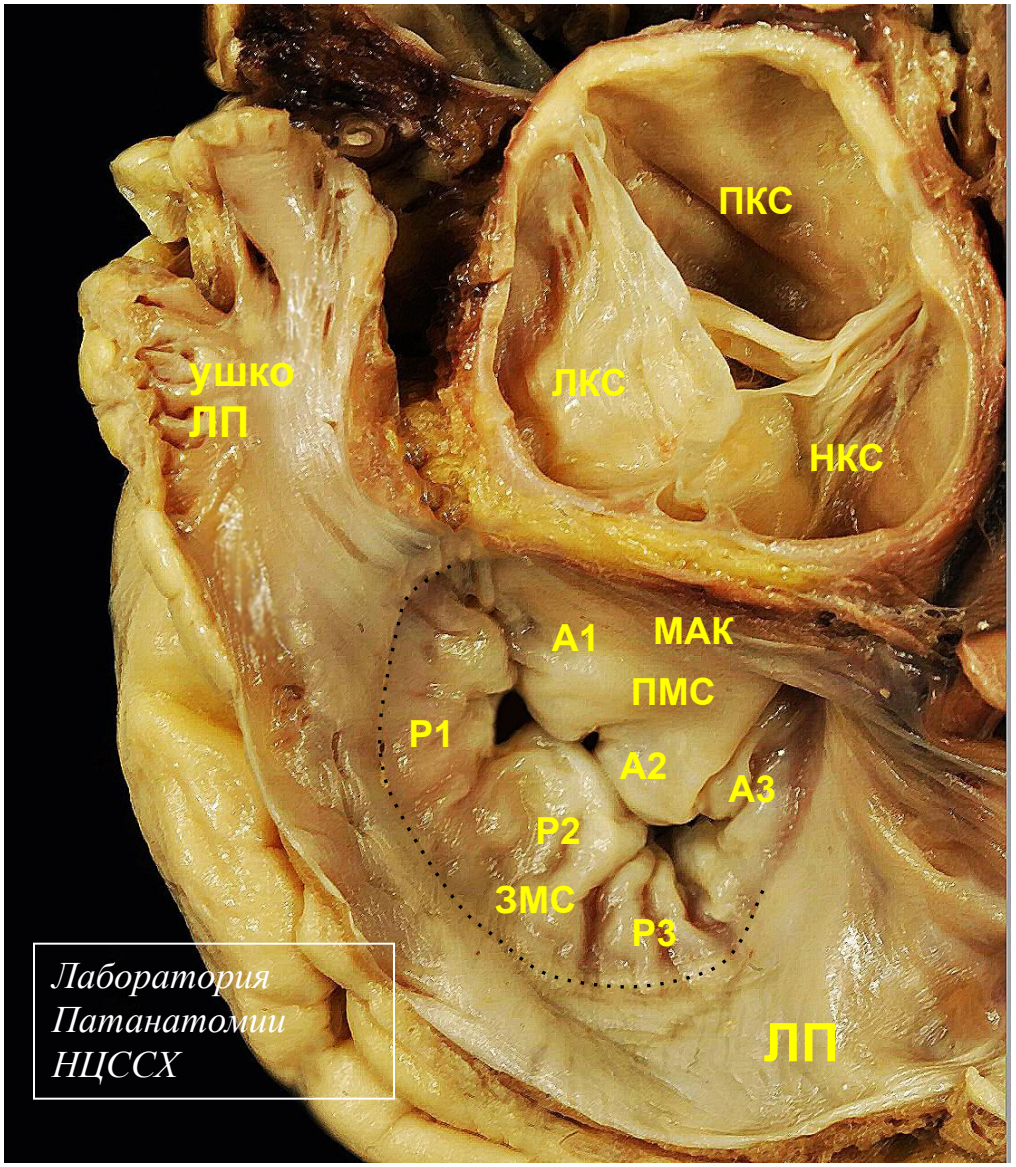

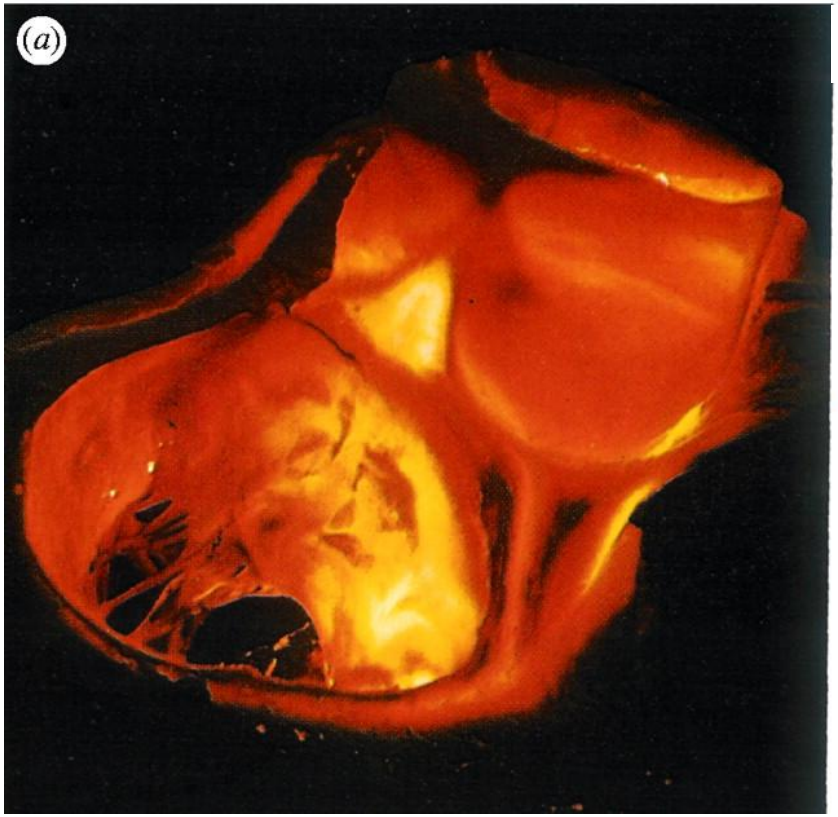

правая задняя косая проекция

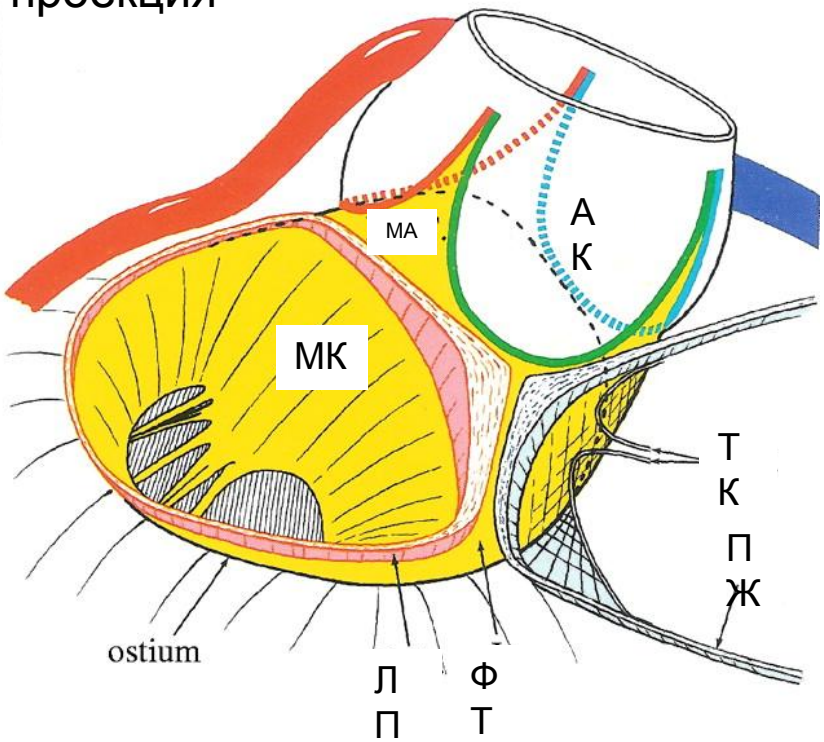

Вид митрального клапана и корня аорты, левое предсердие удалено.
МА – митрально аортальный контакт; ПП - правое предсердие; ЛП - левое предсердие; ФТ – фиброзное тело, место соединения атриовентрикулярных клапанов. (Phil. Trans. R. Soc. B (2007)
McAlpine 1975, p. 13).

Латерально два фиброзных тела продолжаются около волокон прочной соединительной ткани, которая окружает митральное отверстие частично и не полностью заднюю часть ФК, которая поддается патологической дилатации.

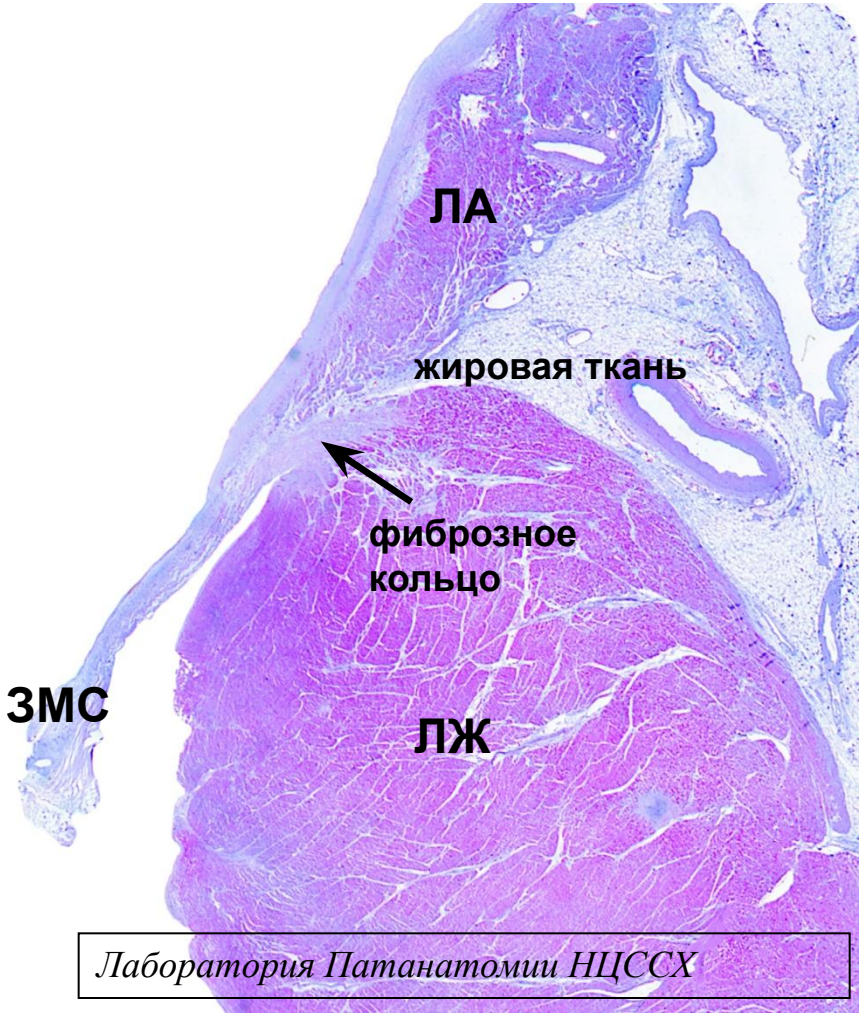

МИТРАЛЬНЫЙ КЛАПАН

- ФИБРОЗНОЕ КОЛЬЦО
- СТВОРКИ
- СУХОЖИЛЬНЫЕ НИТИ/ХОРДЫ
- ПАПИЛЯРНЫЕ МЫШЦЫ

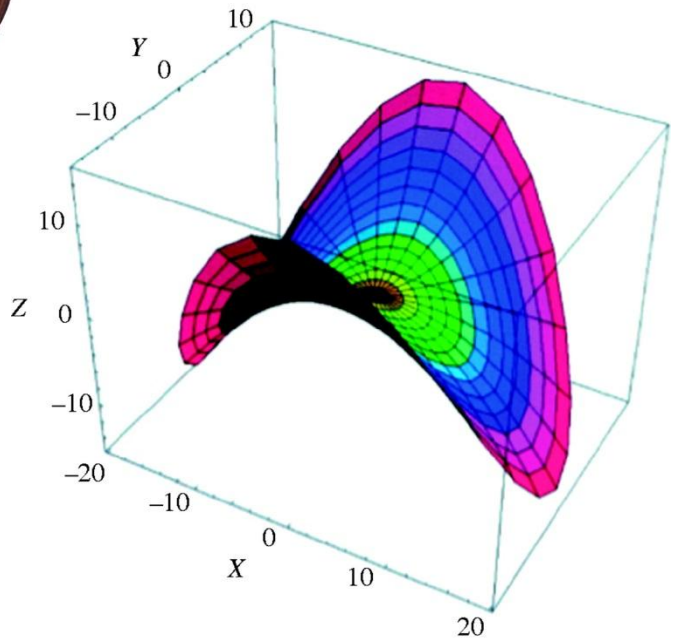

МИТРАЛЬНЫЙ КЛАПАН

Представлен двумя створками, передней и задней, которые прикреплены своим свободным краем к сухожильным хордам, которые в свою очередь прикреплены к папиллярным мышцам.

Сухожильные хорды, называемые хордами второго порядка (промежуточные), крепятся к желудочковой поверхности створки клапана, отходя от папиллярных мышц, когда другие, хорды третьего порядка (базальные), прикрепляются к базальной части створки непосредственно от ФК МК и левого желудочка.

МИТРАЛЬНЫЙ КЛАПАН

Свободные края сухожильных хорд и сами створки клапана предотвращают пролабирование створок клапана в левое предсердие во время систолы левого желудочка, и поэтому так необходимы для состоятельности клапана.

Выделяют две группы папиллярных мышц: задне-медиальную и передне-латеральную — зона их прикрепления располагается на уровне одной трети от верхушки ЛЖ и на уровне двух третих от ФК МК.

МИТРАЛЬНЫЙ КЛАПАН

Папиллярные мышцы ЛЖ являются продолжением наружной косой мышцы желудочков сердца.

Они располагаются под комиссурами, следовательно, занимают переднелатеральное и заднемедиальное положение.

Функция мышц состоит в обеспечении того, чтоб сухожильные нити всегда были натянуты.

Папиллярные мышцы, таким образом, в течение сердечного цикла действуют как «поглотитель толчка (сотрясения)».

С помощью миокарда и папиллярных мышц усиливается вертикальное напряжение, которое обеспечивает правильную аппозицию створок и препятствует их выворачиванию.

МИТРАЛЬНЫЙ КЛАПАН

Передняя и задняя створка сближаясь, перекрывают друг друга в области свободного края, создавая зону коаптации длиной около 7-9мм. Поверхность коаптации между свободными краями и створками необходимы для клапанной состоятельности.

В норме, линия коаптации проходит параллельно фиброзному кольцу митрального клапана на уровне задней створки.

Нормальное движение и геометрия митрального клапана

В фазу систолы створки клапана соприкасаются не свободными краями, а всей площадью шероховатой зоны, которая в 2 раза превышает площадь левого АВ-отверстия.

Нормальное движение и геометрия митрального клапана

В цикле работы клапана имеются следующие особенности:
- открытие створок не является простым следствием пассивного гидравлического механизма.

В фазу быстрого наполнения 50% объема крови поступает в ЛЖ за первые 20% времени, что не может обеспечиваться пассивным кровотоком с трансмитральным градиентом давления около 5 мм.рт.ст., а происходит благодаря присасывающему мышечному сокращению ЛЖ

Нормальное движение и геометрия митрального клапана

- *опорные хорды находятся в натяжении во время всех фаз сердечного цикла*
- *изменение тонуса и удлинение оси ЛЖ приводит к открытию створок до начала притока крови, исключая появление градиента давления*
  - падение давления и увеличение объема полости ЛЖ приводят к быстрому опорожнению полости ЛП до развития его систолы

Нормальное движение и геометрия митрального клапана

- *закрытие створок клапана начинается на фоне уменьшения объема перетекающей крови, что обусловлено завихрениями потока в куполах створок*
- *этот эффект усиливается сокращением предсердий: мышечные пучки, вплетаясь в предсердную часть створок, обеспечивают их натяжение*

  - уменьшение дистанции закрытия створок перед началом систолы ЛЖ практически исключает регургитацию

  - расширение и сужение АВ-отверстия по муральной части фиброзного кольца способствует облегчению потока в диастолу и надежности кооптации створок в систолу

Нормальное движение и геометрия митрального клапана

Фаза I: систолическая экскурсия желудочка
Фаза II: открытие створок и ,,отступление,, ФК
Фаза III: приближение створок
Фаза IV: средняя диастолическая пауза
Фаза V: систолическая экскурсия предсердий
Фаза VI: закрытие створок

- *Систола левого желудочка начинается в фазе VI с закрытием створок и происходит на протяжении всей фазы I.*
- *Диастола левого желудочка начинается во II фазе с помощью открытия клапана, продолжается на всех этапах с III по V и заканчивается на этапе VI фазы закрытием створок*

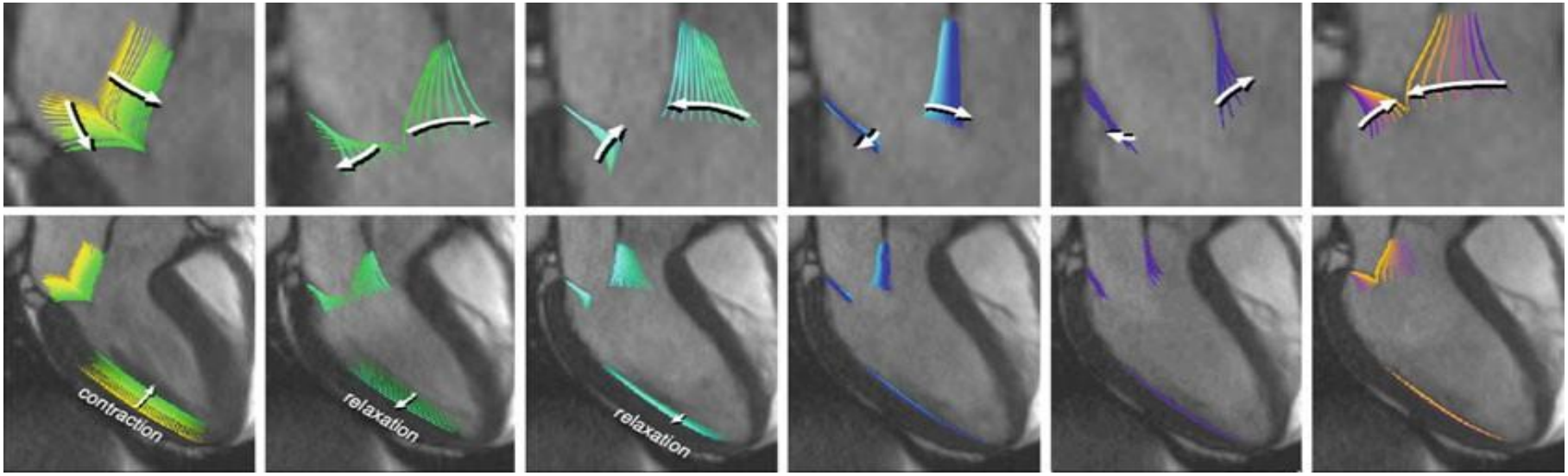

I II III IV V VI

Фаза I представляет собой систолу левого желудочка, фазы II-V представляют диастолу левого желудочка

фаза VI представляет собой конец диастолы левого желудочка и начало систолы левого желудочка

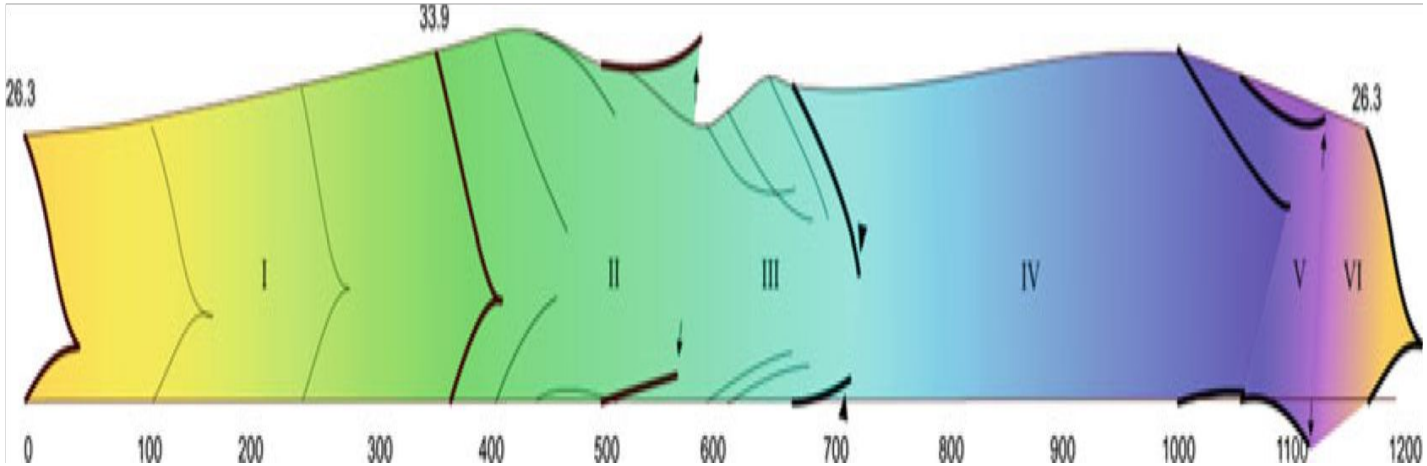

М-режим - отображение движения митрального кольца и створок в течение течение сердечного цикла у нормального человека.
Фигура была получена путем наложения на МР снимки.
Вид из межкомиссурального диаметра митрального клапана.
Фаза I представляет собой систолу левого желудочка, фазы II-V представляют диастолу левого желудочка, фаза VI представляет собой конец диастолы левого желудочка и начало систолы левого желудочка.
Стрелки указывают на максимальное раннее и позднее диастолическое открытие створок и приближение их. Горизонтальная ось представляет время в мсек.
Числа в верхней части - межкомиссуральный диаметр в мм

МОДЕЛЬ

- Сокращение левого предсердия и левого желудочка создает модель потока в хорошо координированном взаимоотношении времени и давления, что управляет движениями створок клапана

ОСОБЕННОСТИ

- спокойный центральный поток
- небольшой перепад давлений (сдвиг напряжений)
- раннее закрытие клапана (начинающееся к концу систолы)
- функциональная организация с близлежащими структурами

ФУНКЦИЯ

- *Во время сокращения предсердия створки клапана открыты (открываются) и начинается медленное наполнение ЛЖ. Эта фаза соответствует зубцу Т на ЭКГ.*
- *Когда давление в ЛЖ опускается ниже давления в предсердии, начинается быстрое наполнение желудочка*
- *Закрытие клапана начинается с конца этой фазы и продолжается как раз до сокращения желудочка, что соответствует комплексу QRS. В течение ST-периода происходит наполнение предсердия*

ДВИЖЕНИЕ ФИБРОЗНОГО КОЛЬЦА

- *Смещение более подвижной задней части, в систолу – движение к верхушке*
  в диастолу – от верхушки к предсердию
- *При возникновении ФП – смещение ФК в сторону предсердия не происходит*
- *Кинетика ФК связана со смещением створок – от средней – выпуклой части волнообразно к краевой зоне*

Механизм направленный на открытие запускается в конце систолы ЛЖ, а движение способствующее закрытию – в конце систолы предсердий

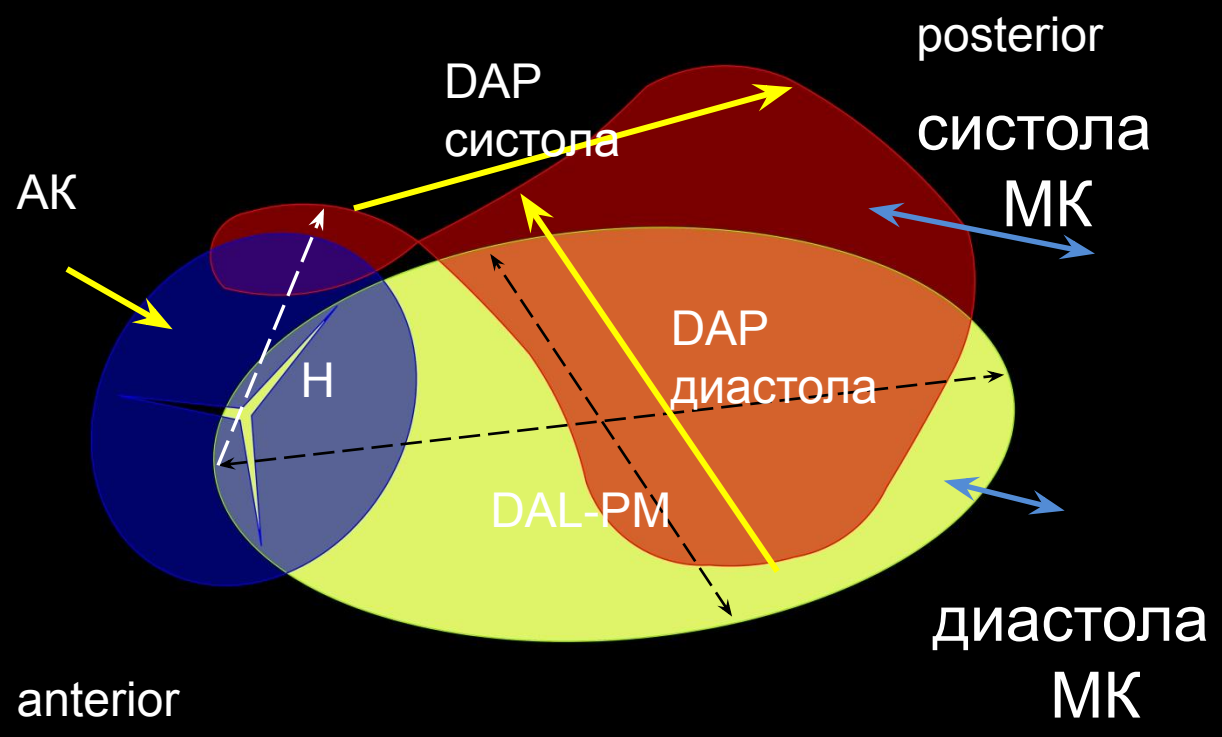
posterior
DAP
систола
систола
МК
АК
H
DAP
диастола
DAL-PM
диастола
МК
anterior

Фиброзное кольцо

1) движение к верхушке ЛЖ и от верхушки ЛЖ

2) пространственное сокращение – циркулярное движение

3) складывание по интракомиссуральной оси

Фиброзное кольцо

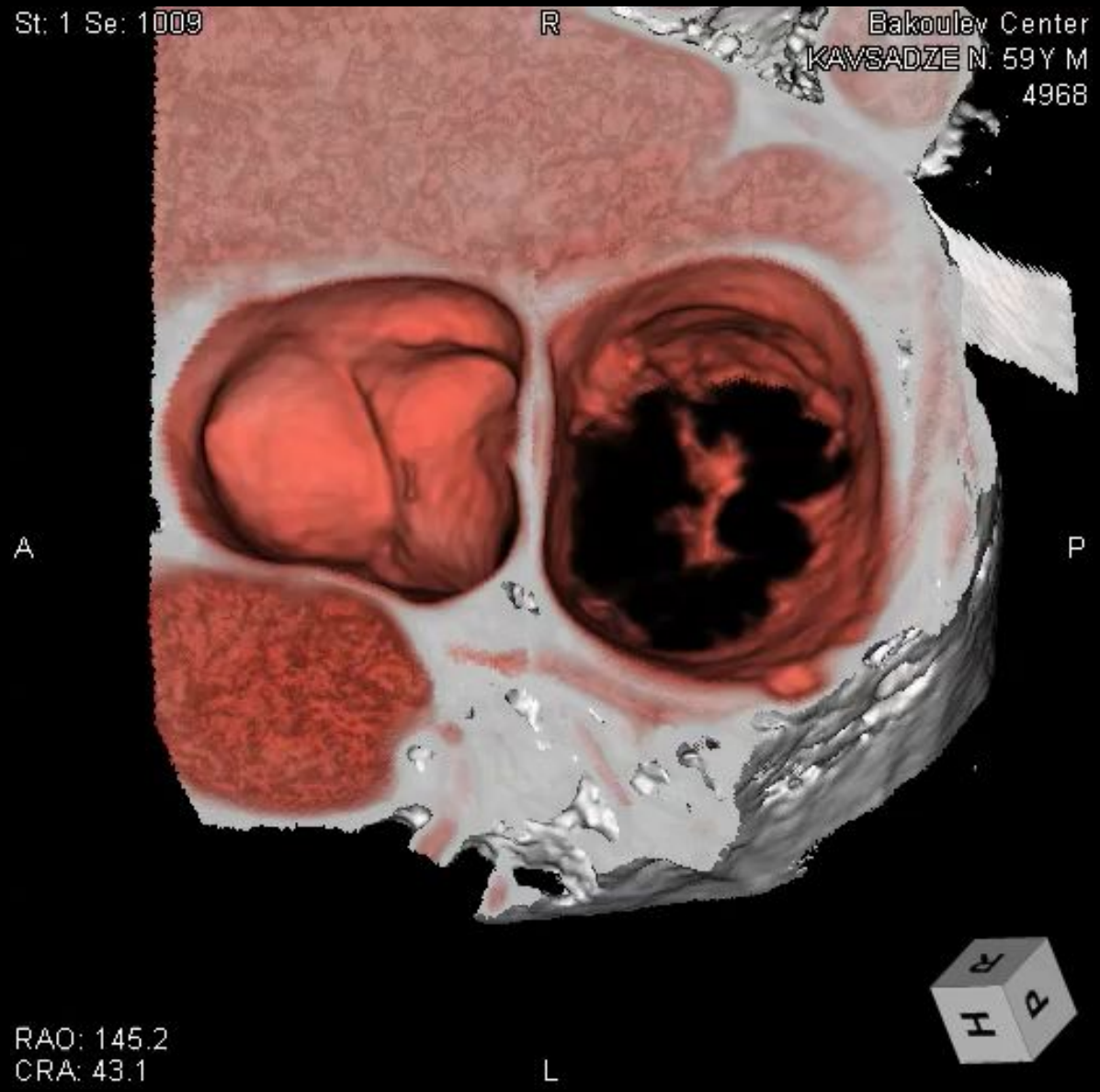

1 вид движения

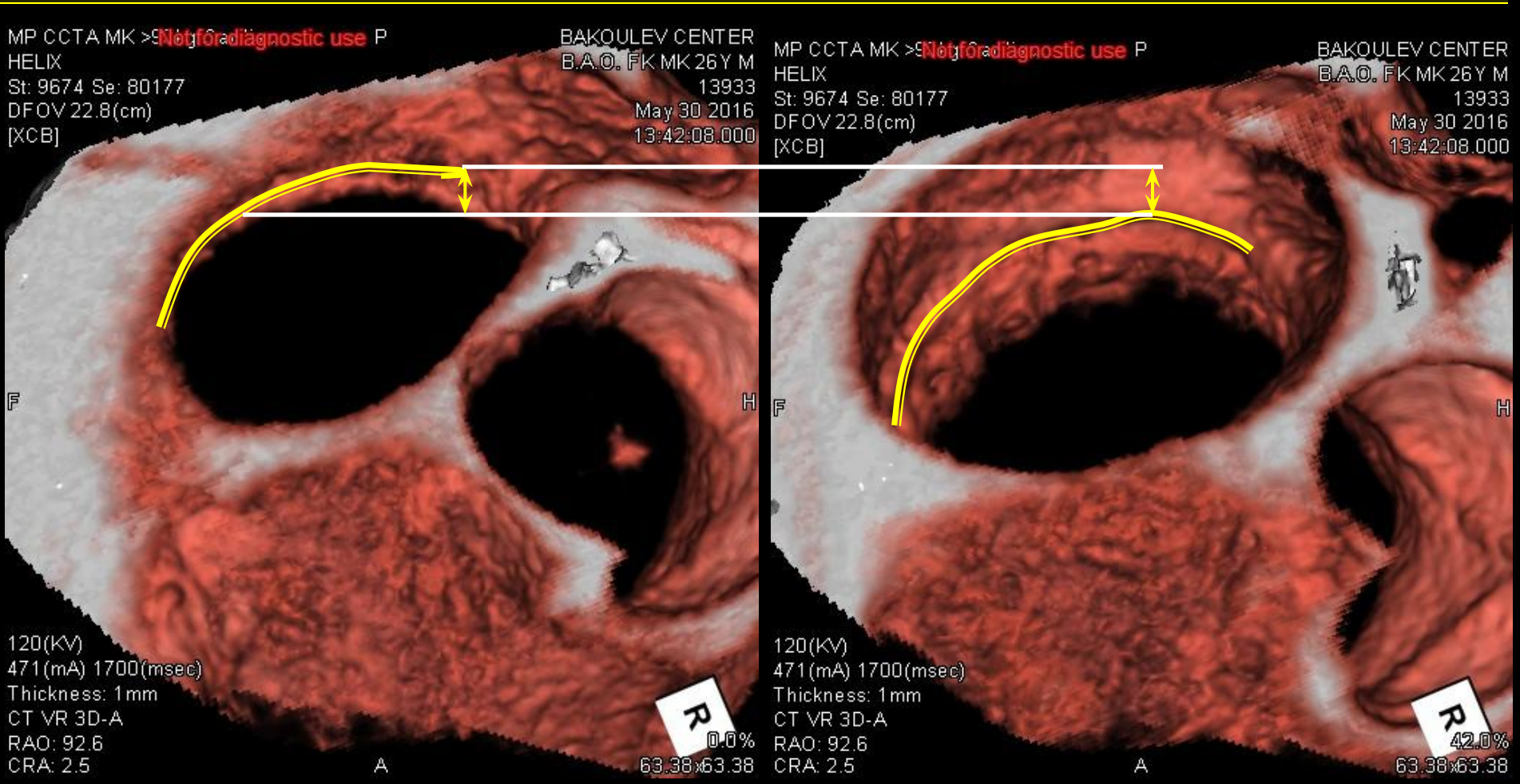

Створки не визуализированы/усечены

2 вид движения

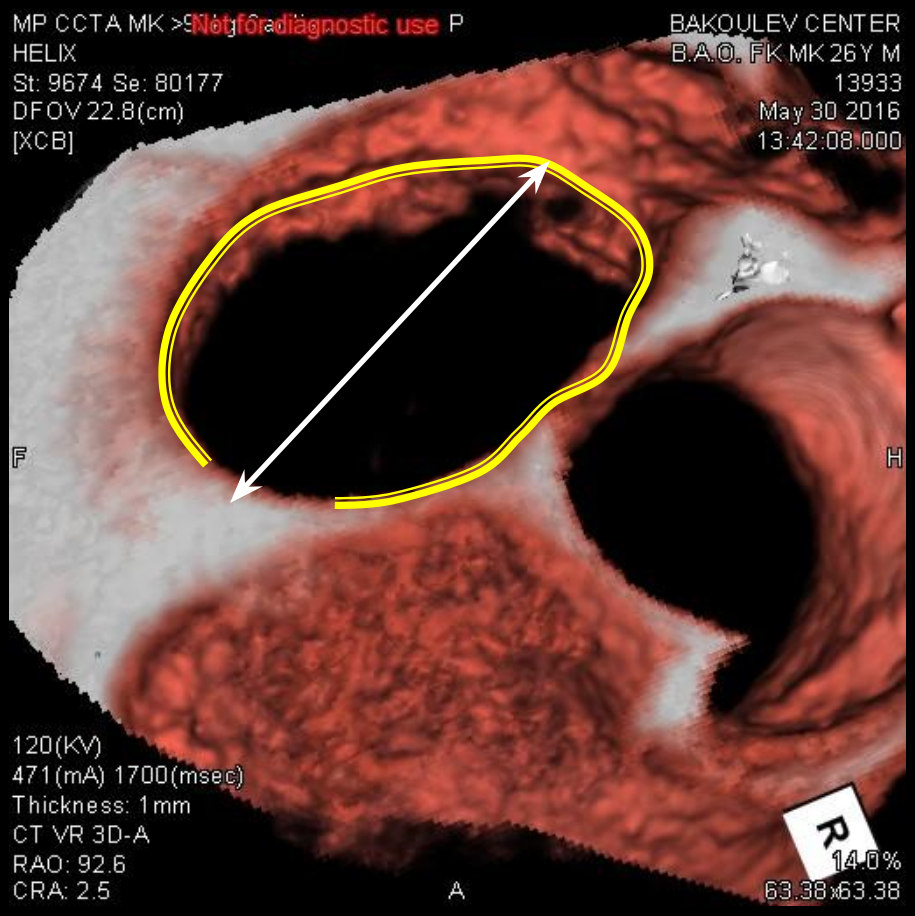

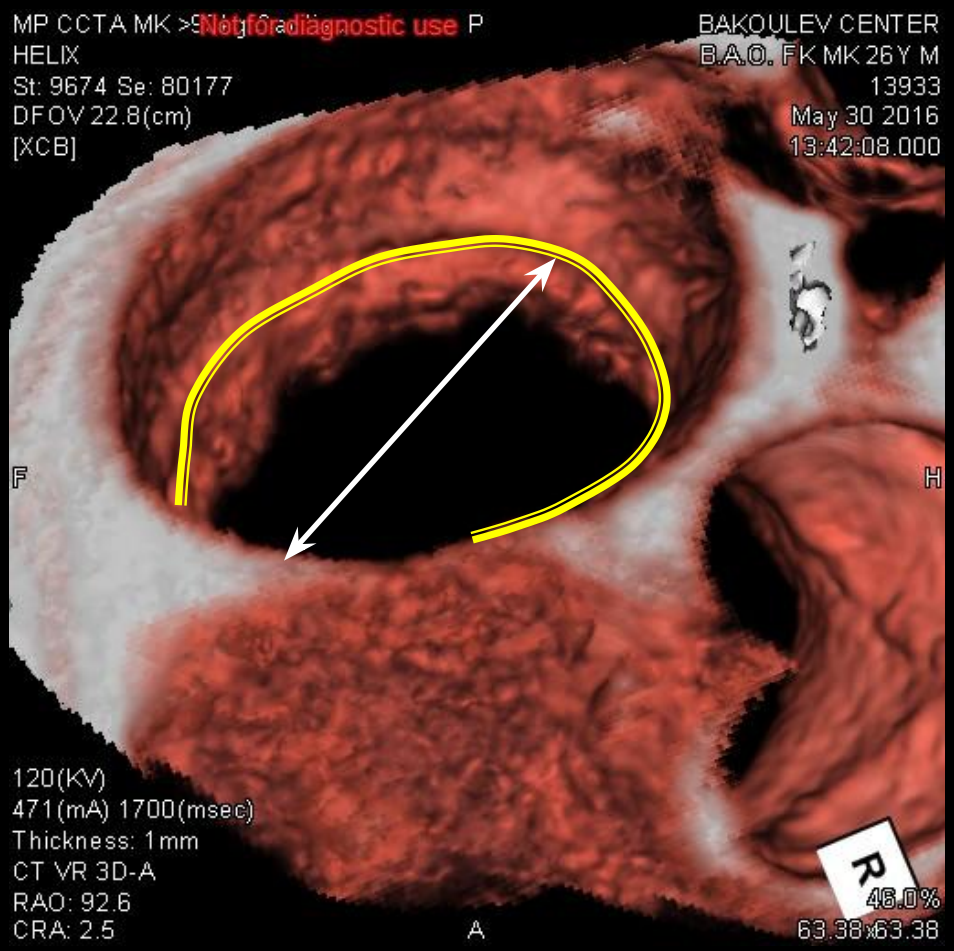

3 вид движения

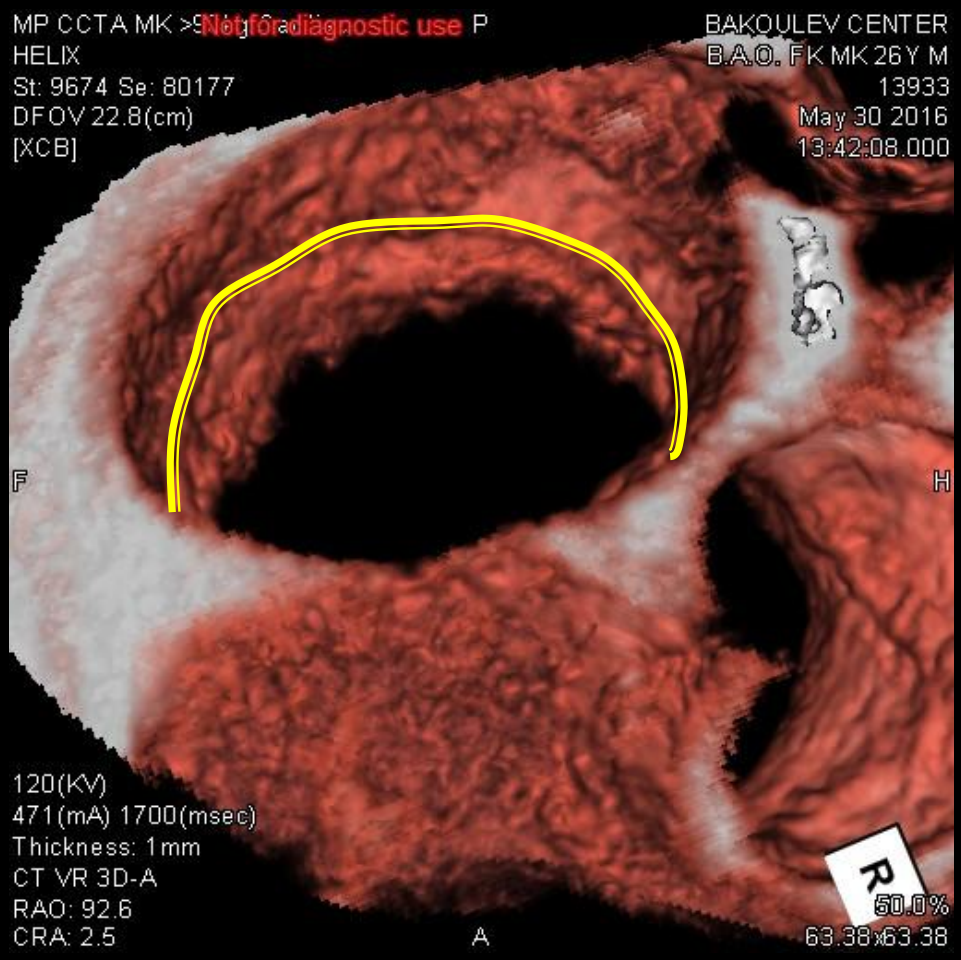

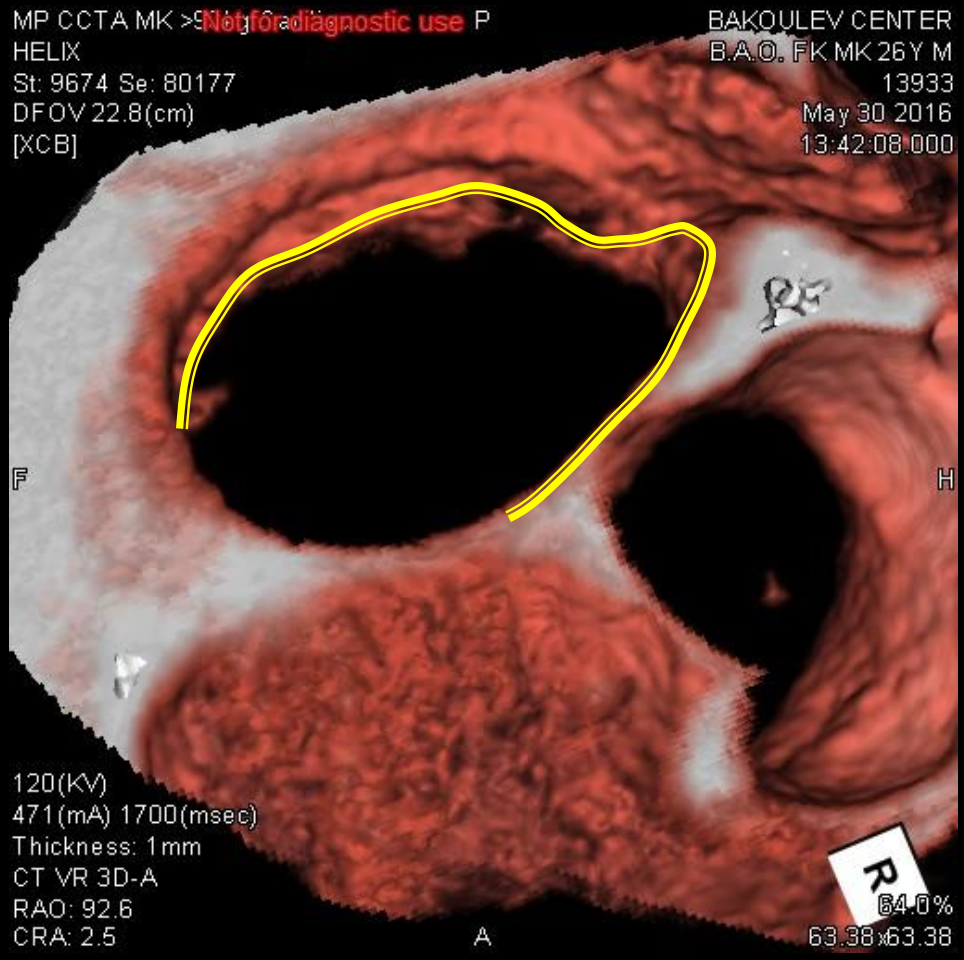

Классификация по МКБ-10

Класс	IX I00-I99	Болезни системы кровообращения
Блок	I05-I09	Хронические ревматические болезни сердца
Блок	I30-I52	Неревматические поражения митрального клапана
Подблок		
Код	I05.1	Ревматическая митральная недостаточность
	I34.1	Пролапс (пролабирование) митрального клапана
	I34.0	Неревматическая клапанная митральная недостаточность
	I34.8	Другие неревматические поражения митрального клапана

Этиология митральной недостаточности

- Дегенеративная – 61,3%
- Ревматическая – 14,2
- Ишемическая – 7,3%
- Врождённая – 4,8%
- Инфекционный эндокардит – 3,5%
- Другая – 8,1%

Этиология

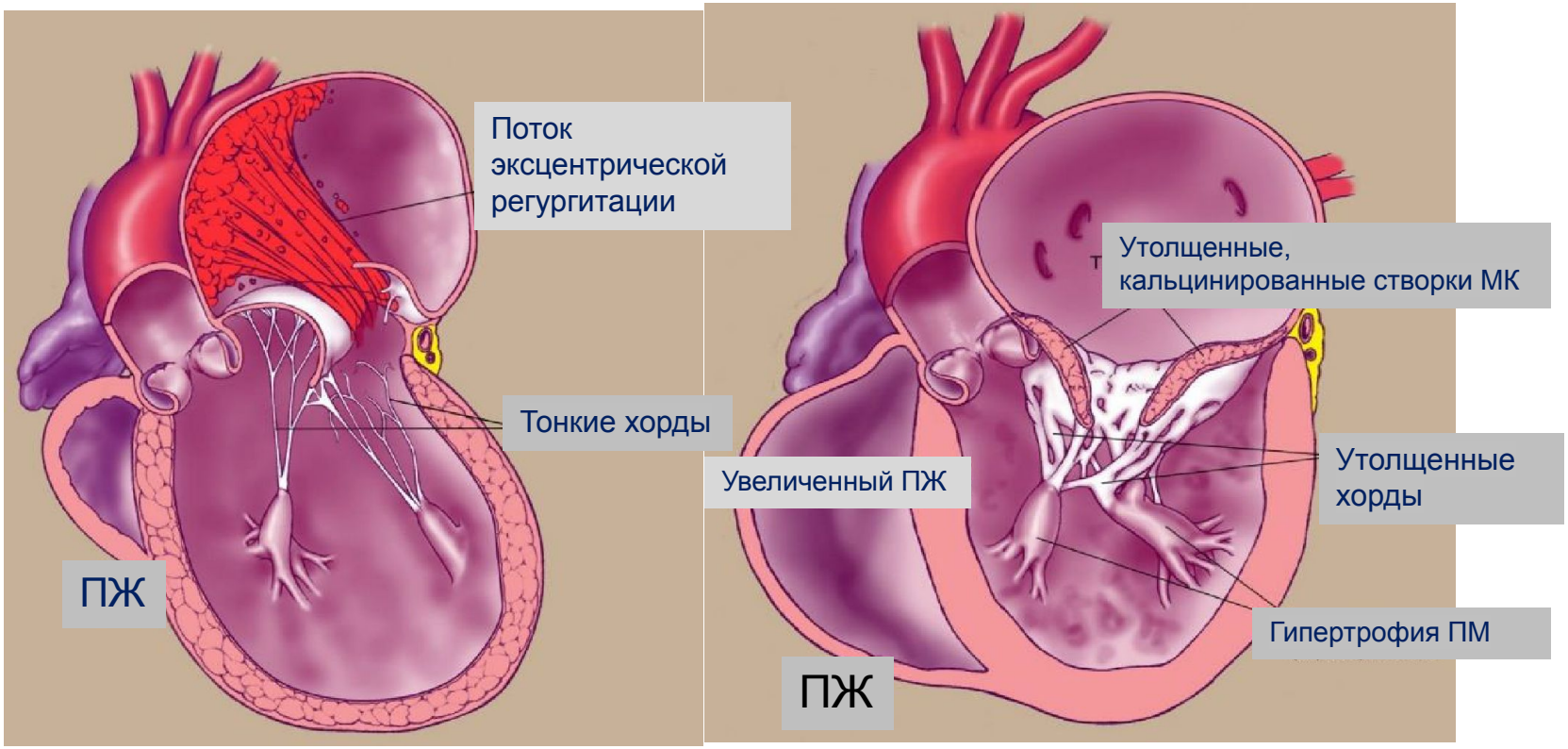

Дегенеративная

Ревматическая

Вторичная митральная регургитация

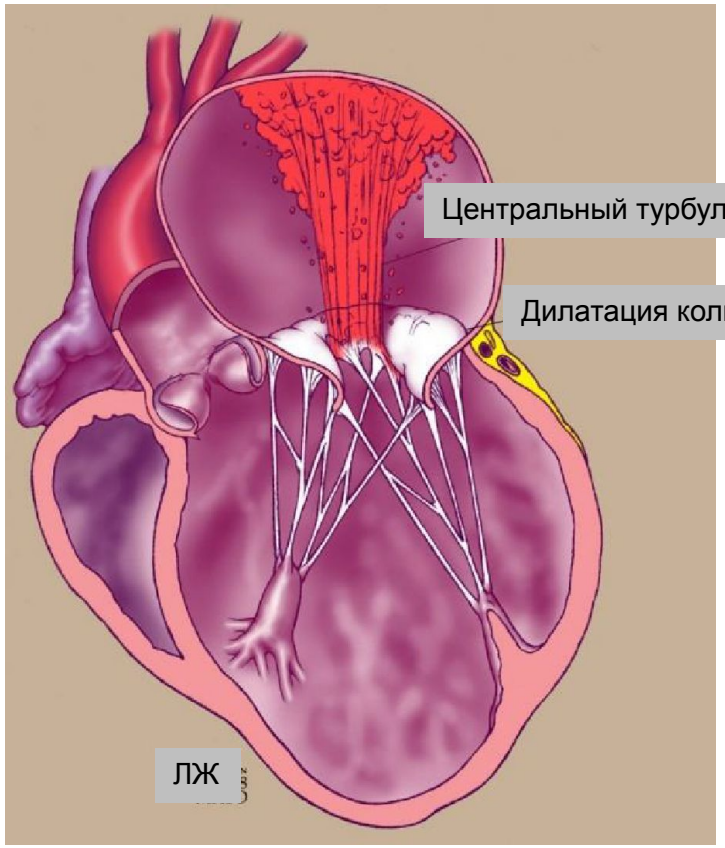

Дилатация

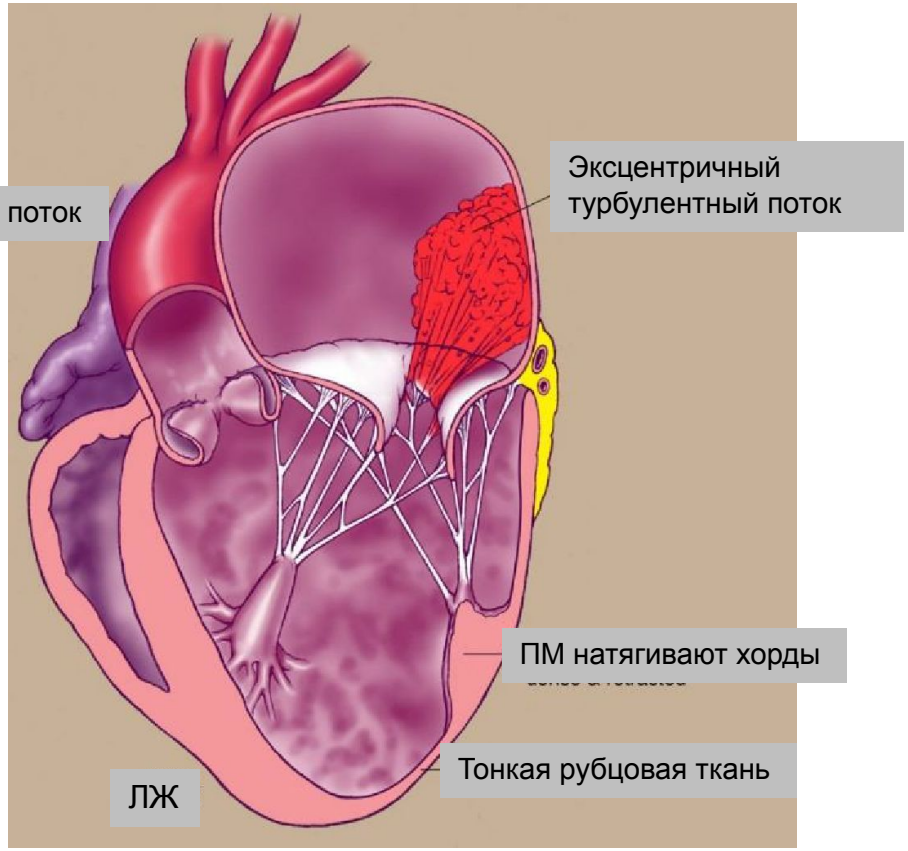

Ишемия

Патофизиология. Гемодинамика.

- МР начинается во время систолы ЛЖ еще до открытия АК, поэтому снижается сердечный выброс. Характерна повышенная преднагрузка и сниженная постнагрузка.
- Объем регургитации зависит от размера отверстия и градиента давления между ЛП и ЛЖ
- Градиент давления ЛП – ЛЖ увеличивается при повышении систолического давления в ЛЖ , что зависит от сосудистого сопротивления большого круга кровообращения.
- Диуретики уменьшают преднагрузку, объем ЛЖ и МР.
- Постепенно регургитация превышает выброс в аорту. Расширение ЛЖ вызывает увеличение отверстия регургитации и ее объема

Патофизиология. Гемодинамика.

Долго существующая перегрузка объемом приводит к дисфункции ЛЖ

Патофизиология. Гемодинамика

К моменту развития симптомов, дисфункция ЛЖ может уже существовать

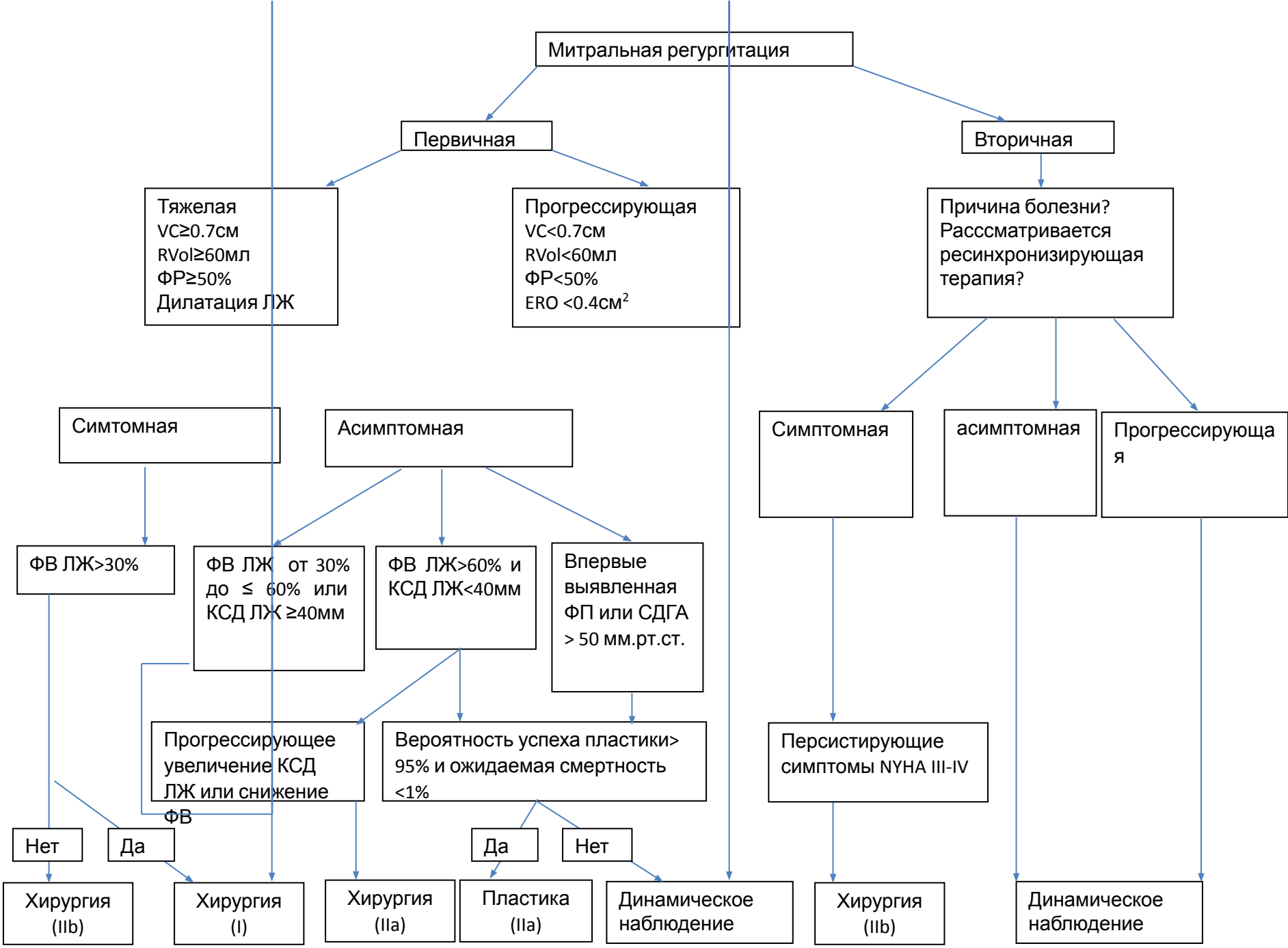
Митральная регургитация
Первичная
Вторичная
Тяжелая
VC≥0.7см
RVol≥60мл
ФР≥50%
Дилатация ЛЖ
Прогрессирующая
VC<0.7см
RVol<60мл
ФР<50%
ERO <0.4см2
Причина болезни? Расссматривается ресинхронизирующая терапия?
Симтомная
Асимптомная
Симптомная
асимптомная
Прогрессирующая
ФВ ЛЖ>30%
ФВ ЛЖ от 30% до ≤ 60% или КСД ЛЖ ≥40мм
ФВ ЛЖ>60% и КСД ЛЖ<40мм
Впервые выявленная ФП или СДГА > 50 мм.рт.ст.
Прогрессирующее увеличение КСД ЛЖ или снижение ФВ
Вероятность успеха пластики> 95% и ожидаемая смертность <1%
Персистирующие симптомы NYHA III-IV
Нет
Да
Да
Нет
Хирургия (IIb)
Хирургия (I)
Хирургия (IIa)
Пластика (IIa)
Динамическое наблюдение
Хирургия (IIb)
Динамическое наблюдение

Выживаемость пациентов с МН

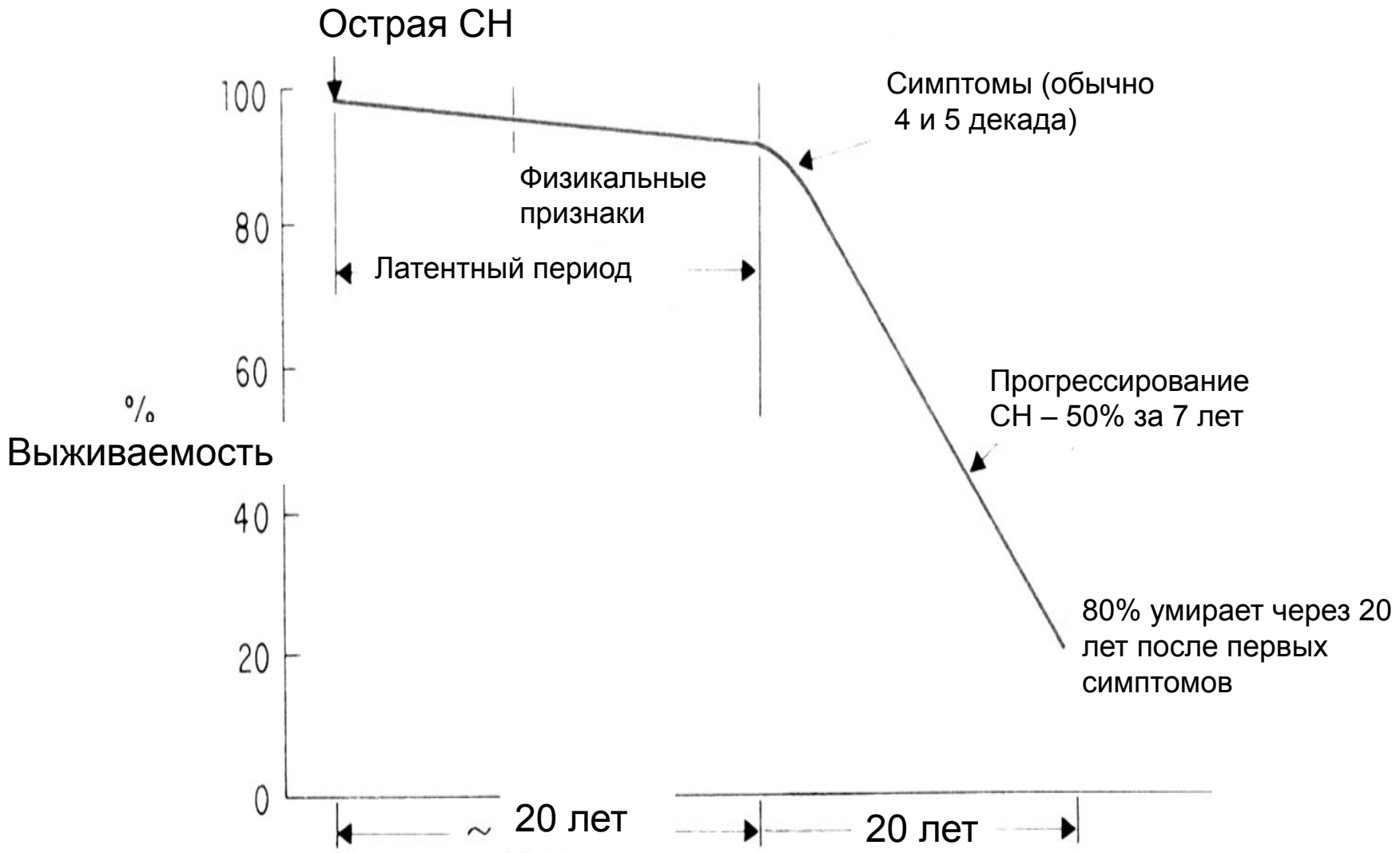

Патофизиология и прогноз

При наличии дисфункции ЛЖ – прогноз резко ухудшается вне зависимости от оперативного лечения по коррекции МР

Патофизиология острой митральной недостаточности

- Резкое повышение объема и давления в ЛП (не успевает растянуться). Размеры сердца и ЛП могут быть нормальными
- Острый отек легких
- Высокая ЛГ приводит к повышению давления в ПЖ, его дилатации и дисфункции.

Патофизиология хронической митральной недостаточности

- Постепенное увеличение объема ЛП (постепенное растяжение ЛП)
- Снижение ударного объема
- Диастолическая перегрузка ЛЖ объемом
- Прогрессирующая дилатация ЛЖ (эксцентрическая ГЛЖ) и гипертрофия
- Конечно-систолический стресс не меняется или может снижаться.
- Вначале ФВ в норме, затем развивается систолическая дисфункция ЛЖ

Острая и хроническая митральная регургитация

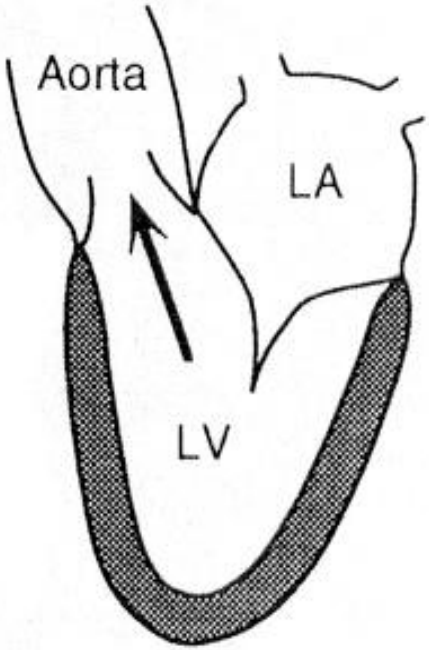

Норма (систола)

Острая митральная регургитация

Хроническая митральная регургитация

Клиническая картина

- Длительный асимптомный период
- Общая слабость и снижение переносимости нагрузок (в результате снижения сердечного выброса - СВ)
- Фибрилляция предсердий
- Риск инфекционного эндокардита
- Начало дисфункции ЛЖ сопровождается одышкой, застойной СН
- Возможна недостаточность ПЖ

Объективные данные при МР

- Расширение границ сердца влево
- 1 тон ослаблен пропорционально величине МР
- Голо (пан) систолический шум (поздний систолический шум при ПМК и дисфункции ПМ)
- Третий тон сердца или ранний диастолический тон (быстрое наполнение ЛЖ в диастолу)
- Диастолическое дрожание (при большом потоке крови в ЛЖ в начале диастолы)
- При острой МР систолический шум слышен плохо

Силы действующие на клапан

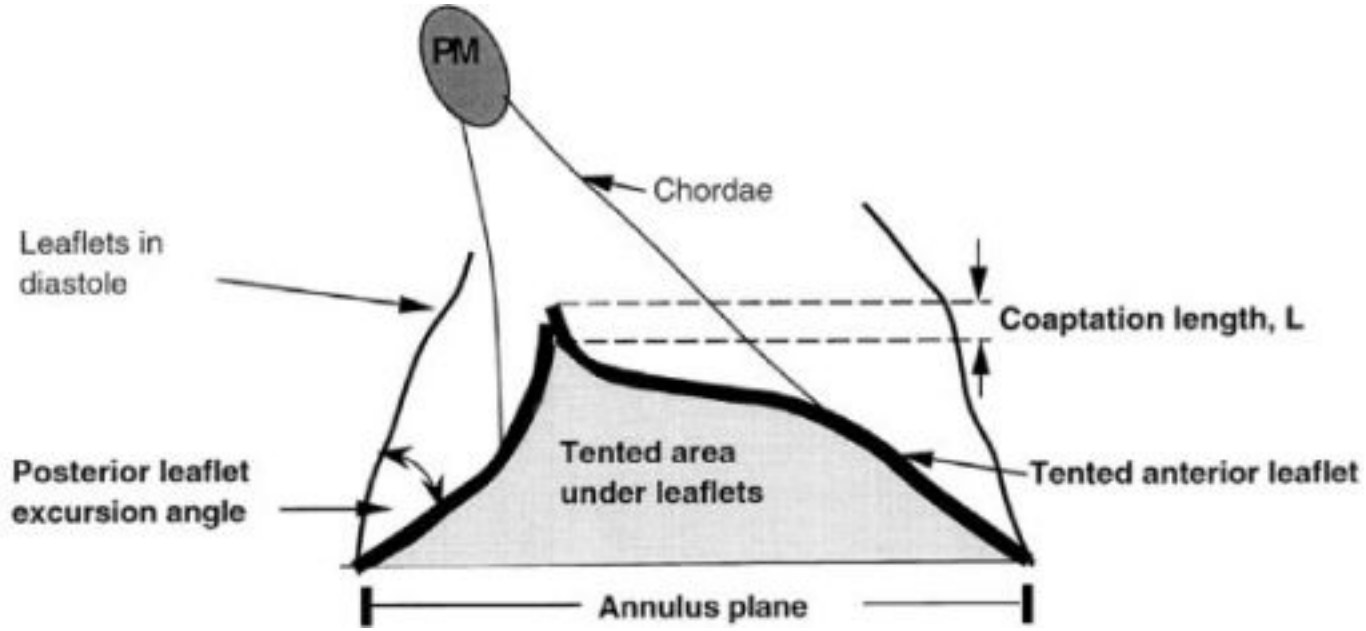

Механизм направленный на открытие запускается в конце систолы ЛЖ, а движение способствующее закрытию – в конце систолы предсердий

тетеринг (смещение/связывание)

α -угол смещения ЗМС
β - угол предсердного смещения -,,связывания,, (желтая линия)
γ угол смещения ПМС
Синяя линия – переднезадний диаметр (А2-Р2)
Высота тентинга - расстояние между точкой коаптации и уровнем ФК (Т)

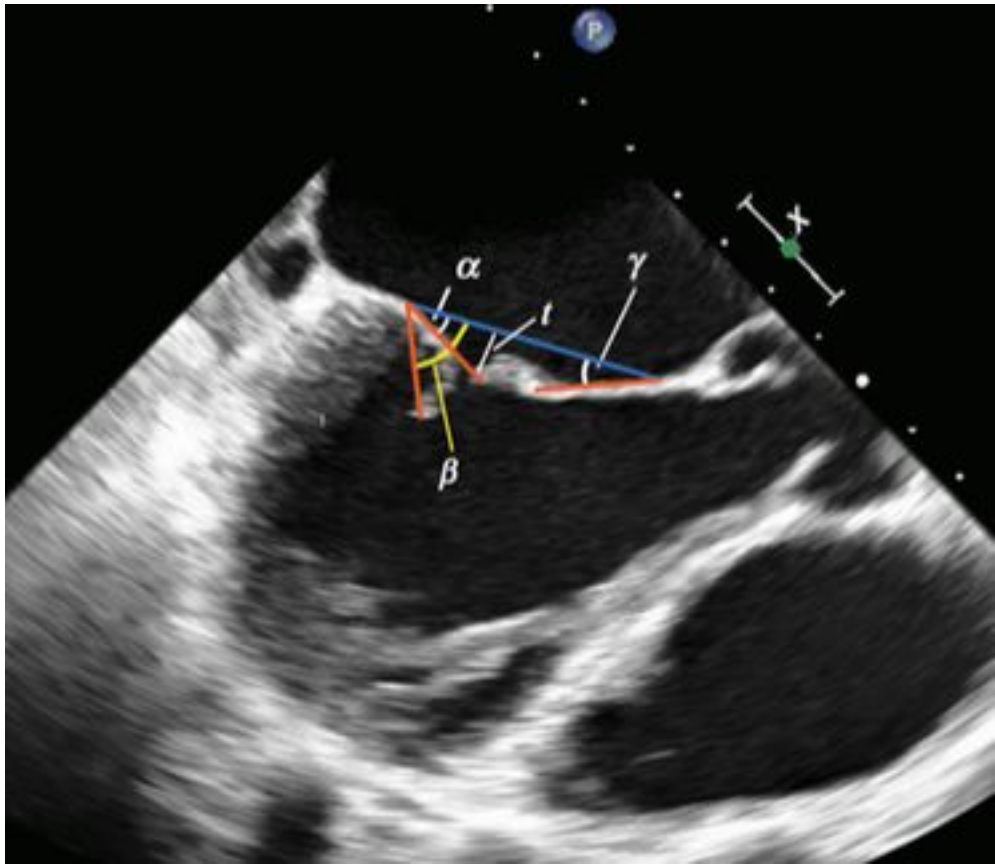

- *Функциональная ишемическая МН в значительной степени вызвана изменением натяжения створок в результате ремоделирования ЛЖ*

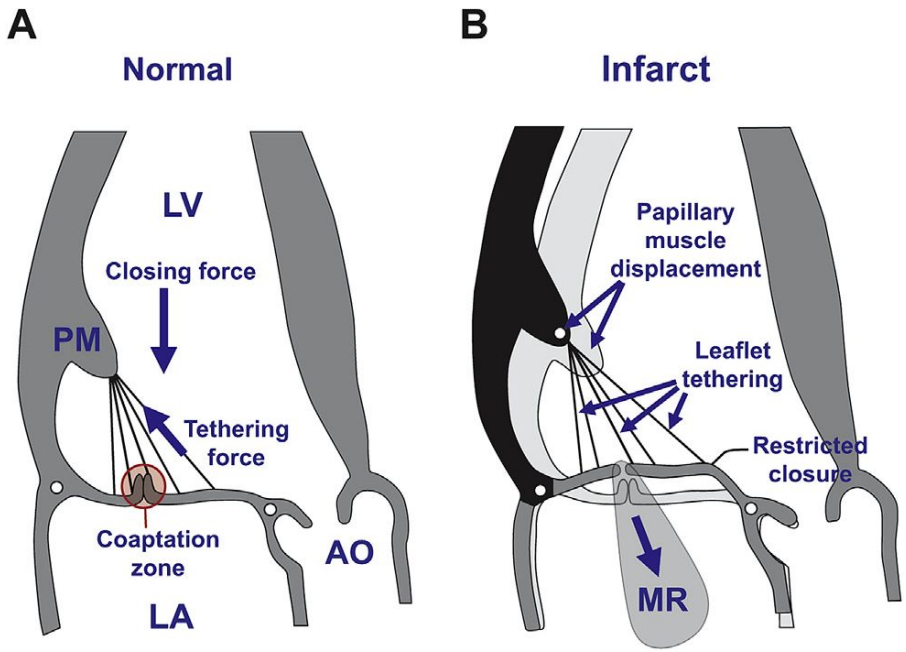

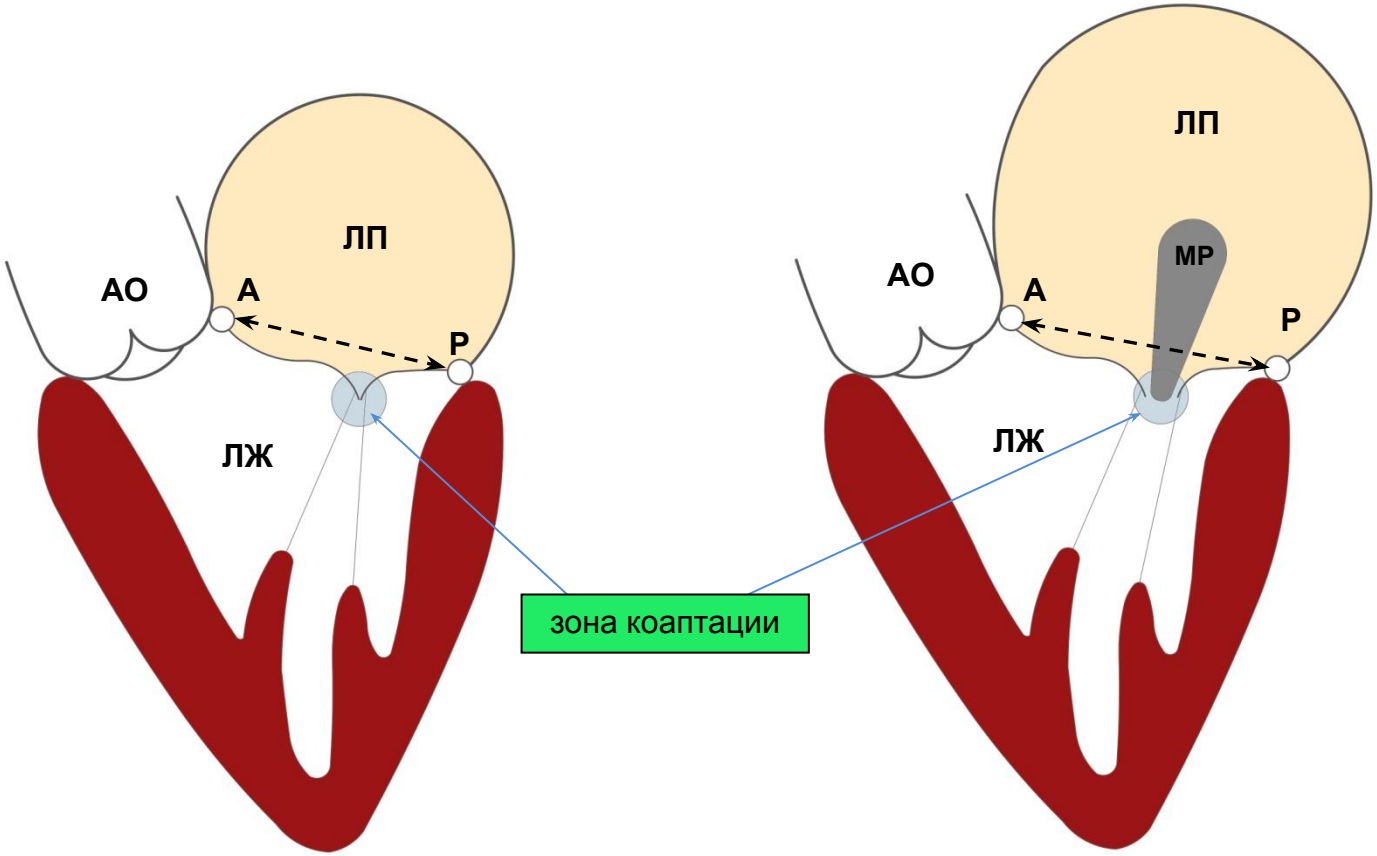
ЛП
АО
А
Р
ЛЖ
ЛП
МР
АО
А
Р
ЛЖ
зона коаптации

Механизм желудочковой функциональной митральной регургитации

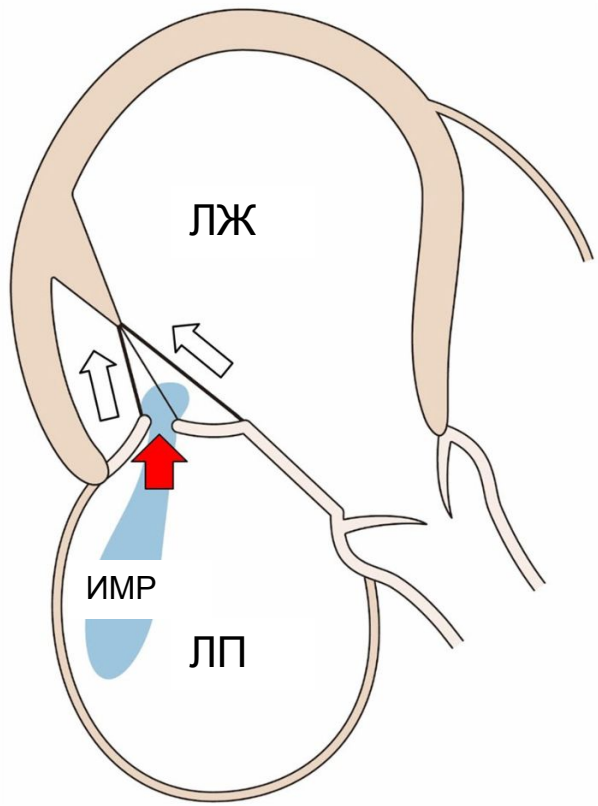

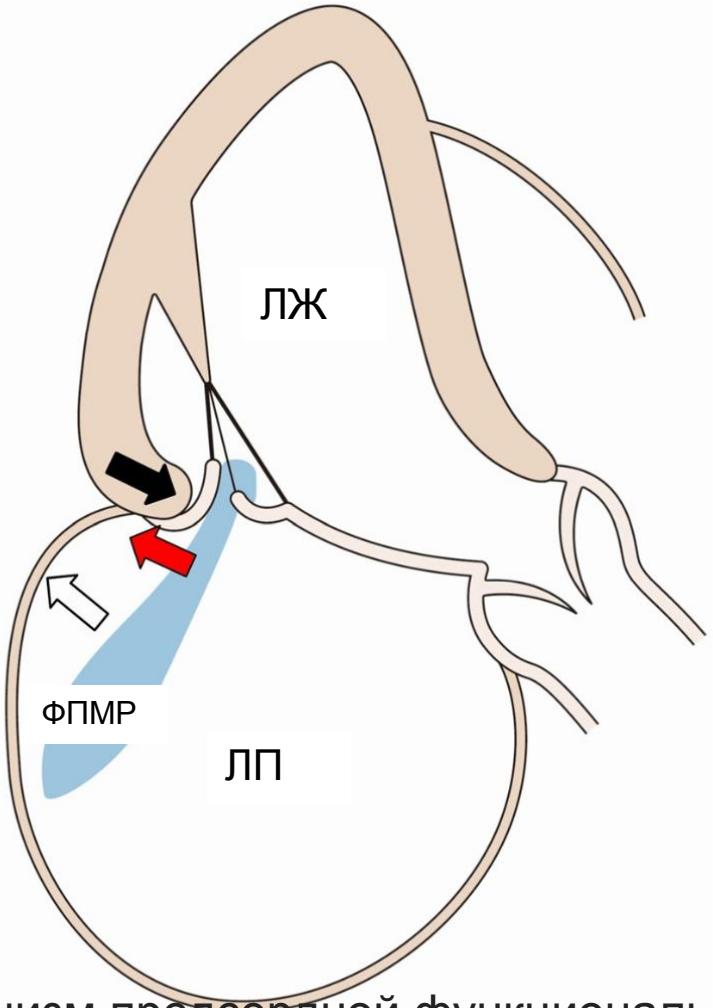

Механизм предсердной функциональной митральной регургитации

Ишемическая митральная регургитация

- 20% МР ишемического генеза
- МР может возникать при нижнем (истончение, фиброз заднемедиальной ПМ) и при переднем ИМ
- При нижнем ИМ - происходит натяжение и снижение подвижности зон Р2 и Р3 – это приводит к отсутствию коаптации и пролапсу ПМС – возникает эксцентричная регургитация
- При переднем ИМ - дилатация и дисфункция приводят к смещению вниз и латерально, что натягивает обе митральные створки, возникает центральной регургитация
- При хронической ИБС механизм развития МР - ремоделирование ЛЖ, что приводит к расширению кольца и снижению систолического движения МК, возникает центральная регургитация

ЭКГ, кривые давления и фонокардиограммы хронической и острой МР

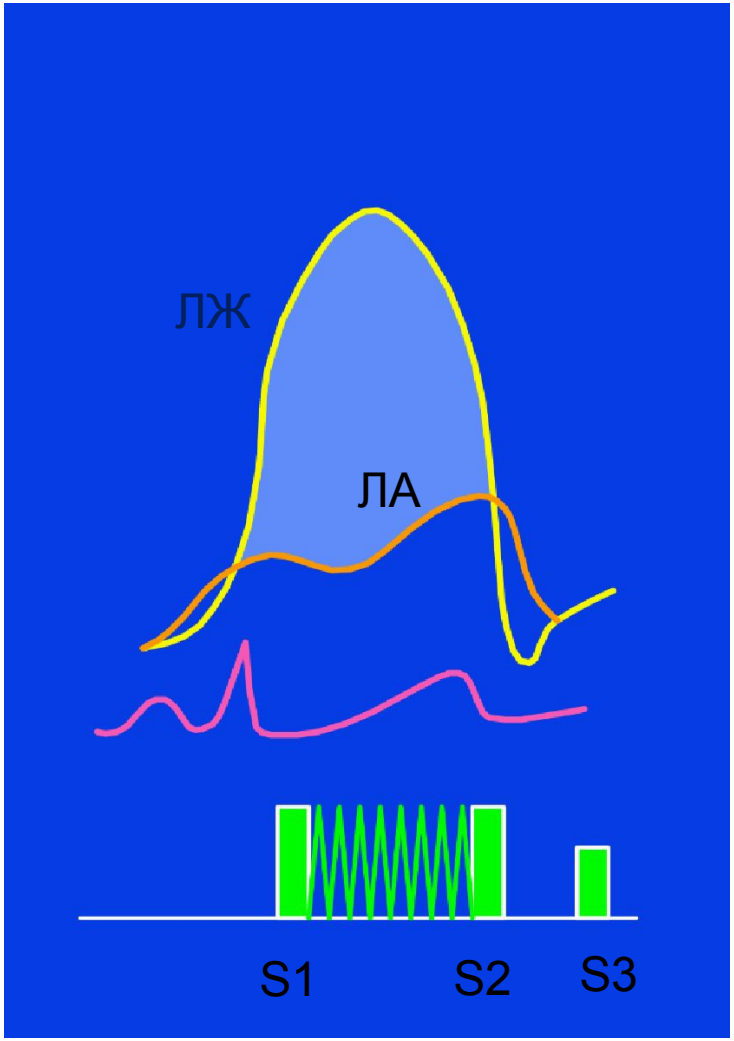

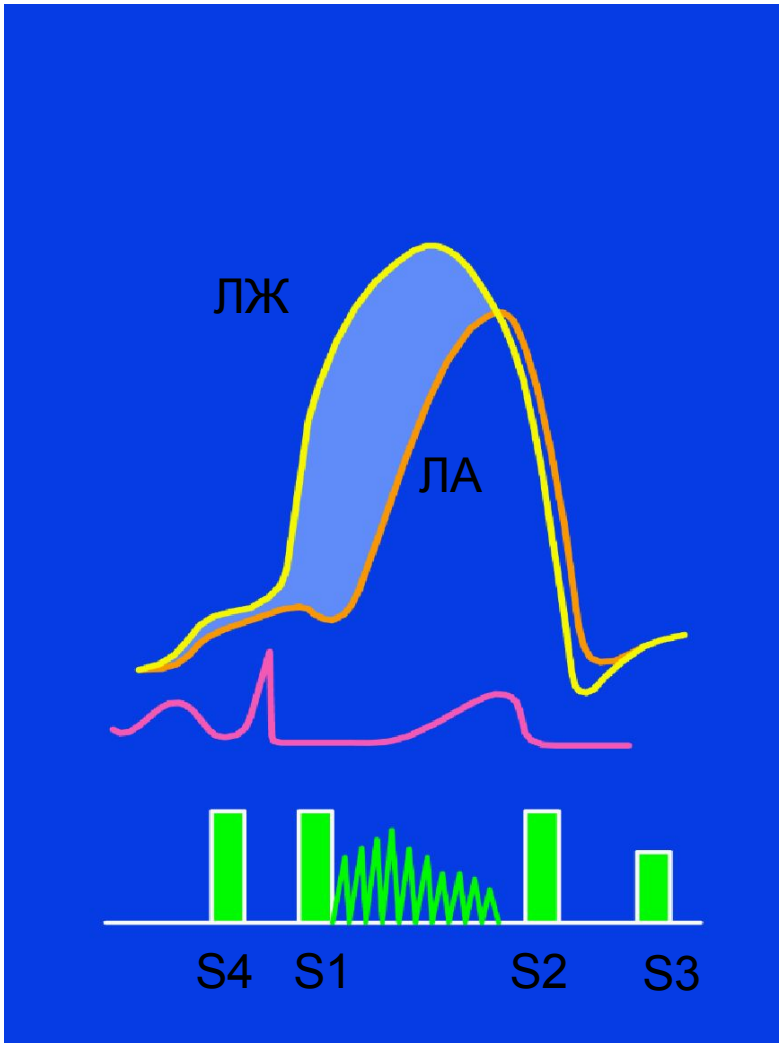

Рентгенограмма при острой МР

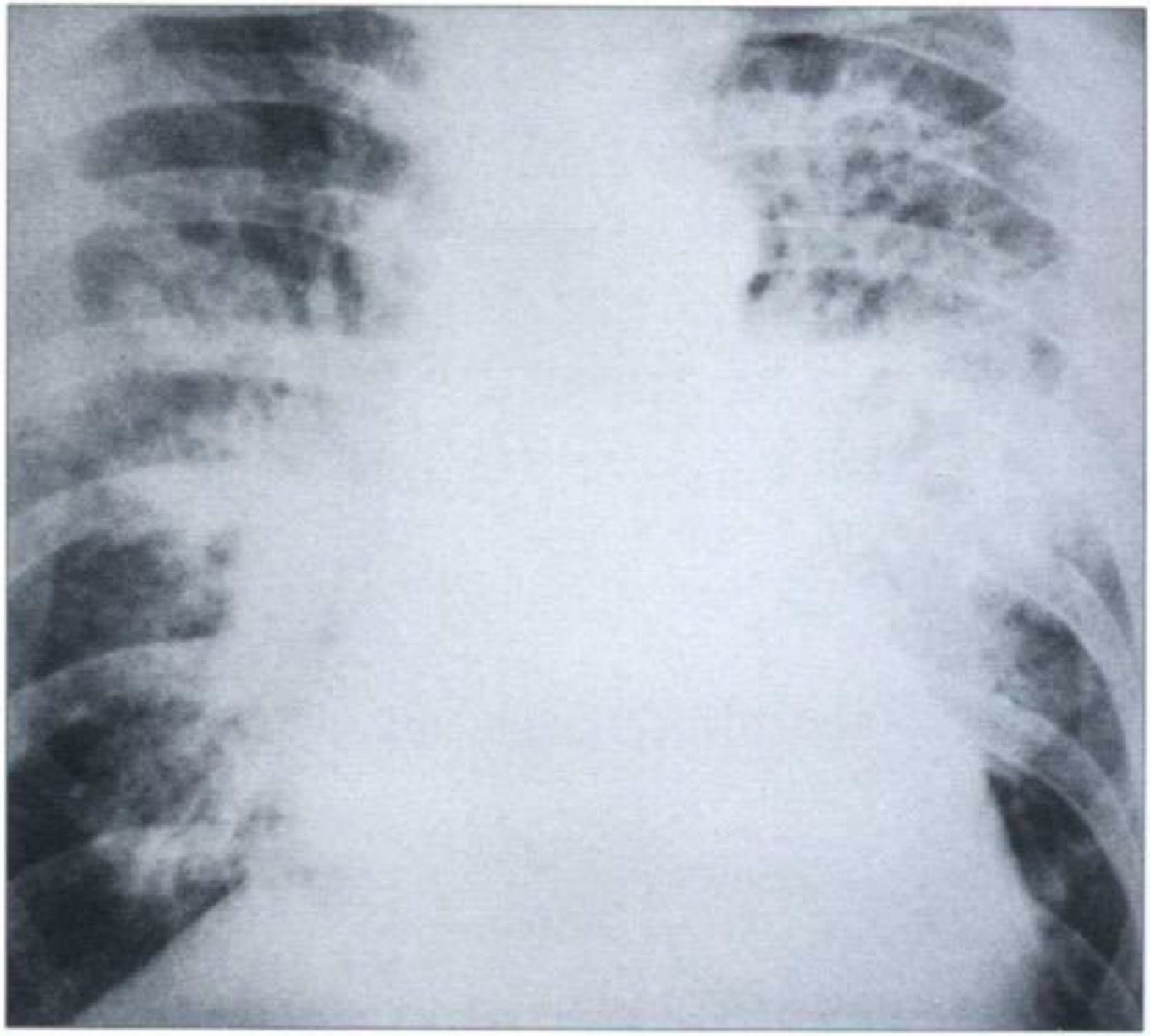

Рентгенограмма при хронической МР

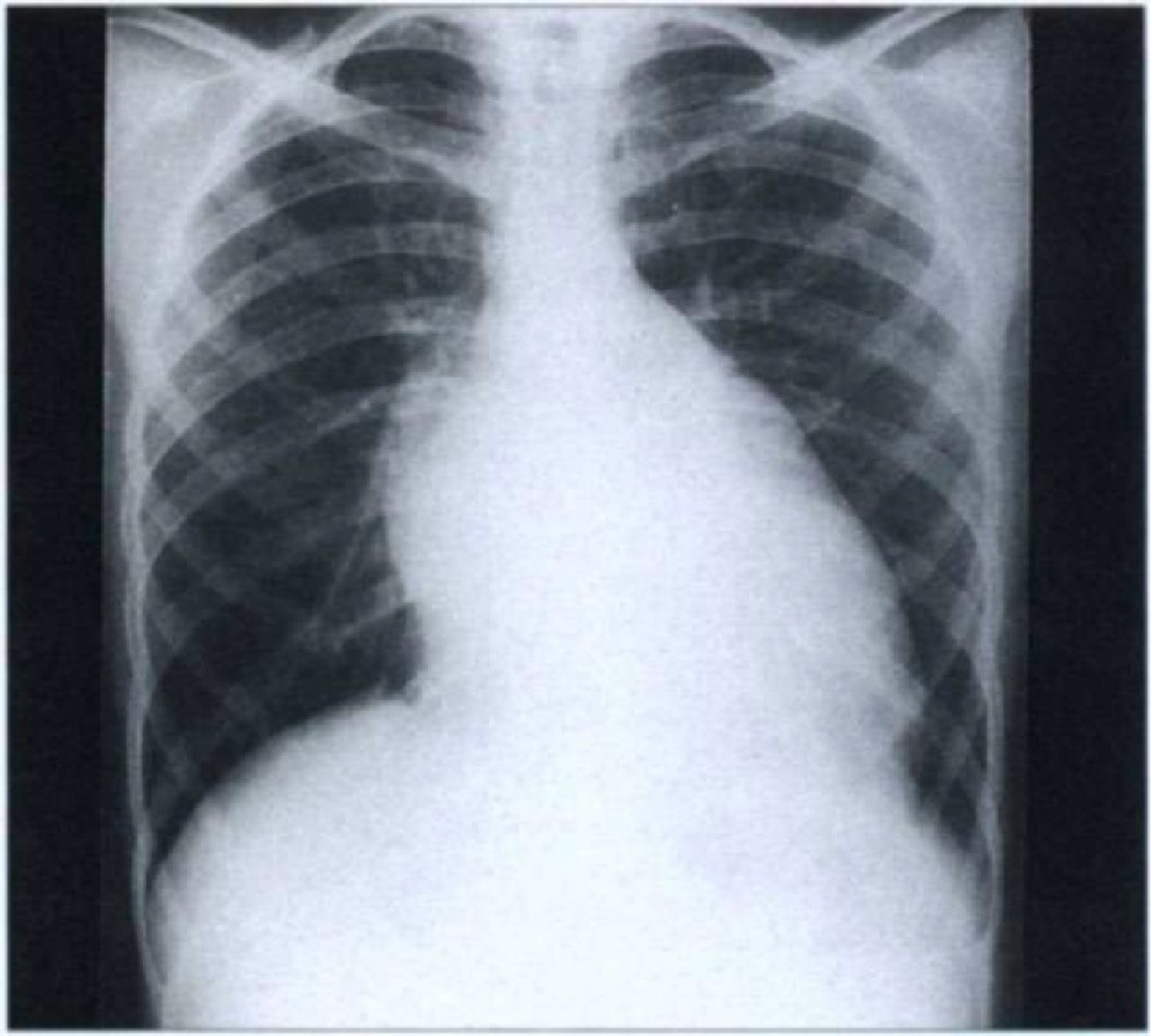

Эхокардиография

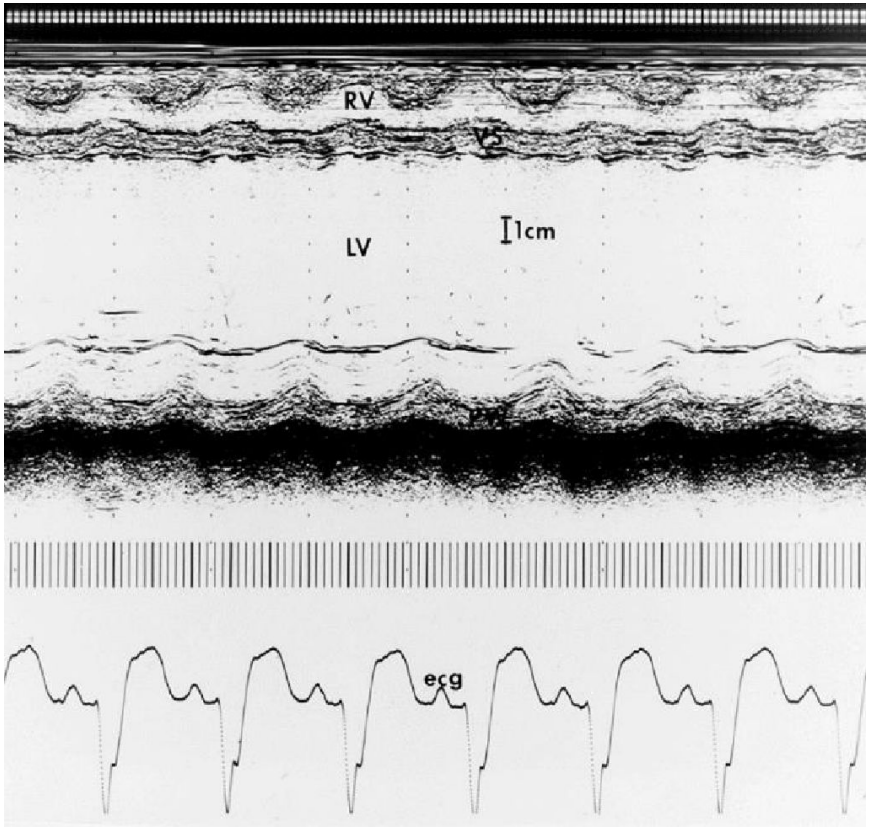

3D эхокардиография

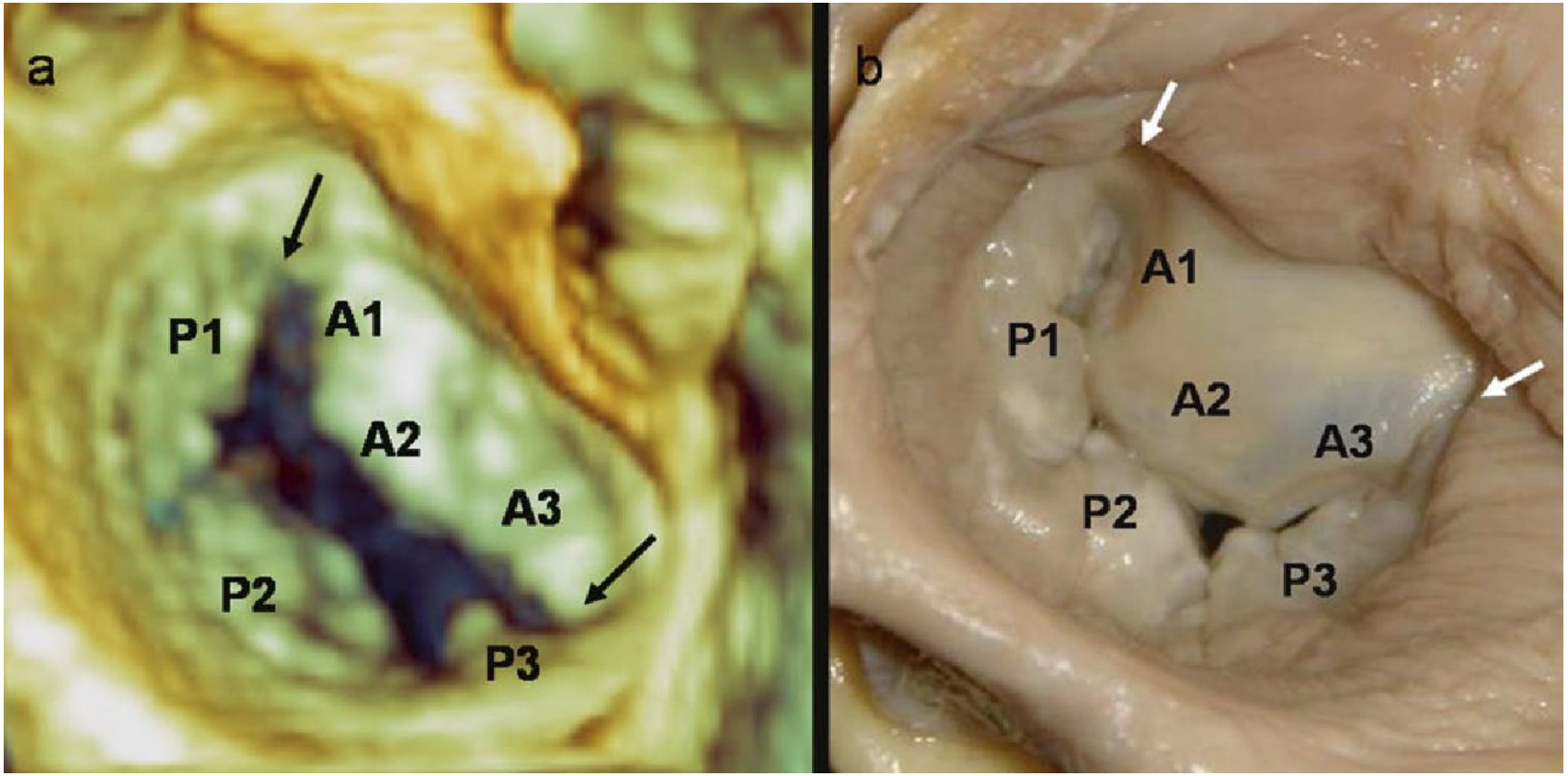

3D TEE МК в середине диастолы и анатомический препарат МК (вид из ЛП). Согласно классификации Carpentier, маркируются на 3 части, начиная латерально P1, P2, P3 (задняя створка) . A1, A2, A3 – передняя створка, Стрелки показывают две комиссуры в конце линии коаптацтии.

Эхокардиография ишемической МР

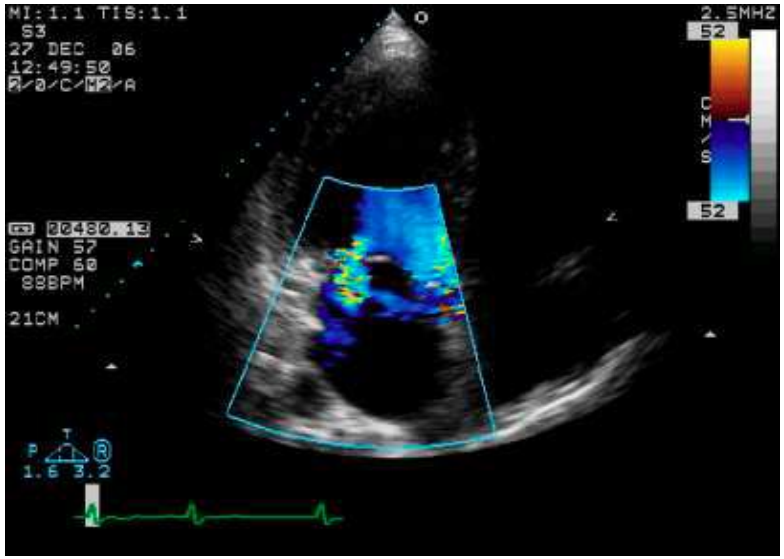

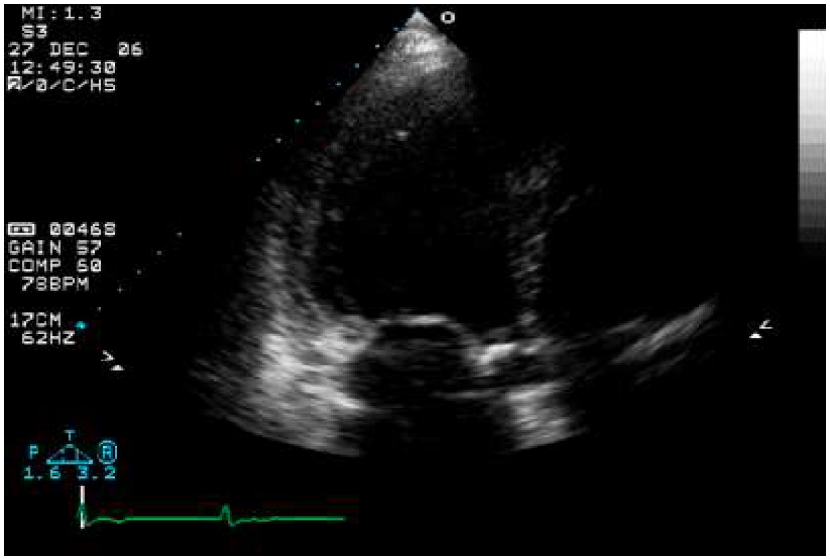

Происходит смещение ПМ, хорды становятся слишком кроткими, что вызывает натяжение створки. Обратите внимание на выраженную дилатацию ЛЖ, шаровидную форму, приводящую к дисфункции ЛЖ

Эхокардиография. Ишемическая МР

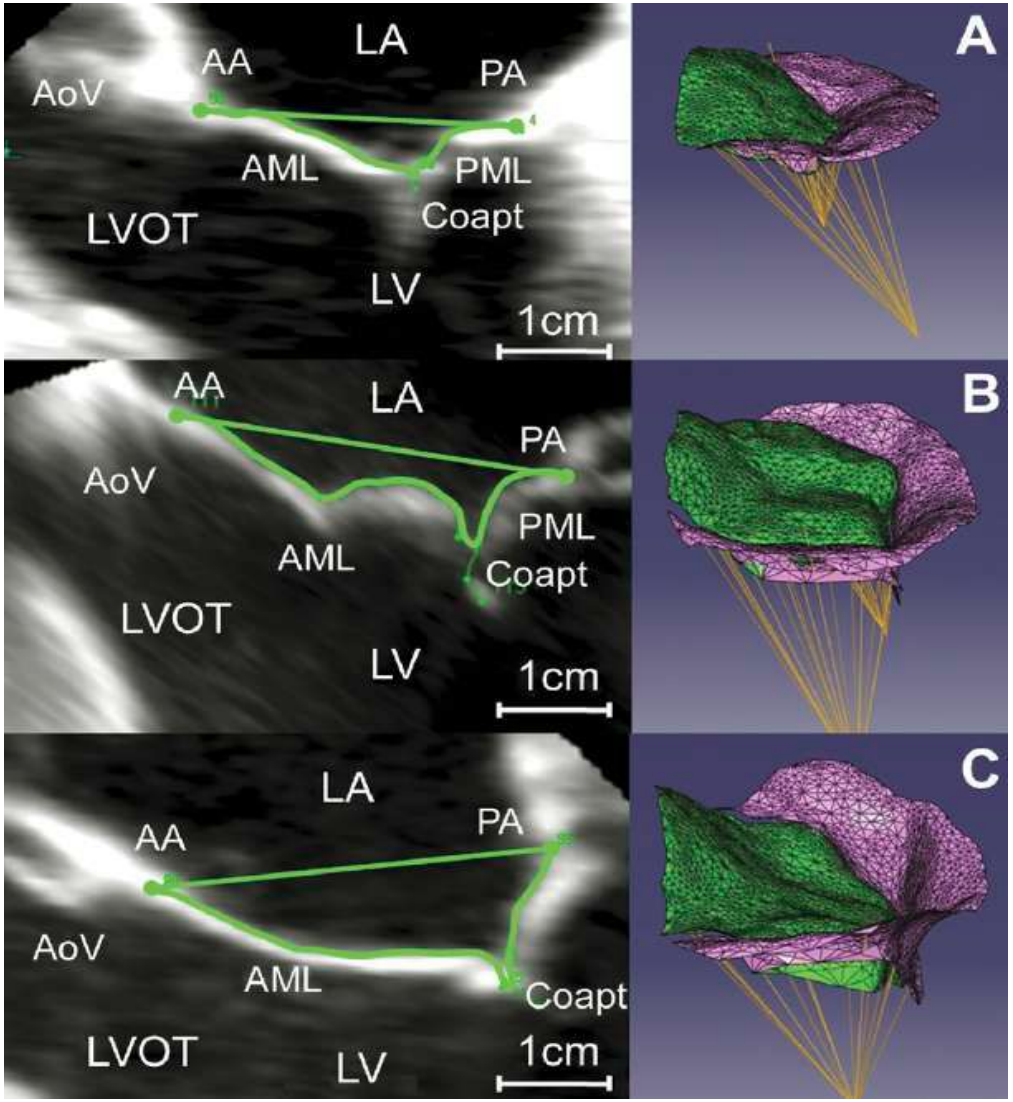

Норма

Минимальное натяжение (tethering)

Выраженное натяжение

Эхо – особенности

При ревматизме утолщение и склероз кончиков створок, створки располагаются под углом 90* к хордам. Вследствие расплавления, смещения хорд и комиссур обычно малоподвижная ЗМС. Дилатация ЛП.

При дегенерации – определяется кальциноз митрального кольца, повышение эхогенности со стороны ЛЖ в проекции задней МС. Нарушается систолическое движение кольца. Легкая степень склероза – дегенерации МК при толщине створок (по короткой оси) менее 5 мм, средняя – 5 – 10 мм, тяжелая – более 10 мм.

При инфекционном эндокардите – вегетации чаще на кончиках створок с изменчивой формой, могут быть на ножке, имеют характерные, хаотичные движения и локализуются на ЛП стороне створок в точке коаптации. Характерны перфорация, абсцесс, псевдоаневризма и фистула

Определение тяжести МР

- Размер отверстия регургитации
- Сиситолический градиент между ЛП и ЛЖ
- Системное сосудистое сопротивление увеличивается в ответ на снижение УО и ФВ
- Продолжительность регургитации

Эхокардиография

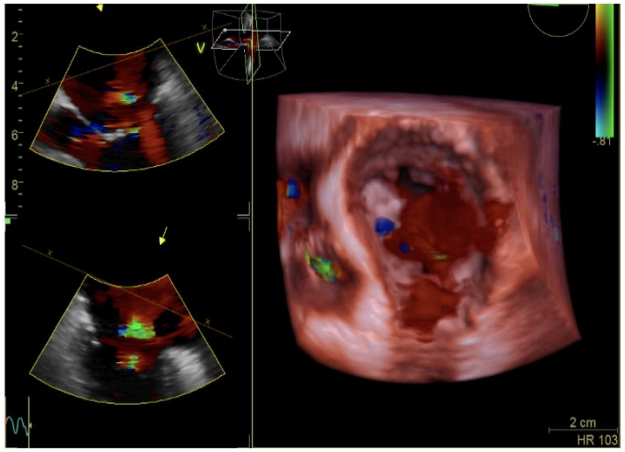

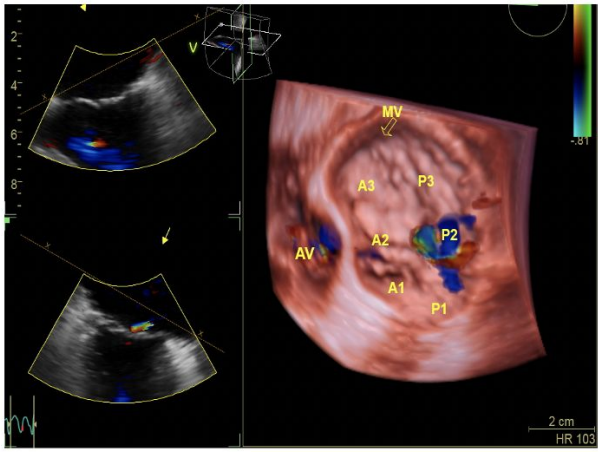

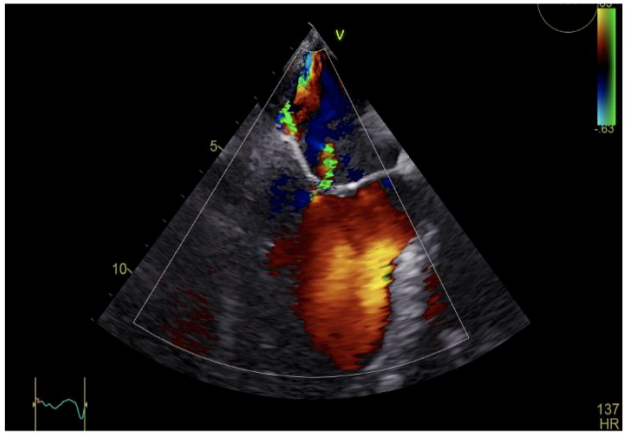

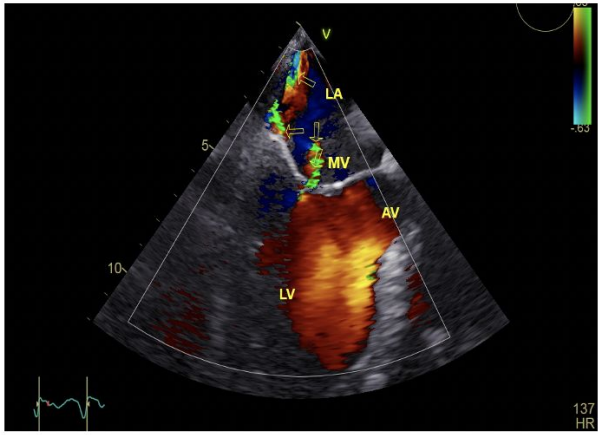

Эхокардиография

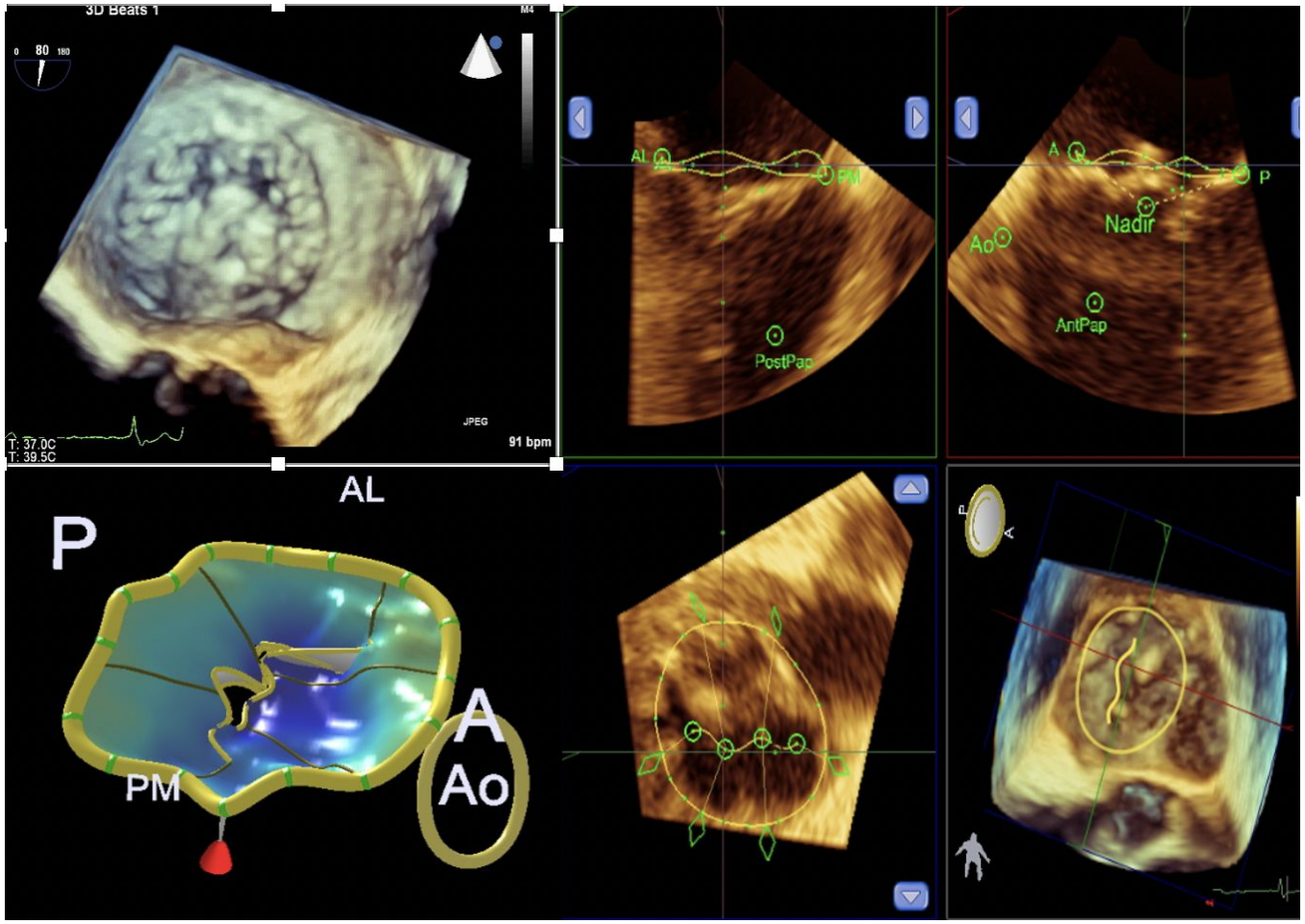

Эхокардиография

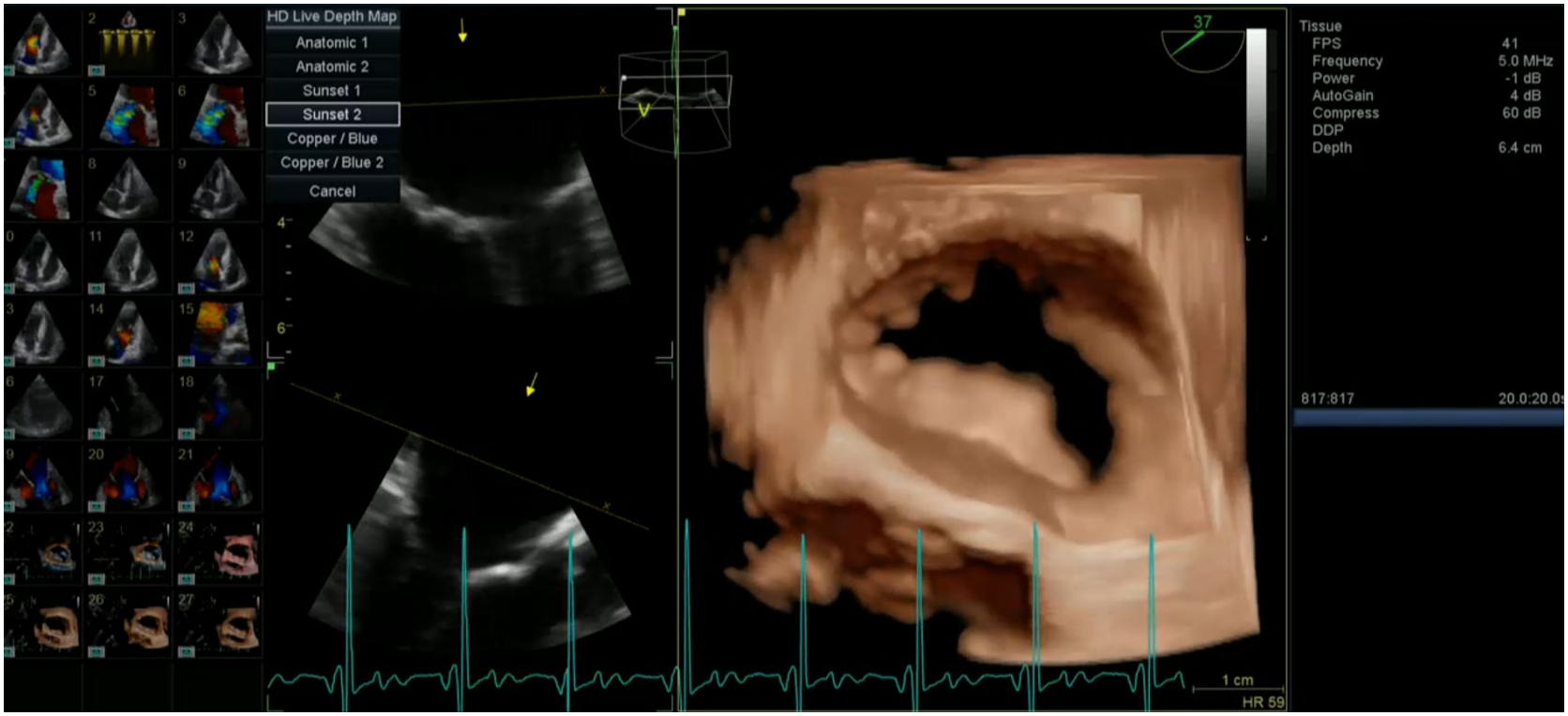

Эхокардиография

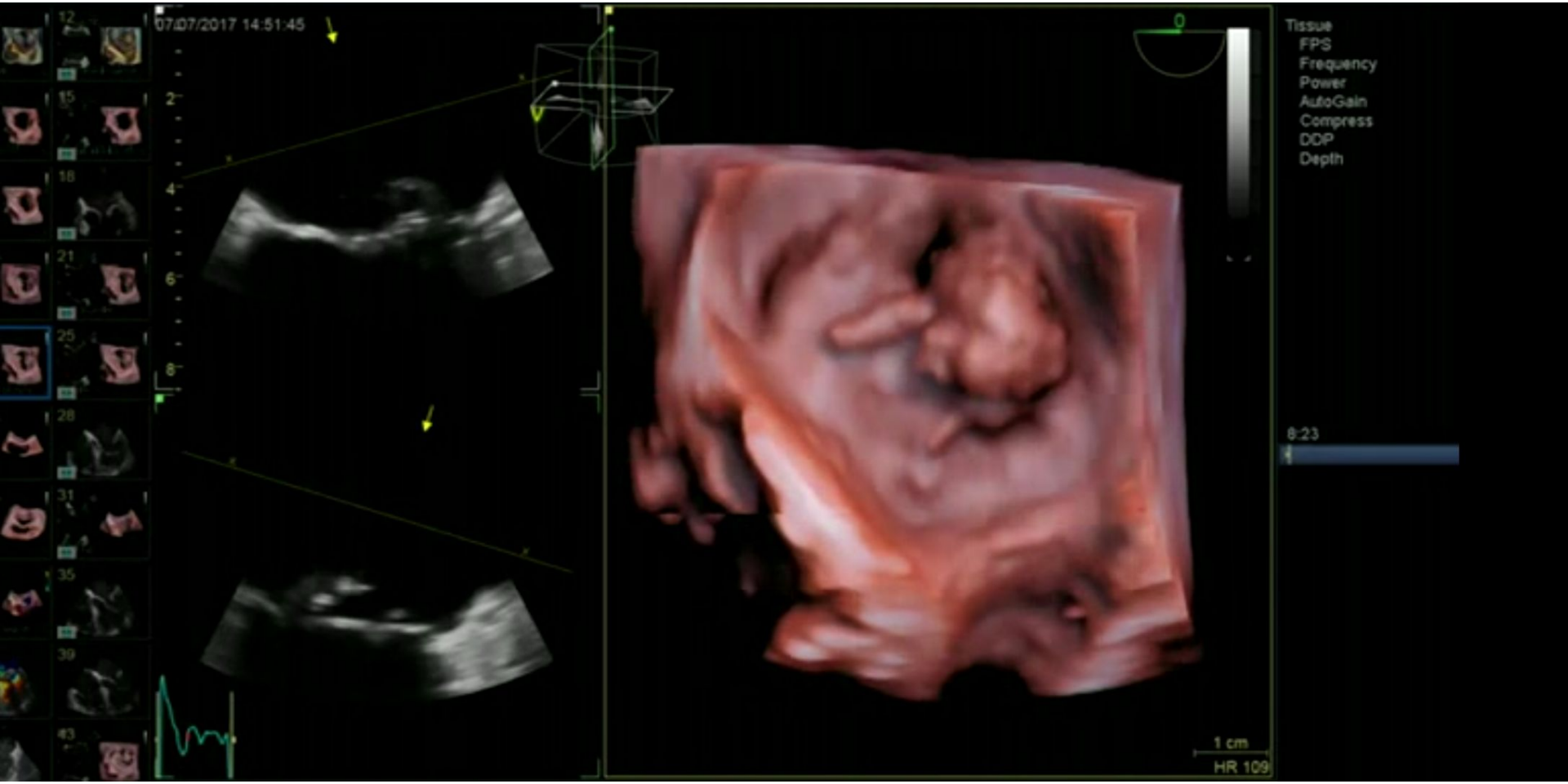

Эхокардиография

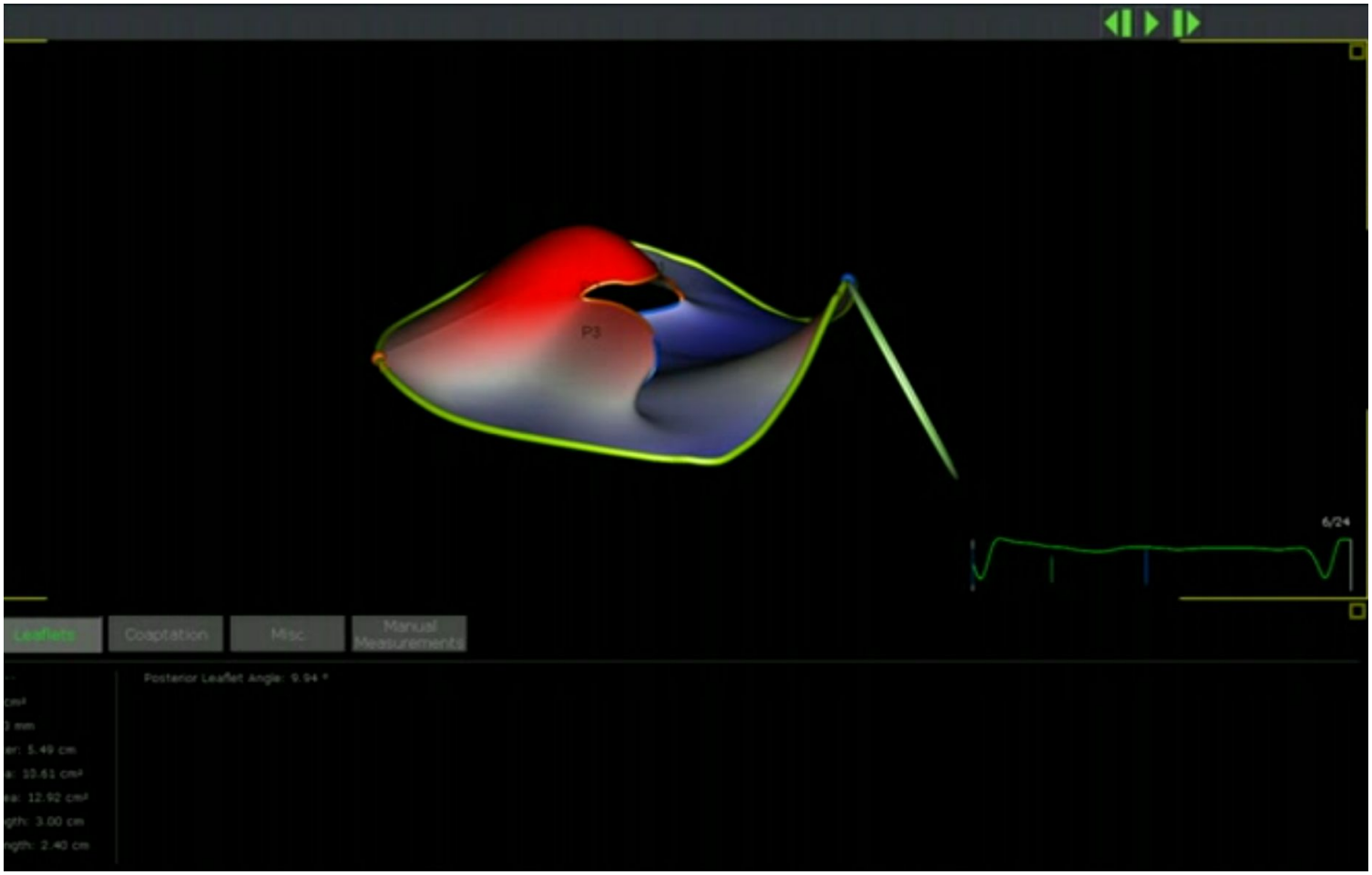

Определение тяжести митральной регургитации

Метод	Легкая	Умеренная	Тяжелая
Увеличение ЛЖ или ЛП	нет	Нет или дилатация	Дилатация
Фракция регургитации (%)	< 30	30 – 39; 40 – 49	➢ 50%
Объем регургитации (мл/ЧСС)	< 30	30 – 44, 45-59	➢ 60
Ширина vena contracta (mm)	3	3 – 6,9	.> 0,7-
Площадь отверстия регургитации, ROA (см^2)	< 0,2	0,2 – 0,29, 0,3 – 0,39	0,4 и более
Ширина потока регургитации (см)	≤ 1,5	1,5 – 2,9, 3,0-4.4	➢ 4,4-
Площадь потока (см 2)	<4,0	4 – 10	➢ 10
Отношение площади потока к площади ЛП (%)	< 20	20 - 40	➢ 40%

Оценка эффективной площади струи МР и объема регургитации по проксимальной струе МР

435 см/с

6.6 cm2

35 cm/s

EROA (cm2) =

эффективная площадь струи МР



X

/

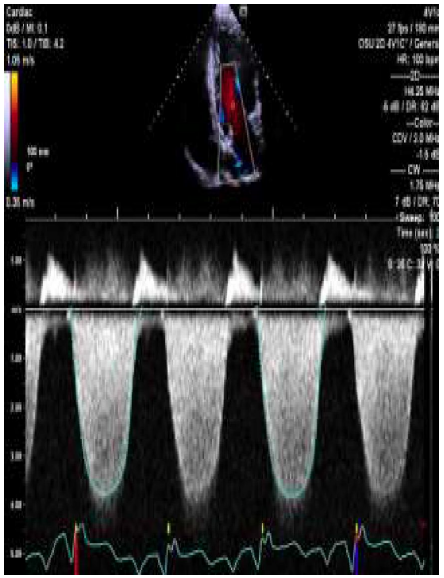

= 0.53 cm^2

Скорость алайзинговой струи

Непрерывно-волновой допплер - максимальная скорость МР – см/с

SV (регургитирующий ударный объем) = EROA× VTI МР = 62 см^3(мл)

Оценка тяжести МР по ширине vena contracta (mm)

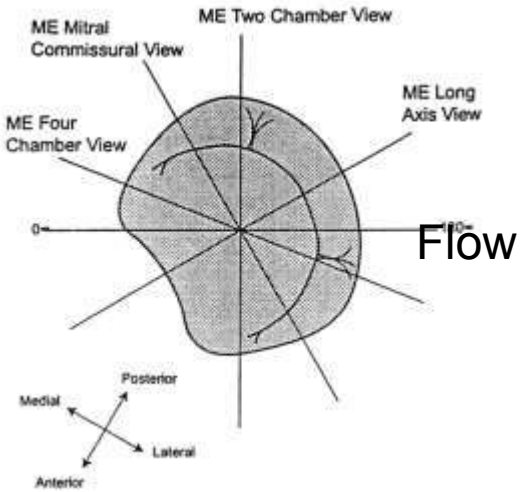

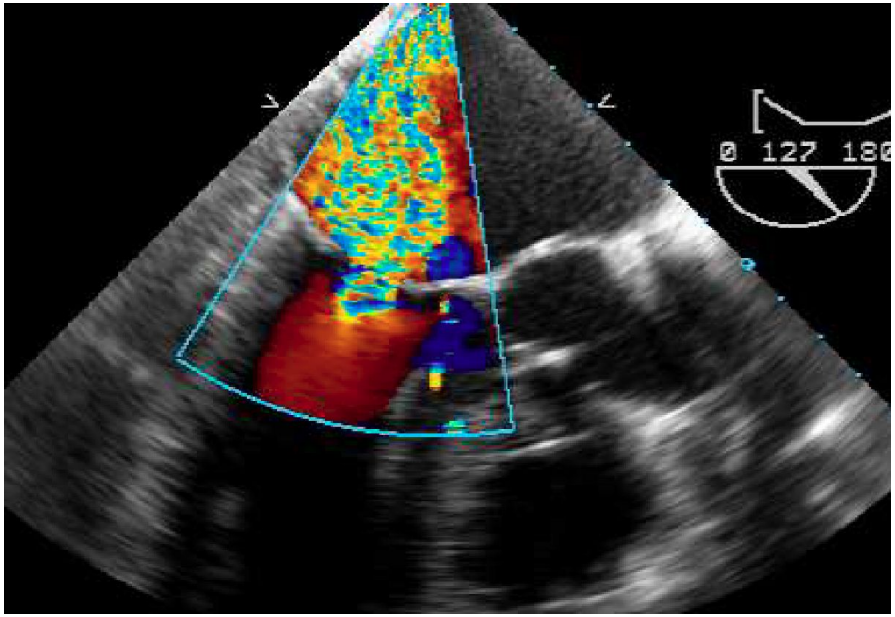

Ширина vena contracta (mm)	Степень МР
> 8 мм	4+
6-8 мм	3+
3-6 мм	2+
< 3 мм	1+

Визуализация МК

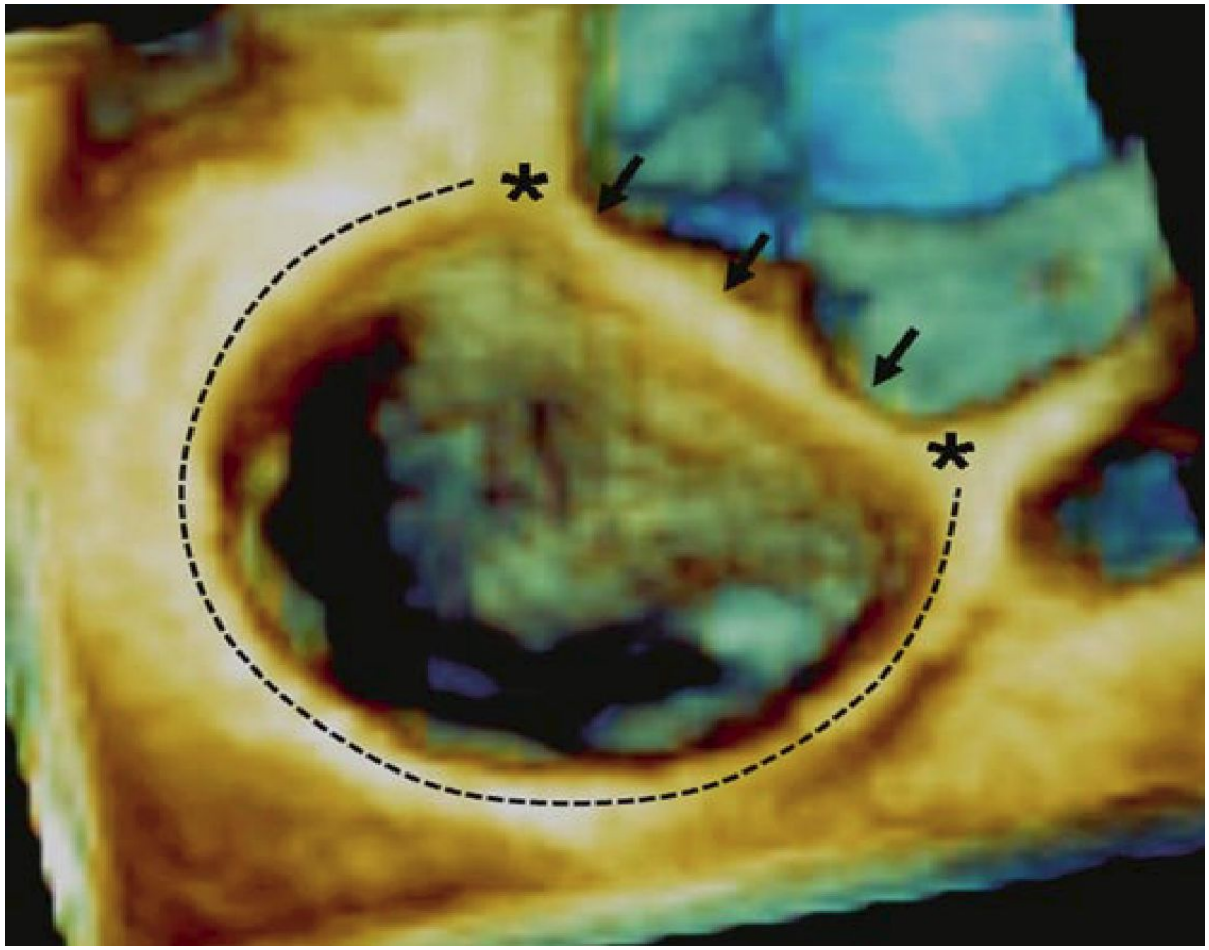

3D TEE визуализация МК из ЛП. Передняя часть кольца состоит из надёжной соединительной ткани, в основании 2- х фиброзных треугольников. Задняя часть наиболее гетерогенна с промежутками в фиброзном каркасе, поэтому подвержена дилатации и кальцификации.

Механизм МР по Carpentier

- Тип 1 Нормальное движение створок с отсутствием коаптации

- Тип 2 Избыточное движение створок чаще вследствие пролапса на фоне миксоматозной дегенерации с удлинением хорд или разрывом хорд, повреждение ПМ

- Тип 3 Рестриктивное движение створок

3a Диастолическая рестрикция (ревматический тип)
3b Систолическая рестрикция (ишемический тип)

Стратегия лечения МР

- Снижение давления в ЛП (диуретики, поддержание синусового ритма)
- Увеличение сердечного выброса за счёт снижения системного сосудистого сопротивления
- Наблюдение за функцией ЛЖ по данным ЭХО
- Пластика или протезирование митрального клапана перед развитием значимой дисфункции ЛЖ

- Летальность при пластике МК: 2-4%
- Летальность при протезировании МК: 5-10%

Распространение поражения	Лечение	Другие возможные варианты лечения	Примечание
Пролапс задней створки (обычно сегмент P2)	Прямоугольная или квадратная резекция пораженного (пролабирующего) сегмента Пластика на опорном кольце	Укорочение хорд	Для мобилизации оставшихся створок, некоторые вторичные или третичные хорды также могут быть резецированы.
Пролапс передней створки(обычно/чаще сегмент A2)	Треугольная резекция Пластика на опорном кольце	Транслокация хорд Подшивание неохорд	
Пролапс обеих створок	Резекция задней створки (когда нет значительных изменении в передних хордах) Пластика на опорном кольце	Пластика по Alfieri Скользящая пластика	
Отсутствие пролапса (дилатация кольца)	Аннулопластика		Может быт вызвано дилатация левого желудочка или

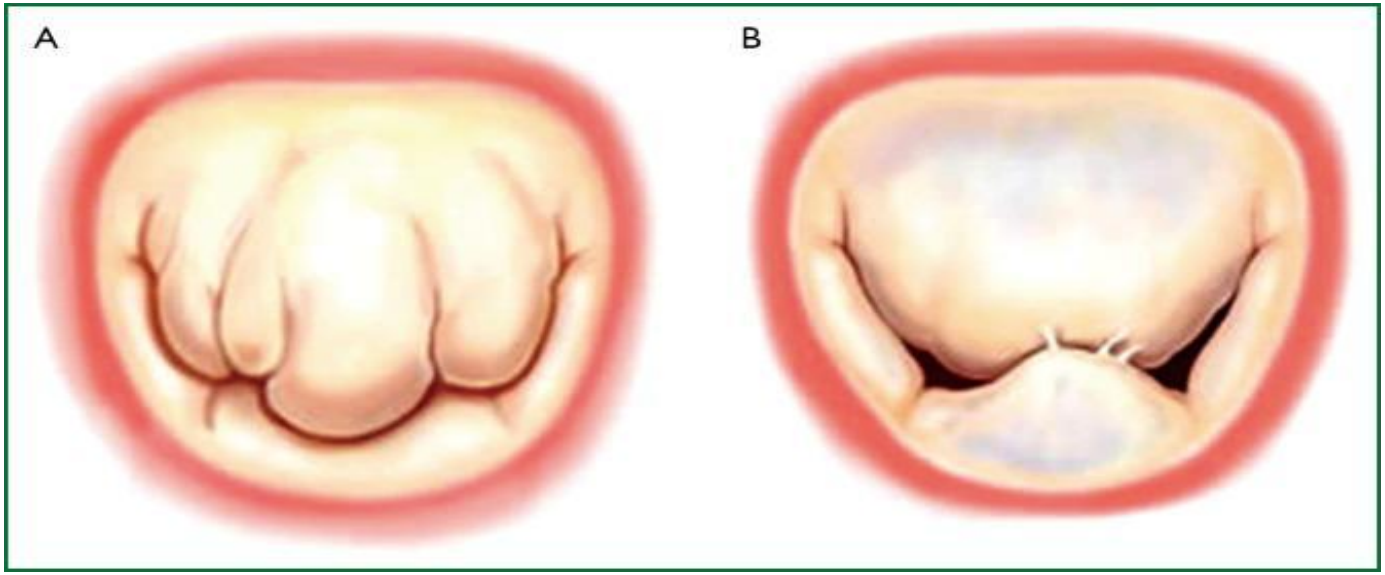

Типы дегенеративных поражений митрального клапана. А Фиброэластический дефицит, В болезнь Барлоу. (Reprinted with permission from Carpentier A, Adams DH, Filsoufi F. *Carpentier's Reconstructive Valve Surgery. From Valve Analysis to Valve Reconstruction. 2010 Saunders Elsevier.*).

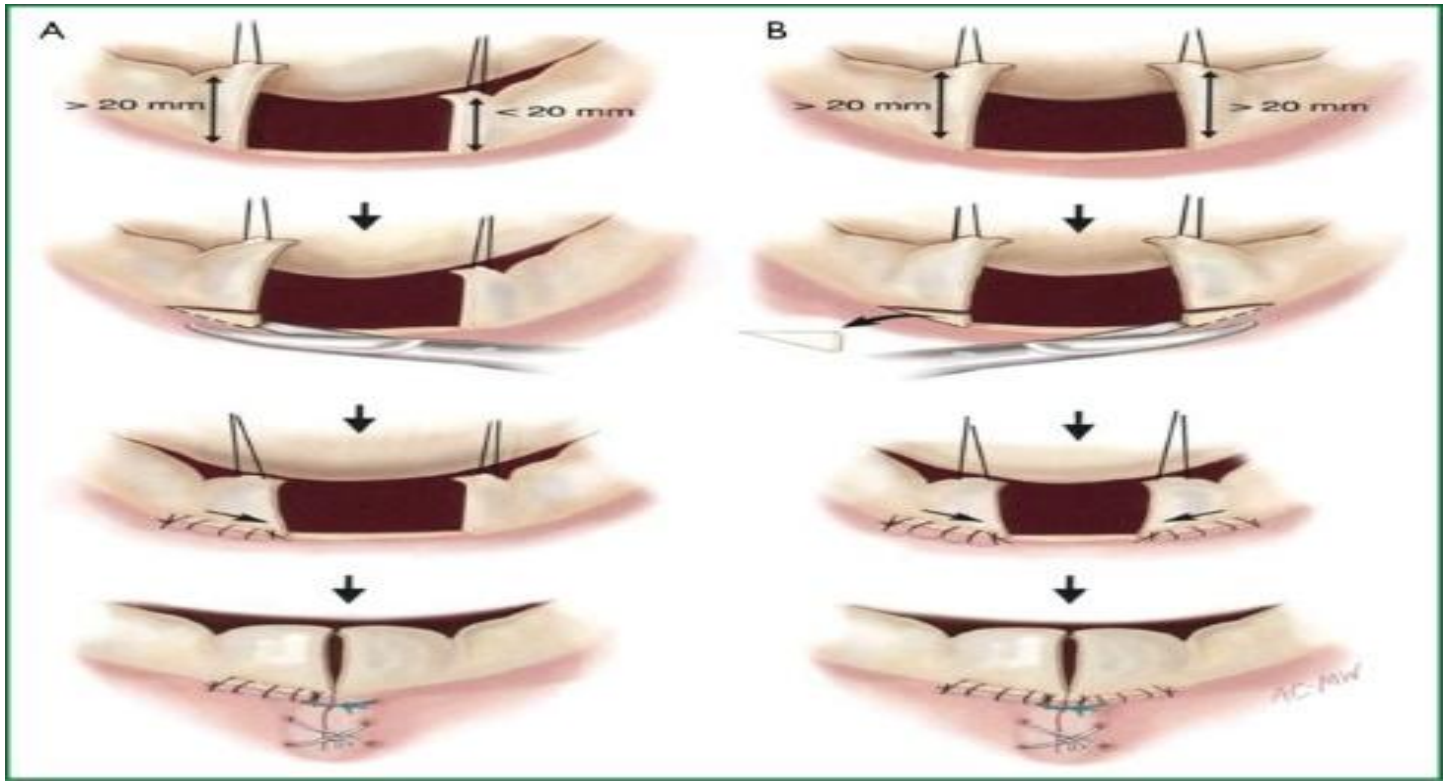

Техника Карпантье предлагает/подразумевает резекцию избыточной ткани и реконструкцию оставшейся части клапана. А Квадратная резекция сегмента P2 с сшиванием/сближением оставшихся сегментов. В Квадратная резекция сегмента P2



Коррекция пролапса передней створки при помощи подшивания неохорд из политетрафторэтилена (ПТФЭ).

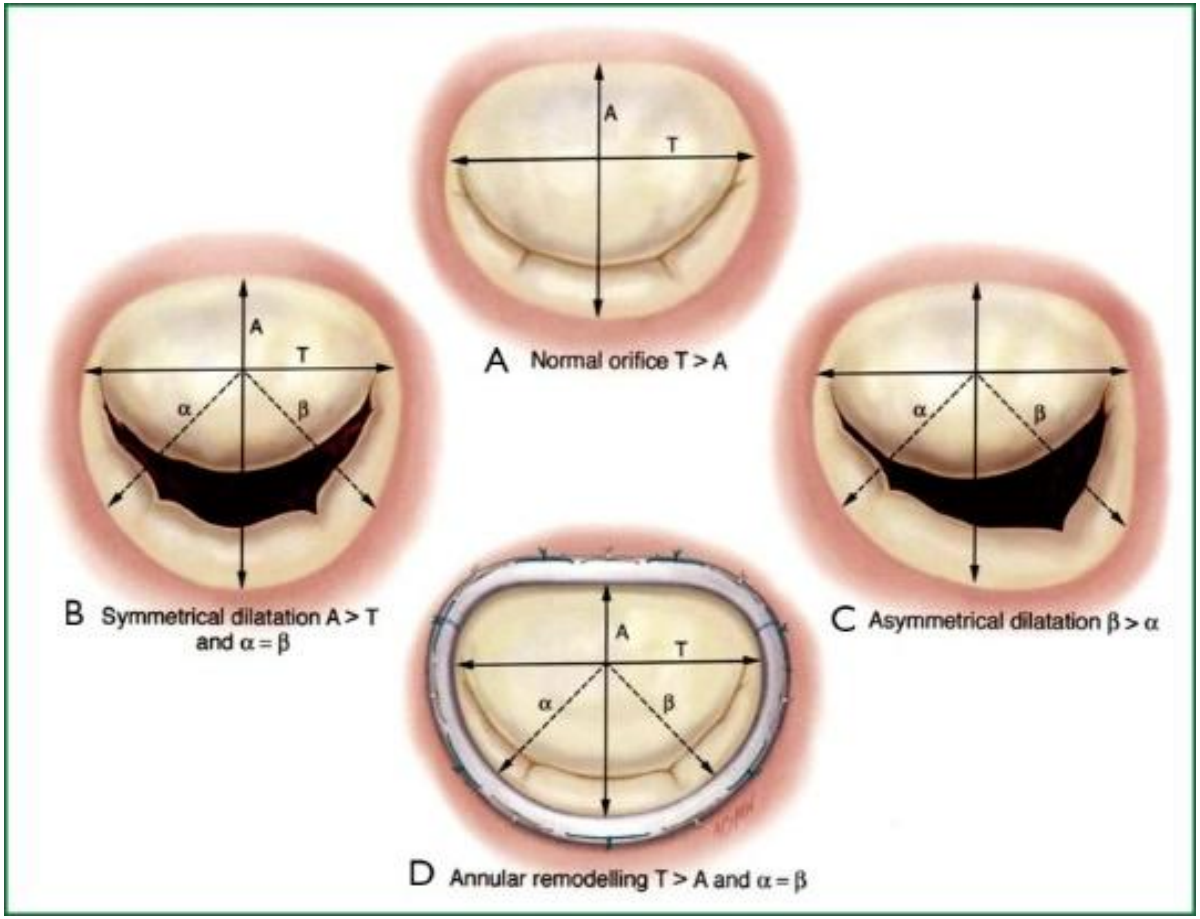

Техника пластики на опорном кольце. A. Нормальный просвет/размер B. Симметричная дилатация. C Асимметричная дилатация. D. Кольцевое ремоделирование/ ремоделирование кольца.

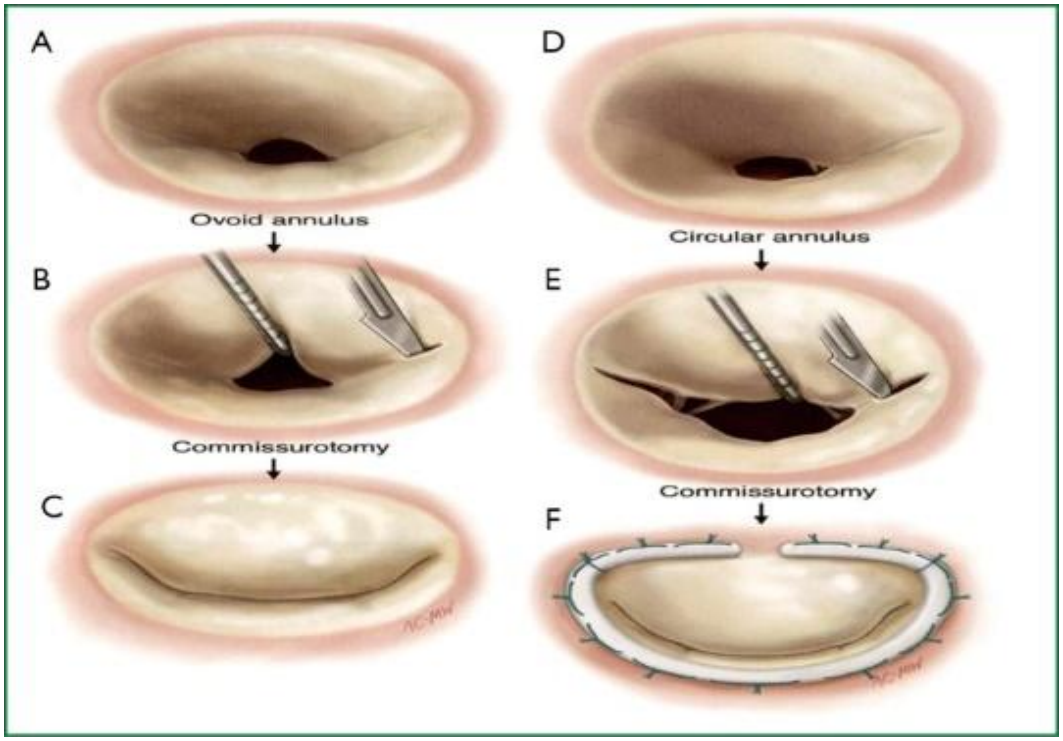

Пластика ревматического митрального клапана. Створки утолщены и акинетичны. Обычно преобладает стеноз клапана, но так же может встречаться его и недостаточность. В таких случаях выполняют коммисуротомию и пластику на опорном кольце.

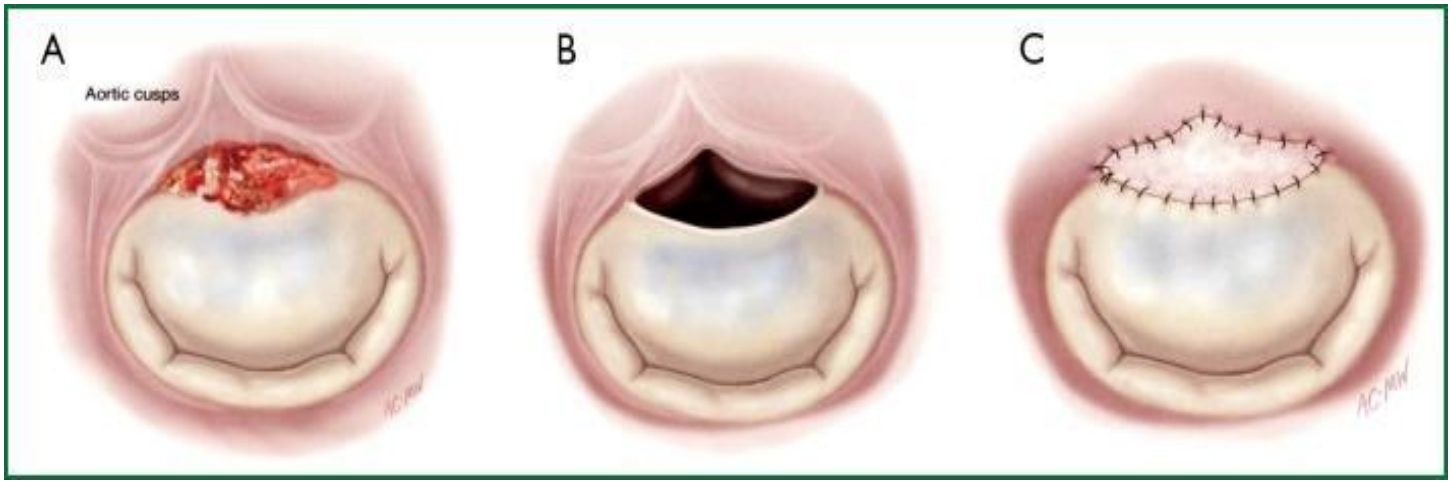

Техника увеличения передней митральной створки. (Reprinted with permission from Carpentier A, Adams DH, Filsoufi F. *Carpentier's Reconstructive Valve Surgery. From Valve Analysis to Valve Reconstruction. 2010 Saunders Elsevier.*)

Хроническая МР

Ключевые моменты стратегии лечения

- Асимптомная МР – редко хирургия (проба с нагрукой), при значимой МР предпочтительна пластика
- Симптомная тяжелая МР – показано хирургическое лечение
- Сократительная функция ЛЖ снижена при тяжелой, значимой МР, даже при нормальной ФВ
- ФВ <60 % при значимой МР – показание для операции
- КСР > 45 mm – показание для операции
- Снижение постнагрузки обеспечивает симптоматическую помощь, но не прекращает прогрессирование, особенно при наличии ЛЖ дисфункции.

Показания к хирургическому лечению бессимптомных пациентов с митральной недостаточностью (Рекомендации рабочей группы Европейского общества кардиологов):

1. **Бессимптомные пациенты с признаками дисфункции левого желудочка (фракция выброса <60% и/или конечно-систолический размер> 45 мм)**

2. Пациенты с фибрилляцией предсердий и сохранной функцией левого желудочка.

3. Пациенты с сохранной функцией левого желудочка и легочной гипертензией (систолическое давление в легочной артерии > 50 мм рт.ст. в покое или 60 мм рт.ст. при нагрузке).

Эхо-кг предикторы сохранения и рецидива МР.

♥ **Индикаторы деформации митральных створок**

Высота смещения ≥ 1,0 см

Угол задней створки > 45

Угол передней створки > 25

♥**Размеры ФК МК > 3,7 см**

♥ **ИС в систолу > 0,7**

♥ **КСО > 145 мл**

♥ **Рестриктивный тип диастолической дисфункции**

Data from ACC/AHA guidelines for the classification of the severity of mitral valve disease in adults

MITRAL STENOSIS			
INDICATOR	MILD	MODERATE	SEVERE
Mean gradient (mm Hg)*	<5	5–10	>10
Pulmonary artery systolic pressure (mm Hg)	<30	30–50	>50
Valve area (cm^2)	>1.5	1.0–1.5	<1.0
MITRAL REGURGITATION			
QUALITATIVE	MILD	MODERATE	SEVERE
Angiographic grade	1+	2+	3+
Color Doppler jet area	Small, central jet (<4 cm^2 or <20% left atrial area)	More than mild criteria, but no severe criteria present	Vena contracta width >0.7 cm with large central jet (area >40% of left atrial area) or with a wall-impinging jet of any size, swirling in left atrium
Doppler vena contracta width (cm)	<0.3	0.3–0.69	≥0.7
QUANTITATIVE (CATH OR ECHO)			
Regurgitant volume (ml per beat)	<30	30–59	≥60
Regurgitant fraction (%)	<30	30–49	≥50
Regurgitant orifice area (cm^2)	0.2	0.2–0.39	≥0.4
ADDITIONAL ESSENTIAL CRITERIA			
Left atrial size			Enlarged
Left ventricular size			Enlarged

*Valve gradients are flow dependent and when used as estimates of severity of valve stenosis should be assessed with knowledge of cardiac output or forward flow across the valve.

Data from ACC/AHA guidelines for MV surgery in specific clinical contexts

CLINICAL SETTING	CLASS OF RECOMMENDATION	LEVEL OF EVIDENCE
Balloon Valvotomy for Mitral Stenosis		
• Symptomatic patients (NYHA II, III, IV) with moderate or severe MS and favorable valve morphology, without left atrial thrombus or moderate to severe MR	I	A
• Asymptomatic patients with moderate or severe MS, favorable valve morphology, and pulmonary hypertension (PASP >50 mm Hg at rest, >60 mm Hg with exercise), without left atrial thrombus or moderate to severe MR	I	C
• Symptomatic patients (NYHA III, IV) with moderate or severe MS and favorable valve morphology, who are high risk or not candidates for surgery	IIa	C
• Asymptomatic patients with moderate or severe MS, favorable valve morphology, and new onset atrial fibrillation, without left atrial thrombus or moderate to severe MR	IIb	C
• Symptomatic patients (NYHA II, III, IV) with MV area >1.5 cm^2 if there is evidence of hemodynamically significant MS (PASP >60 mm Hg, PAWP ≥25 mm Hg, mean MV gradient >15 mm Hg during exercise)	IIb	C
• Symptomatic patients (NYHA III, IV) with moderate or severe MS and favorable valve morphology, as an alternative to surgery	IIb	C
• Patients with mild MS	III – Harm	C
• Patients with moderate to severe MR or left atrial thrombus	III – Harm	C
Surgery for Mitral Stenosis*		
• Symptomatic patients (NYHA III, IV) with moderate or severe MS when: Balloon valvotomy is unavailable Balloon valvotomy is contraindicated due to thrombus or MR Valve morphology is not favorable for balloon valvotomy	I	B
• Symptomatic patients with moderate to severe MS who also have moderate to severe MR	I	C
• Mildly symptomatic patients (NYHA I, II) with severe MS and severe pulmonary hypertension (PASP >60 mm Hg)	IIa	C
• Asymptomatic patients with moderate or severe MS and recurrent embolic events while receiving adequate anticoagulation, when the likelihood of successful MVr is high	IIb	C
• MVr in the setting of mild MS	III – Harm	C
• Closured commissurotomy in the setting of MVr; open commissurotomy should be performed	III – Harm	C
Surgery for Mitral Regurgitation*		
• Symptomatic patients with acute severe MR	I	B
• Symptomatic patients (NYHA II, III, IV) with chronic severe MR without LV dysfunction (LVEF <0.30) and/or end-systolic dimension >55 mm	I	B
• Asymptomatic patients with chronic severe MR and mild to moderate LV dysfunction (LVEF 0.30–0.60) and/or end-systolic dimension ≥40 mm	I	B
• Asymptomatic patients with chronic severe MR and preserved LV function (LVEF >0.60, end-systolic dimension <40 mm), when the likelihood of successful MVr is >90%	IIa	B
• Asymptomatic patients with chronic severe MR, preserved LV function, and 1) New onset atrial fibrillation, 2) Pulmonary hypertension (PASP >50 mm Hg at rest, >60 mm Hg with exercise)	IIa	C
• Symptomatic patients (NYHA III, IV) with chronic severe MR due to a primary abnormality of the mitral apparatus and severe LV dysfunction (LVEF <0.30, end-systolic dimension >55 mm), when the likelihood of successful MVr is high	IIa	C
• Symptomatic patients (NYHA III, IV) with chronic severe MR secondary to severe LV dysfunction (LVEF <0.30) who remain symptomatic despite optimal medical management for heart failure, including biventricular pacing	IIb	C
• Asymptomatic patients with MR and preserved LV function (LVEF >0.60, end-systolic dimension <40 mm), when the likelihood of successful repair is low	III – Harm	C
• Isolated MV surgery in the setting of mild or moderate MR	III – Harm	C

LV = left ventricular; LVEF = left ventricular ejection fraction; MR = mitral regurgitation; MS = mitral stenosis; MV = mitral valve; MVr = mitral valve repair; MVR = mitral valve replacement; NYHA = New York Heart Association; PASP = pulmonary artery systolic pressure; PAWP = pulmonary artery wedge pressure; * = mitral valve repair should be performed when possible in this population.

В настоящее время для коррекции МР используется три различных типа операций:

1) реконструкция МК;

2) протезирование МК с сохранением части или всего митрального аппарата;

3) протезирование МК с удалением митрального аппарата.

	Аортальная недостаточность	Митральная недостаточность		Трикуспидальная недостаточность
Качественные				
Морфология клапана	Аномальный/“молотящий”/большой дефект коаптации	Аномальный/“молотящий”/большой дефект коаптации		Аномальный/“молотящий”/ большой дефект коаптации
Цвет потока струи регургитации	Большая центральная струя, вариабельная — по краям[a]	Очень большая центральная или прилежащая краеваяструя, турбулентный поток, достигающий задней стенки ЛП		Очень большая центральная или краевая струя, достигающая стенок[a]
Допплеровский сигнал струи регургитации	Плотная	Плотная/треугольная		Плотная/треугольная с ранним пиком (<2 м/с при выраженной ТрН)
Другие	Инверсия голодиастолического потока в нисходящей аорте (КДС >20 см/с)	Большая зона конвергенции потока[a]		-
Полуколичественные				
Ширина перешейка регургитации (мм)	>6	⩾7 (>8 при двумерном изображении)[b]		⩾7[a]
Входящий венозный поток[c]	-	Обратный систолический ток в легочных венах		Обратный систолический ток в печеночных венах
Входящий поток	-	Доминирующий Е-пик ⩾1,5 м/с[d]		Доминирующий Е-пик ⩾1 м/с[e]
Другое	Время полу-спада давления <200 мс[f]	ИЛСК митральный/ИЛСК аортальный >1,4		Радиус ПЗР >9 мм[g]
Количественные		**Первичная**	**Вторичная**[h]	
ЭПР (мм^2)	⩾30	⩾40	⩾20	⩾40
Объём регургитации (мл/сокращение)	⩾60	⩾60	⩾30	⩾45
Увеличение сосудов/камер сердца	ЛЖ	ЛЖ, ЛП		ПЖ, ПП, верхняя полая вена

Примечание: [a] — при числе Найквиста 50-60 см/с, [b] — для среднего между апикальной четырёх- и двух-камерной проекций, [c] — при отсутствии других причин притупления систолического пика (фибрилляция предсердий, повышение давления в предсердиях), [d] — в отсутствии других причин повышения давления в ЛП и митрального стеноза, [e] — в отсутствии других причин повышения давления в ПП, [f] — время полу-спада давления укорачивается при повышении диастолического давления в ЛЖ, приёме вазодилататоров, у пациентов с мягкой расширенной аортой, и удлиняется при хронической аортальной недостаточности, [g] — базовое число Найквиста смещено к 28 см/с, [h] — различные пороговые значения используются при вторичной митральной недостаточности, когда ЭПР >20 мм^2 и объём регургитации 30 мл, выделяют подгруппупациентов с повышенным риском кардиальных событий.

Сокращения: КДС — конечно-диастолическая скорость, ЭПР — эффективная площадь регургитации, ЛП — левое предсердие, ЛЖ — левый желудочек, ПЗР — проксимальная зона регургитации, ПП — правое предсердие, ТрН — трикуспидальная недостаточность, ИЛСК — интеграл линейной скорости кровотока.

Лечение фибрилляции предсердий у больных с КБС

Рекомендации	Класс[a]	Уровень[b]
Антикоагуляция		
НОАК следует рассматривать как альтернативу АВК у пациентов с аортальным стенозом, аортальной и митральной недостаточностью и с фибрилляцией предсердий [38-41].	IIa	B
НОАК следует рассматривать как альтернативу АВК после трёх мес. после имплантации у пациентов с фибрилляцией предсердий, связанной с хирургическим или транскатетерным протезированием аортального клапана биологическим протезом.	IIa	C
Использование НОАК не рекомендуется у пациентов с фибрилляцией предсердий и митральным стенозом умеренной и тяжелой степеней.	III	C
НОАК противопоказаны пациентам с механическими клапанными протезами [45].	III	B
Хирургические вмешательства		
Хирургическую абляцию фибрилляции предсердий следует рассматривать у пациентов с симптомной фибрилляцией предсердий, которым выполняется клапанная хирургия [37].	IIa	A
Хирургическую абляцию фибрилляции предсердий можно рассматривать у пациентов с асимптомной фибрилляцией предсердий, которым выполняется клапанная хирургия, если она выполнима с минимальным риском.	IIb	C
Хирургическая резекция или ушивание ушка ЛП может быть рассмотрено у пациентов, которым выполняется клапанное вмешательство [46].	IIb	B

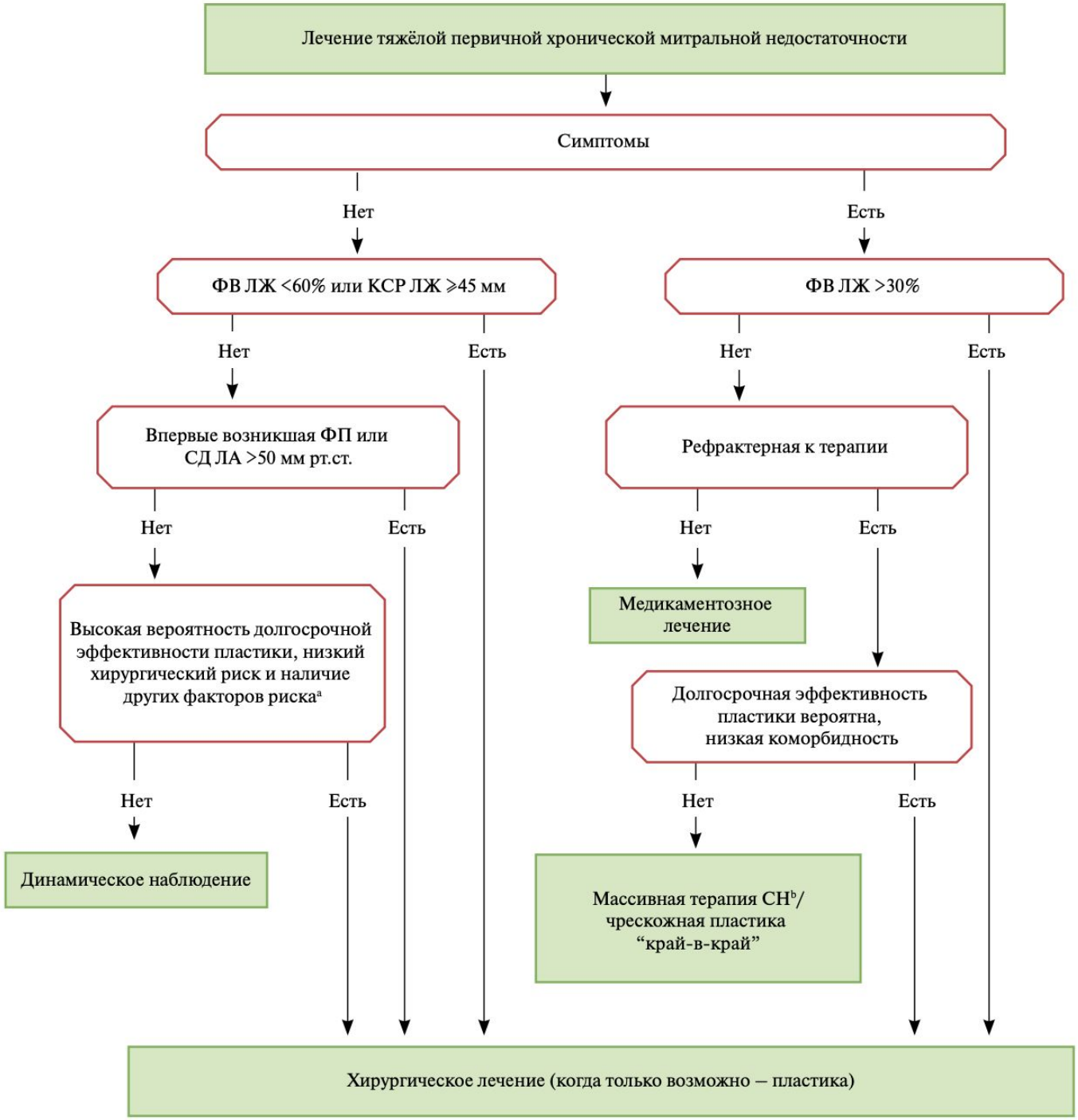
Лечение тяжёлой первичной хронической митральной недостаточности
Симптомы
Нет
Есть
ФВ ЛЖ <60% или КСР ЛЖ ⩾45 мм
ФВ ЛЖ >30%
Нет
Есть
Нет
Есть
Впервые возникшая ФП или СД ЛА >50 мм рт.ст.
Рефрактерная к терапии
Нет
Есть
Нет
Есть
Высокая вероятность долгосрочной эффективности пластики, низкий хирургический риск и наличие других факторов риска[a]
Медикаментозное лечение
Долгосрочная эффективность пластики вероятна, низкая коморбидность
Нет
Есть
Нет
Есть
Динамическое наблюдение
Массивная терапия СН[b]/ чрескожная пластика “край-в-край”
Хирургическое лечение (когда только возможно – пластика)

Рекомендации	Класс[a]	Уровень[b]
Пластика митрального клапана является предпочтительной, когда ожидаются долгосрочные результаты.	I	C
Хирургическое лечение показано симптомным пациентам с ФВ ЛЖ >30% [121, 131, 132].	I	B
Хирургическое лечение показано асимптомным пациентам с дисфункцией ЛЖ (КСР ЛЖ ⩾45 мм[c] и/или ФВ ЛЖ ⩽60%) [122, 131].	I	B
Хирургическое лечение следует рассматривать у асимптомных пациентов с сохранной функцией ЛЖ (КСР ЛЖ <45 мм и ФВ ЛЖ >60%) и фибрилляцией предсердий, вторичной по отношению к митральной недостаточности или легочной гипертензии[d] (систолическое давление в лёгочной артерии в покое >50 мм рт.ст.) [123, 124].	IIa	B
Хирургическое лечение следует рассматривать у асимптомных пациентов с сохранной ФВ ЛЖ (>60%) и КСР ЛЖ 40-44 мм[c], когда вероятны долгосрочные результаты реконструкции, хирургическийриск низкий, пластика выполняется в Центре Клапанной Хирургии и при наличии хотя бы одной из следующих находок: • “молотящая” створка или • наличие значительной дилатации ЛП (индекс объема ⩾60 мл/м^2 ППТ) на синусовом ритме.	IIa	C
Пластику митрального клапана следует рассматривать у симптомных пациентов с выраженной дисфункцией ЛЖ (ФВ ЛЖ <30% и/или КСР ЛЖ >55 мм), рефрактерной к лекарственной терапии, когда вероятность успешной пластики высокая, а риск со стороны сопутствующих заболеваний — низкий.	IIa	C
Протезирование митрального клапана может рассматриваться у симптомных пациентов с тяжелой дисфункцией ЛЖ (ФВ ЛЖ <30% и/или КСР ЛЖ >55 мм), рефрактерной к лекарственной терапии, когда вероятность успешной пластики низкая и риск со стороны сопутствующих заболеваний — низкий.	IIb	C
Чрескожное вмешательство “край-в-край” может рассматриваться у симптомных пациентов с тяжелой первичной митральной недостаточностью, у которых выполняются эхокардиографические критерии приемлемости, и которые расцениваются Клапанной Группой как неоперабельные или имеющие высокий хирургический риск, избегая бесполезных вмешательств	IIb	C

Показания к вмешательству на митральном клапане при хронической вторичной митральной недостаточности[a]

Рекомендации	Класс[b]	Уровень[c]
Хирургическое лечение показано пациентам с тяжелойвторичной митральной недостаточностью, которым выполняется АКШ и ФВ ЛЖ >30%.	I	C
Хирургическое лечение следует рассматривать у симптомных пациентов с тяжелой вторичной митральной недостаточностью, ФВ ЛЖ <30%, но с возможностью реваскуляризации и доказательством жизнеспособности миокарда.	IIa	C
Когда реваскуляризация не показана, хирургическое лечение можно рассматривать у пациентов с тяжелой вторичной митральной недостаточностью и ФВ ЛЖ >30%, которые остаются симптомными несмотря на оптимальное медикаментозное лечение (включая СРТ по показаниям), и имеют низкий хирургический риск.	IIb	C
Когда реваскуляризация не показана, а хирургический риск не является низким, чрескожная процедура “край-в-край” может рассматриваться у пациентов с тяжелой вторичной митральной недостаточностью и ФВ ЛЖ >30%, которые остаются симптомными несмотря на оптимальное медикаментозное лечение (включая СРТ по показаниям), и имеют подходящую морфологию клапана для эхокардиографии, избегая бесполезных вмешательств.	IIb	C
У пациентов с тяжелой вторичной митральной недостаточностью и ФВ ЛЖ >30%, которые остаются симптомными несмотря на оптимальное медикаментозное лечение (включая СРТ по показаниям), и у которых нет перспектив реваскуляризации, Клапанная Группа может рассмотреть чрескожную процедуру “край-в-край” или хирургическое лечение после тщательной оценки перспектив искусственного левого желудочка или трансплантации сердца в соответствии с индивидуальными особенностями пациента.	IIb	C

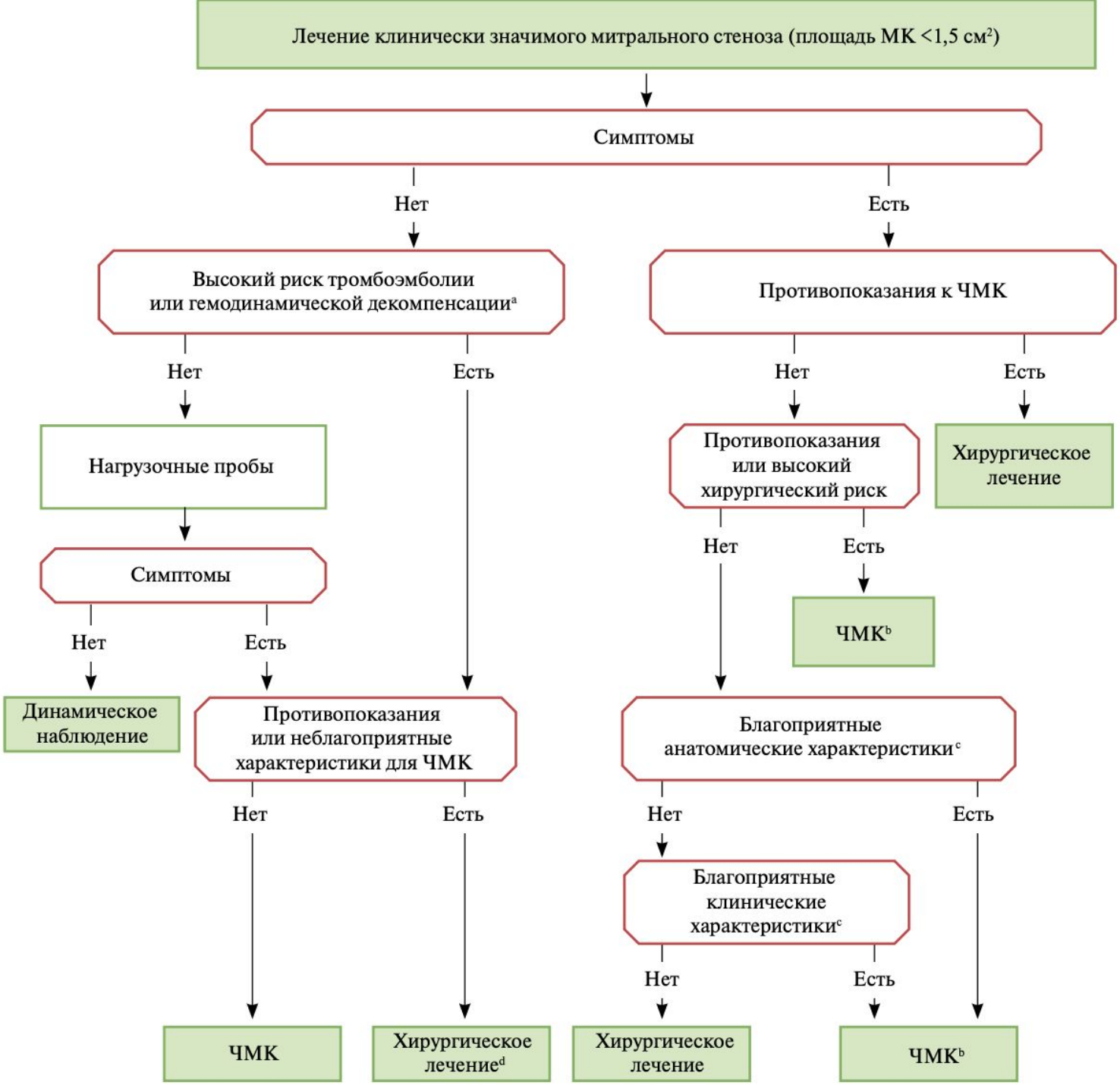
Лечение клинически значимого митрального стеноза (площадь МК <1,5 см²)
Симптомы
Нет
Есть
Высокий риск тромбоэмболии или гемодинамической декомпенсации[a]
Противопоказания к ЧМК
Нет
Есть
Нет
Есть
Нагрузочные пробы
Противопоказания или высокий хирургический риск
Хирургическое лечение
Симптомы
Нет
Есть
ЧМК[b]
Нет
Есть
Динамическое наблюдение
Противопоказания или неблагоприятные характеристики для ЧМК
Благоприятные анатомические характеристики[c]
Нет
Есть
Нет
Есть
Благоприятные клинические характеристики[c]
Нет
Есть
ЧМК
Хирургическое лечение[d]
Хирургическое лечение
ЧМК[b]

Показания к ЧМК и хирургическому лечению митрального клапана при клинически значимом (умеренном или тяжелом) митральном стенозе (площадь клапана 1,5 см^2)

Рекомендации	Класс[a]	Уровень[b]
ЧМК показана симптомным пациентам без противопоказаний[c] к ЧКМ [144, 146, 148].	I	B
ЧМК показана всем симптомным пациентам, которым противопоказано хирургическое лечение или с высоким хирургическим риском.	I	C
Хирургическое лечение митрального клапана показано симптомным пациентам, которые не подходят для ЧКМ.	I	C
ЧМК следует рассматривать как начальный этап лечения всем симптомным пациентам с субоптимальной анатомией клапана, но без противопоказаний к ЧМК[c].	IIa	C
ЧМК следует рассматривать у асимптомных пациентов без неблагоприятных клинических и анатомических особенностей[c] для ЧМК и: • высокий тромбоэмболический риск (системные тромбозы в анамнезе, спонтанное контрастирование в ЛП, впервые возникшая или пароксизмальная ФП) и/или • высокий риск гемодинамической декомпенсации (систолическое давление в легочной артерии >50 мм рт.ст. в покое, необходимость больших экстракардиальных хирургических вмешательств, планирование беременности).	IIa	C

Противопоказания к ЧМК[a]

Противопоказания
Площадь митрального клапана >1,5 см^{2}[a]
Тромб ЛП
Более чем легкая митральная недостаточность
Выраженный или би-комиссуральный кальциноз
Отсутствие спаянности комиссур
Тяжелый сопутствующий аортальный порок сердца или тяжелый комбинированный трикуспидальный стеноз с недостаточностью, требующий хирургического лечения
Сопутствующая ИБС, требующая аорто-коронарного шунтирования

Примечание: [a] — ЧМК может рассматриваться у пациентов с площадью клапана >1,5 см^{2}, с клиническими симптомами, не имеющими другой причины и благоприятной анатомией.

Сокращения: ЛП — левое предсердие, ИБС — ишемическая болезнь сердца, ЧМК — чрескожная митральная комиссуротомия.

Table 2 Morphological suitability criteria for the MitraClip intervention based on expansion of EVEREST criteria

Optimal morphology	Challenging morphology	Unsuitable morphology
Central A2/P2	Peripheral A1/P1 or A3/P3	Cleft or perforation
No calcification	Calcification present but not in grasping zone	Calcification in grasping zone
MVA > 4 cm^2	MVA > 3 cm^2	MVA < 3 cm^2 or MG > 5 mm Hg
Posterior leaflet > 10 mm	Posterior leaflet 7-10 mm	Posterior leaflet < 7 mm
Tenting height < 11 mm Coaptation reserve > 2 mm	Tenting height ≥ 11 mm	
Normal leaflets and mobility	Carpentier IIIB	Carpentier IIIA
Flail gap < 10 mm flail width < 15 mm	Flail width > 15 mm (with sufficient valve area to tolerate multiple clips)	Multiple segments, Barlows

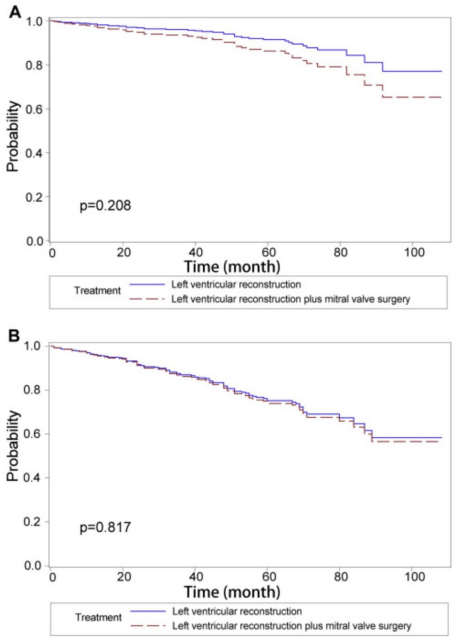
A
Probability
1.0
0.8
0.6
0.4
0.2
0.0
p=0.208
0
20
40
60
80
100
Time (month)
Treatment
Left ventricular reconstruction
Left ventricular reconstruction plus mitral valve surgery
B
Probability
1.0
0.8
0.6
0.4
0.2
0.0
p=0.817
0
20
40
60
80
100
Time (month)
Treatment
Left ventricular reconstruction
Left ventricular reconstruction plus mitral valve surgery

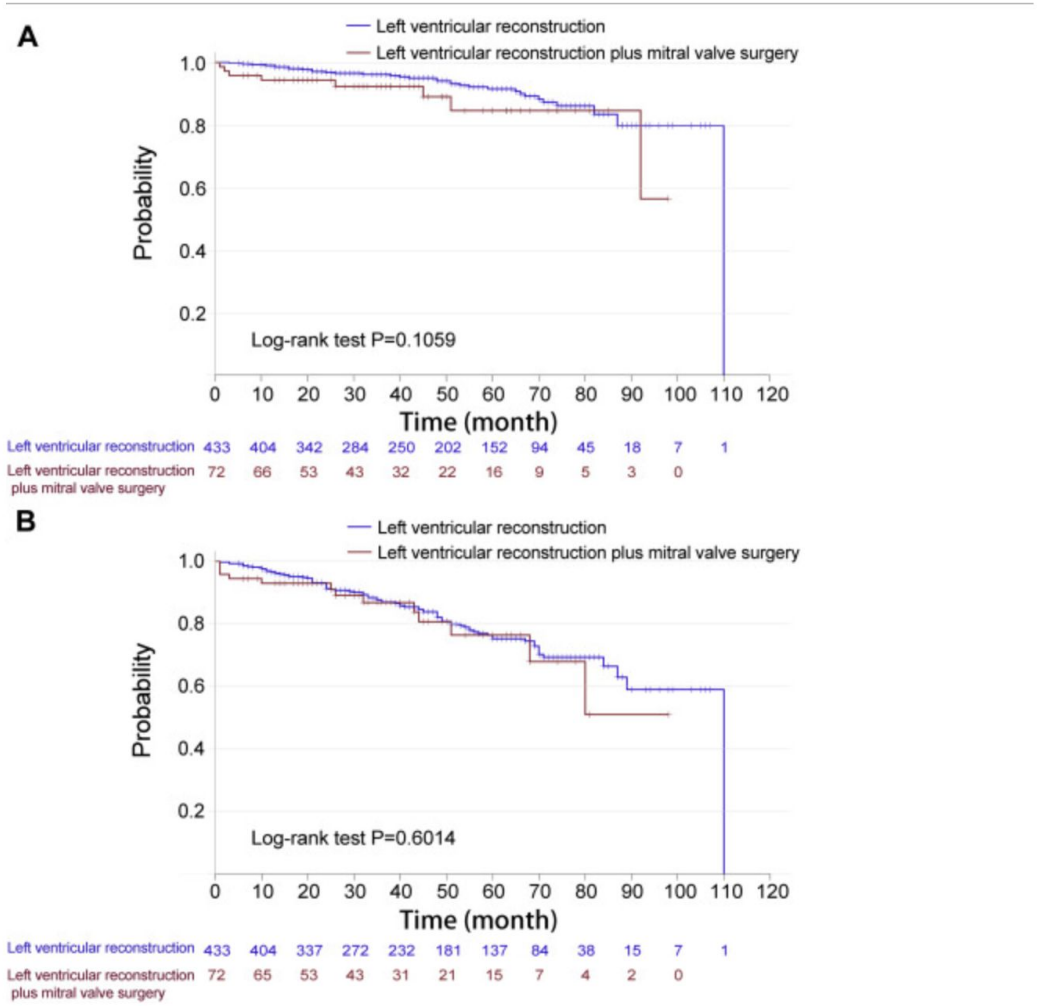
A
Left ventricular reconstruction
Left ventricular reconstruction plus mitral valve surgery
Probability
1.0
0.8
0.6
0.4
0.2
Log-rank test P=0.1059
0 10 20 30 40 50 60 70 80 90 100 110 120
Time (month)
Left ventricular reconstruction 433 404 342 284 250 202 152 94 45 18 7 1
Left ventricular reconstruction plus mitral valve surgery 72 66 53 43 32 22 16 9 5 3 0
B
Left ventricular reconstruction
Left ventricular reconstruction plus mitral valve surgery
Probability
1.0
0.8
0.6
0.4
0.2
Log-rank test P=0.6014
0 10 20 30 40 50 60 70 80 90 100 110 120
Time (month)
Left ventricular reconstruction 433 404 337 272 232 181 137 84 38 15 7 1
Left ventricular reconstruction plus mitral valve surgery 72 65 53 43 31 21 15 7 4 2 0

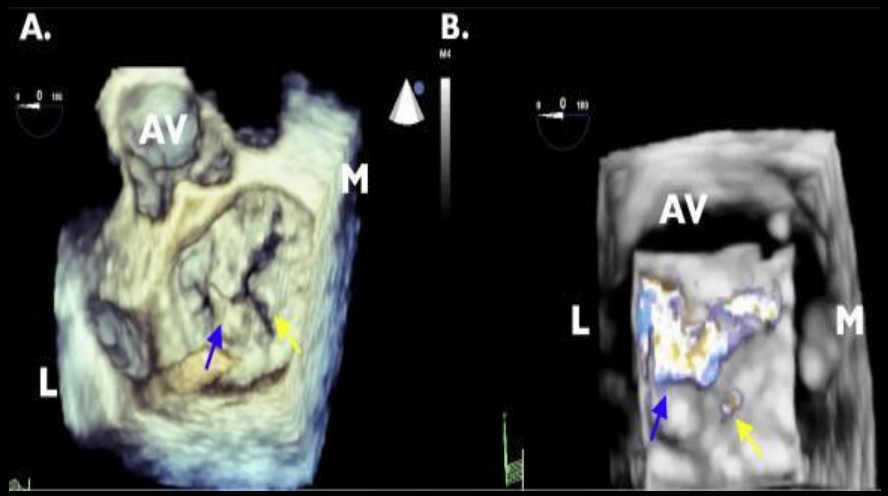
A.
B.
AV
M
L
AV
L
M

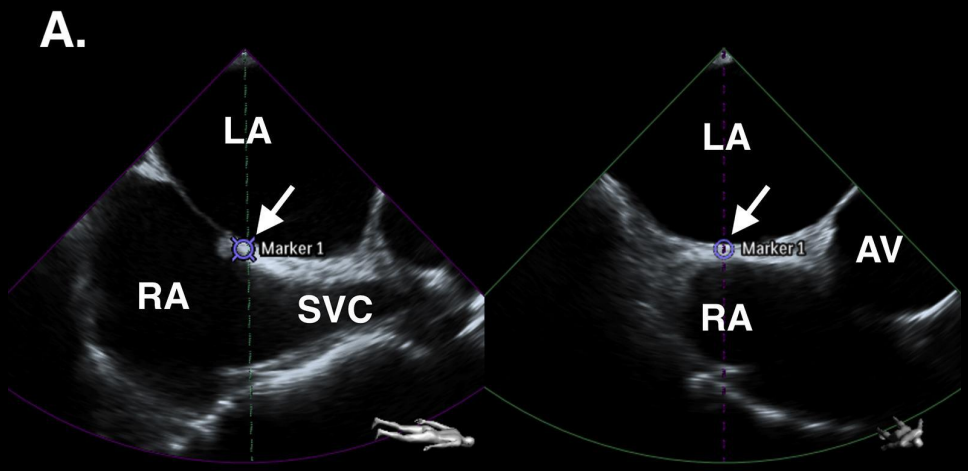
A.
LA
Marker 1
RA
SVC
LA
Marker 1
AV
RA

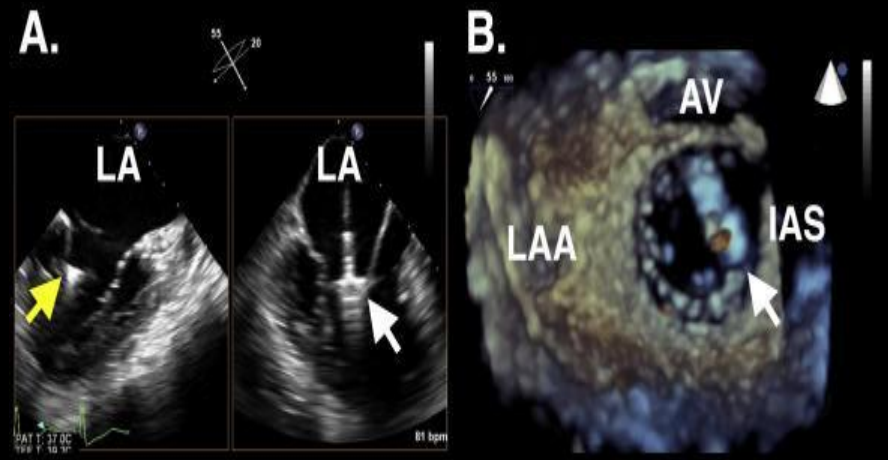
A.
LA
LA
B.
AV
LAA
IAS

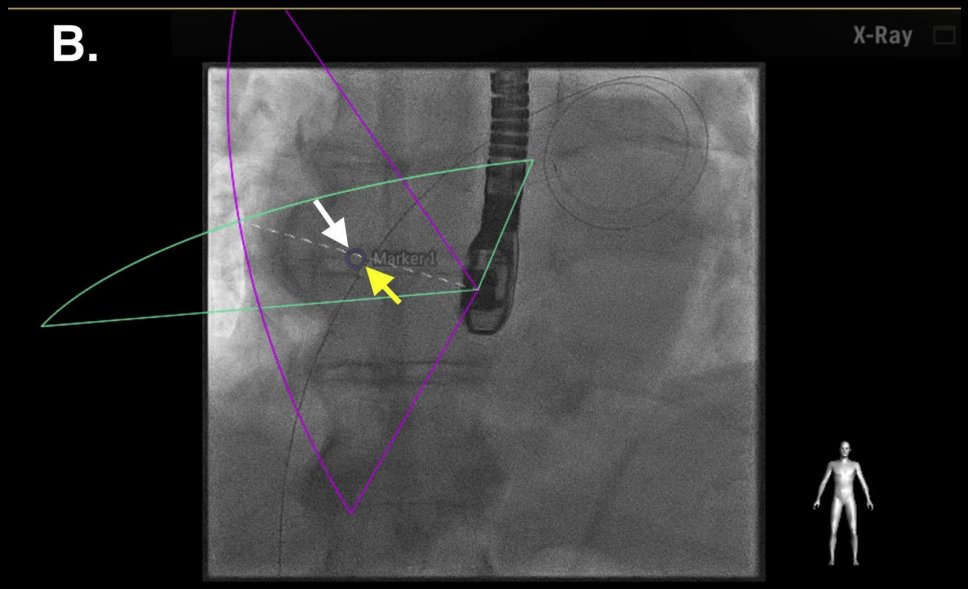
B.
X-Ray
Marker 1

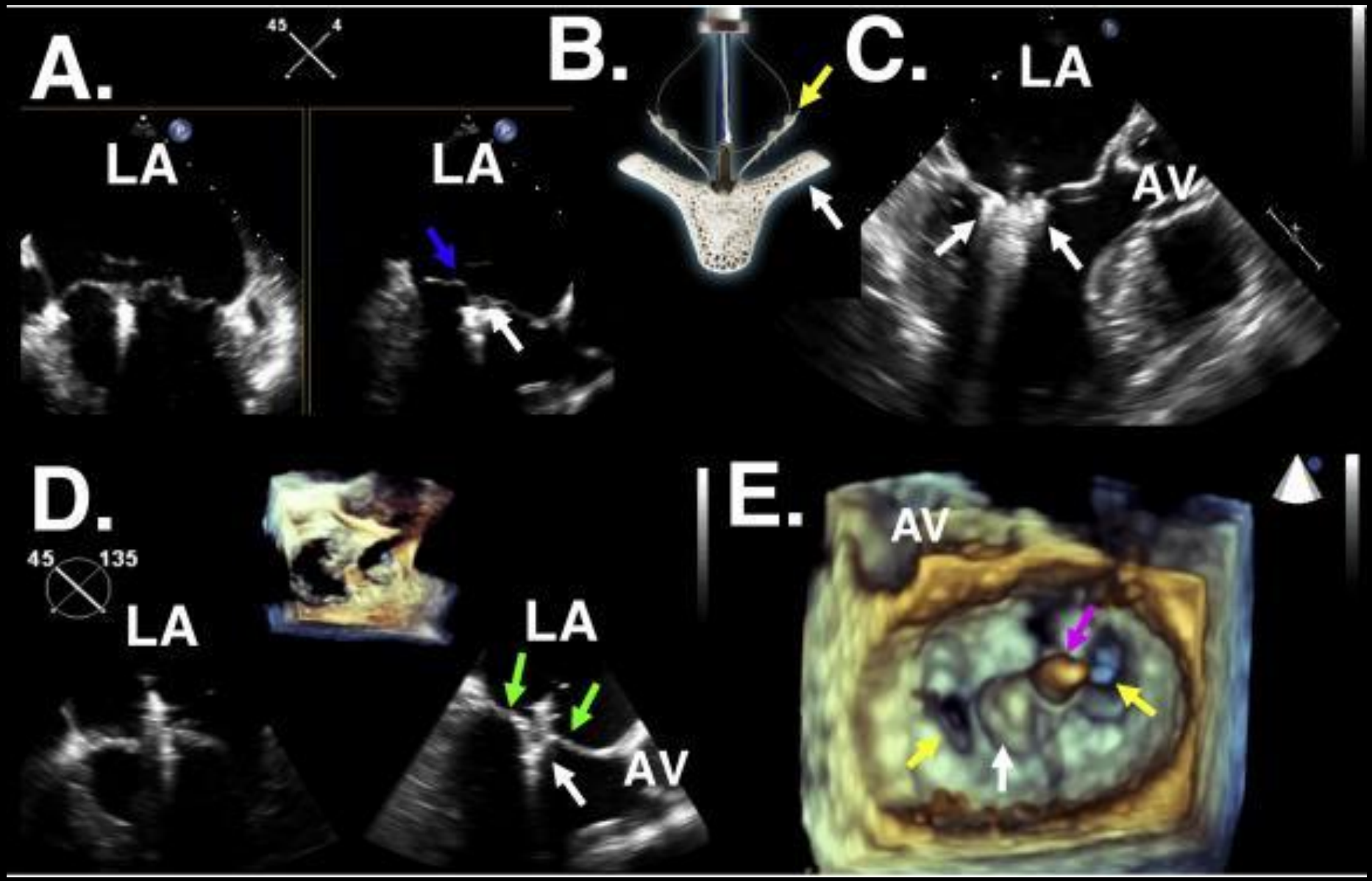
A.
45
4
LA
LA
B.
C.
LA
AV
D.
45
135
LA
LA
AV
E.
AV

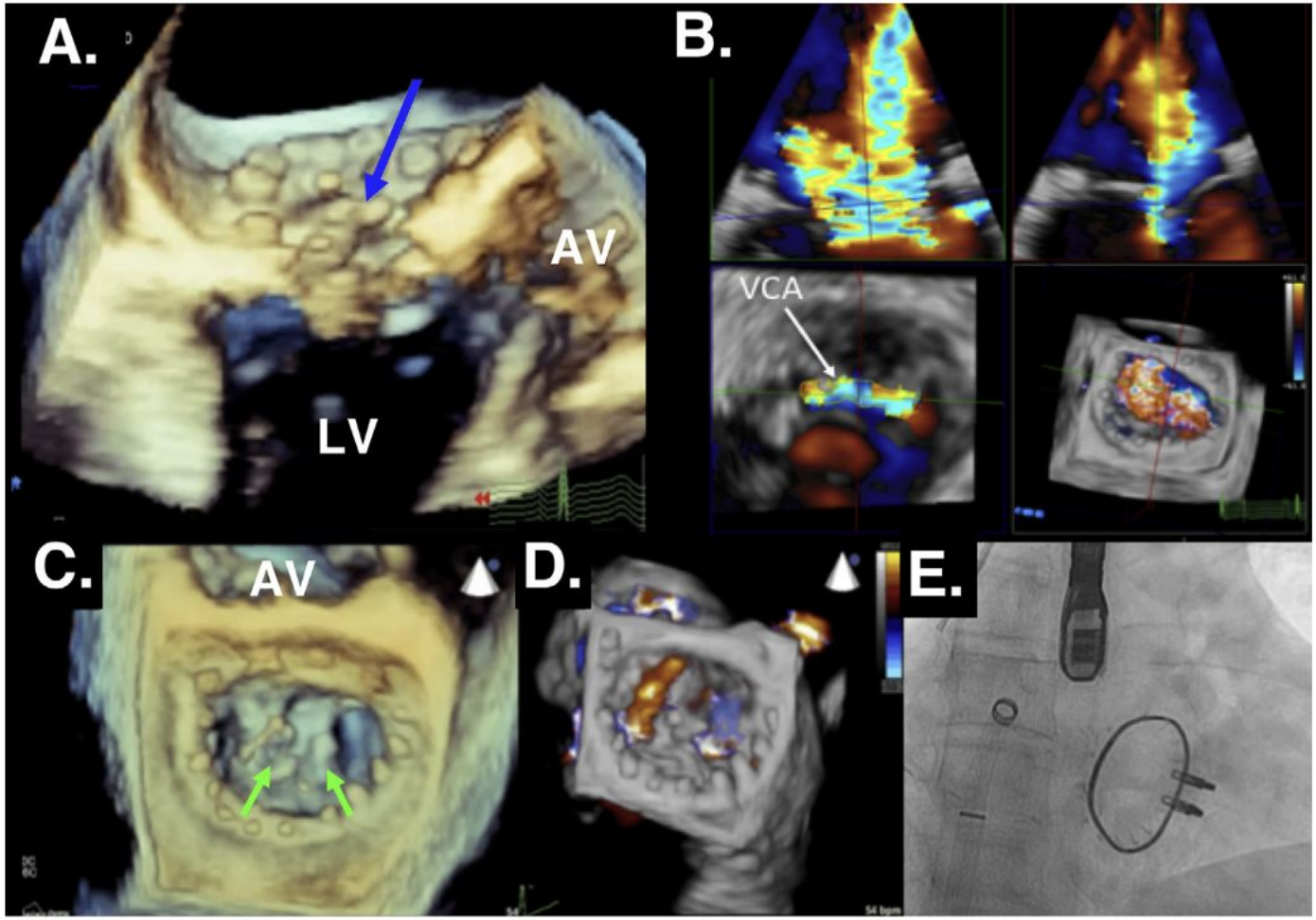
A.
AV
LV
B.
VCA
C.
AV
D.
E.