Фетоплацентарная недостаточность. Диагностика. Лечение

ФЕДЕРАЛЬНОЕ ГОСУДАРСТВЕННОЕ БЮДЖЕТНОЕ
ОБРАЗОВАТЕЛЬНОЕ УЧРЕЖДЕНИЕ ВЫСШЕГО ОБРАЗОВАНИЯ
«КУРСКИЙ ГОСУДАРСТВЕННЫЙ МЕДИЦИНСКИЙ УНИВЕРСИТЕТ»
МИНИСТЕРСТВА ЗДРАВООХРАНЕНИЯ РОССИЙСКОЙ ФЕДЕРАЦИИ

Кафедра акушерства и гинекологии

Студенческое научное общество

Введение, общие вопросы тазового предлежания, классификация, актуальность

Выполнил: студент
лечебного факультета
4 курса 30 группы
Черникова Инна Николаевна

Проверил: Асс. Клычева О.И.

Курск,2018

ФЕДЕРАЛЬНОЕ ГОСУДАРСТВЕННОЕ БЮДЖЕТНОЕ ОБРАЗОВАТЕЛЬНОЕ УЧРЕЖДЕНИЕ ВЫСШЕГО ОБРАЗОВАНИЯ «КУРСКИЙ ГОСУДАРСТВЕННЫЙ МЕДИЦИНСКИЙ УНИВЕРСИТЕТ» МИНИСТЕРСТВА ЗДРАВООХРАНЕНИЯ РОССИЙСКОЙ ФЕДЕРАЦИИ

Кафедра акушерства и гинекологии

Студенческое научное общество

Тема выступления

Выполнил: студент

факультет

курс, группа

ФИО(в им.п.)

Проверил: сведения об ответственном преподавателе

Курск,2018

Диагностика.
Заключается в комплексном динамическом обследовании беременной. Обследование начинается со сбора анамнеза, жалоб, проведения физикального исследования, гинекологического осмотра.

Гормональные методы определения

- Ранние сроки беременности- снижение прогестерона и хорионического гонадотропина.
- II и III триместр- снижение синтеза эстрогенных гормонов, прогестерона, плацентарного лактогена.

Определение в крови активности окситоциназы и термостабильной щелочной фосфатазы.

Доплерометрия. Оценка характера кровотока в маточных артериях.

Отклонение показателей кровотока от норм сразу в двух маточных артериях свидетельствует о нарушении маточно-плацентарного кровообращения.

Артерии пуповины.

ДОППЛЕРОГРАФИЧЕКИЕ ХАРАКТЕРИСТИКИ НАРУШЕНИЯ ПЛОДОВО-ПЛАЦЕНТАРНОГО КРОВОТОКА

Патологические кривые скоростей кровотока в артерии пуповины характеризуются снижением конечной диастолической скорости кровотока, что свидетельствует о значительном повышении периферического сосудистого сопротивления плодовой части плаценты и выражается в увеличении индексов сосудистой резистентности выше нормативных значений.

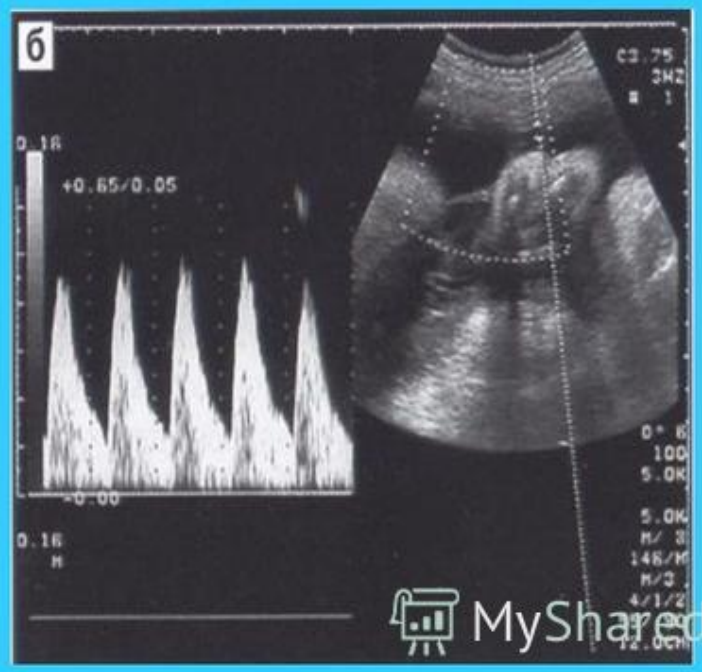

MyShared

Критический кровоток в артерии пуповины

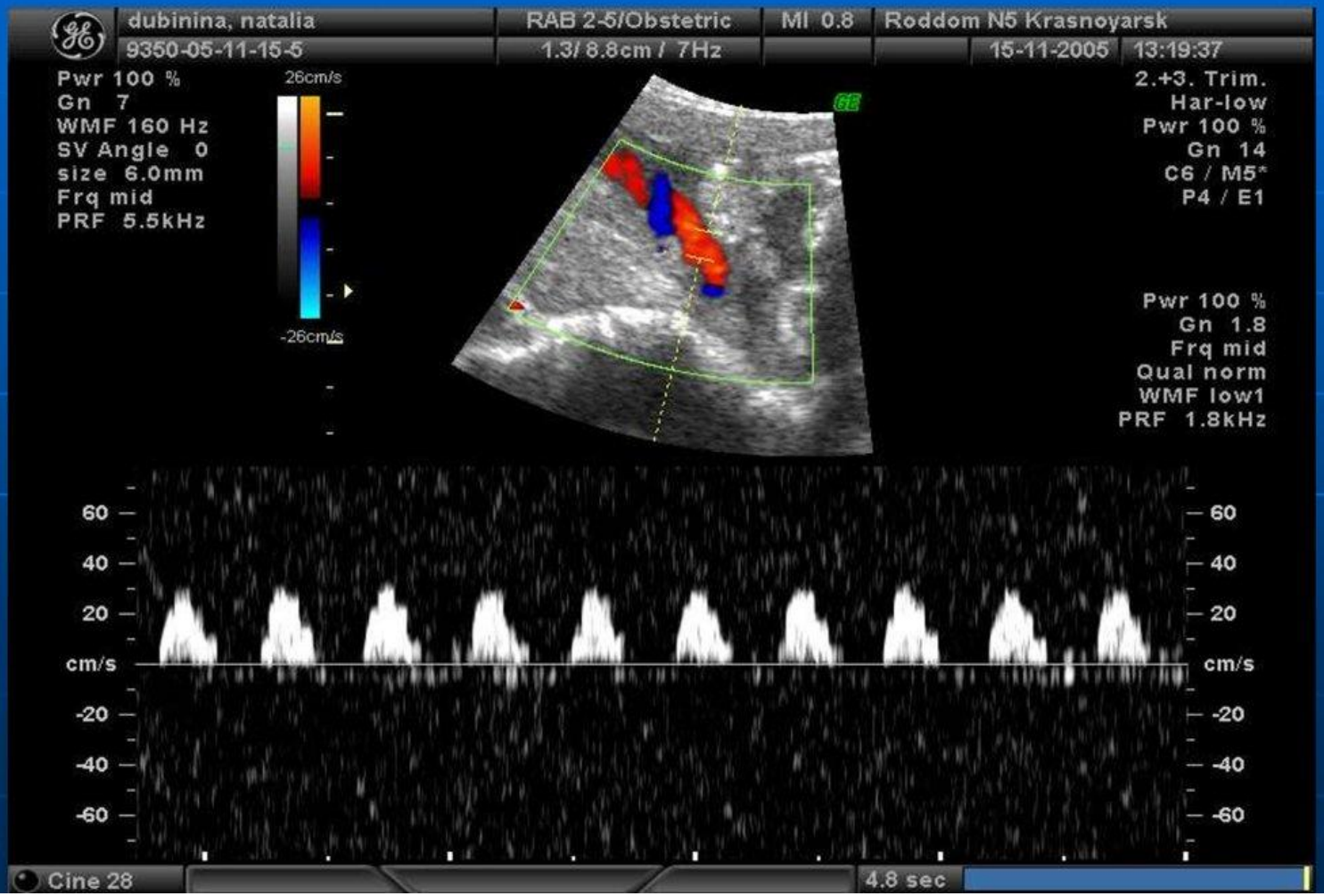

Средняя мозговая артерия плода

Исследованеи кровотока в венах

- Вена пуповины. Сохранение её пульсации после 16-й нед беременности. Признак свидетельствует о сердечно-сосудистой декомпенсации у плода.
- Венозный проток. Отсутствие ортоградного кровотока во все фазы сердечного цикла, что указывает на нарушение оксигенации жизненно важных органов.
- Нижняя полая вена плода. Нарушение оттока крови из нижней половины туловища плода.
- Яремные вены плода. Нарушение оттока крови из верхней половины туловища плода.

Ультразвуковое определение размеров плаценты

УЛЬТРАЗВУКОВАЯ ПЛАЦЕНТОГРАФИЯ И ОКОЛОПЛОДНЫЕ ВОДЫ

Толщина плаценты

Таблица 3.1. Толщина плаценты в разные сроки беременности (Москва, В.Н. Демидов, 1981).

Срок беременности, нед	Толщина плаценты, мм
20	21,96 (16,7–28,6)
21	22,81 (17,4–29,7)
22	23,66 (18,1–30,7)
23	24,52 (18,8–31,8)
24	25,37 (19,6–32,9)
25	26,22 (20,3–34,0)
26	27,07 (21,0–35,1)
27	27,92 (21,7–36,2)
28	28,78 (22,4–37,3)
29	29,63 (23,2–38,4)
30	30,48 (23,9–39,5)
31	31,33 (24,6–40,6)
32	32,18 (25,3–41,6)
33	33,04 (26,0–42,7)
34	33,89 (26,8–43,8)
35	34,74 (27,5–44,9)
36	35,59 (28,2–46,0)
37	34,35 (27,8–45,8)
38	34,07 (27,5–45,5)
39	33,78 (27,1–45,3)
40	33,50 (26,7–45,0)

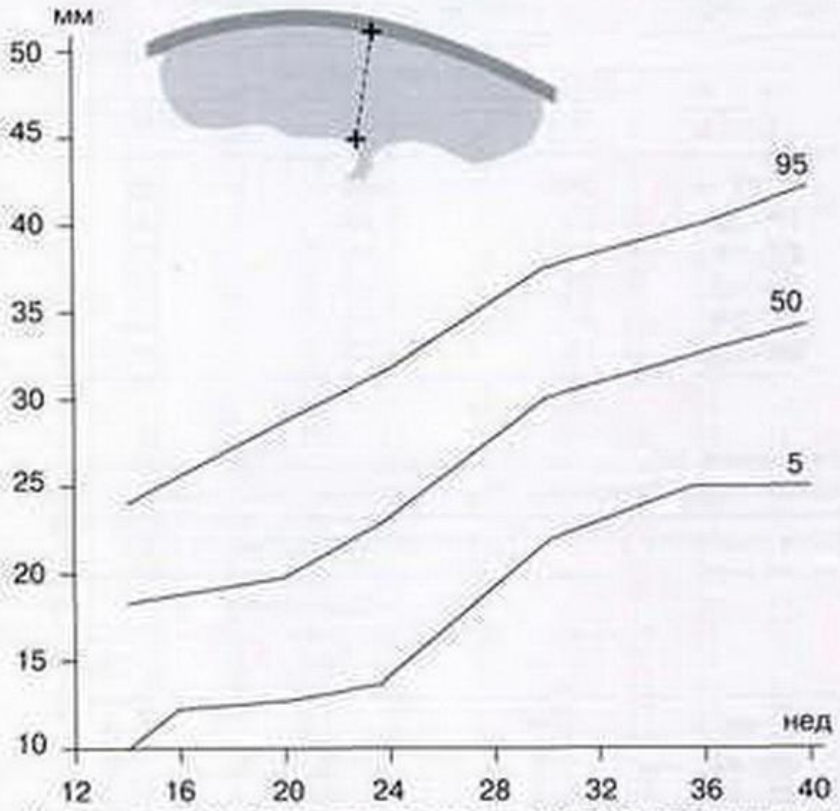

Номограмма 3.1. Процентильные кривые (5-й, 50-й, 95-й процентили) толщины плаценты в разные сроки беременности (США, W. Hoddick и соавт., 1985).

Степени старения плаценты

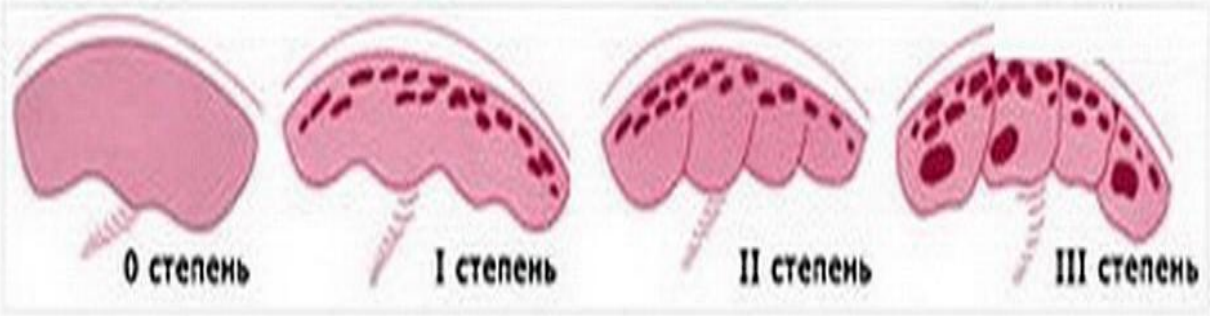

Степень зрелости плаценты

- **нулевая степень(0)** в норме *до 30 недель беременности.* Плацента имеет однородную структуру.
- **первая степень (I)** *с 27 по 34 неделю беременности.* В ткани плаценты появляются отдельные эхогенные включения, хориальная пластина становится слегка волнистой.
- **вторая степень (II)** *с 34 - 39 неделю беременности.* Волнистость хориальной пластины увеличивается; видны множественные мелкие эхопозитивные включения.
- **претья степень (III)** *после 37 недели беременности.* Выраженная извилистость хориальной мембраны, плацента приобретает дольчатую структуру.

Определение биофизического профиля плода

Лечение

Основная цель лечения заключается в пролонгировании беременности и своевременном родоразрешении.

Прогноз

- Благоприятный при лёгкой степени гемодинамических расстройств в функциональной системе мать–плацента–плод.
- Сомнительный при выраженной гипотрофии и тяжёлых нарушениях гемодинамики.