ЖЕЛЧНОКАМЕННАЯ БОЛЕЗНЬ
ОСТРЫЙ ХОЛЕЦИСТИТ

Профессор
Плотников Юрий Владимирович

Определение

Холелитиаз, желчнокаменная болезнь (калькулез желчевыводящих путей) – болезнь, вызываемая образованием камней в желчевыводящей системе.

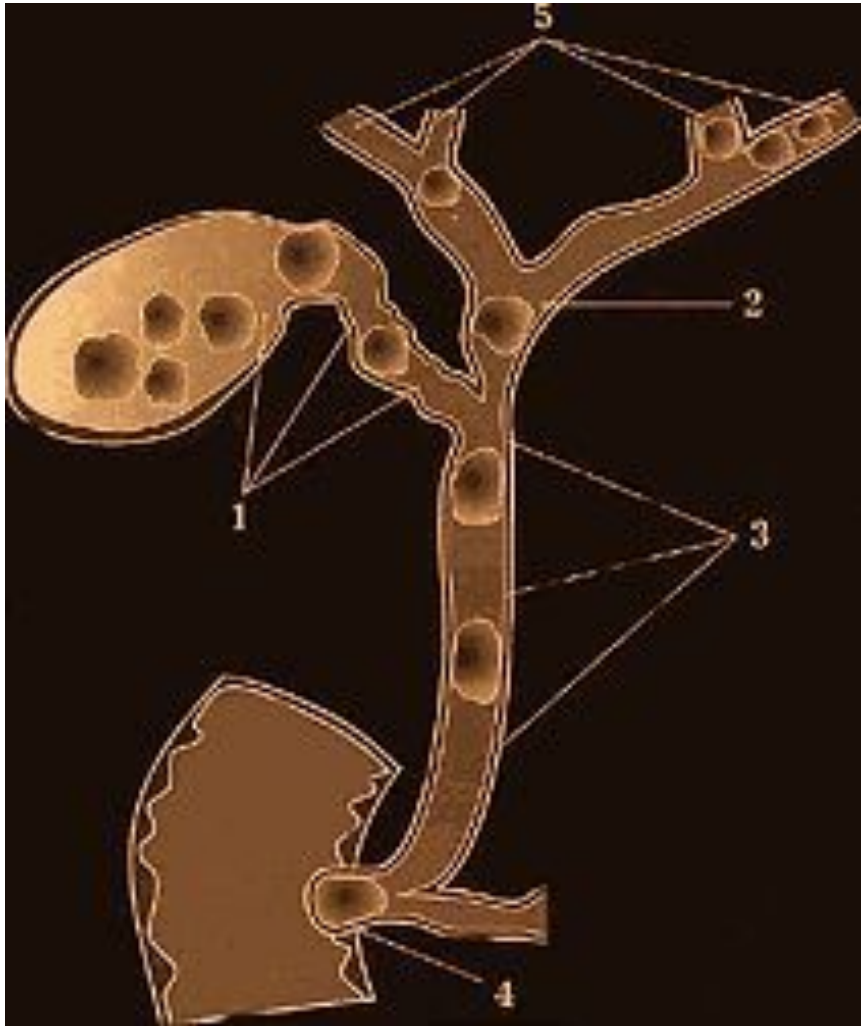

Статистика

В последние десятилетия отмечается значительный рост больных с холелитиазом. В развитых странах эта «болезнь богатых» становится социальной проблемой. Таким образом холелитиаз становится ключевой задачей гастроэнтерологии. Знание его клинических нюансов необходимо хирургам и терапевтам.

Статистика

Около 10% населения мира являются носителями камней. У женщин холелитиаз встречается в 3-5 раз чаще, чем у мужчин. Желчные камни редки у детей, но с каждой последующей декадой жизни они встречаются все чаще. У людей в возрасте 70 лет и старше камни находятся в 50% аутопсий. У значительного числа людей камни бессимптомны. Истинная частота этого заболевания неизвестна.

Анатомия и физиология желчных путей

Желчные пути представлены системой протоков, по которым желчь экскре-тируется из пе-чени и желчно-го пузыря в две-надцатиперст-ную кишку. Выделяются интра- и экстра-печеночные желчные протоки.

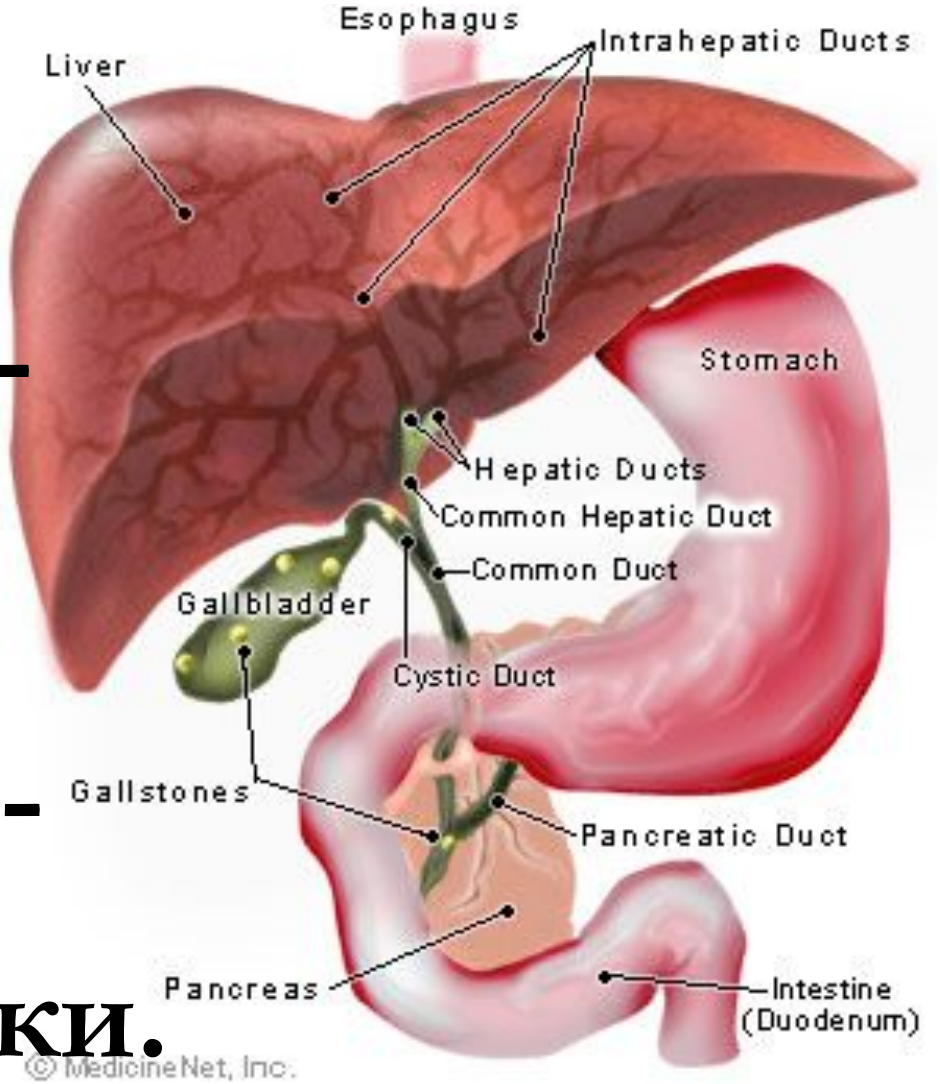

Печеночные дольки и балки

Желчные капилляры проходят между печеночными дольками и балками. Соединяясь между собой, капилляры образуют ампулы. Из них следуют прекапилляры, которые располагаются между дольками. Из них выделяются прекапилляры, идущие между дольками. Мелкие и средние трубочки, соединяясь, дают начало внутрипеченочным желчным протокам.

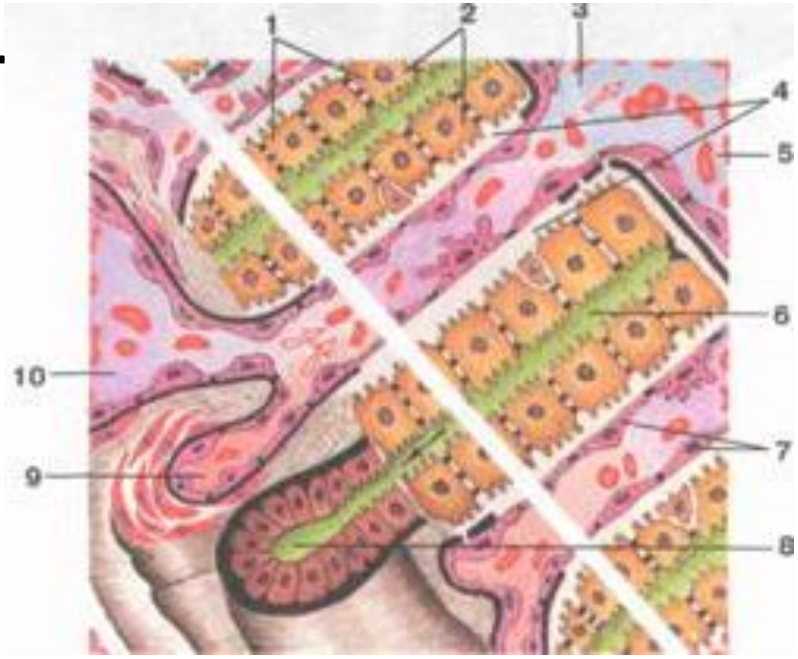

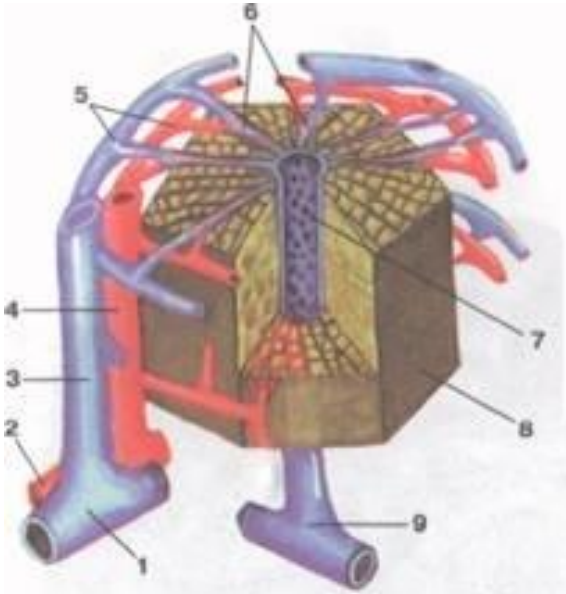

Анатомия желчных путей

Множество внутри-печеночных протоков соединяются и образуют два печеноч-ных протока – правый и левый (ducti hepatici dexter et sinister).

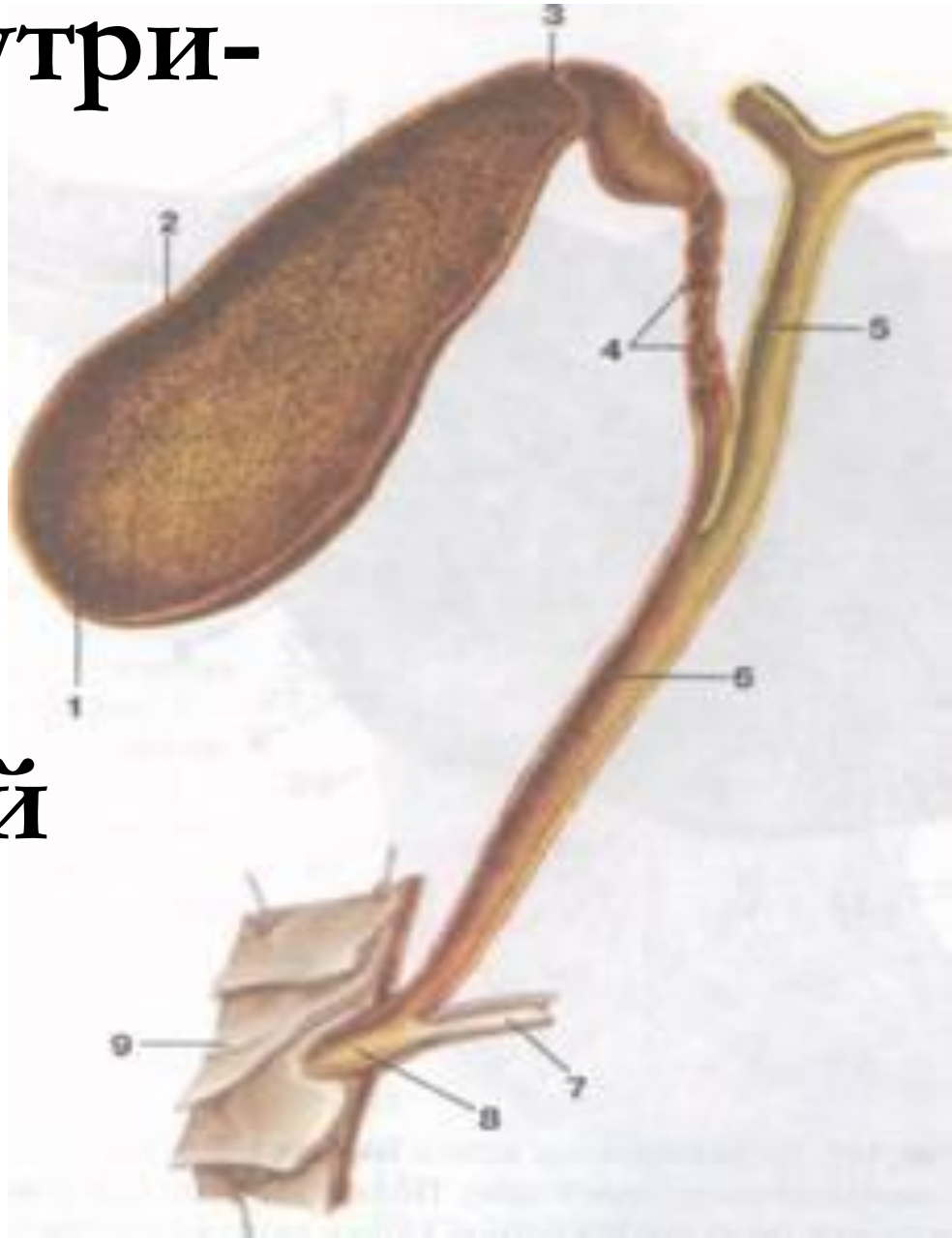

Анатомия желчных путей

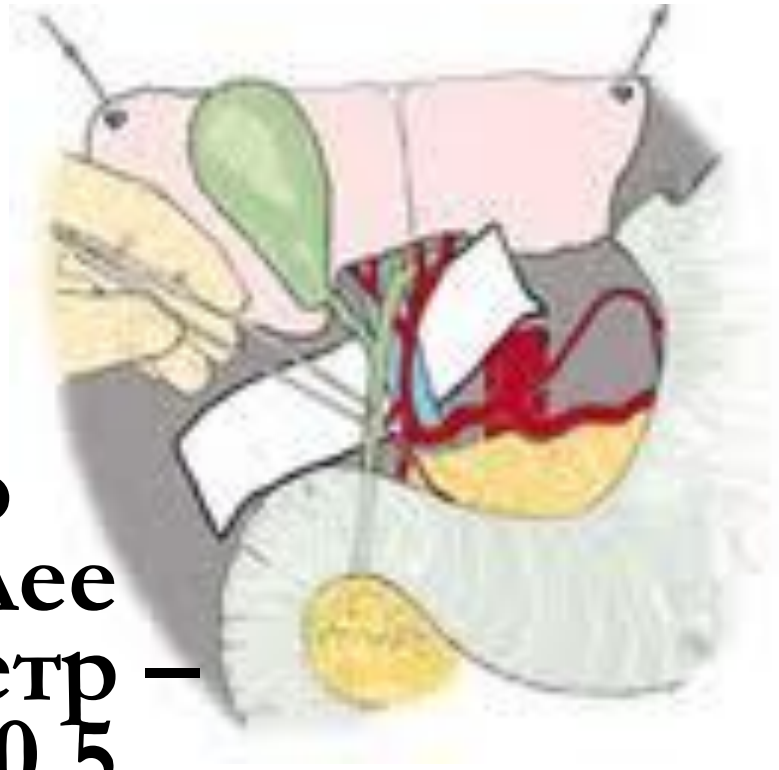

Последние выходят из печени и соединяются между собой, образуя общий печеночный проток (d. hepaticus communis). Его длина от 2 до 10 см (более часто 2,5-3,5 см), диаметр – 0,3-0,7 см (более часто 0,5 см). Общий печеночный проток проходит в lig. hepatoduodenale перед воротной веной (2 по-русски) и пересекает ее слева направо.

Анатомия и физиология желчных путей

Желчный пузырь (vesica fellea) располагается в выемке правой доли печени. Он имеет бульбообразную или коническую форму. Длина его 7-9 см, диаметр - 2,5-3 см. Емкость пузыря в среднем 40-70 см^3.

Он разделяется на дно, тело и узкую часть - шейку. Последняя переходит в пузырный проток. Пузырь покрыт брюшиной со всех сторон, кроме части, которая прилежит к печени.

Гартманнов карман

Большое значение для хирур-гов имеет Гарт-маннов карман

Анатомия и физиология желчных путей

Редко встречается полностью внутрибрюшинное положение пузыря (на брыжейке).

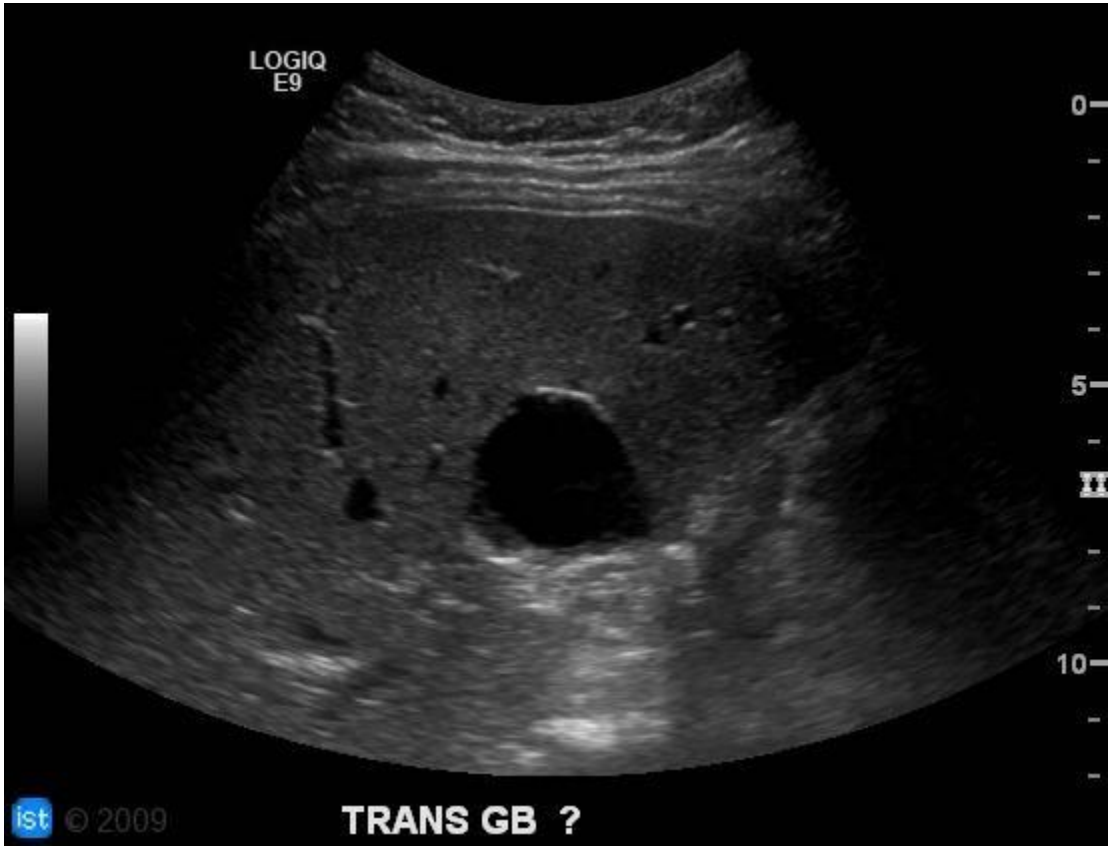

Нечасто встречается полностью внутрипеченочное положение.

Анатомия и физиология желчных путей

L.Aschoff выделил в желчном пузыре 5 слоев: слизистый, мышечный, наружный фиброзный, субсерозный и серозный. В слизистой оболочке к окружающей среде, проникая через серозную

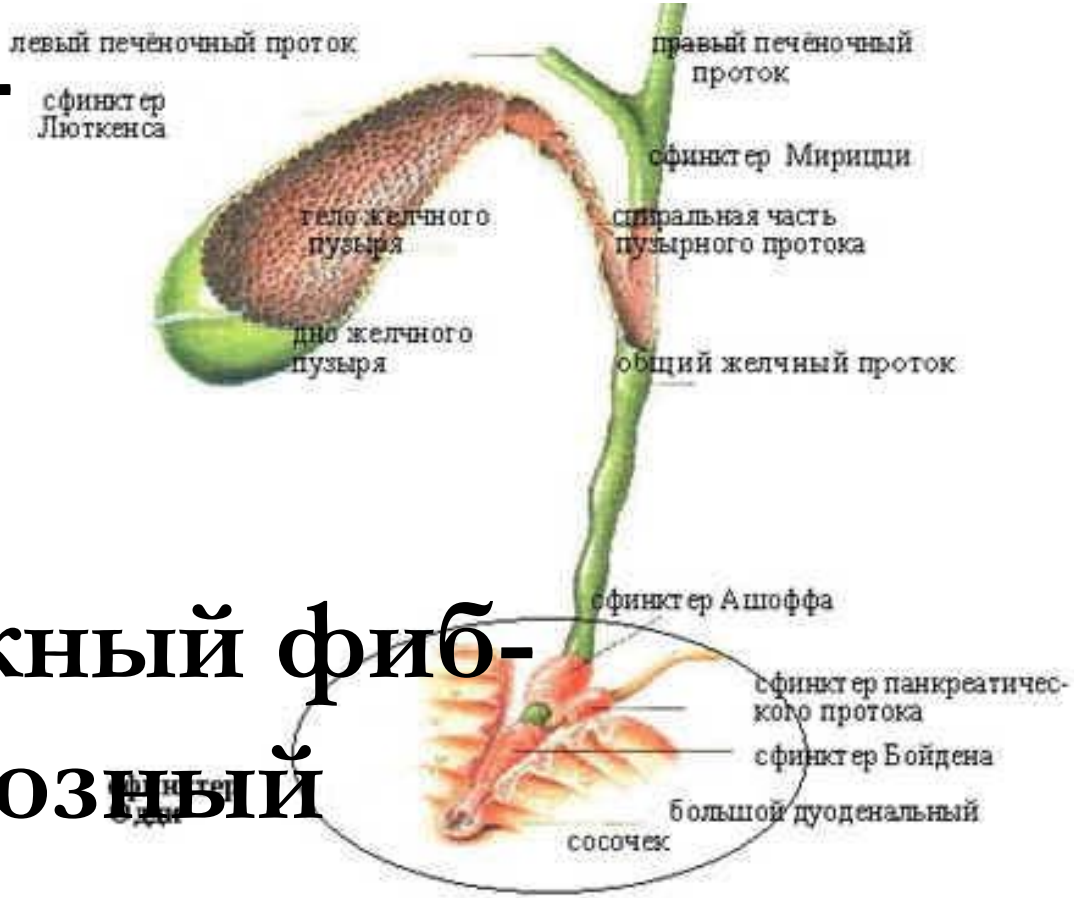

Сфинктеры желчного пузыря

На слизистой оболочке шейки желчного пузыря имеется спиральная связка (valvula Heisteri), идущая до пузырного протока. Слизистая оболочка пузыря наиболее развита в области шейки, где она образует образование, похожее на сфинктер (Люткенса).

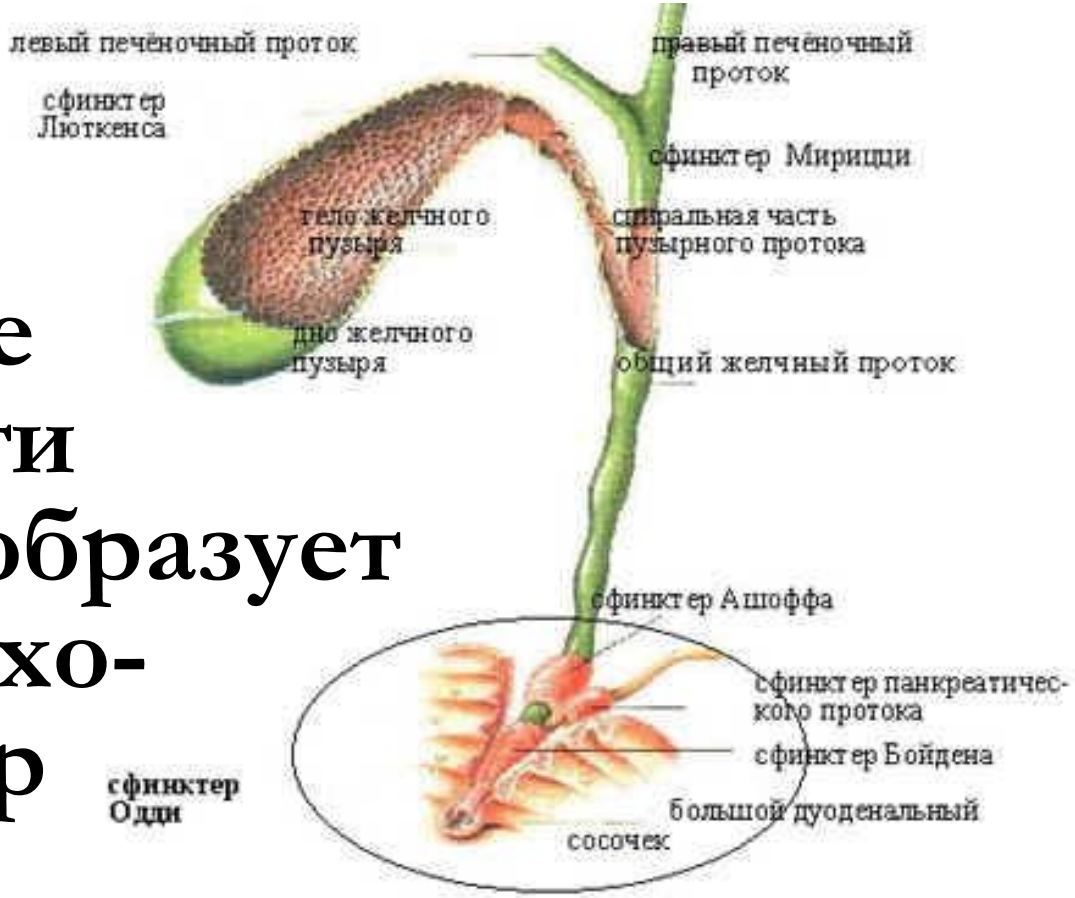

Кровоснабжение

Желчный пузырь снабжается кровью из пузырной артерии (a. cystica), ветви правой печеночной артерии. Вены впадают в воротную, затем в печеночные вены.

Отток лимфы происходит в регионарные лимфоузлы портальных борозд и области большого дуоденального сосочка. После впадения пузырного протока в печеночный начинается общий желчный проток (d. choledochus). Его длина от 2 до 12 см, диаметр 0,5-0,7 см (в

Ductus choledochus (общий желчный проток)

Разделяется на 4 части. Pars supraduode-nalis - выше дуоденум. Длина его 0,3-3,2 см. Он проходит в свободном крае lig. hepatoduodenale правее воротной вены.

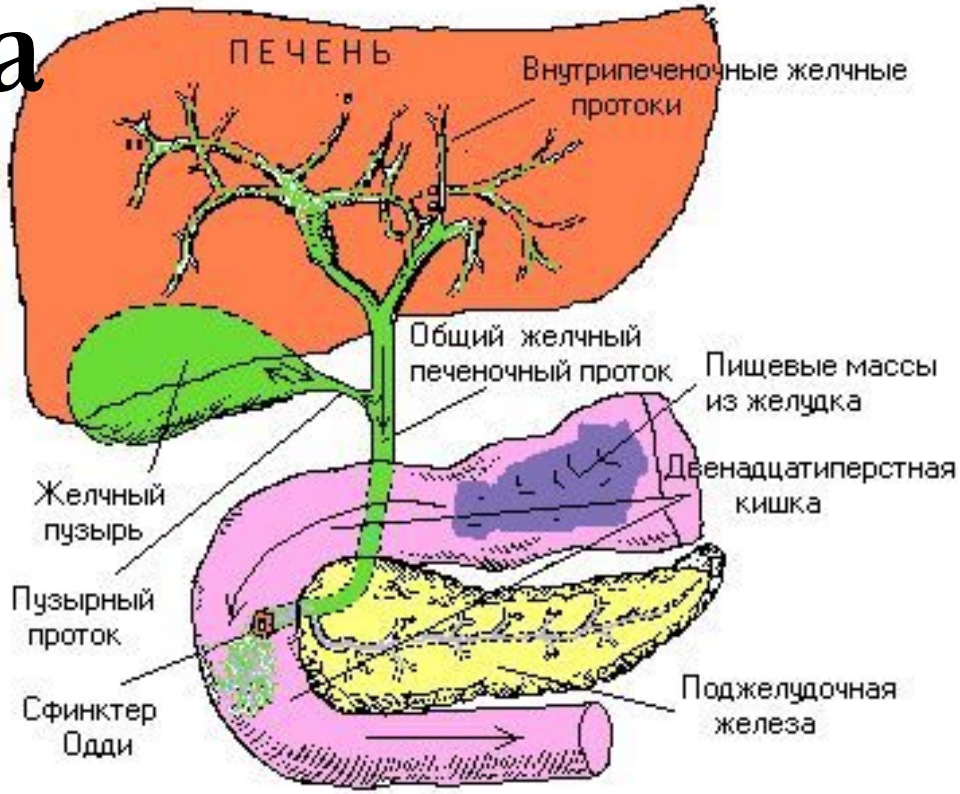

Ductus choledochus (общий желчный проток)

Вторая часть общего желчного протока -pars retro--duodenalis – -1,5-2 см. Он проходит позади верхней части duodenum правее воротной вены.

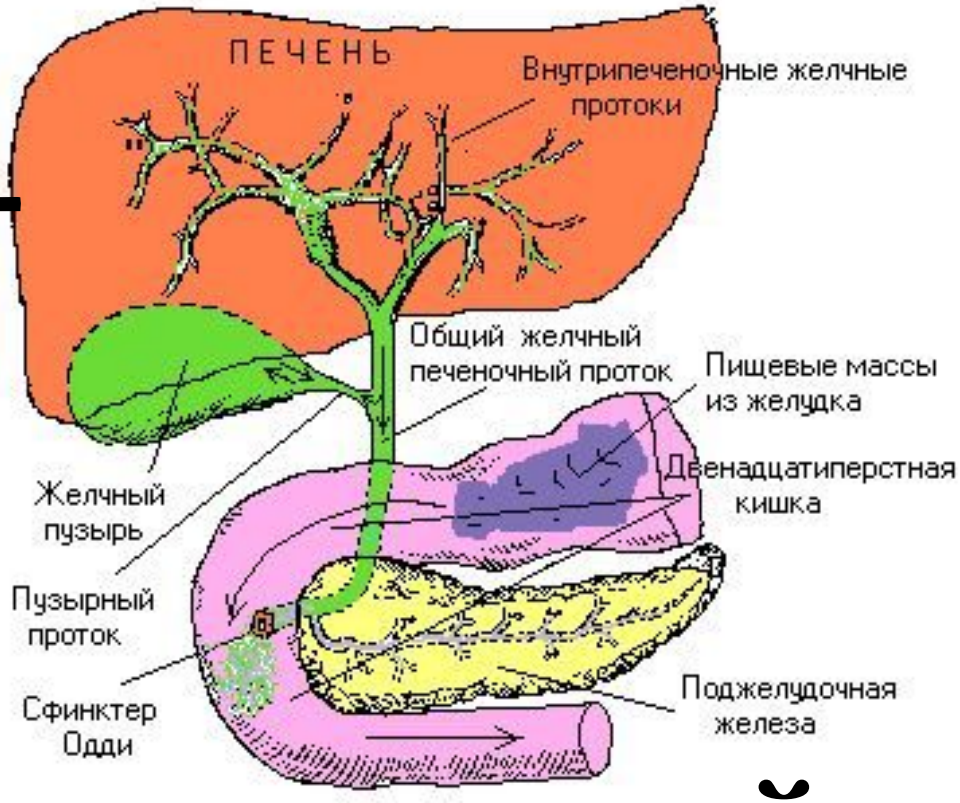

Анатомия и физиология желчных путей

В печеночно-двенадцати-перстной связке, помимо холедоха, имеются воротная вена, печеночная артерия, лимфатические протоки и узлы, нервные образования. Под свободным краем связ-ки находится Винслово от-верстие (foramen epiploi-cum).

Ductus choledochus (общий желчный проток)

Третья часть холедоха проходит позади поджелудочной железы и нисходящей части duodenum - pars retropan--creatica – 2,5-3 см.

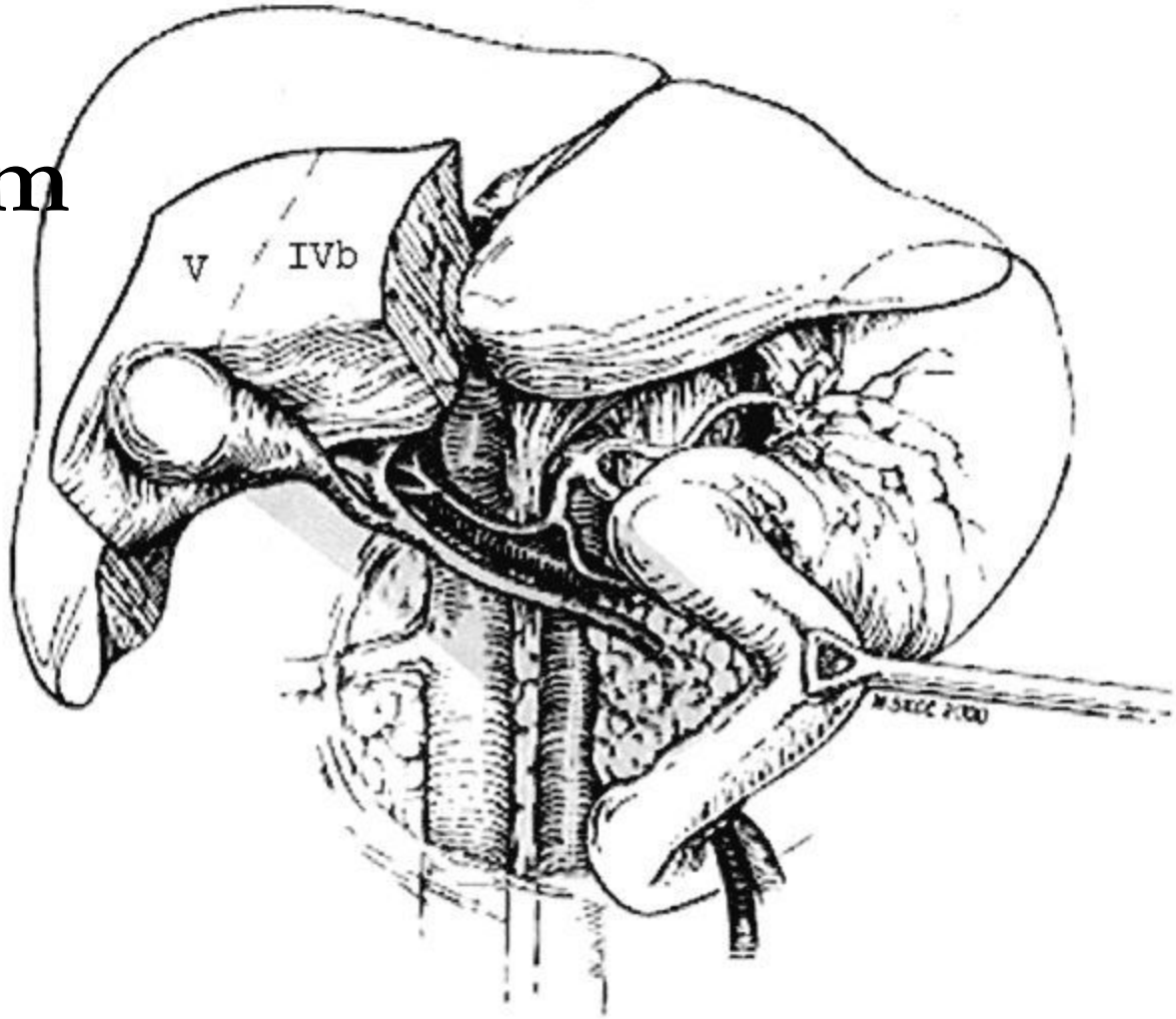

Ductus choledochus (общий желчный проток)

Четвертая часть, pars intramuralis, идет через ткань pancreas. Её длина 1,3-1,8 см. Она проникает через заднюю стенку нисходящей части двенадцати-перстной кишки и впадает в большой дуоденальный сосочек (Фатеров).

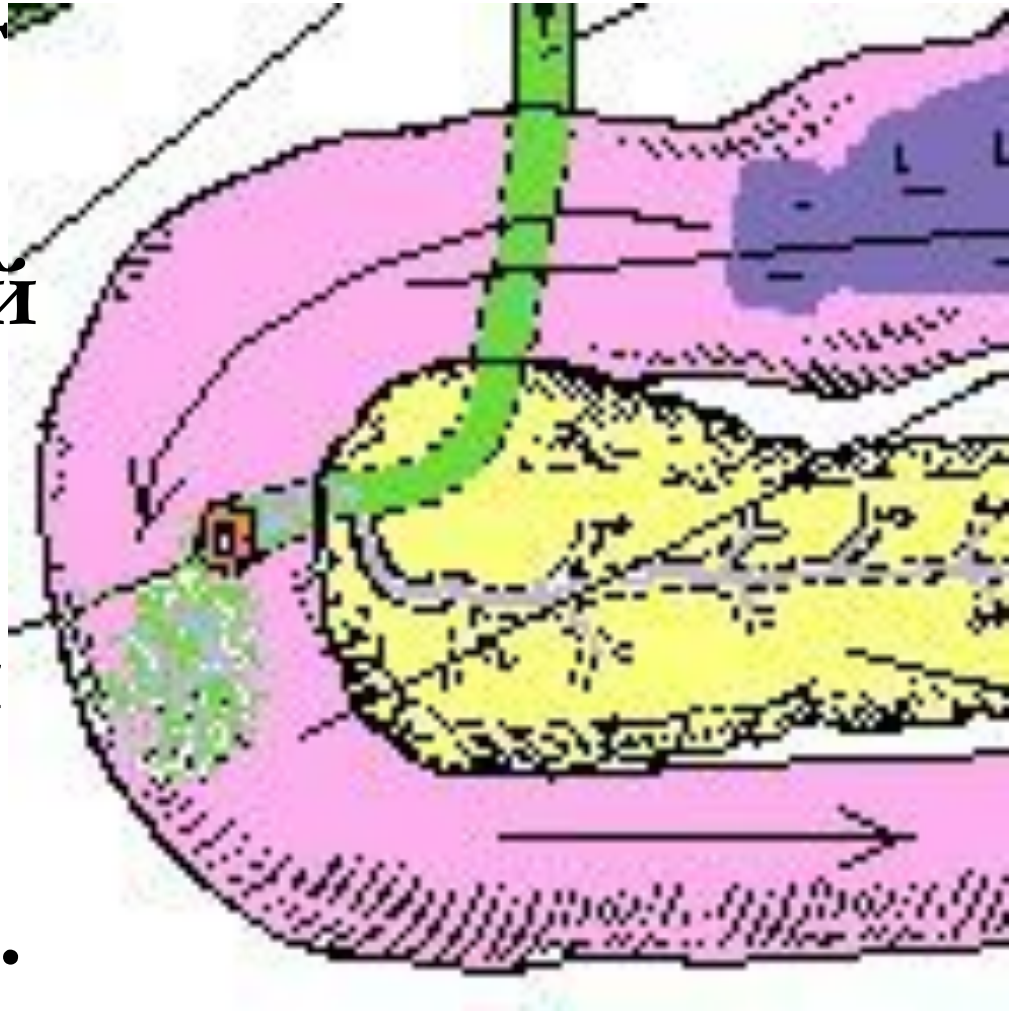

Большой дуоденальный сосочек

Ампула (ampulla hepatopancreatica) представляет общий вход для желчного и панкреатического протоков. Иногда они впадают порознь. Обратите внимание на массу сфинктеров, из них особенно важен общий сфинктер (R.Oddi, 1887).

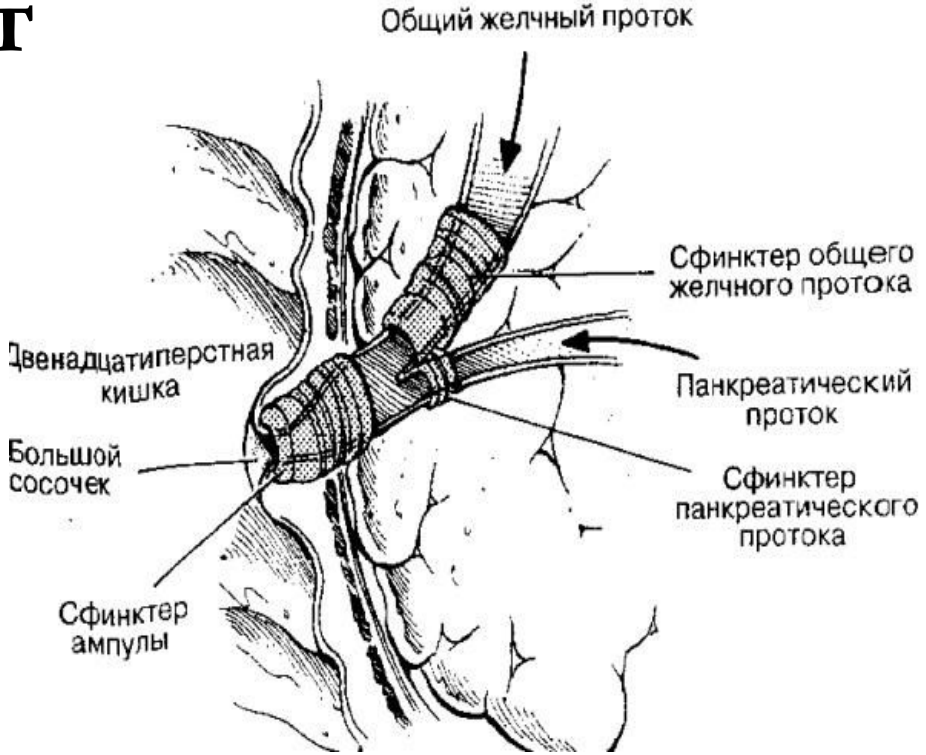

большой дуоденальный сосочек

Имеются отдельные сфинктеры, независимые для панкреати-ческого и желчного протока, дистальнее – общий

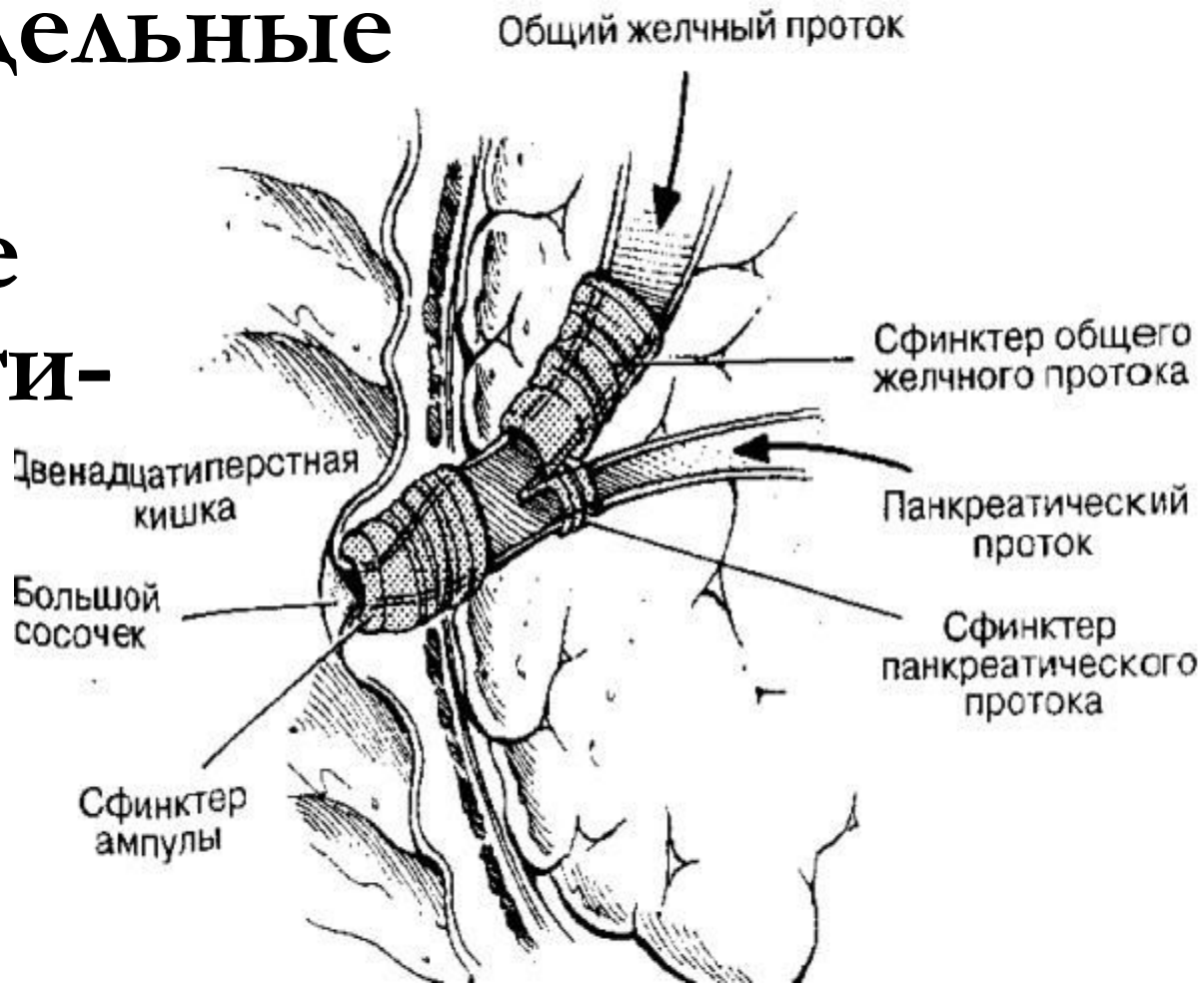

Анатомия и физиология желчных путей

Желчные пути иннервируются из ветвей печеночного сплетения. В печеночно-двенадцатиперстной связке, кроме общего желчного протока, медиально и кзади, проходит воротная вена. Медиально и кпереди от холедоха проходит печеночная артерия.

Куда направлен

Сальниковая сумка

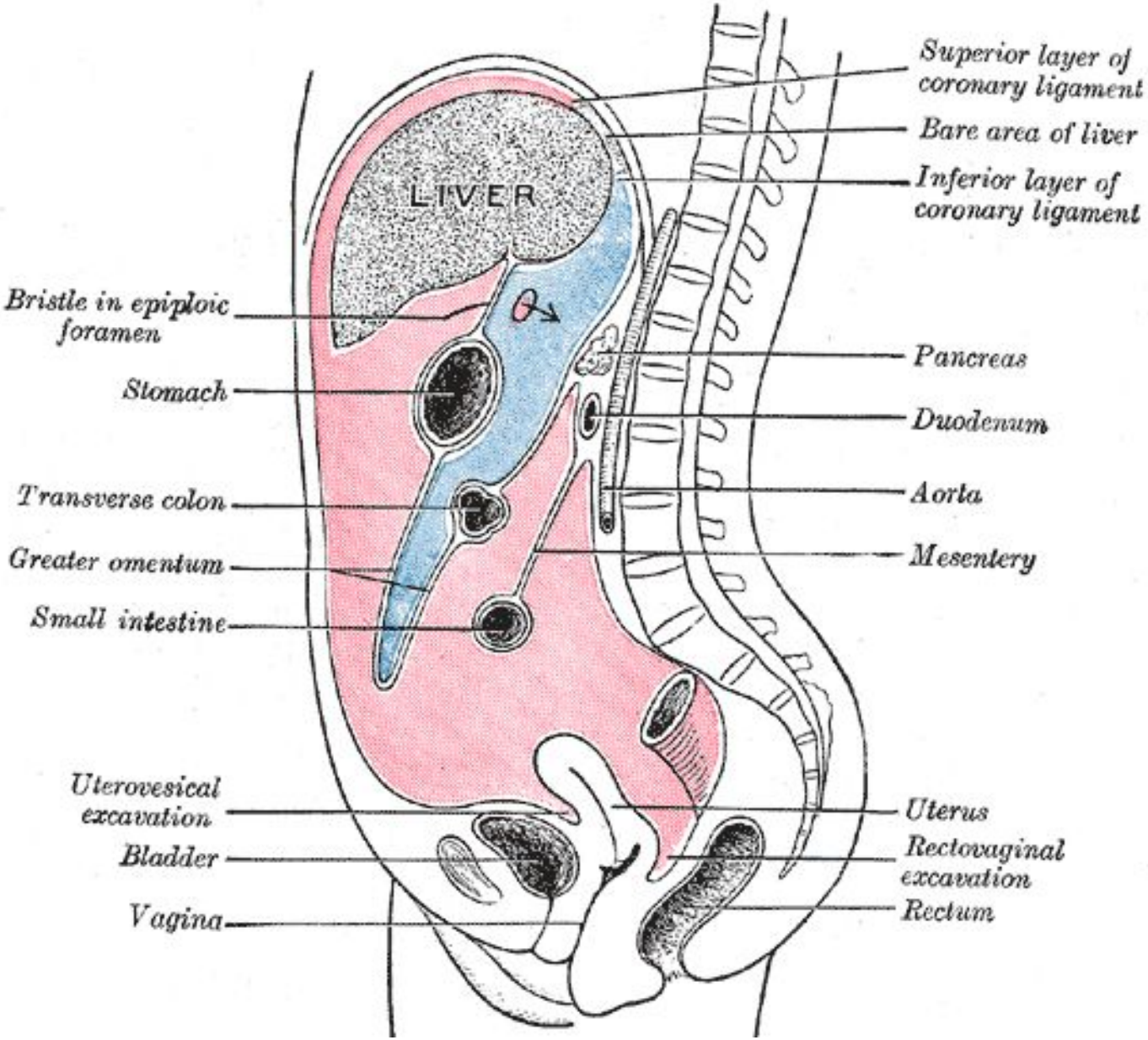

вопрос

Как выполнить временную оста-новку кровотече-ния из печени и желчного пузыря?

Прием Прингла

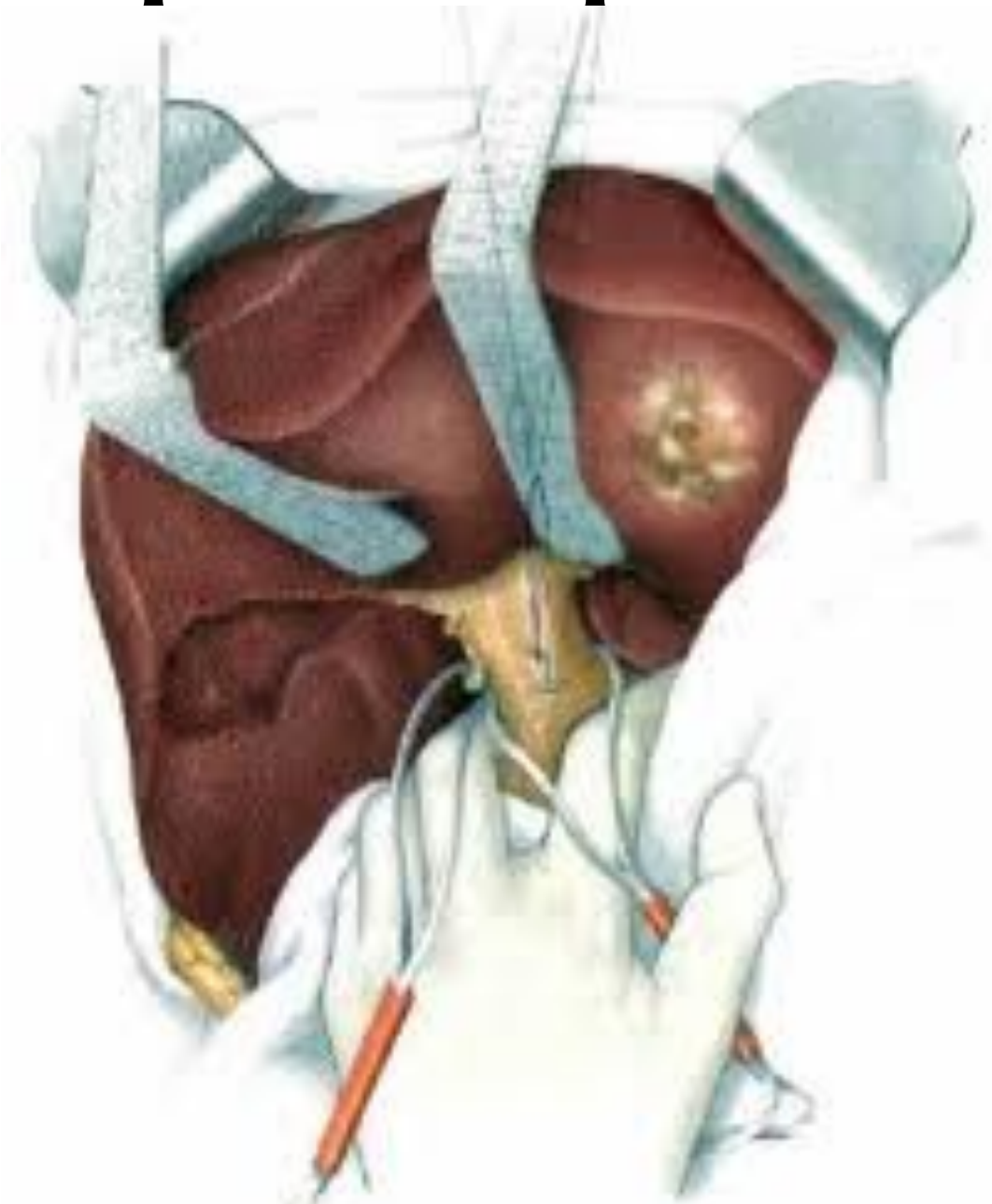

Анатомия и физиология желчных путей

Условно треугольник Кало ограничивается общим печеночным, пузырным протоками и нижним краем печени (или пузырной артерии). Пузырная артерия всегда находится в пределах этого треугольника. Это ключ к ее поиску во время операции.

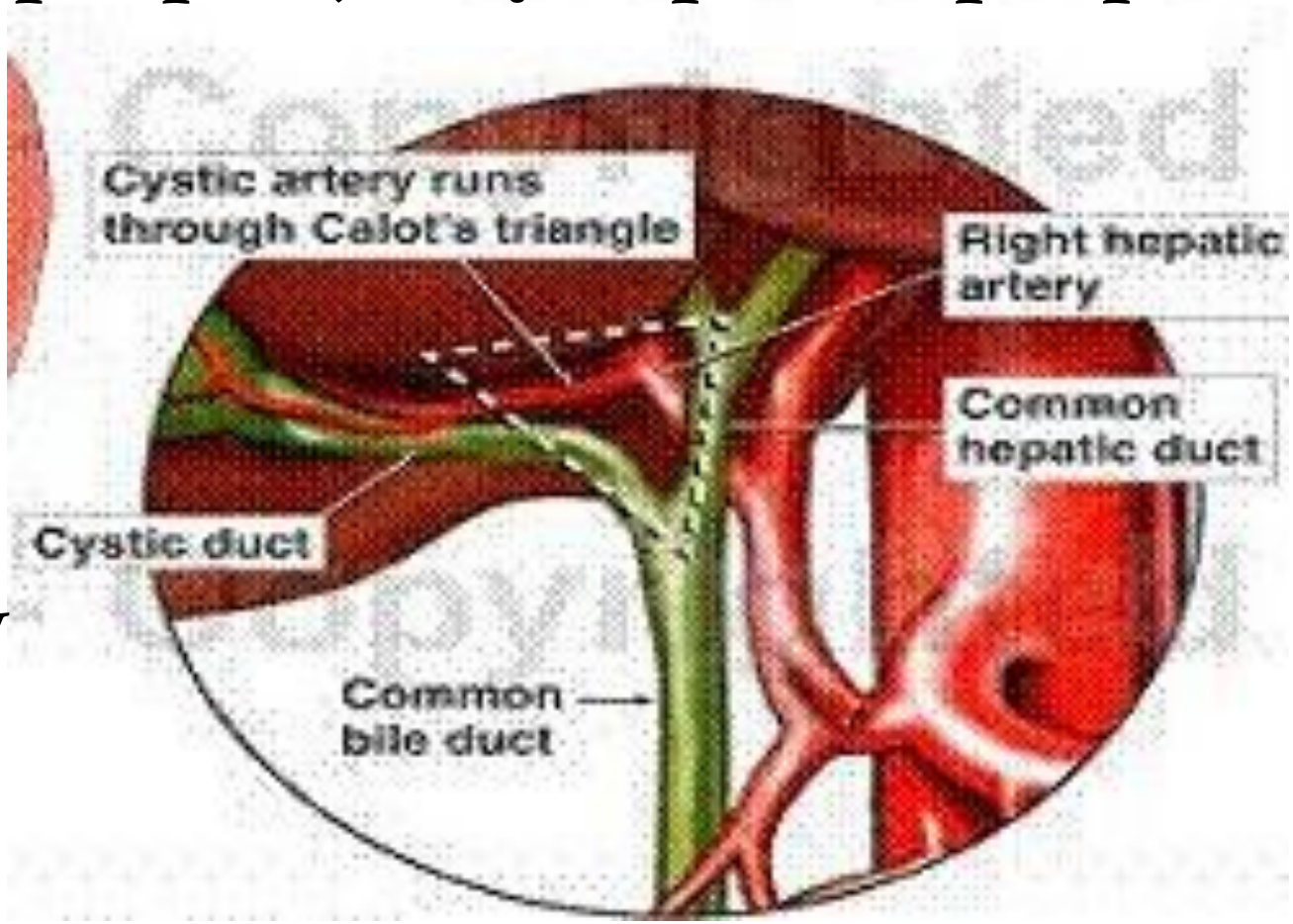

Жёлчь

Одной из важных функций печени является секреция желчи. Это не простая фильтрация, а активный процесс, сопровождающийся потреблением энергии. Желчь секретируется непрерывно. В течение дня образуется 700-1200 мл. Тем не менее, в двенадцатиперстную кишку она выделяется периодически. Этот процесс регулируется нервной системой, а также обменом веществ. В одном литре желчи 975 г воды и 25 г сухого остатка. В желчном пузыре происходит частичное поглощение воды, поэтому концентрация желчи увеличива-

Жёлчь

Жёлчь – водный раствор электролитов и органических веществ. В основном это желчные кислоты, которые вместе с холестерином и фосфолипидами образуют мицеллы. Кроме того, в ней есть желчные пигменты, муцин, минеральные соли и прочие вещества.

Этиология и патогенез

Холелитиаз известен с глубокой древности. Желчные камни использовались для гаданий и украшений. Клавдий Гален, Андрей Везалий находили камни во время вскрытий. Камни встречаются у лошадей, свиней, коров, обезьян и других животных.

Этиология и патогенез

Среди различных теорий развития камней утвердились три причины их образования: **инфекция, застой желчи, нарушения метаболизма**.

Желчные камни

Структура желчных камней многообразна: холестерин, билирубин, желчные кислоты, волокна, гликопротеиды, различные соли, кальций, и т.д. Большинство желчных камней по составу смешанные. Но основные элементы – холестерин и желчные пигменты. По их преобладанию выделяют камни холестериновые и пигментные.

жёлчные камни

У женщин чаще образуются холестериновые камни. Они имеют сферическую или овальную форму, диаметром 5-15 мм. Также они содержат пигмент и известь. Они светлые и чаще находятся в желчном пузыре. Чисто пигментные камни, как правило, небольшие, хрупкие, на разрезе черного цвета. Их структура гомогенна и они могут быть не только в пузыре, но и в протоках.

жёлчные камни

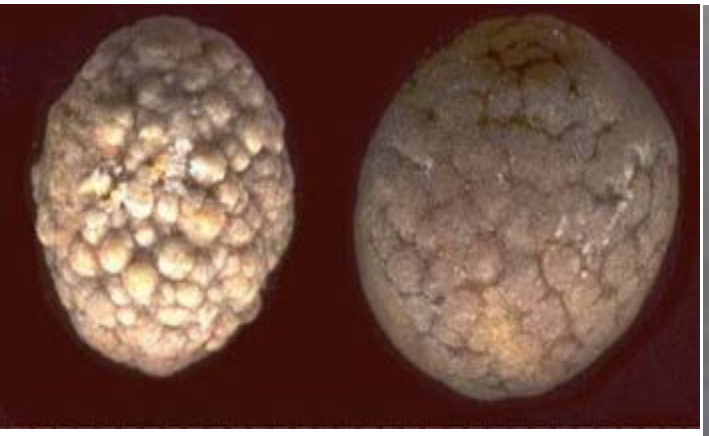

холестериновые пигментные

жёлчные камни

Термин «холестерин» (синоним – холестерол) исходит из греческих слов: chole - жёлчь и stereos – плотный, твердый. Большая часть холестерина синтезируется в печени и кишечнике. В составе жёлчи он попадает в двенадцатиперстную кишку, где всасывается его большая часть. Желчные кислоты синтезируются из холестерина в печени и выделяются с жёлчью в форме двух первичных кислот – жёлчной и

жёлчные камни

Важным достижением является учение о литогенности жёлчи. Это относится к жёлчи, насыщенной холестерином. Более часто такая желчь сочетается с ожирением. Фосфолипиды синтезируются печенью и в основном содержат лецитин. Избыток холестерина в жёлчи приводит к его выпадению в осадок и началу образования конкрементов в желчном пузыре.

Индекс литогенности жёлчи

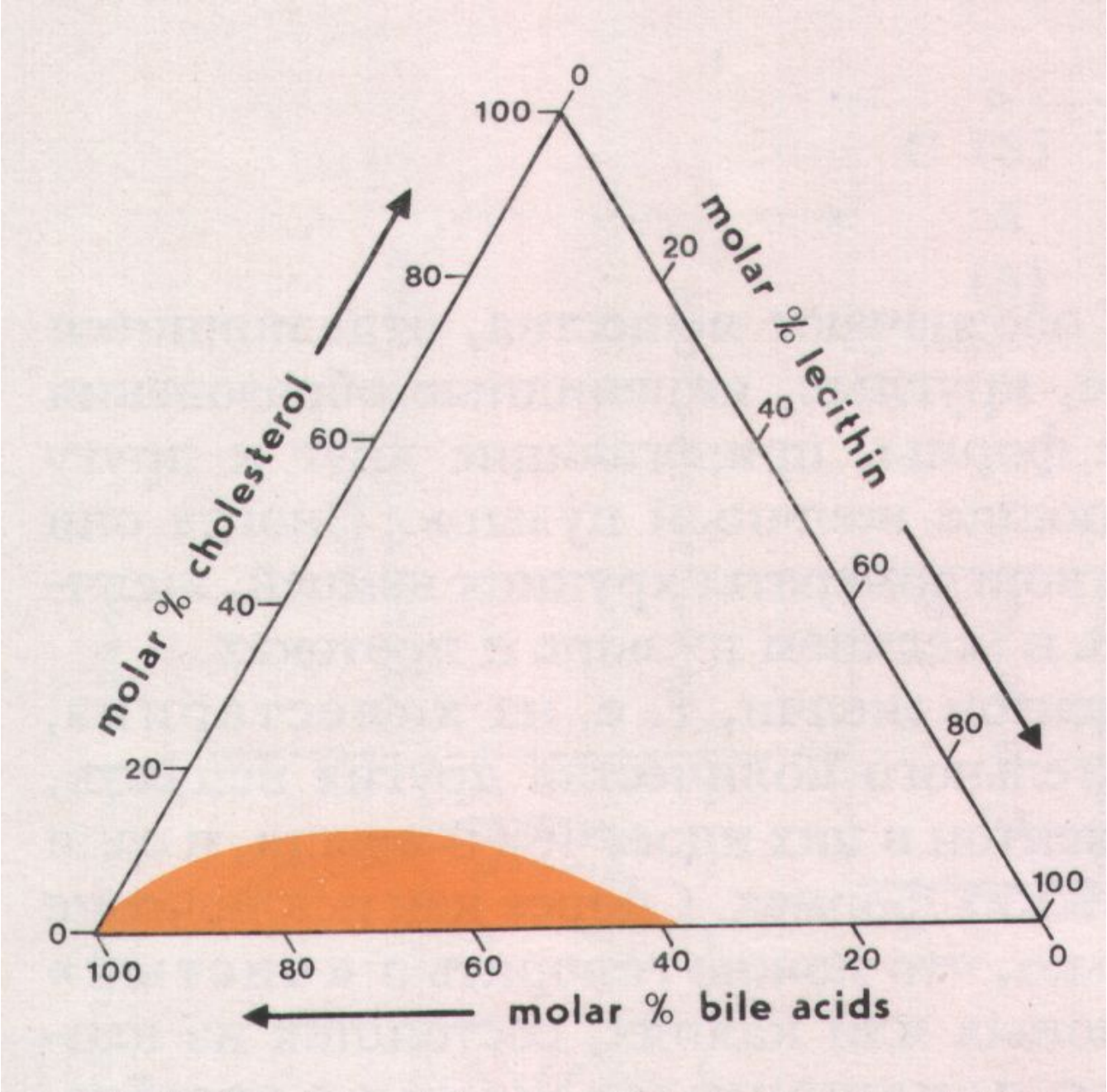

клиника

Выделяют различные клинические формы. К ним относятся: латентная, хроническая диспептическая, хроническая болевая, желчные колики, хроническая рецидивирующая, и другие. Латентная форма относится к немым или скрытым. Определённое число носителей камней в желчном пузыре не имеет никаких жалоб. Тем не менее, эти больные должны быть обследованы. Латентный период может длиться много лет, в том числе до смерти от других причин.

клиника

Диспептические формы желчнокаменной болезни связаны с функциональными расстройствами деятельности желудочно-кишечного тракта. Больные отмечают чувство тяжести в эпигастрии, изжогу, отрыжку, метеоризм и неустойчивый стул. Эти расстройства чаще отмечаются после приема жирной, жареной или острой пищи. Хроническая болевая форма - без резко выраженных болевых приступов. Боли чаще возникают после нарушения диеты, носят ноющий характер и локализуются в области

клиника

Жёлчная колика и хроническая рецидивирующая форма являются наиболее типичными картинами желчнокаменной болезни. Если приступ печёночной (жёлчной) колики заканчивается воспалительным процессом, развивается острый калькулезный холецистит. Тогда повышается температура тела, увеличивается и прощупывается болезненный желчный пузырь, изменяется картина белой крови. В случаях, когда болевой синдром проходит самостоятельно или под воздействием лекарственных препаратов, воспаление в желчном пузыре не развивается, то можно говорить о прошедшей печёночной колике.

Жёлчная (печеночная) колика

Клиническая картина печеночной колики характерна. Как правило, внезапно, без предвестников появляется болевой приступ в правом подреберье и эпигастрии. Боль очень сильная, колющая, принимающая резкий приступообразный характер. Пациенты стонут, кричат, не могут найти удобного положения в постели, которое облегчило бы их страдания. Боль может отдавать в правую лопатку, подлопаточную область, плечо, шею, челюсть, лобную область, правый глаз.

Жёлчная (печёночная) колика

Иногда боль иррадиирует в область сердца, напоминая или провоцируя приступ стенокардии. Синдром получил название холецисто-коронарного или желчно-кардиального синдрома.

Жёлчная (печеночная) колика

Иногда приступ колики сопровождается многократной рвотой. Печеночная колика может быть вызвана приемом жирной пищи, пряностей и острых приправ, резким физическим движением, сотрясением мозга или работой в наклонном положении. Тем не менее, довольно часто атака возникает в покое и ночью. Длительность колики от нескольких минут до многих часов. При осмотре пациента во время колик нередко отмечается некоторое вздутие живота. При пальпации брюшная стенка может быть напряженной

Жёлчная (печёночная) колика

Возможна болезненность при пальпации в правом подреберье. В этот период обследование пациента неудобно, так как он не может принять спокойное положение. Обычно отмечается тахикардия, однако время от времени наблюдается брадикардия. Нередко регистрируются расстройства сердечного ритма, чаще в виде желудочковых экстрасистол. Часто после купирования приступа печёночной колики

Жёлчная (печеночная) колика

Боль при печеночной колике обусловлена спазмом мышц стенки желчного пузыря в результате попадания конкремента в шейку или пузырный проток. Колика может быть также следствием движения конкремента в холедохе и повышением давления во вне- и внутрипечёночных желчных протоках. Чаще всего приступ ко-

осложнения

Одно из ослож-нений колики -острый каль-кулезный хо-лецистит с развитием уг-розы перфо-рации желч-ного пузыря

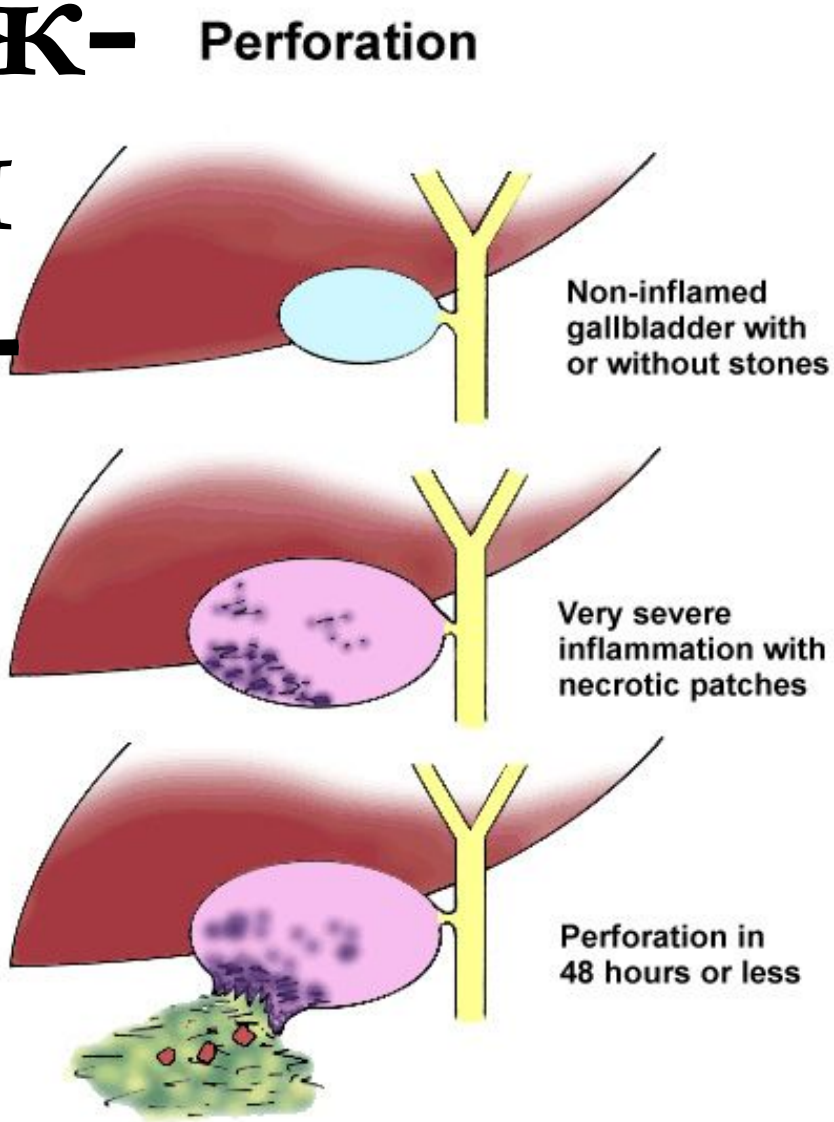

осложнения

Другое осложнение желчно-каменной болезни – развитие гнойного воспаления желчных протоков (холангит). Причиной холангита является конкремент, который закупоривает просвет общего желчного протока в области фатерова сосочка. В холангита выделяют три основных признака: **незначительная желтуха, гектическая температура тела с ознобами, увеличение печени.**

осложнения

Необходимо подчеркнуть, что при холангите довольно часто отмечается обесцвеченный (ахоличный) кал. Общее состояние значительно ухудшается в связи с резко выраженными явлениями интоксикации. Лихорадка сопровождается заметными размахами. Медленно прогрессирует желтуха и одновременно увеличивается печень. Отмечается кожный зуд. Может быть замечены боль, рвота, общая слабость и анорексия. Нередко пальпируется увеличенный желчный пузырь. В крови повышается содержание билирубина,

осложнения

Мелкие конкременты могут проскальзывать в двенадцатиперстную кишку. Иногда камень из фатерова сосочка может отойти в просвет холедоха. Таким образом, желтуха исчезает. В такой ситуации используется термин "плавающий" камень. Через какой-то промежуток времени, когда конкремент снова закроет выход из холедоха, желтуха повторяется. Если обтурация продолжается, присоединяется инфекция, развиваются абсцессы печени, выраженная печеночная недостаточность, сепсис или билиарный

осложнения

Жёлчная колика

Хронический холецистит

Острый холецистит

Перфорация жёлчного пузыря

Перитонит

Холангит

Абсцессы печени

Плавающий камень - повторные желтухи

Сепсис

Билиарный цирроз

Внутренние свищи

Желчнокаменная непроходимость

Методы исследования (перед операцией)

-обзорная рентгенография

-пероральная холецистография

-внутривенная холеграфия

-инфузионная холеграфия

-УЗИ

-КТ

-МРТ

-РХПГ

Обзорная рентгенография

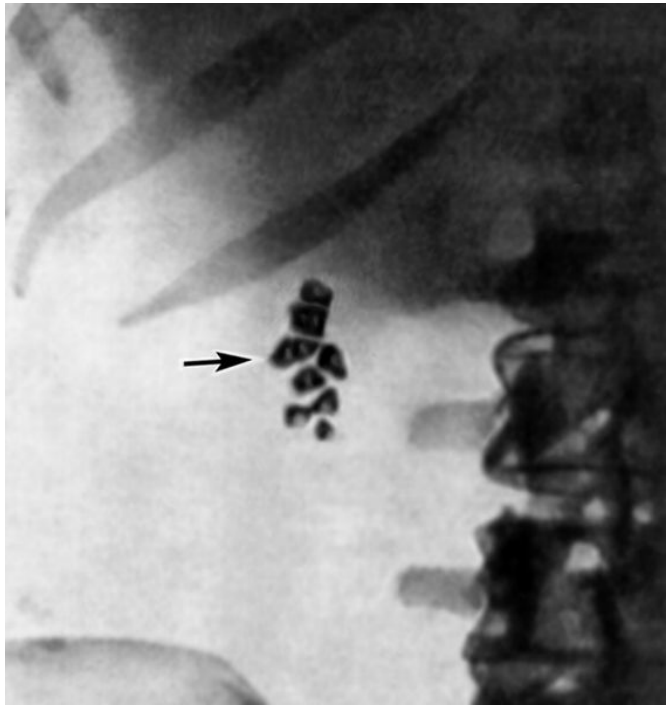

пероральная холецистография

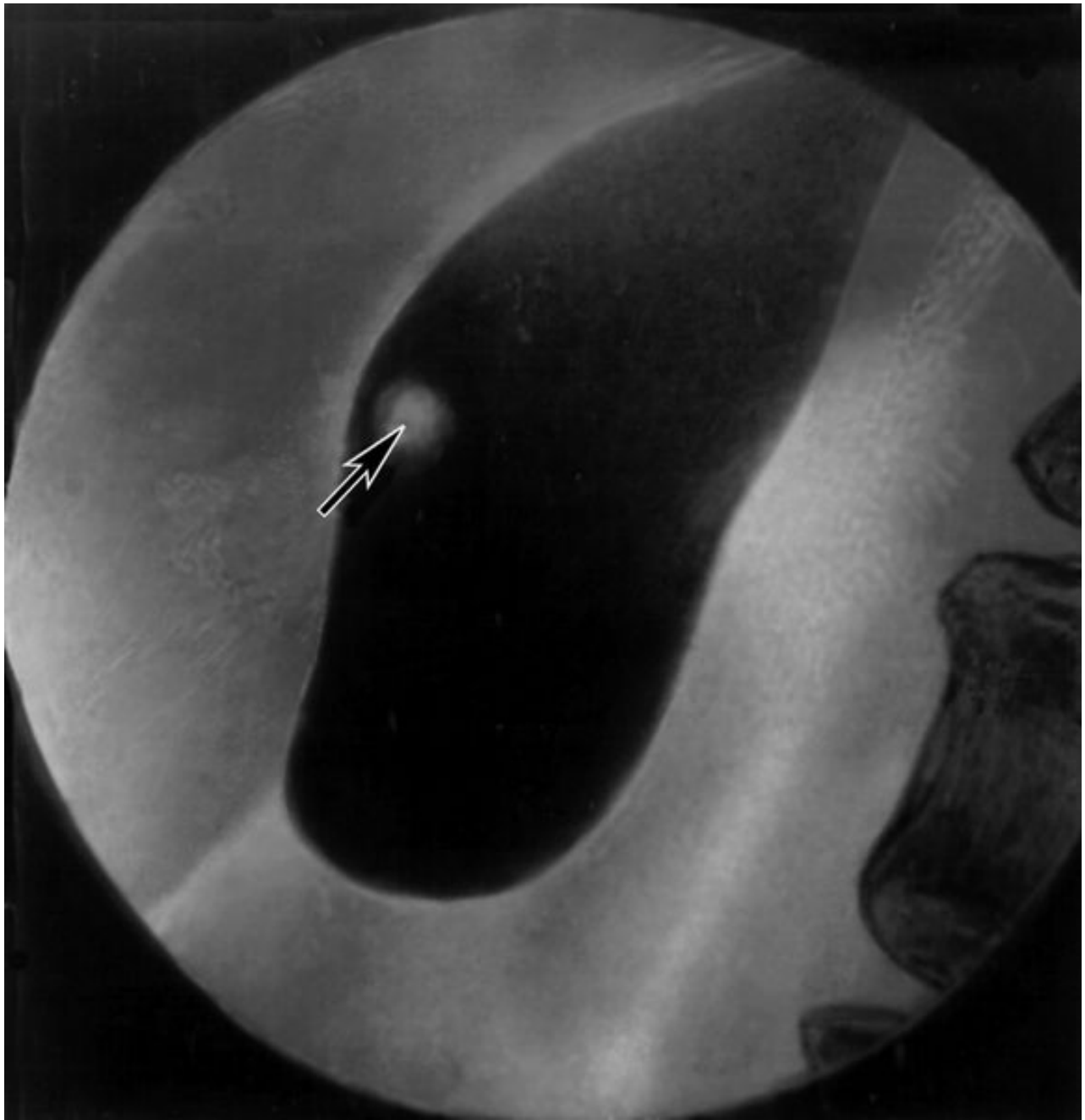

Внутривенная холеграфия

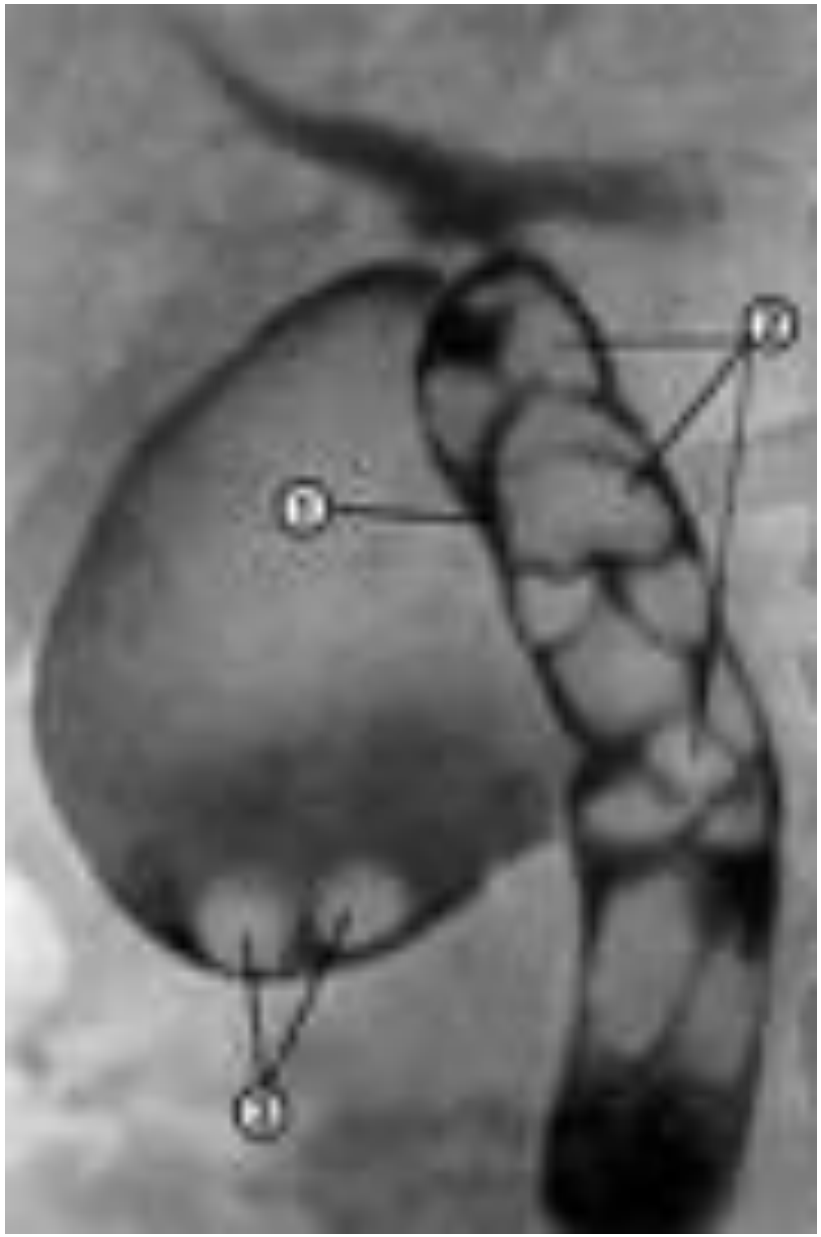

инфузионная холеграфия

Ретроградная холангиопанкреатография

Лечебная тактика

В настоящее время установлено, что конкременты в желчном пузыре - показание к его удалению. Ведь при скрыто текущем холелитиазе первый приступ колики может закончиться острым деструктивным холециститом. Особенно это опасно в пожилом возрасте. Противопоказанием к запланированной операции являются только серьёзные сопутствующие заболевания. Основной операцией настоящего времени является лапароскопическая холецистэктомия. Результат «золотого стандарта», т.е. нулевую летальность, можно получить только при плановых операциях у людей без серьезных сопутствующих заболеваний.

Лечебная тактика

Предпринимались неоднократные попытки растворения конкрементов различными веществами (урсофальк, хенодесоксихолевая кислота, гепарин, и др.). Применяется экстракорпоральная ударно-волновая ультразвуковая литотрипсия

Острый холецистит

Холецистит: chole + kystis) – воспаление желчного пузыря. В структуре больных группы «Острый живот», острый холецистит занимает 2-3 место после острого аппендицита и острого панкреатита

Острый холецистит

Около 95% наблюдений острого холецистита связано с конкрементами. Бескаменный острый холецистит составит не более 5%. Причины: застой желчи (механические, функциональные, эндокринные), дивертикулы, дуоденостаз.

Причины острого холецистита

Механические причины: камень, отек и т.д.

Функциональные: дисфункция вегетативной нервной системы, сенсибилизация, повышение внутрибрюшного давления.

Эндокринные - дефицит кишеч-ных гормонов: холецистокинина, панкреозимина, секретина и др. Недостаток этих гормонов ведет к атонии желчного пузыря с застоем желчи.

Химический фактор

Химический фактор связан с рефлюксом панкреатического сока или содержимого двенадцатиперстной кишки в желчный пузырь и последующим развитием инфекции.

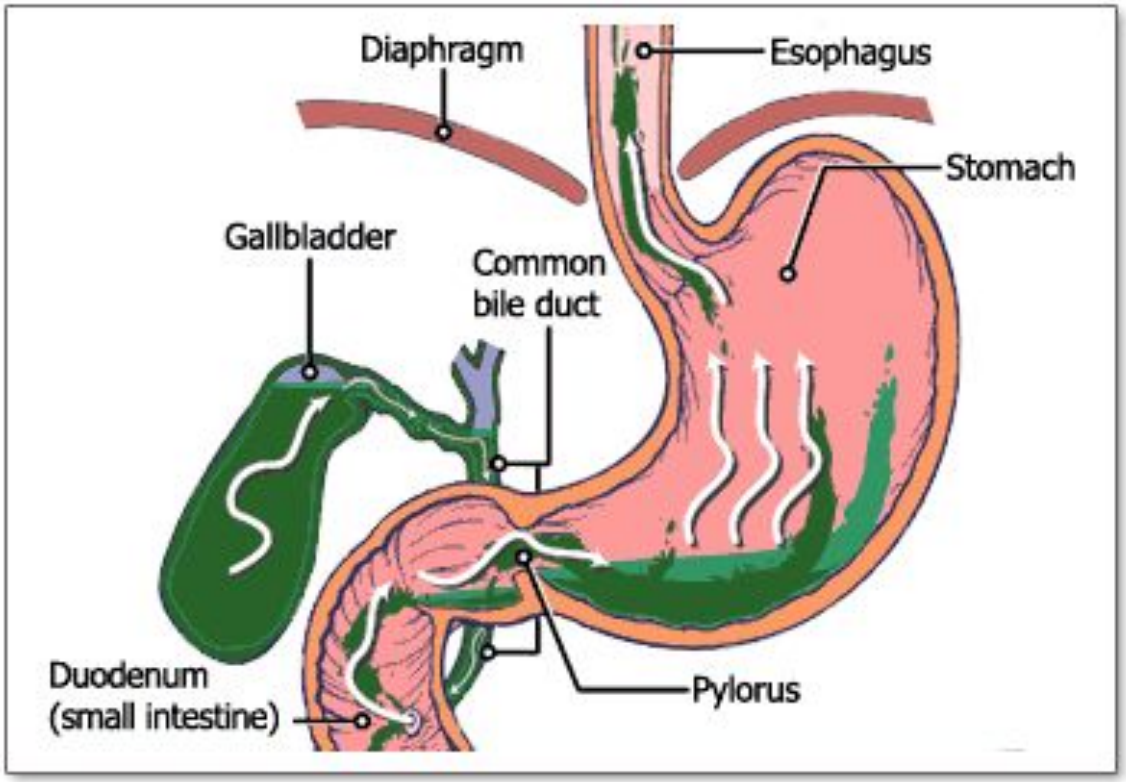

Инфекция попадает в желчный пузырь тремя путями: энтерогенным (рефлюкс из кишечника), гематогенным и лимфогенным.

Причины

Необходимо учитывать атеросклеротические изменения сосудов, питающих желчный пузырь, особенно у больных пожилого и старческого возраста. У них быстро развивается гангрена желчного пузыря.

Причины механической желтухи

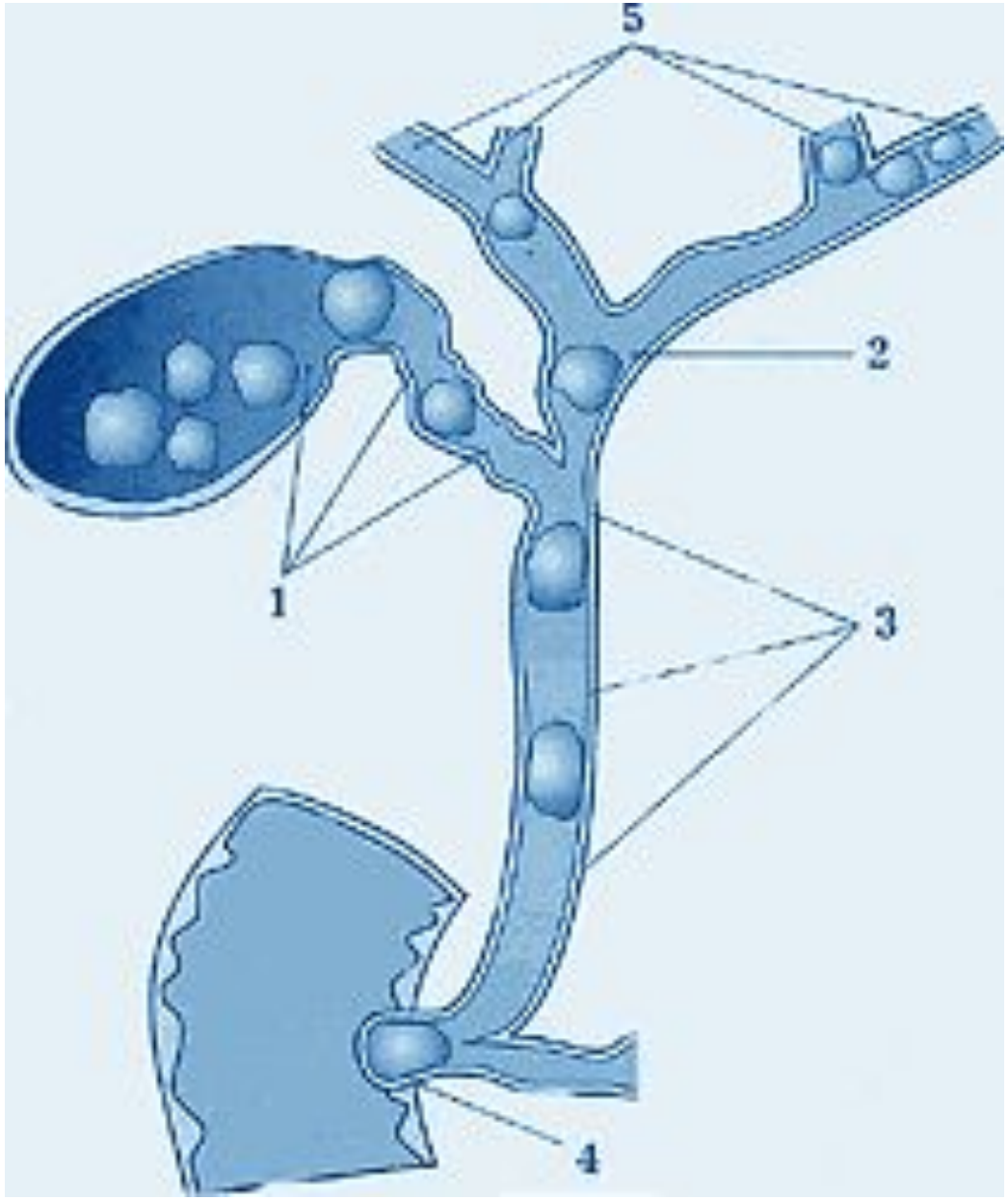

Классификация острого холецистита (V.S.Savelev, 1986)

- катаральный
- флегмонозный
- гангренозный

осложнения

- околопузырный инфильтрат
- околопузырный абсцесс
- перфорация желчного пузыря
- перитонит
- механическая желтуха
- холангит
- наружные и внутренние желчные свищи
- острый панкреатит

Клиника

Клиническая картина разнообразна, имеет четко выраженный фазовый характер и зависит от формы воспаления. Как правило, острый холецистит начинается внезапно. В то же время может начаться обострение хронического холецистита. Чаще болеют люди в возрасте 50 лет и старше, женщины. Тем не менее, в последние годы отмечается повышение заболеваемости мужчин. Часто развитию острых воспалительных изменений в желчном пузыре предшествует печеночная колика.

Клиника

Ведущий клинический признак острого холецистита – сильная постоянная боль в правом подреберье, часто связанная с болью в эпигастрии. Боль часто иррадиирует в правую лопатку и плечо. Во время болезни боль распространяется по площади. Иногда боли иррадиируют в область сердца (желчно-кардиальный синдром). Также есть тошнота и многократная рвота, не приносящая облегчения. Температура тела повышается. Общее состояние больных зависит от тяжести основного и сопутствующих заболеваний.

Клиника

При развитии деструктивных процессов в желчном пузыре нарастает интоксикация, которая характеризуется ухудшением общего состояния. Тахикардия нарастает. При пальпации мышц живота в правом подреберье определяется болезненность. Нередко пальпируется интенсивно болезненный, увеличенный желчный пузырь. При одновременном нарушении проходимости общего желчного протока может развиваться холангит, что сопровождается развитием желтухи.

Клиника

При деструктивных формах определяется симптом Щеткина-Блюмберга в правом подреберье

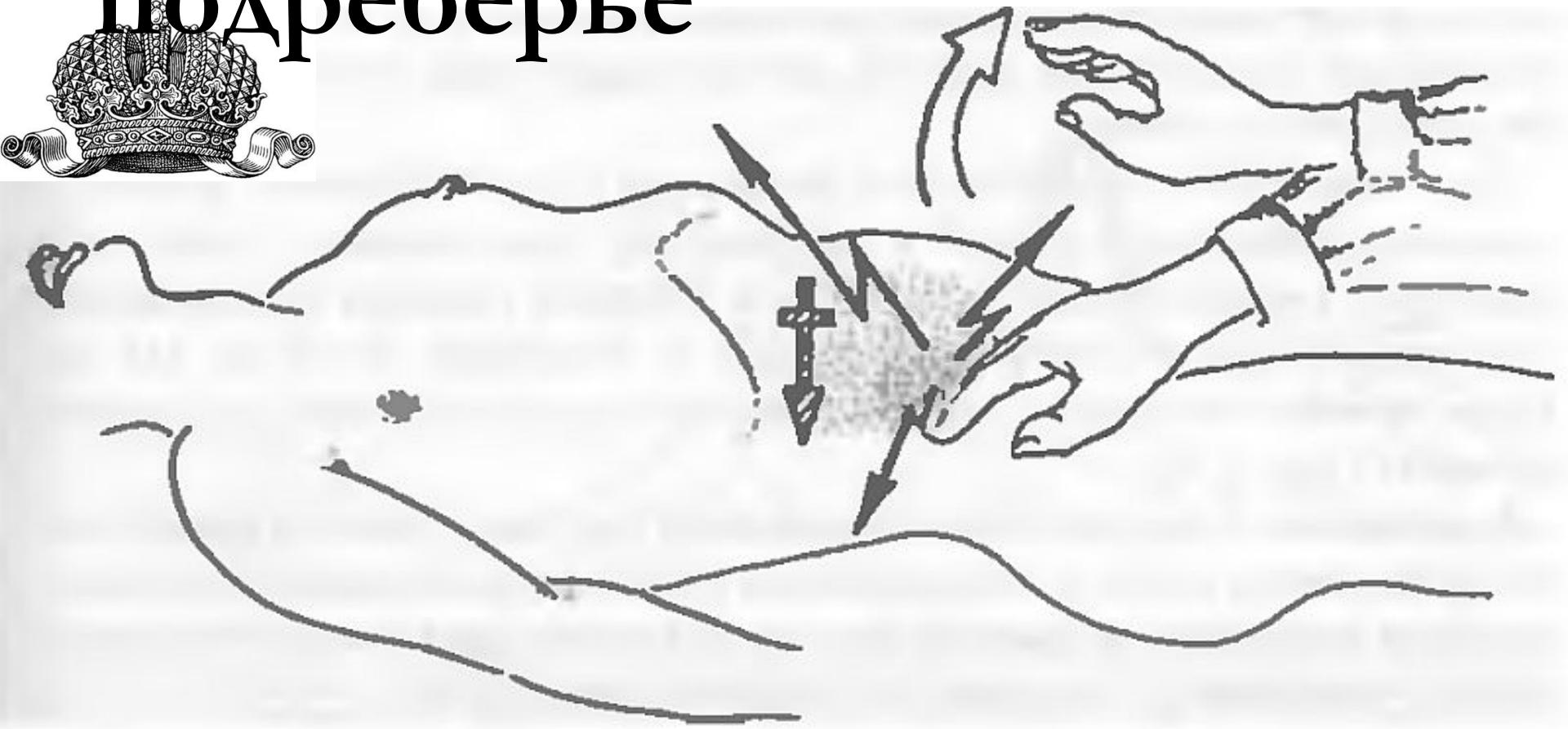

Симптом Ортнера - болезненность при поколачивании ребром ладони по правой ребер-ной дуге

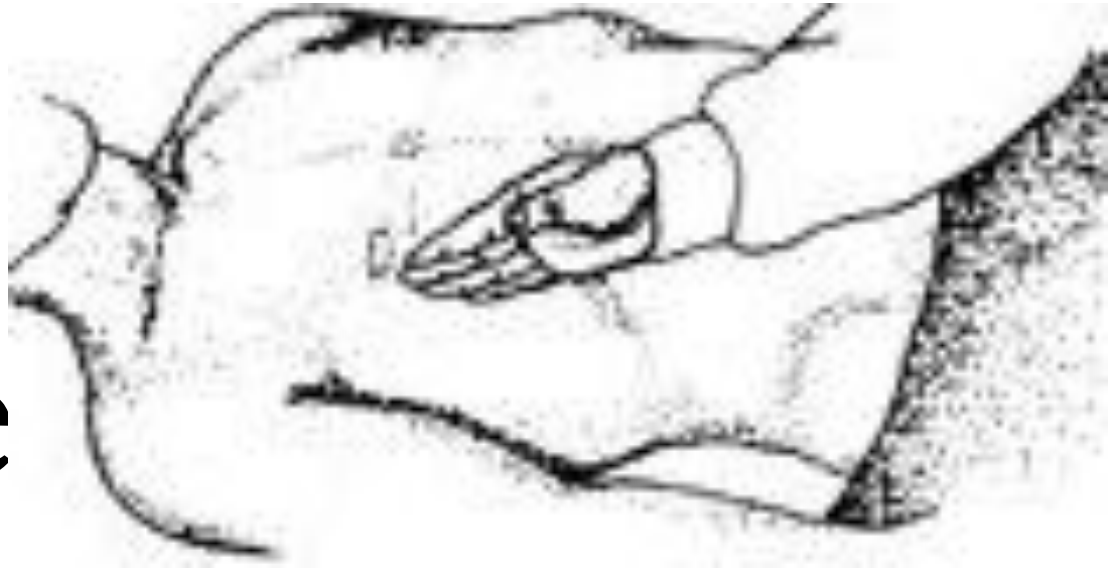

Симптомы Кера, Мерфи, Образцова

Боль при глубокой пальпации правого подреберья на вдохе



Прощупывается увеличенный желчный пузырь

	1	2	3
Болезненный	(-)	(-)	(+)
Желтуха	(+)	(-)	(-)

Правильный номер:
Острый холецистит ?
Хронический холецистит
(водянка желчного пузыря) ?
Рак головки поджелудочной железы
(симптом Курвуазье) ?

Лабораторные исследования

В анализе крови определяются лейкоцитоз со сдвигом формулы влево и ускоренная СОЭ. В крови повышается активность ферментов: аминотрансфераз, альдолазы, щелочной фосфатазы.

Специальные исследования

Ультразвуковое исследование сейчас стало методом выбора диагностики острого холецистита и его осложнений. С помощью современной ультразвуковой аппаратуры можно решить практически все диагностические проблемы острого холецистита.

Специальные исследования

УЗИ желчевыводящих путей обладает высокой степенью информативности и имеет несомненные преимущества перед другими методами исследования. Прежде всего, это неинвазивный способ, который прост в исполнении и требует небольших затрат времени. УЗИ может применяться в чрезвычайных ситуациях, независимо от тяжести состояния больных. Это исследование не имеет осложнений и может легко быть повторено в динамике.

Специальные исследования

Золотой стандарт – КТ и МРТ

Специальные исследования

Среди инструментальных методов диагностики острого холецистита ведущая роль принадлежит ультразвуковому исследованию, при котором можно оценить стенку желчного пузыря, ее утолщение и расслоение, конкременты в его просвете, экссудат в подпеченочном пространстве.

Эмфизематозный холецистит

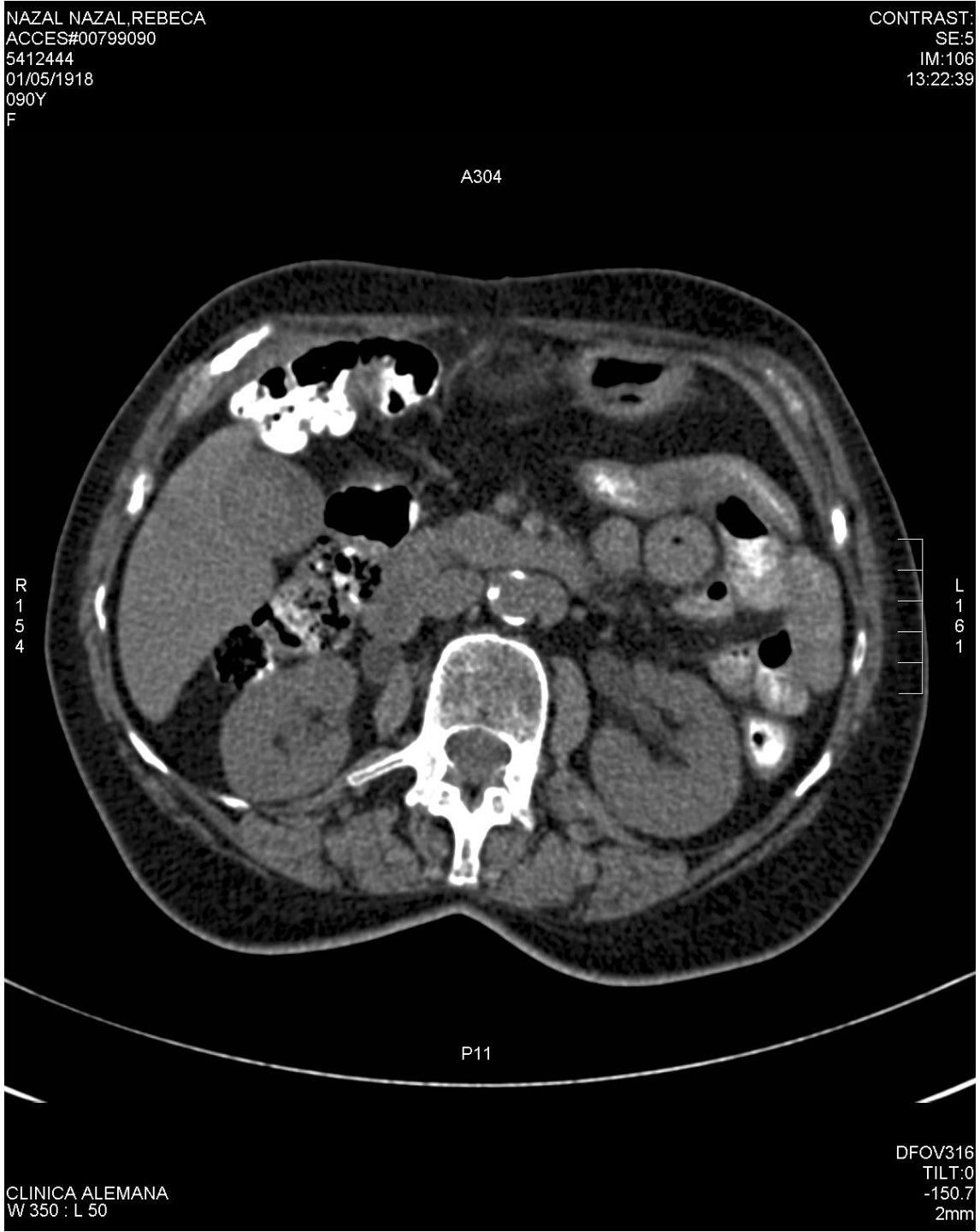
NAZAL NAZAL,REBECA
ACCES#00799090
5412444
01/05/1918
090Y
F
CONTRAST:
SE:5
IM:106
13:22:39
A304
R
1
5
4
L
1
6
1
P11
CLINICA ALEMANA
W 350 : L 50
DFOV316
TILT:0
-150.7
2mm

L
1
6
1

Специальные исследования

Из инвазивных методов исследования большое распространение получила лапароскопия, позволяющая визуально оценить характер морфологических изменений в желчном пузыре. Этот метод может быть использован в качестве лечебной процедуры в сочетании с пункцией желчного пузыря и его наружным дренированием.

Лечение

Диагноз острого холецистита является показанием для госпитализации в хирургическое отделение. Показанием к немедленной операции, которая проводится в первые 2-3 часов с момента госпитализации, являются гангренозный холецистит, перфорация, перитонит.

Лечение

Во всех случаях проводится интенсивная предоперационная подготовка. Показанием к срочной операции, которая проводится в сроки от 24 до 48 часов с момента поступления в стационар, является отсутствие эффекта от консервативного лечения при сохранении выраженных местных перитонеальных явлений и признаков интоксикации. При снижении интоксикации и уменьшении местных проявлений перитонита проводится консервативное лечение. Если это возможно, операция проводится в плановом порядке.

Лечение

Консервативное лечение включает в себя: голод в течение 2-3 дней, холод (пузырь со льдом) на правое подреберье, введение спазмолитиков и анестетиков (желательно не наркотических). Коррекция объема циркулирующей крови (ОЦК) осуществляется путем парентерального введения растворов электролитов и белков. Проводят дезинтоксикационную терапию. Вводятся антибактериальные препараты. Ожидается лечение, направленное на коррекцию нарушенных функций организма.

Лечение

К настоящему времени, благодаря использованию пункционных санаций и дренажа желчного пузыря под ультразвуковым, а также лапароскопическим контролем, число больных, оперированных по неотложным показаниям, значительно снизилось. Особенно это касается людей пожилого и старческого возраста. Как показывает практика, всегда можно остановить приступ острого холецистита декомпрессией желчного пузыря под контролем УЗИ, что снимает показания для срочной операции. Необходимо помнить, что эти декомпрессивные действия возможны до развития некроза стенки желчного пузыря.

Лечение

При остром холецистите, осложненном механической желтухой и камнями холедоха, производится эндоскопическая ретроградная холангиопанкреатография с папиллотомией и удалением камней. В необходимых случаях проводится пункция и санация желчного пузыря. Таким образом устраняется механическая желтуха и острый процесс в желчном пузыре. В дальнейшем холецистэктомия проводится в плановом порядке.

Лечение

В настоящее время при остром холецистите основным доступом является лапароскопический. При тяжелом деструктивном холецистите выбор доступа не определен, обстоятельства диктуют только одну операцию – экстренную холецистэктомию. Для проведения лапароскопической холецистэктомии в этих условиях требуется квалифицированный хирург, который в случае необходимости может перейти к традиционной холецистэктомии. Оптимальный оперативный доступ к желчному пузырю – верхняя срединная лапаротомия.

Лечебная тактика

Получить эффект «золотого стандарта холецистэктомии" (термин американских авторов), т.е. нулевую летальность, можно только после плановых операций, у людей без серьезных сопутствующих заболеваний.

Лапароскопическая холецистэктомия

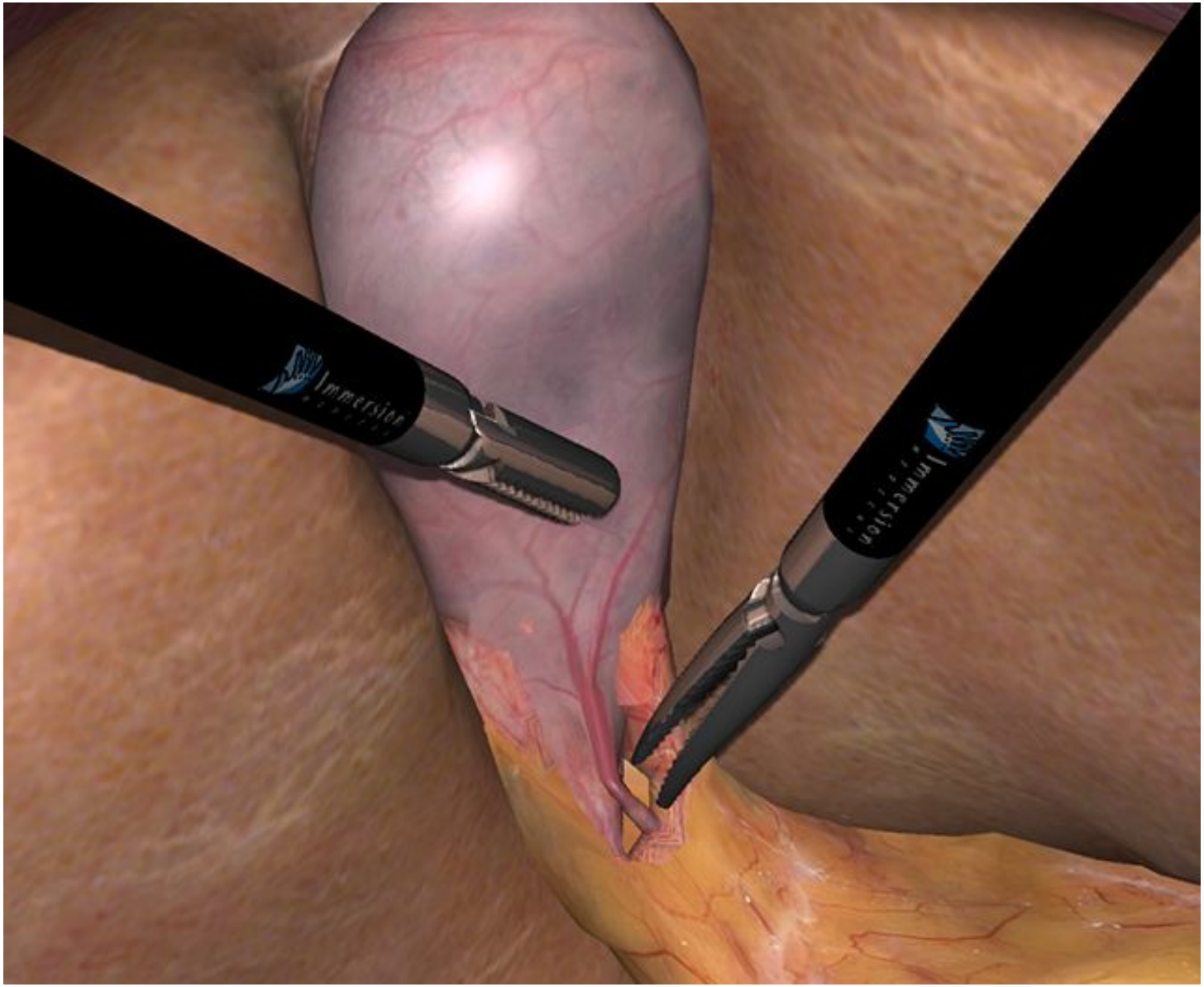

Лечение

Удаление желчного пузыря можно начать от шейки или ото дна. Удаление от шейки обеспечивает начальное пересечения и перевязку пузырного протока и пузырной артерии. После этого желчный пузырь выделяется из ложа печени. Это считается наиболее рациональным для предупреждения попадания конкрементов в общий желчный проток. В то же время, удаление желчного пузыря ото дна проводится тогда, когда в области шейки желчного пузыря и печеночно-двенадцатиперстной связки есть выраженный инфильтрат. Для молодых хирургов, которые могут оказаться в сложном положении, нужно знать об этих методах.

Холецистэктомия от шейки (ретроградно)

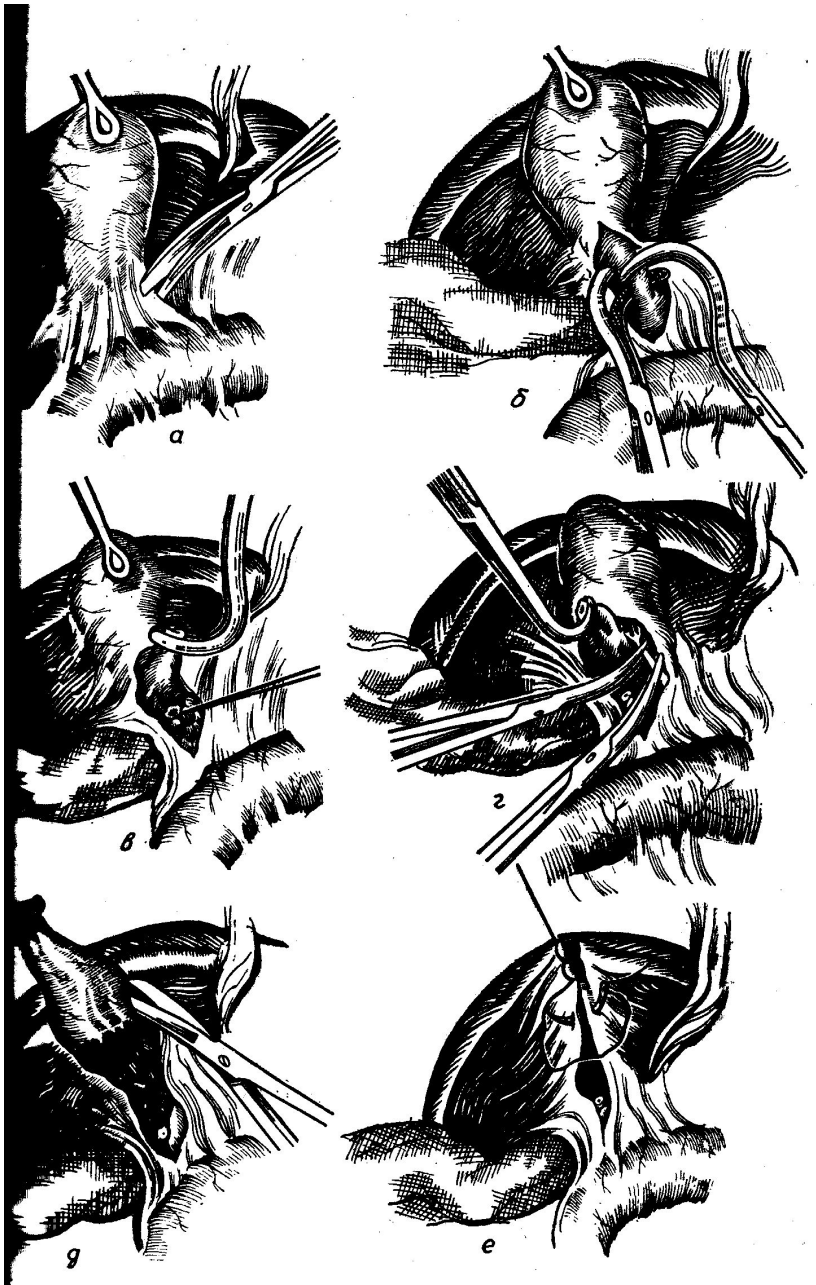

Холецистэктомия ото дна (антеградно)

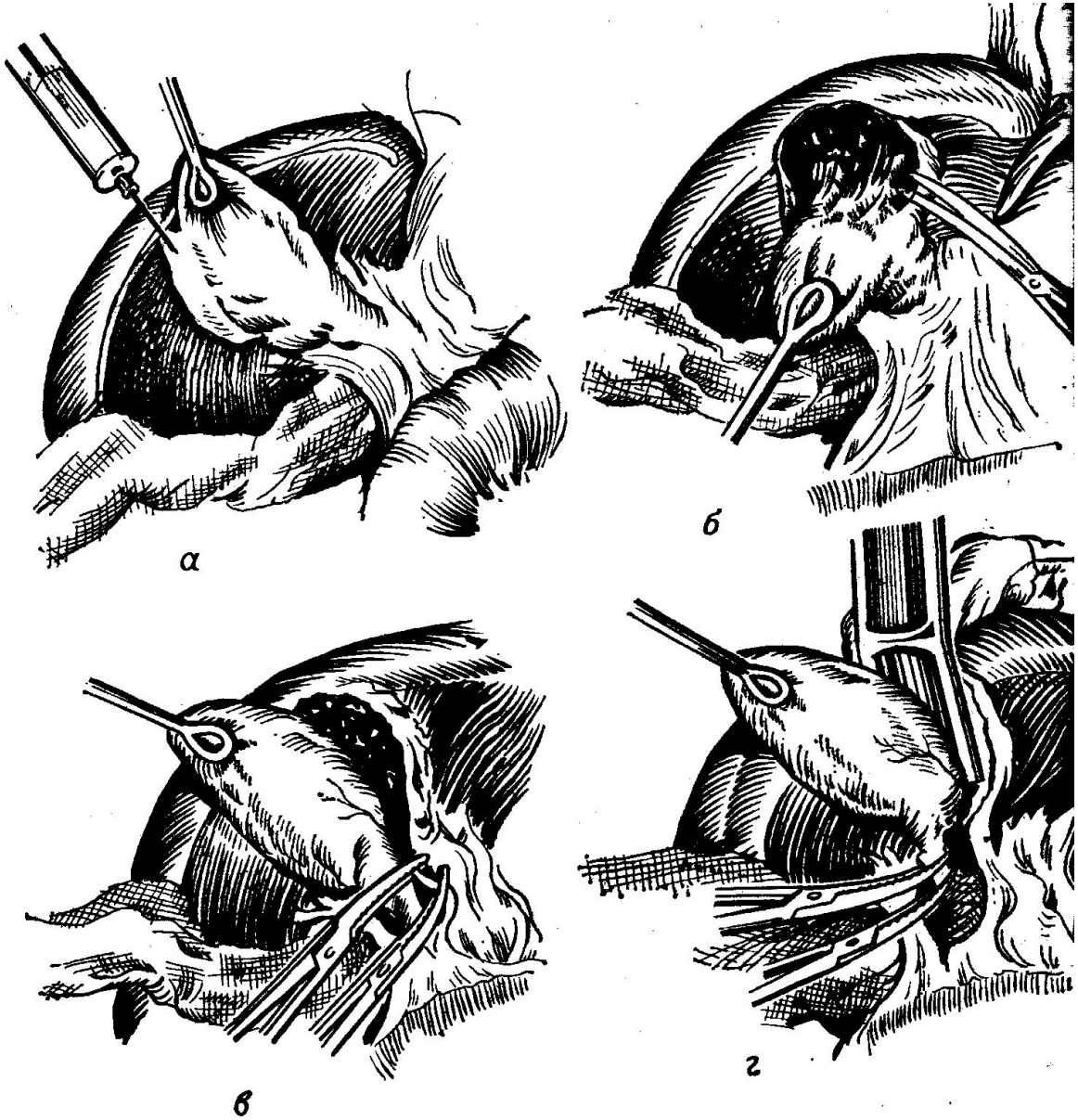

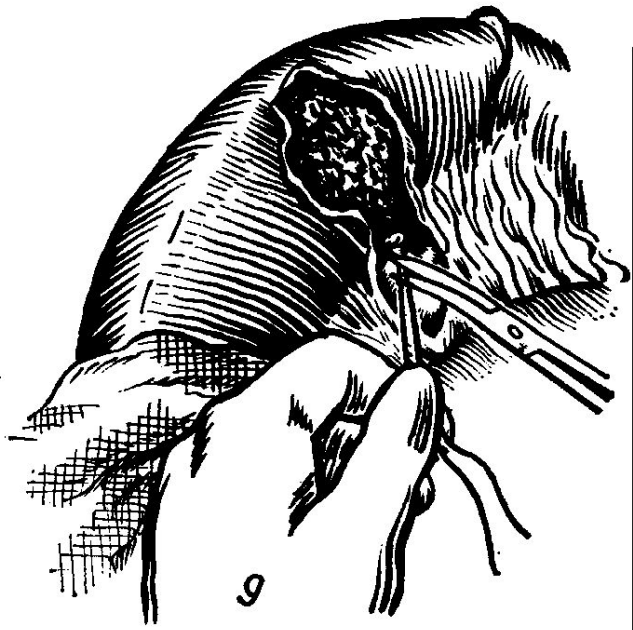

Мини-холецистэктомия

Мини-холецистэктомия

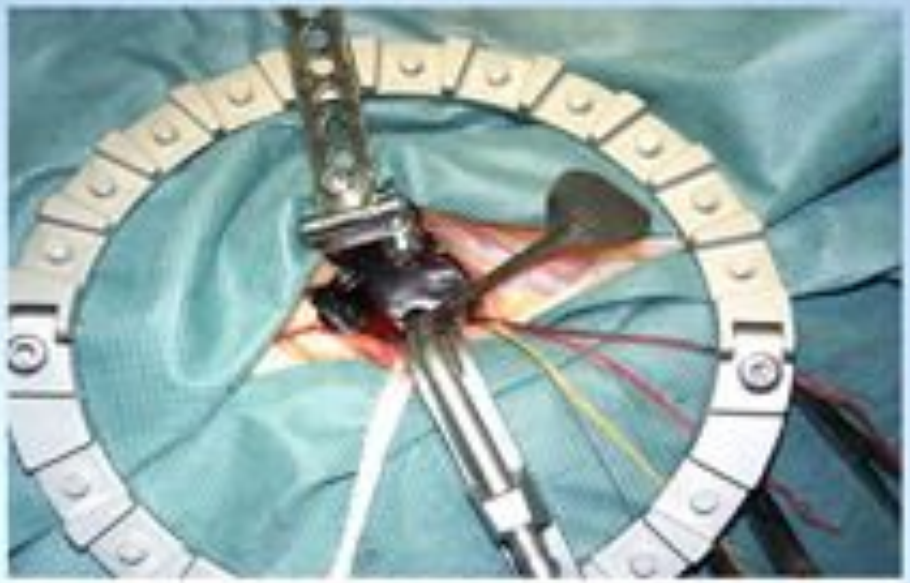

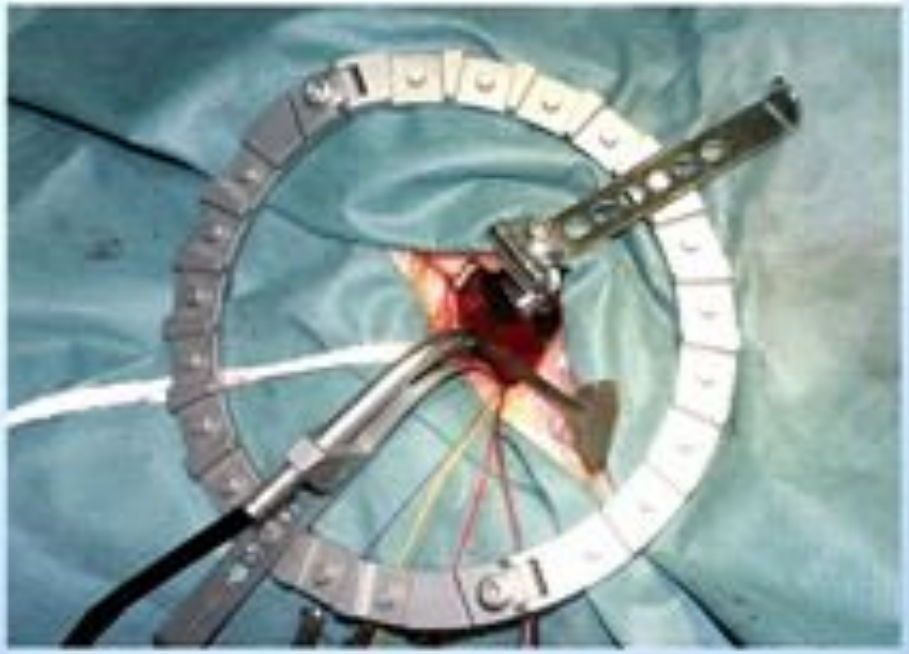

Холецистэктомия, холедохолитотомия

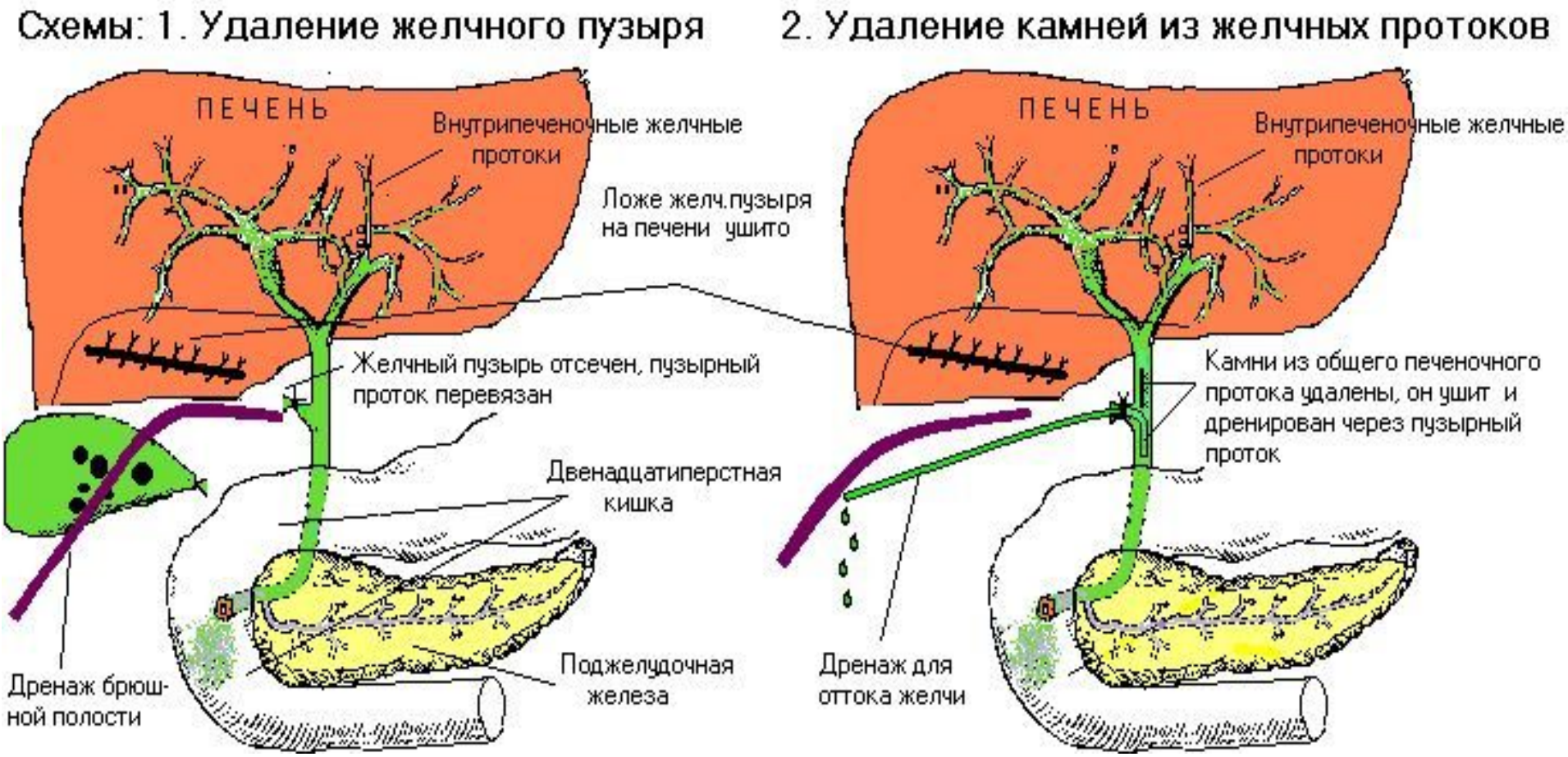

Лечение

При невозможности точно дифференцировать элементы печеночной связки можно открыть желчный пузырь в области дна и санировать его содержимое. Потом в его просвет можно ввести указательный палец и постепенно выделять пузырный проток и пузырную артерию из инфильтрата. Необходимо помнить, что при определенных условиях можно ограничиться холецистостомией. Особенно это касается пациентов, находящихся в крайне тяжелом состоянии. Некоторые хирурги отказались от оперативной холецистэктомии в пользу чрескожной микрохолецистэктомии под контролем УЗИ.

Лечение

Тем не менее, полностью надеяться на холецистостомию невозможно. При сочетании острого деструктивного холецистита с гнойным холангитом и холедохолитиазом после холецистэктомии требуется холедохотомия. Тогда осуществляется его санация и конкременты (холедохолитотомия) удаляются. Особые трудности возникают при патологических изменениях в большом дуоденальном сосочке. При ущемлении камня в сосочке возникают трудности удаления конкрементов через просвет холедоха.

Лечение

Тогда приходится прибегнуть к трансдуоденальной папиллосфинктеротомии, которая в условиях гнойного холангита небезопасна. Сейчас в этих ситуациях в послеоперационном периоде проводится ЭПСТ и конкременты удаляются. Тогда необходима холедохотомия, особенно в условиях гнойного холангита, обязательно наружное дренирование. Билиодигестивные анастомозы в условиях острого холангита чреваты серьезными осложнениями.

Лечение

Есть несколько способов наружного дренирования общего желчного протока: через культю пузырного протока по Холстеду-Пиковскому, Т-образный дренаж по Керу. Также обязательно дренировать подпеченочное пространство. В заключение этого раздела еще раз подчеркнем, что во многом решает диагностические вопросы УЗИ. Применение пункционной техники, микрохоледохостомия и санация под контролем УЗИ позволяют резко сократить количество срочных операций.

Лечение

Особенно это касается больных пожилого и старческого возраста с серьезными сопутствующими заболеваниями. Применение ЭПСТ и эндоскопического удаления камней из холедоха во многом решает проблему лечения механической желтухи калькулезной этиологии и у большинства больных предупредить острый холецистит.

Спасибо за внимание! Причем тут медведи?