

ФГБОУ ВО «Нижегородская государственная медицинская академия
Министерства здравоохранения РФ

Кафедра госпитальной педиатрии

Кровь в стуле у ребенка. Дифференциальная диагностика.




Выполнила: студентка 611 группы
педиатрического факультета
Азаришвили Ани Михайловна
Преподаватель: Лазарева Татьяна
Станиславовна

г.Нижний Новгород
2018 г.

Кровь в кале

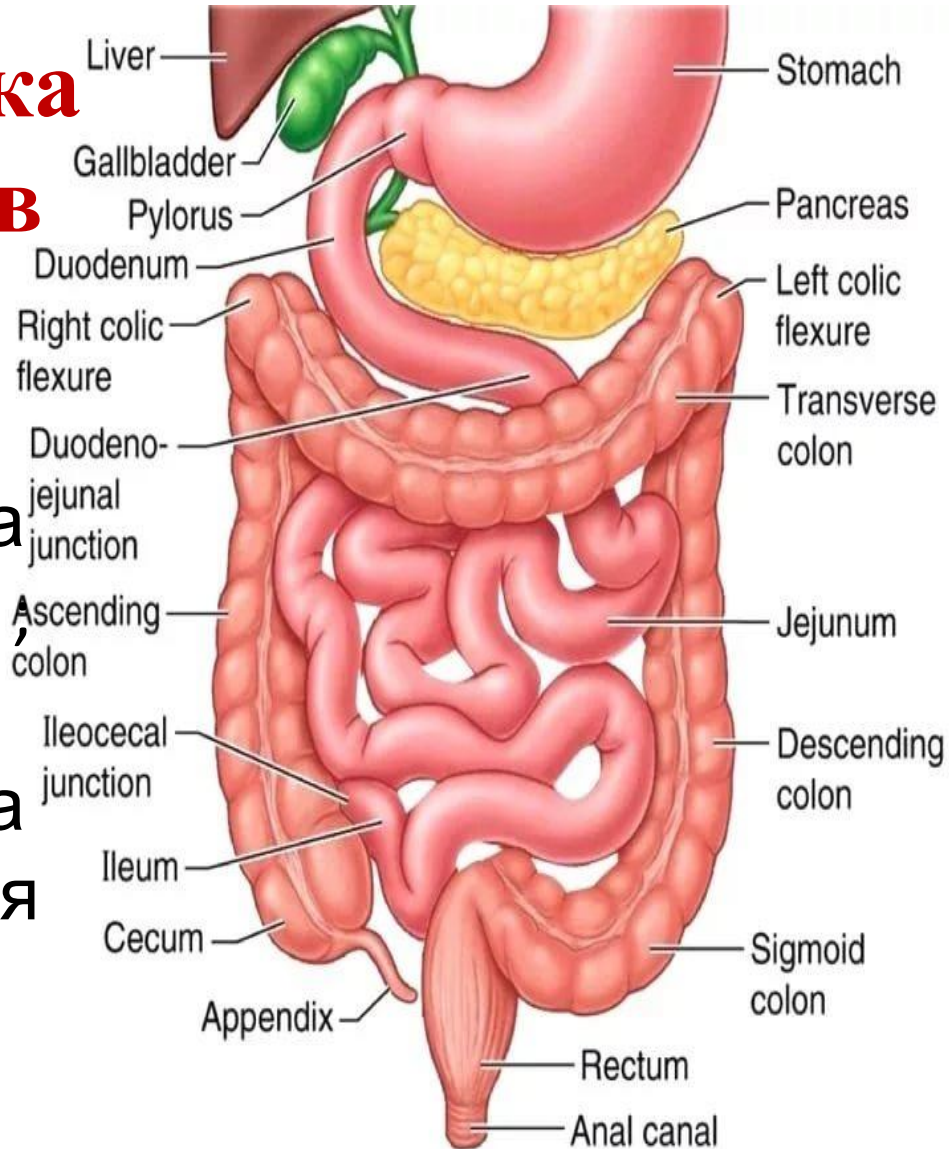
- Серьезный симптом
- Может быть симптомом около 100 заболеваний
- Относится к симптомам тревоги



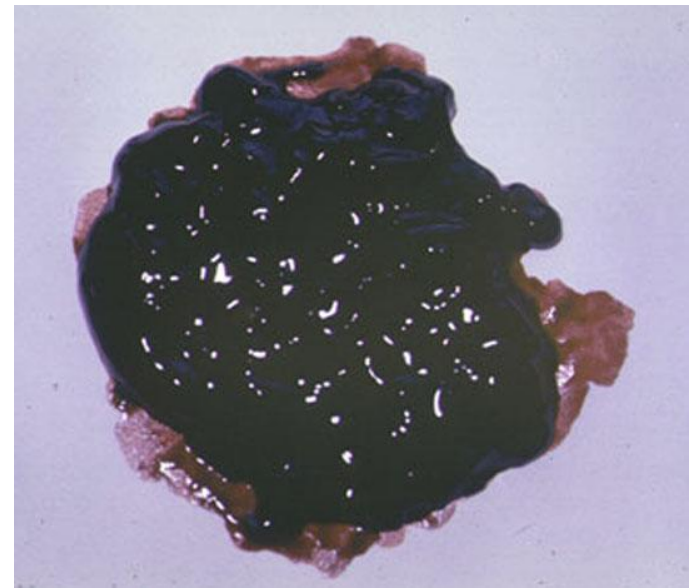
Требует расширенного клинического и инструментального обследования

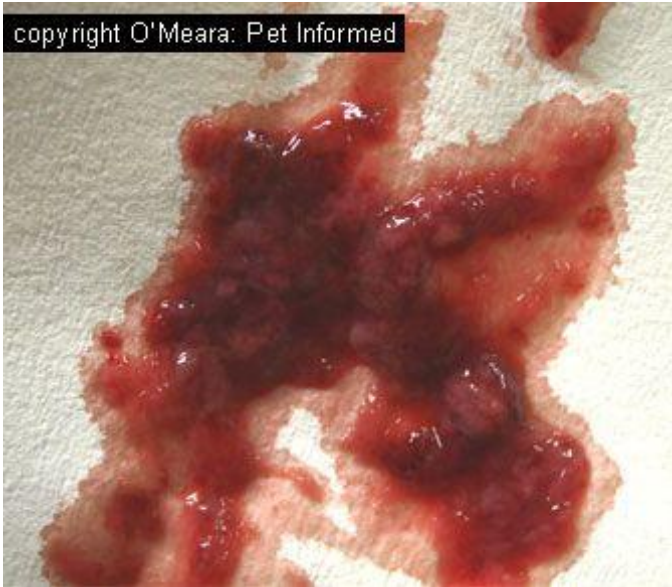Выделяют два основных источника появления крови в кале:

- верхние отделы пищеварительного тракта (желудок и тонкая кишка);
- нижние отделы пищеварительного тракта (ободочная кишка, прямая кишка и анус);

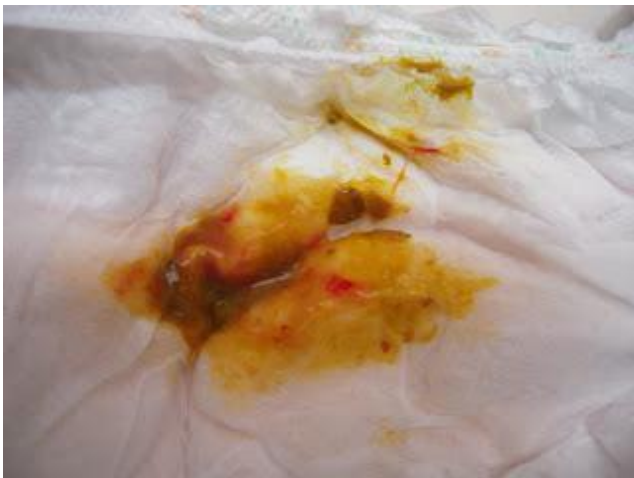

- Кровотечение из верхних отделов пищеварительного тракта обычно вызывает черный дегтеобразный стул-мелена (это связано с превращением железа гемоглобина в солянокислый гематин).
- Темно-красная кровь на поверхности или перемешанная с каловыми массами



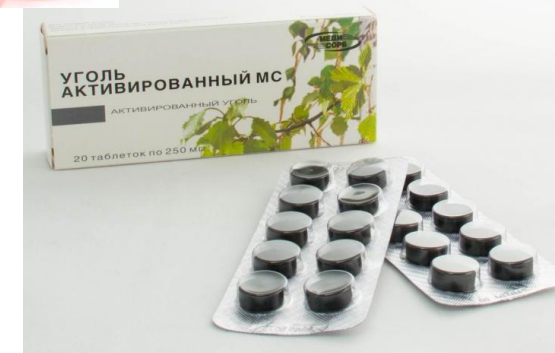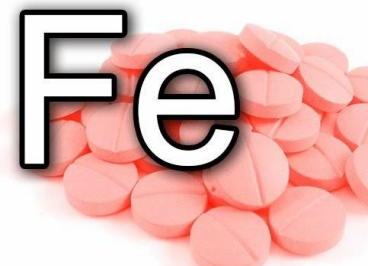

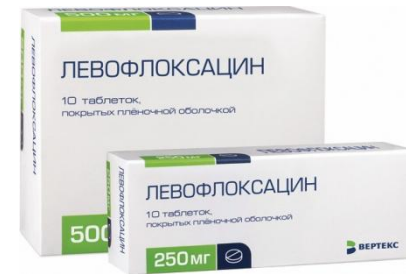
- **Кровотечение из нижней части пищеварительного тракта** обычно вызывает стул, который характеризуется наличием кала с примесями свежей крови красного цвета (прожилки крови или кровь, перемешанная с калом).
- Кровь не смешана с калом (на бумаге, стенках унитаза) – **патология перианальной области.**



Некоторые пищевые продукты и лекарства также могут изменять цвет стула, окрашивая его почти в цвет крови :

- антибиотики (метронидазол, левофлоксацин)
- свекла;
- активированный уголь;
- ароматизированный желатин (красного цвета);
- порошковые красители с напитками;
- лекарства, которые содержат красители;
- препараты железа;



Возрастные особенности причин крови в кале у детей до 1 месяца:

- Некротический энтероколит (НЭК)
- Мальротация с заворотом
- Аллергический проктоколит
- Энтероколит при болезни Гиршпрунга
- Геморрагическая болезнь новорожденных

Возрастные особенности причин крови в кале у детей 1 месяц – 2 года:

- Анальная трещина
- Инфекционный колит
- Аллергический проктоколит
- Инвагинация
- Дивертикул Меккеля
- Мальротация с заворотом
- Энтероколит при болезни Гиршпрунга
- Удвоение кишки
- НЯК
- Болезнь Кронь

Возрастные особенности причин крови в кале у детей 2 – 5 лет:

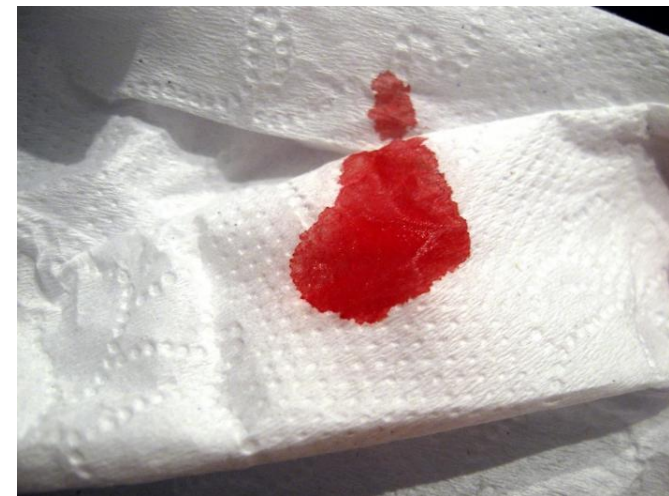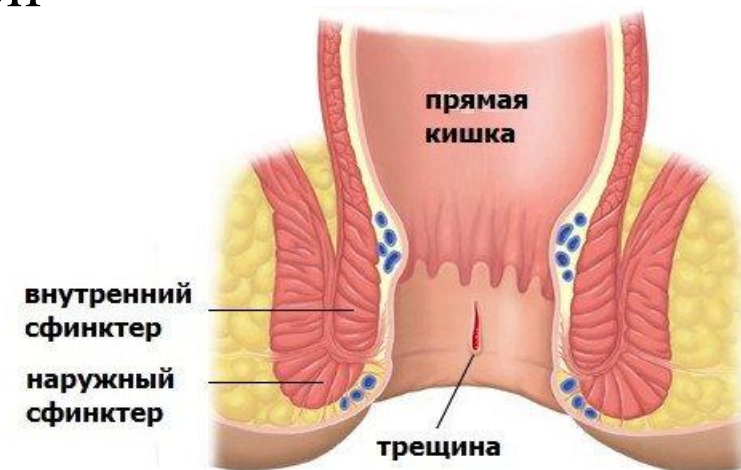
- Анальная трещина
- Инфекционный колит
- Полип
- Меккелев дивертикул
- Геморрагический васкулит
- ГУС (гемолитико-уремический синдром)

Возрастные особенности причин крови в кале у детей старше 5 лет:

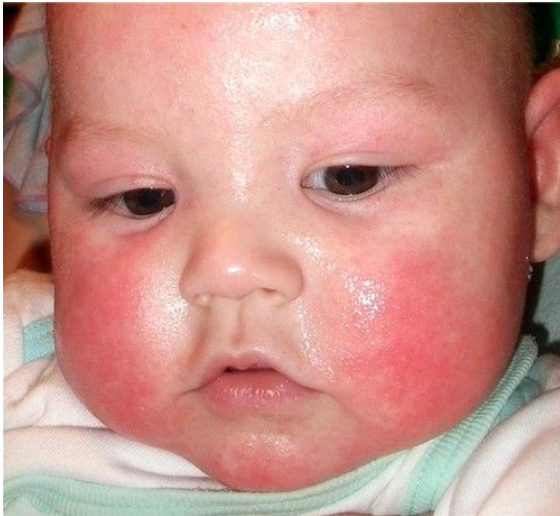- Анальная трещина
- Инфекционный колит
- Полип
- Геморрагический васкулит
- Воспалительные заболевания кишечника
- Геморроидальные узлы

Анальная трещина

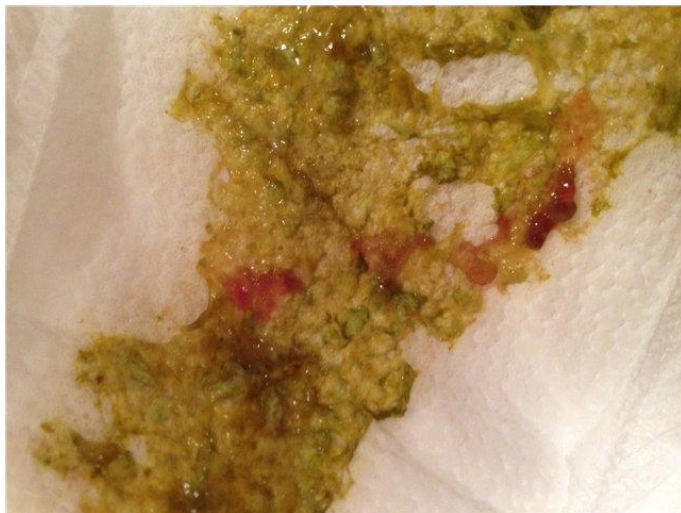- Анальная трещина представляет собой разрыв слизистой оболочки, который может развиваться, если у ребенка постоянно наблюдается обильный и/или твердый кал (запор).
- Симптомы анальной трещины включают в себя боль, напряжение, крик или кряхтение во время дефекации, а также наличие ярко-красной (свежей) крови на поверхности кала, а иногда только на туалетной бумаге. У многих младенцев и детей с анальными трещинами в анамнезе есть данные о запорах.



Аллергический проктоколит



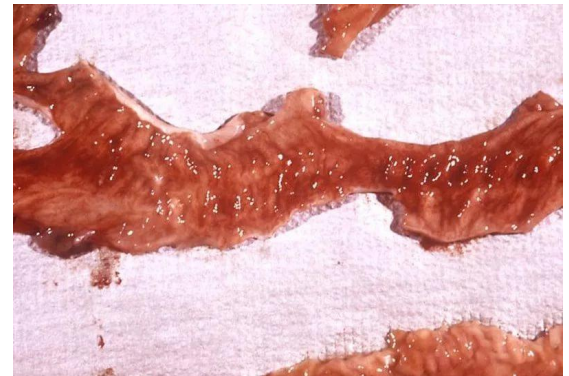
- Наблюдается при пищевой аллергии
- Данная патология связана с сенсibilизацией организма ребенка к белку коровьего молока или сои и обычно развивается у детей на искусственном вскармливании. Но аллергия может развиваться и у ребенка, находящегося на грудном вскармливании, если его мать употребляет молочные продукты. АБКМ в большинстве случаев проходит без лечения к 12 месяцам.



- В таких случаях может наблюдаться у ребенка кровь в кале, при этом стул довольно жидкий. Также аллергия часто сопровождается и др. симптомами: рвота, диарея, плохой аппетит, общая слабость или недомогание, периодические приступы тошноты, кожные проявления. Если именно АБКМ признана наиболее вероятной причиной появления крови в кале, то диета с исключением коровьего молока считается тактикой выбора.

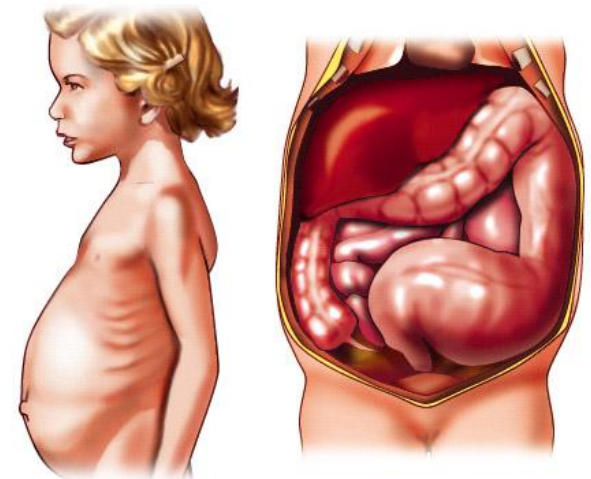
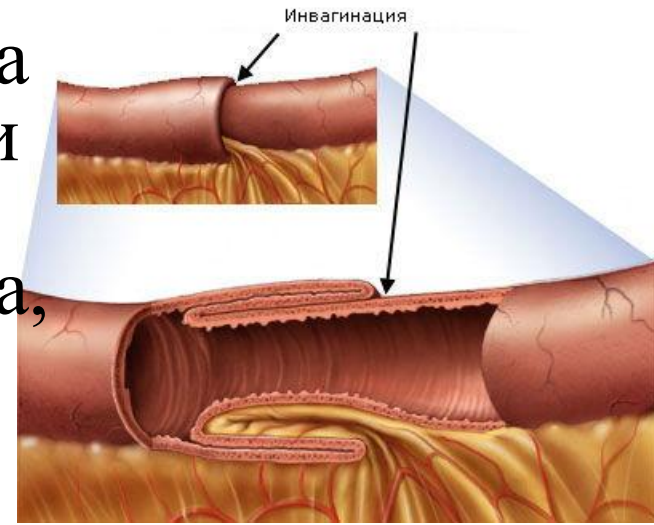
Инфекционный колит

- Инфекционная диарея может быть вызвана вирусами, патогенными бактериями, попавшими в организм ребенка из-за плохой гигиены, употребления несвежих продуктов (шигеллез, амебиаз).
- При инфицировании кишечника понос с кровянистыми каплями и слизью наблюдается до двух и более раз в сутки. Нередко при этом повышается температура тела и проявляется острая боль в животе.



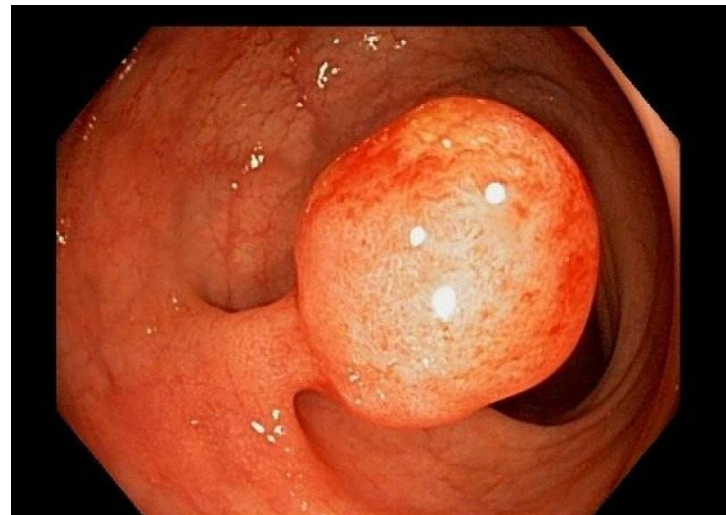
Инвагинация кишечника и болезнь Гиршпрунга

- Инвагинация кишечника (форма кишечной непроходимости) или болезнь Гиршпрунга (форма обструкции толстого кишечника, которая проявляется с рождения), также могут быть причиной кровотечения из прямой кишки.
- В большинстве случаев все эти состояния развиваются внезапно. Сопровождаются острой болью в животе, слабостью, раздутым животом.



Ювенильные полипы

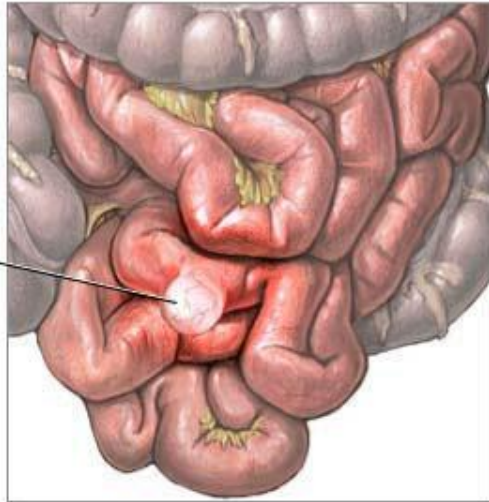
- Ювенильные полипы — это наросты на слизистой оболочке толстого кишечника, которые могут развиваться у детей в возрасте от двух до восьми лет. Обычно они проявляются бессимптомным кровотечением свежей кровью. Ювенильные полипы, как правило, доброкачественные или предраковые. Обнаружить полипы можно только через ректороманоскопию или колоноскопию. В обязательном порядке полип удаляется хирургическим методом, и проводятся гистологические исследования тканей для установления природы полипа. Кровь в стуле прожилками или перемешана с калом



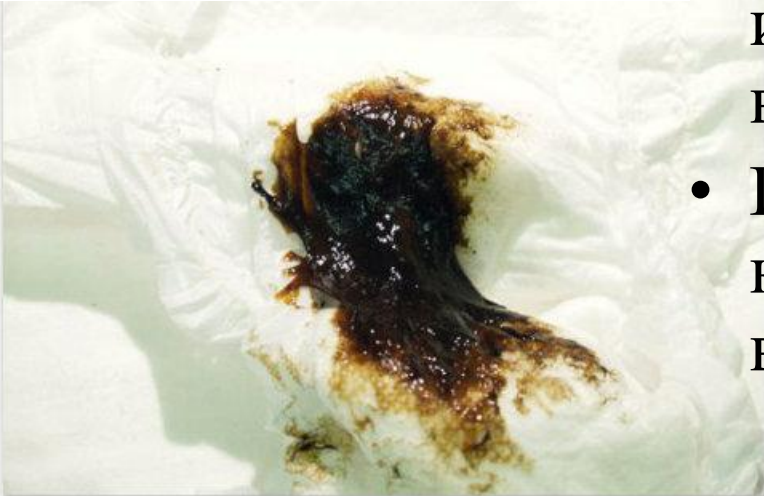Болезнь Крона

- Больные жалуются на расстройство пищеварения: вздутие живота, боли в животе (особенно после еды), преходящие поносы (до 2-3 раз в сутки).
- Изредка наблюдается незначительное повышение температуры тела.
- Потеря веса является характерным симптомом. Часто, при вовлечении в процесс прямой кишки, в области анального отверстия развиваются свищи и трещины, следовательно появляется кровь в стуле.




Дивертикул Меккеля



- Это врожденное слепое выпячивание стенки подвздошной кишки (остаток незаращенного желточного протока).
- Образование содержит клетки, обычно находящиеся в желудке. Они выделяют кислоту и вызывают язвы и кровотечение в тонкой кишке вблизи дивертикула.
- При обильном остром кровотечении калловые массы жидкие зловонные вишневого цвета.



Учет сопутствующей симптоматики:

- Боли в животе, признаки кишечной непроходимости, симптомы острого живота  Хирургия
- Лихорадка, с-мы интоксикации  Инфекция
- Геморрагическая сыпь, гематомы, тромбоцитопения, гемолитическая анемия, ОПН  Болезни крови и сосудов

Дополнительные исследования:

- копрограмма;
- колоноскопия;
- биопсия толстой кишки;
- фиброгастродуоденоскопия;
- ректороманоскопия;
- УЗИ;
- рентген желудка и кишки;

Спасибо за внимание!

