*Государственное бюджетное образовательное учреждение
высшего профессионального образования
«Алтайский государственный медицинский университет Министерства
здравоохранения РФ»*

Топографическая анатомия малого таза и промежности

доцент кафедры топографической анатомии и
оперативной хирургии Попов В.А.

Барнаул 2014

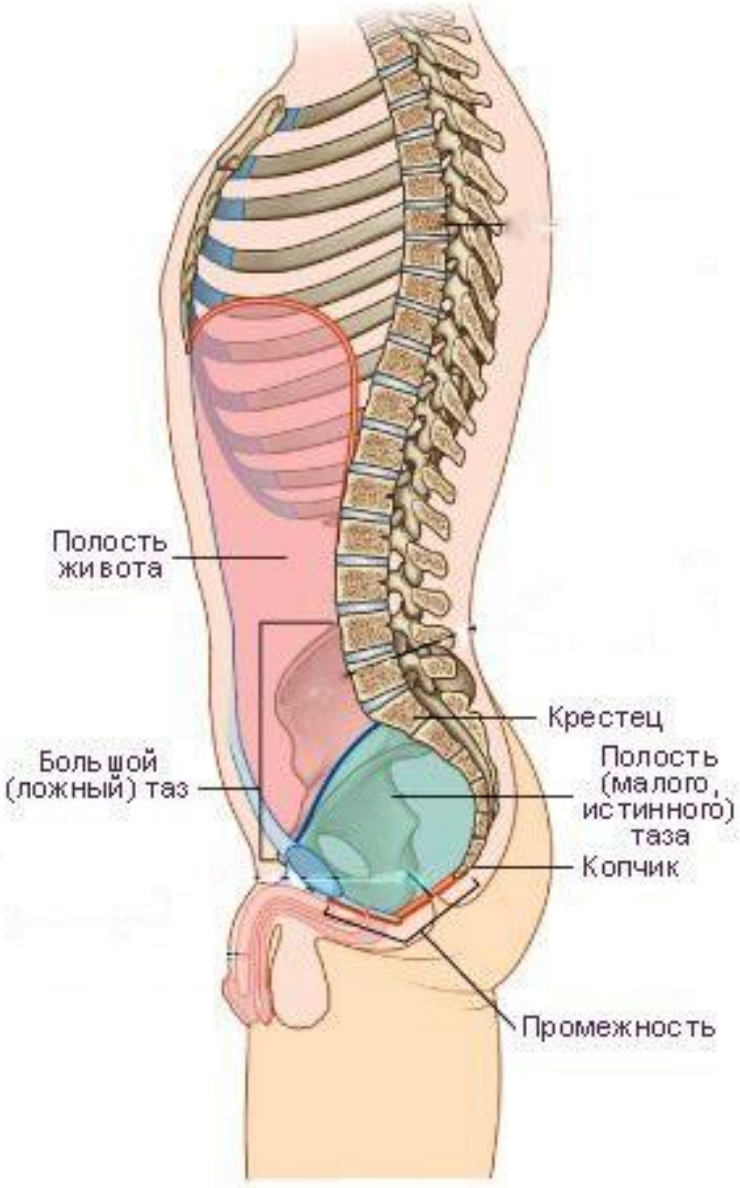

Таз – часть тела человека, расположенная между животом и нижними конечностями и ограниченная снаружи тазовыми костями, крестцом, копчиком, а снизу – промежностью.

Внешние ориентиры

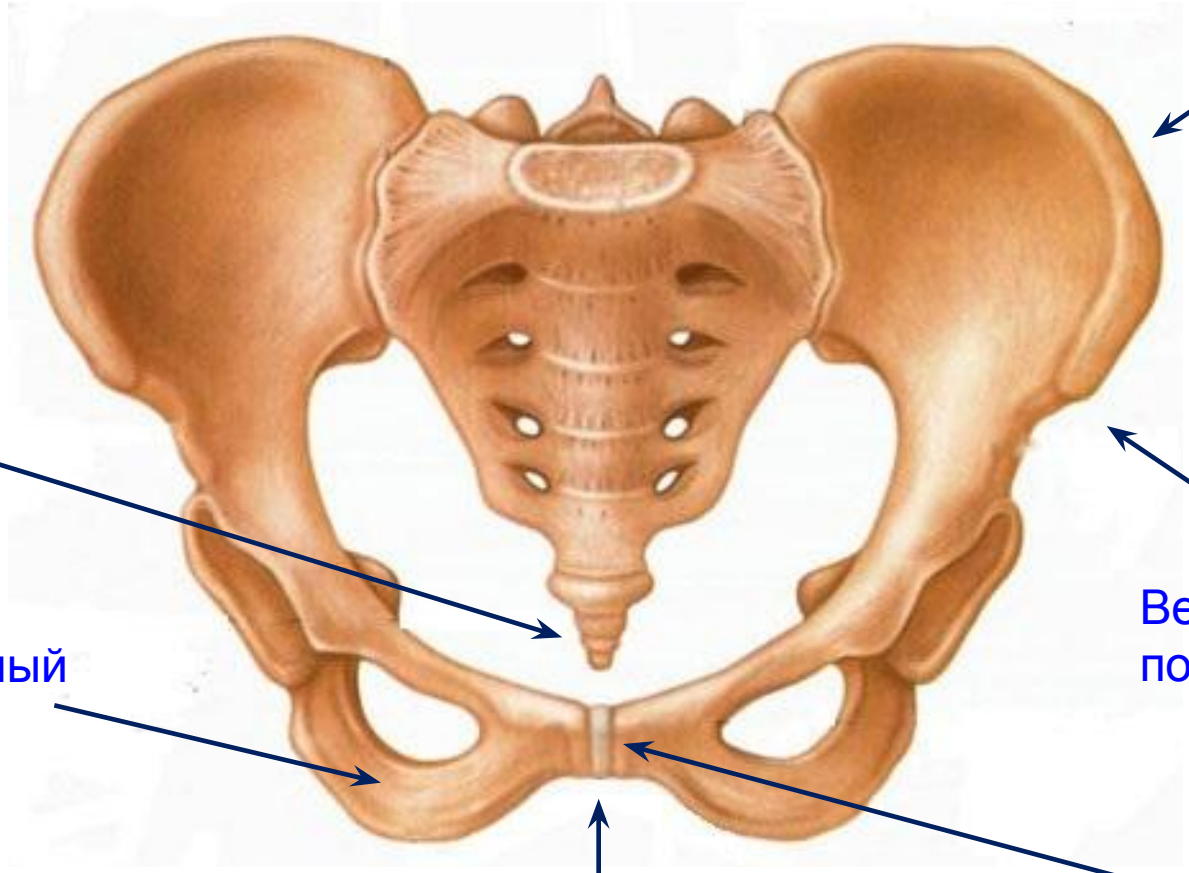

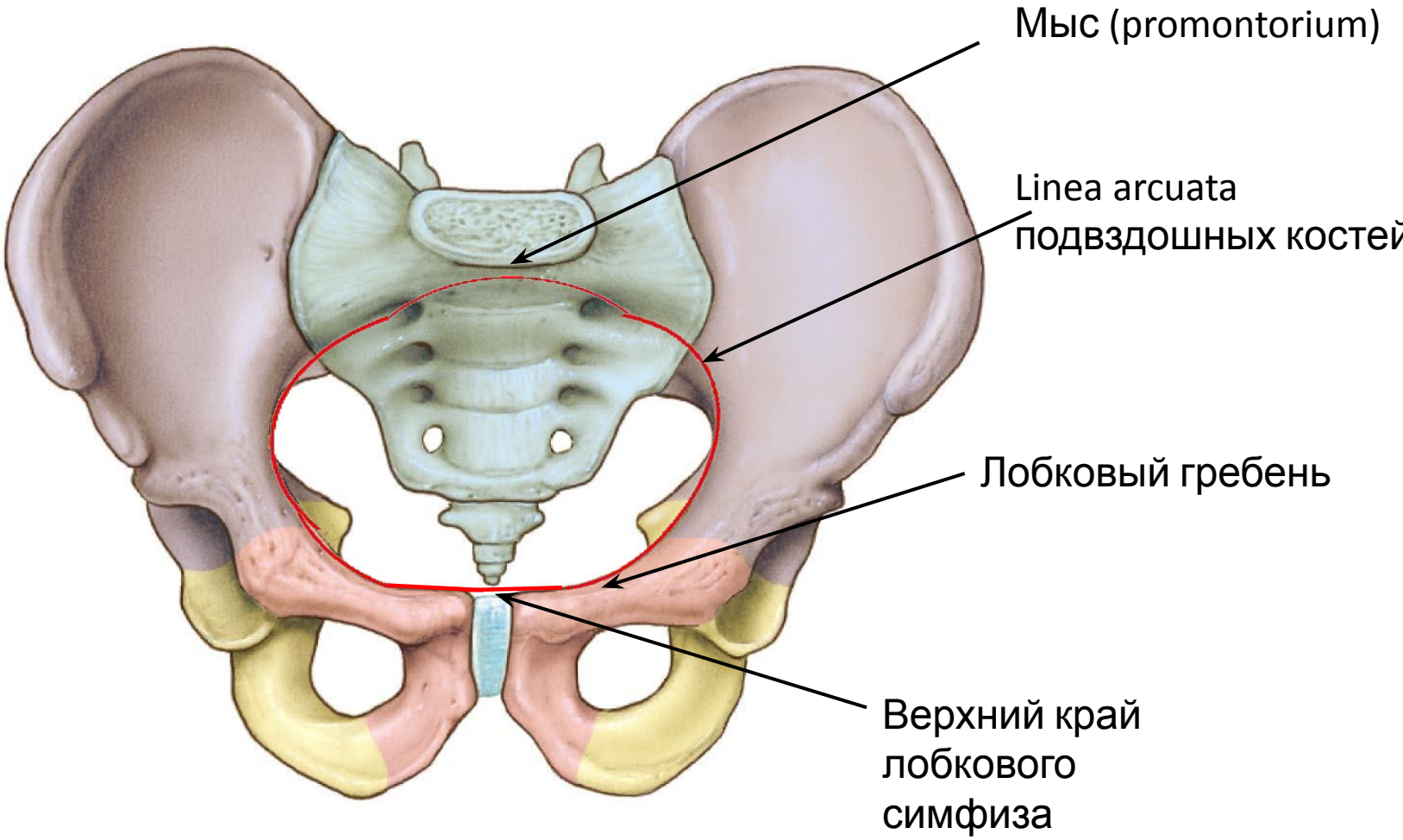
Мыс (promontorium)
Linea arcuata
подвздошных костей
Лобковый гребень
Верхний край
лобкового
симфиза

Связки таза

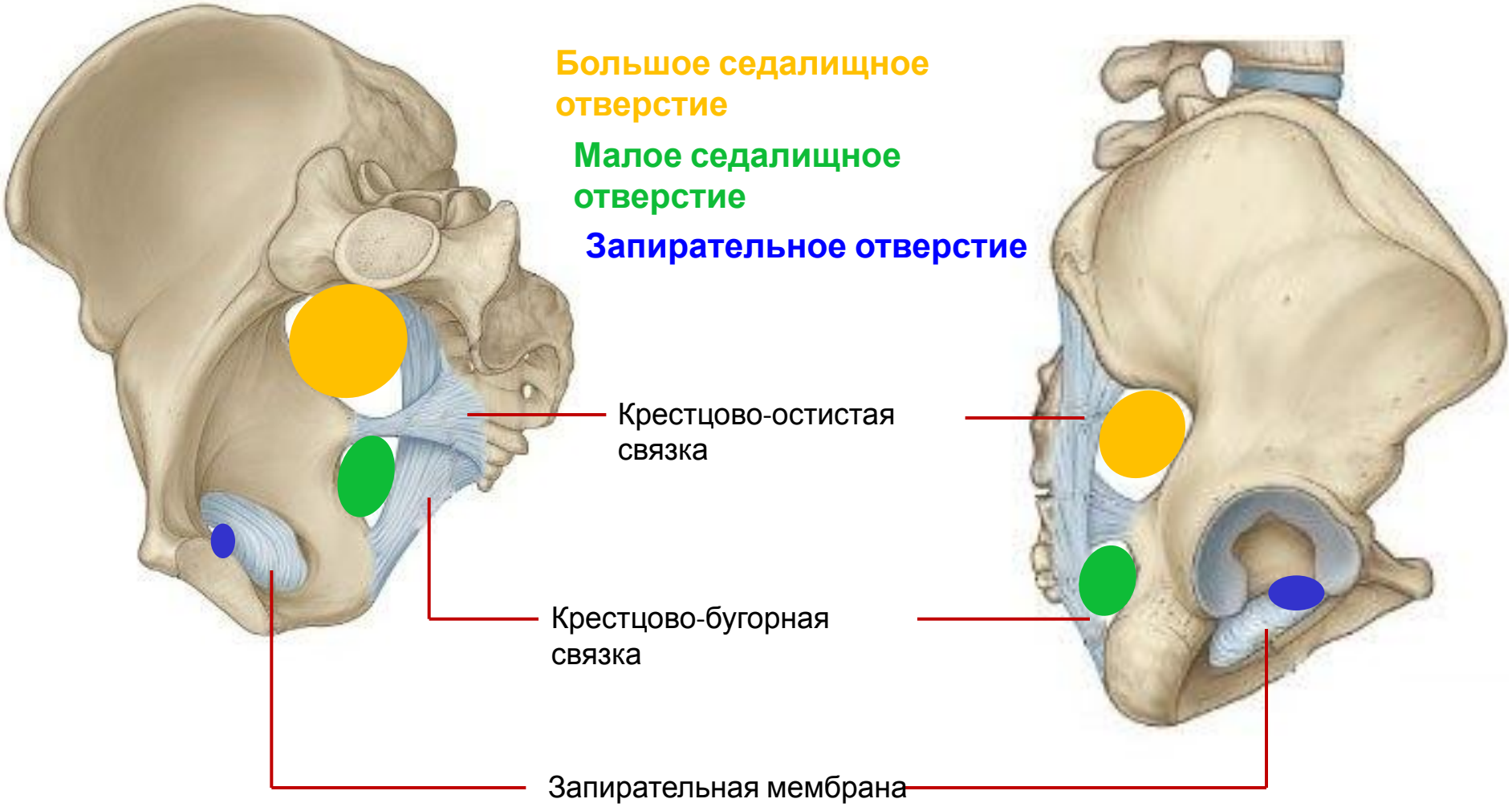
Большое седалищное отверстие
Малое седалищное отверстие
Запирательное отверстие
Крестцово-остистая связка
Крестцово-бугорная связка
Запирательная мембрана

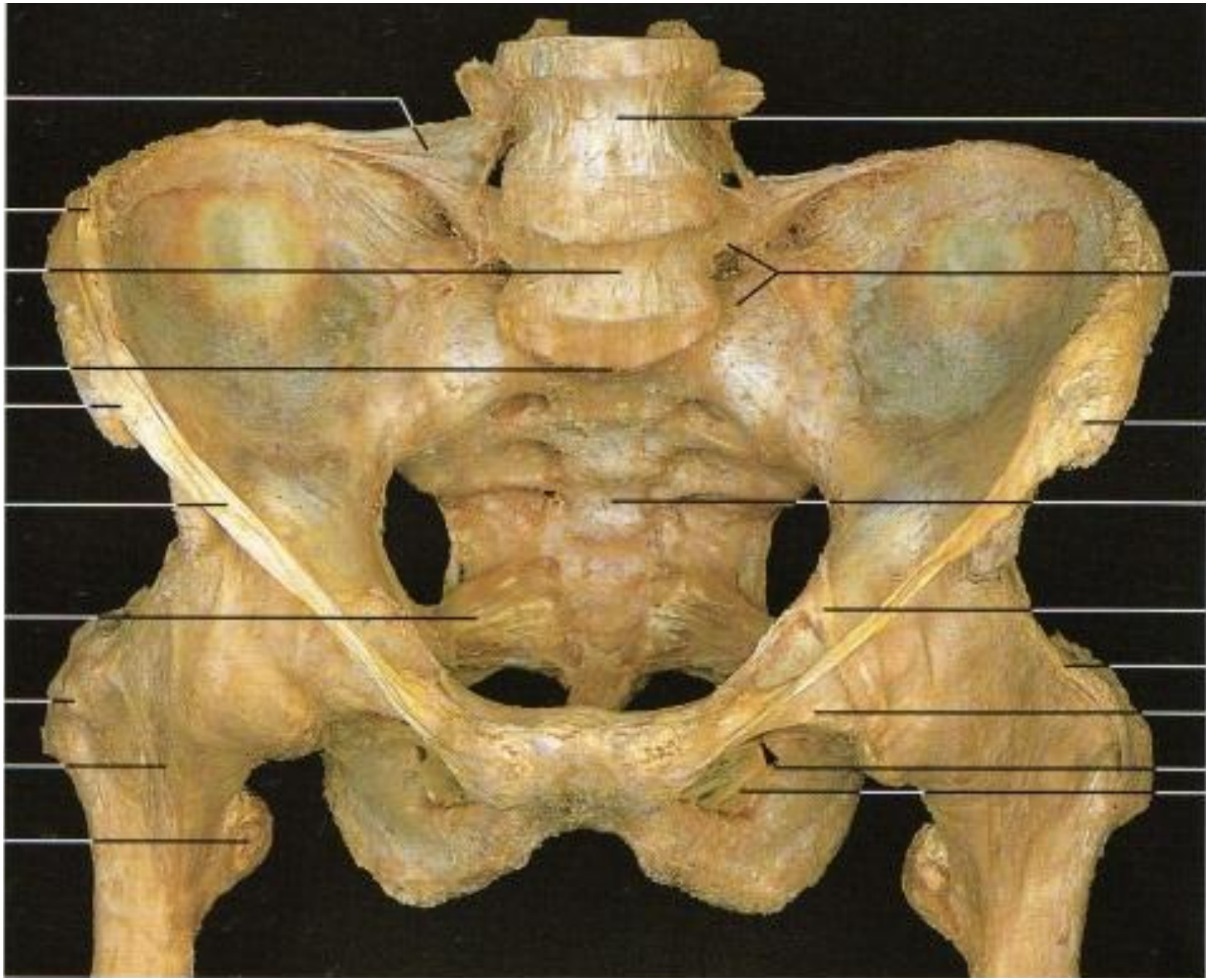

Половые различия: женский таз

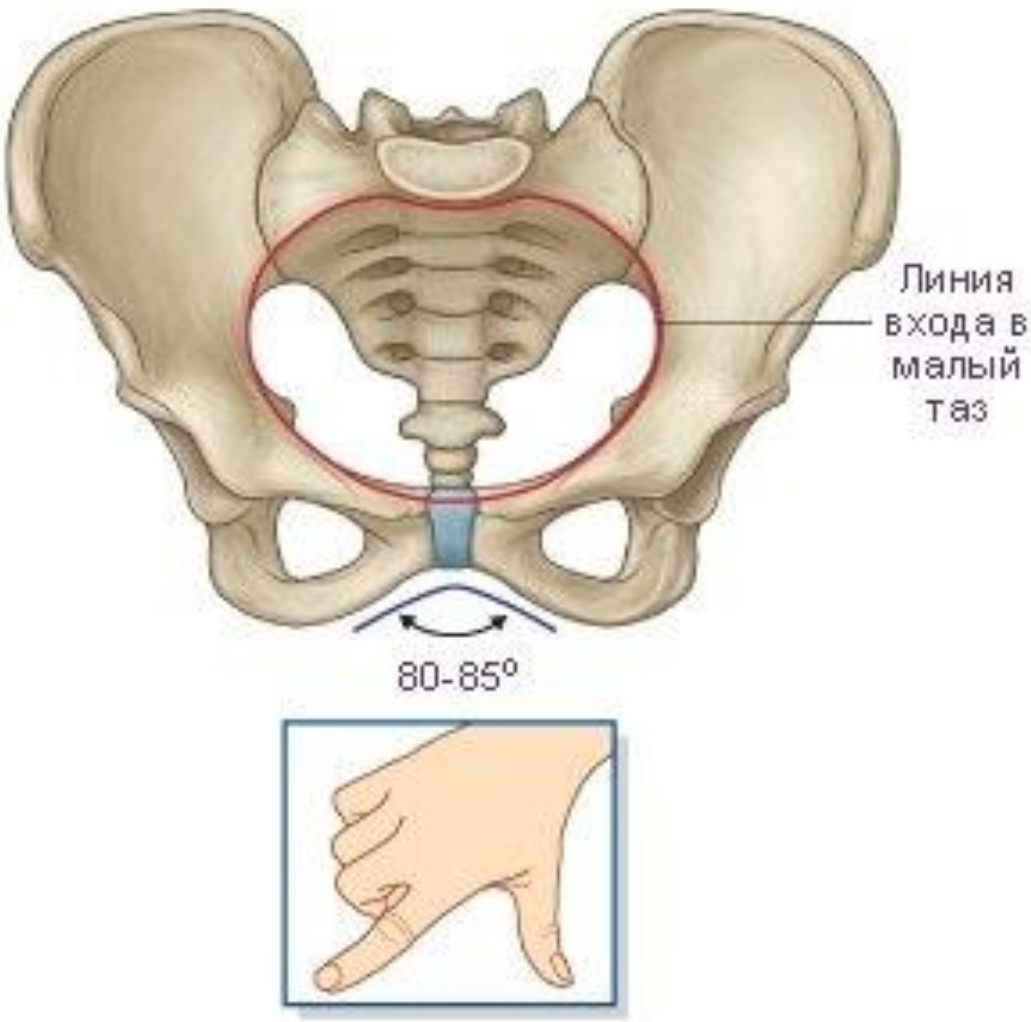

- ✔ Таз шире и ниже
- ✔ Лобковая дуга
- ✔ Верхняя апертура таза округлой формы
- ✔ Полость таза имеет форму изогнутого цилиндра *(размеры верхней и нижней апертур таза мало различаются)*
- ✔ Наклон таза – угол между горизонтальной плоскостью и плоскостью верхней апертуры таза равен 55-60^0

Половые различия: мужской таз

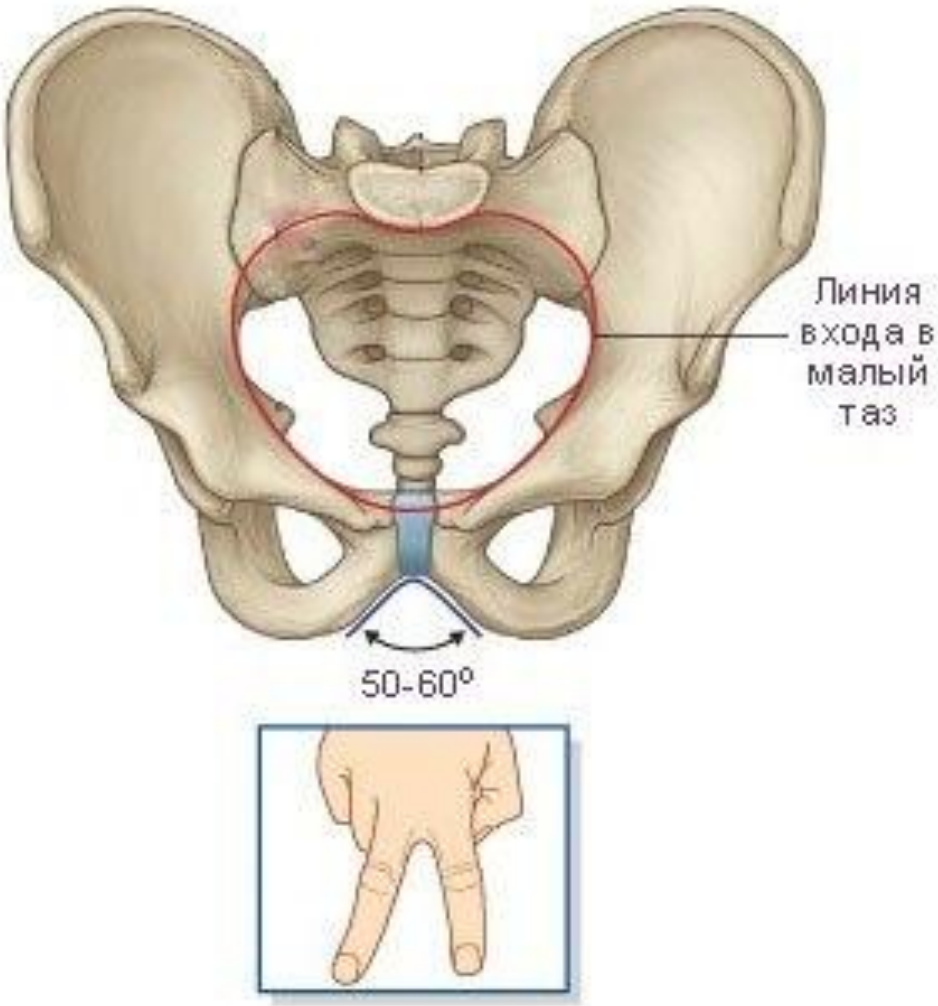

- ✔ Таз у́же и выше
- ✔ Подлобковый угол
- ✔ Верхняя апертура таза в форме «карточного сердца»
- ✔ Полость таза имеет форму изогнутого конуса *(размеры нижней апертуры таза меньше размеров верхней апертуры)*
- ✔ Наклон таза – угол между горизонтальной плоскостью и плоскостью верхней апертуры таза равен 50-55^0

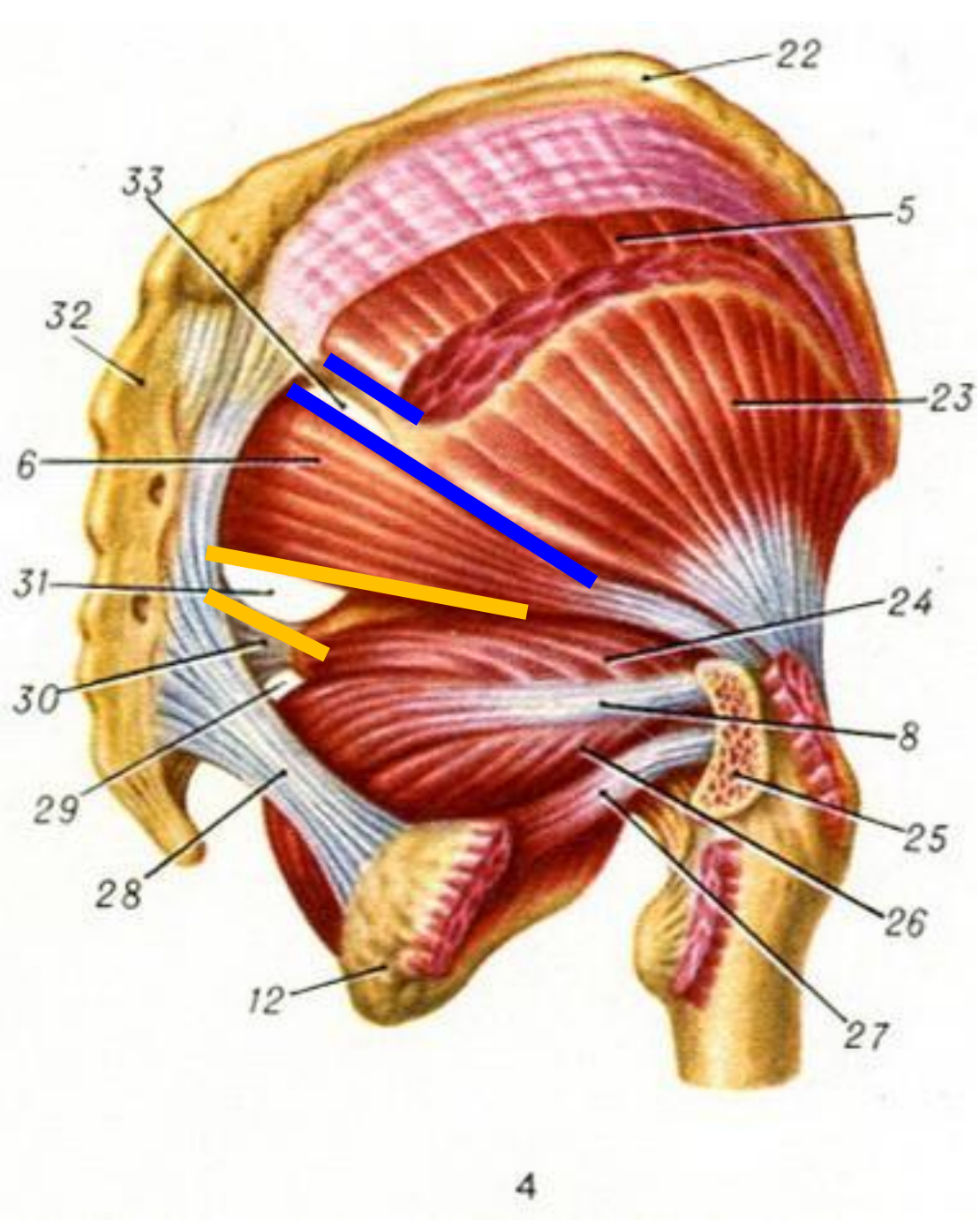

Границы

Надгрушевидное отверстие

Сверху – нижний край средней ягодичной мышцы

Снизу – верхний край нагрушевидной мышцы

Подгрушевидное отверстие

Сверху – нижний край нагрушевидной мышцы

Снизу – крестцово-остистая связка

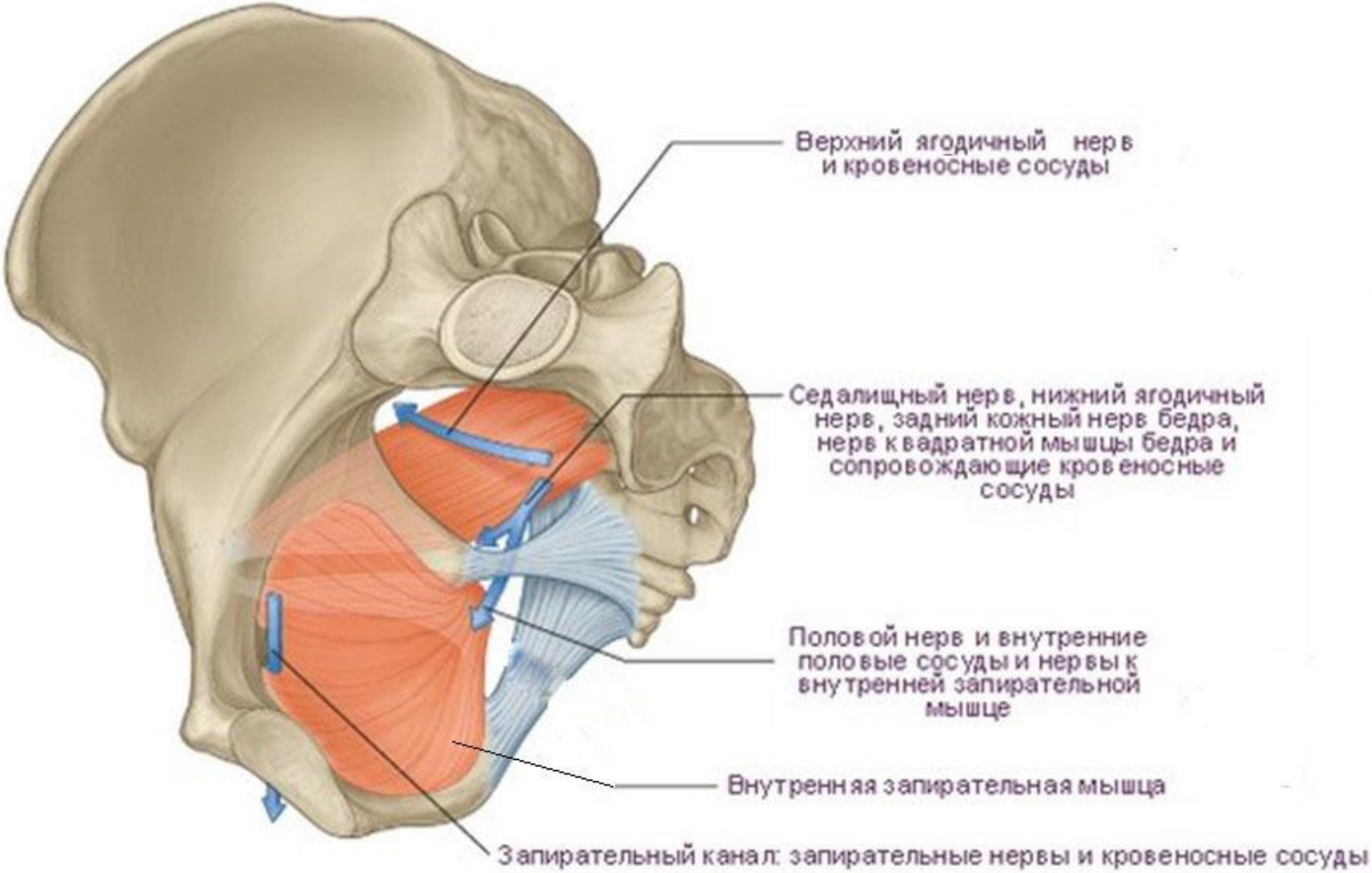
Верхний ягодичный нерв
и кровеносные сосуды
Седалищный нерв, нижний ягодичный
нерв, задний кожный нерв бедра,
нерв квадратной мышцы бедра и
сопровождающие кровеносные
сосуды
Половой нерв и внутренние
половые сосуды и нервы к
внутренней запирательной
мышце
Внутренняя запирательная мышца
Запирательный канал: запирательные нервы и кровеносные сосуды

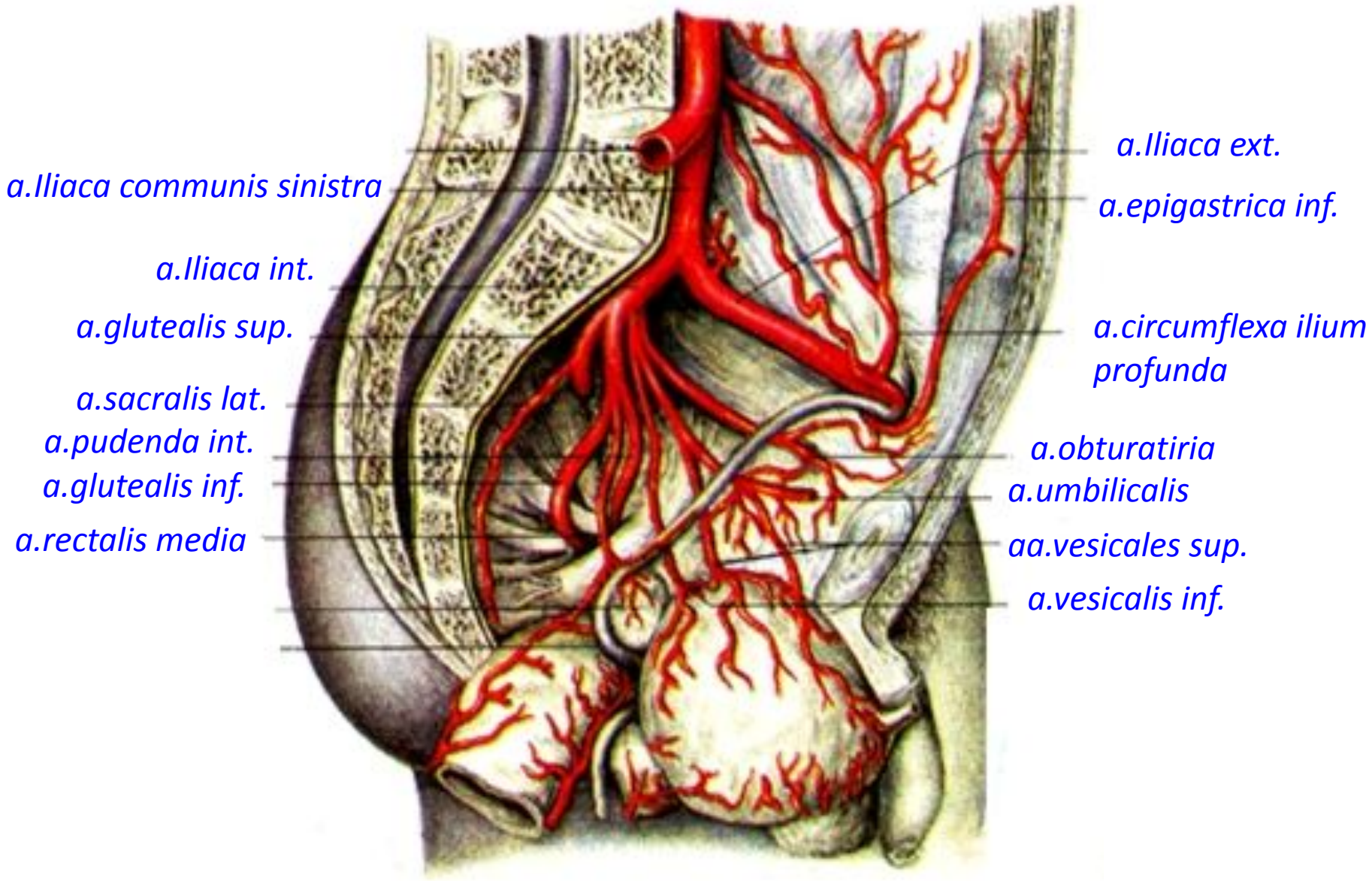
a.Iliaca ext.
a.Iliaca communis sinistra
a.epigastrica inf.
a.Iliaca int.
a.glutealis sup.
a.circumflexa ilium profunda
a.sacralis lat.
a.pudenda int.
a.obturatiria
a.glutealis inf.
a.umbilicalis
a.rectalis media
aa.vesicales sup.
a.vesicalis inf.

Вариантные особенности кровоснабжения органов малого таза

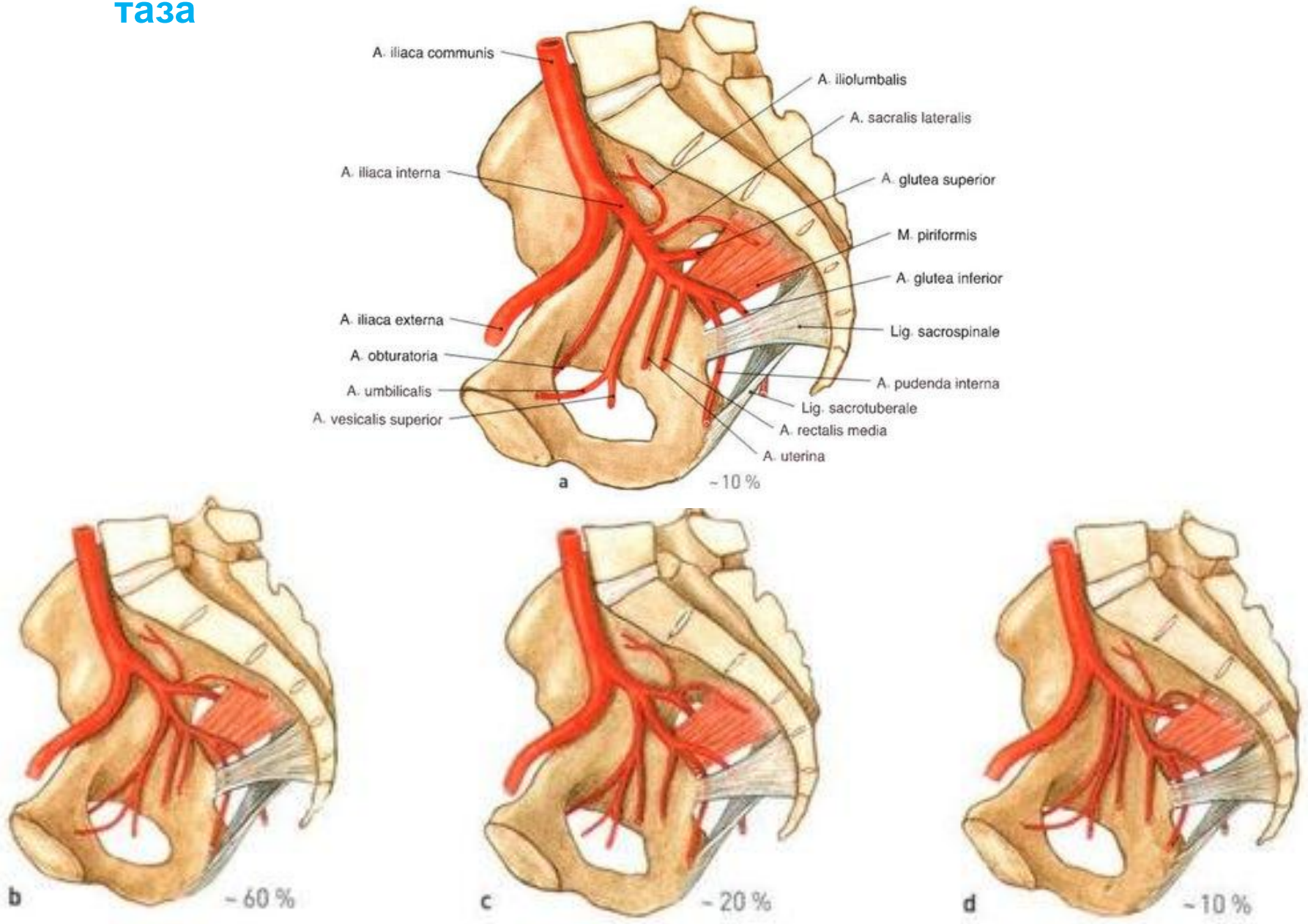

Особенности строения вен таза

1. Зияние просвета вены после повреждения за счет фиксации стенок вены к стенке таза;

2. Отсутствие клапанов, обусловливающее возможность распространения инфекции при тромбофлебитах как в восходящем, так и в нисходящем направлении;

3. Широкое анастомозирование между собой, в том числе с венами таза;

4. Наличие порто-кавальных и кава-кавальных анастомозов.

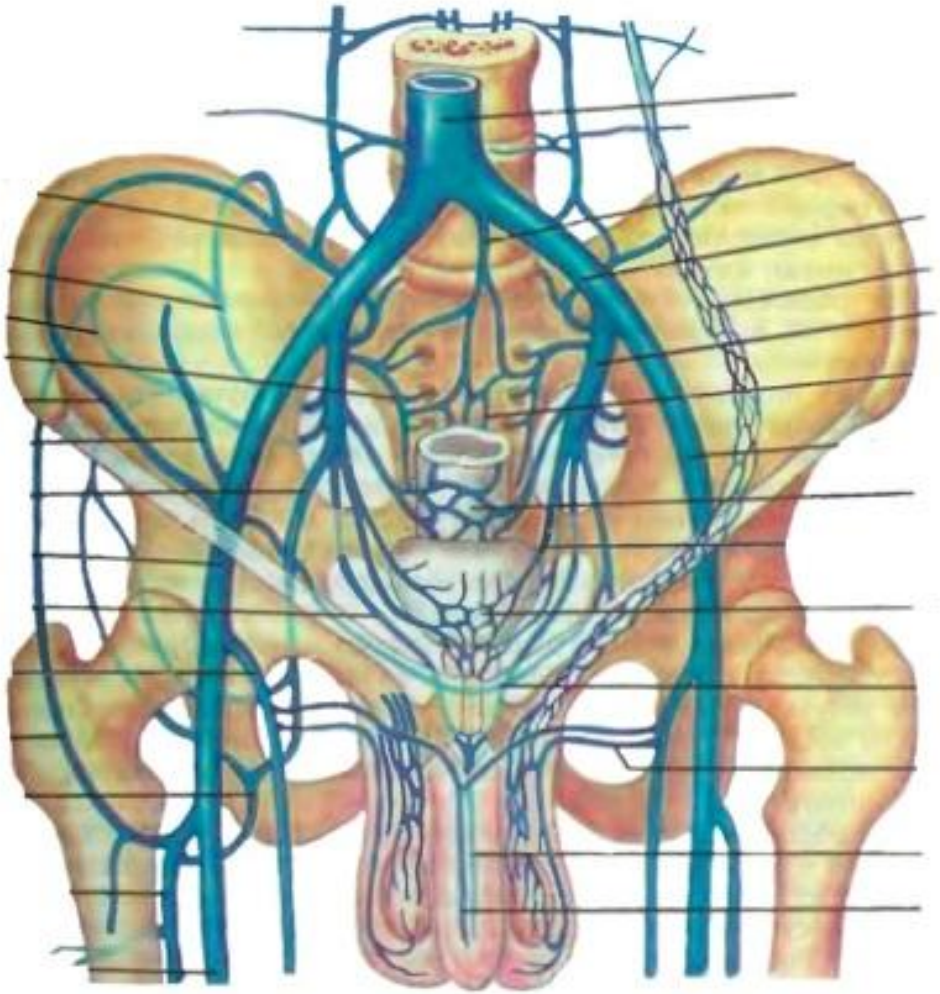

Массивные венозные сплетения

Прямокишечное венозное сплетение

Мочепузырное венозное сплетение

Половое венозное сплетение

Маточно-влагалищное венозное сплетение у женщин

Отток крови от стенок и внутренних органов таза осуществляется за счет **внутренней подвздошной вены**

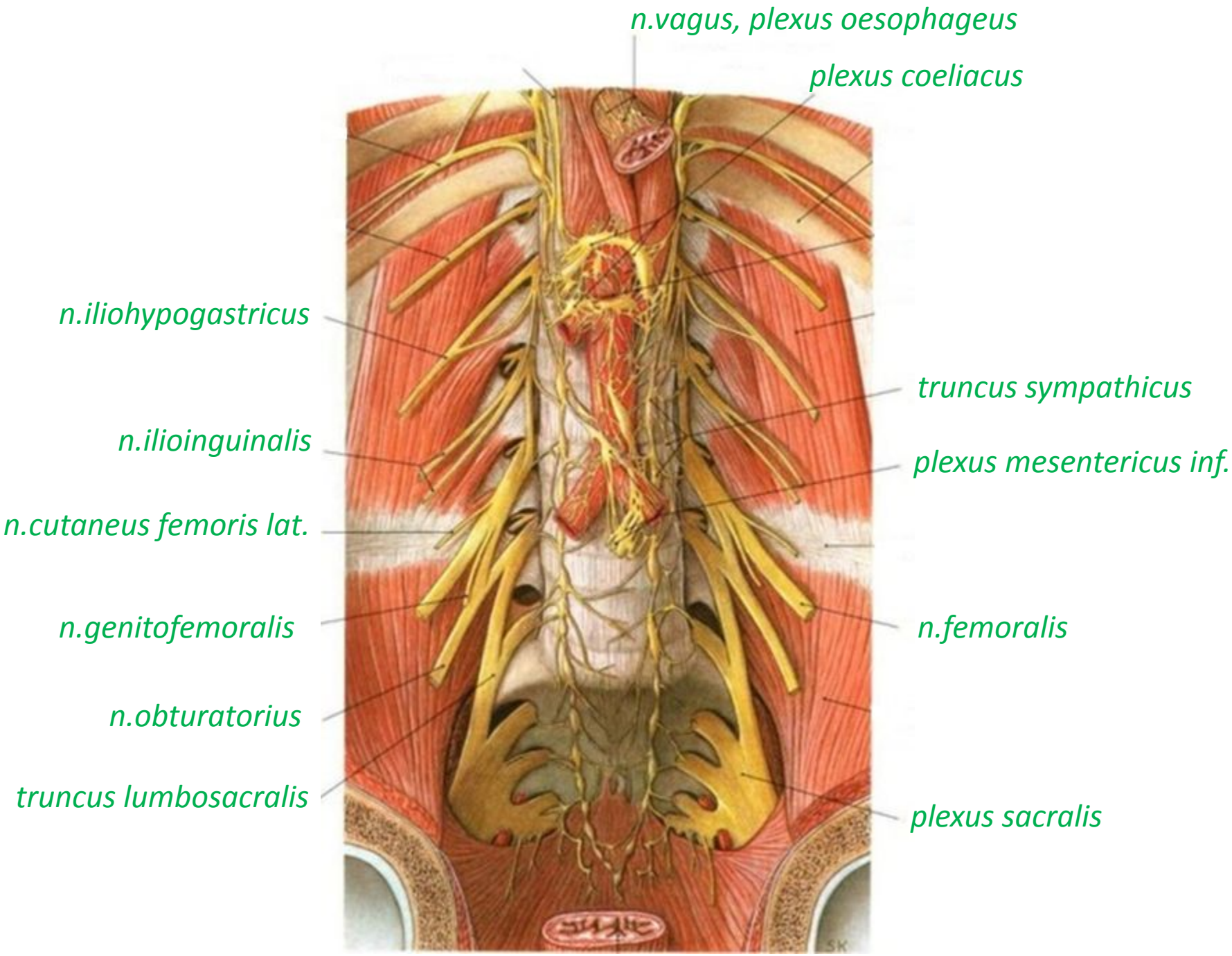
n.vagus, plexus oesophageus
plexus coeliacus
n.iliohypogastricus
truncus sympathicus
n.ilioinguinalis
plexus mesentericus inf.
n.cutaneus femoris lat.
n.genitofemoralis
n.femoralis
n.obturatorius
truncus lumbosacralis
plexus sacralis

Дно полости малого таза

Образовано двумя мышечно-фасциальными пластинками промежности:

- диафрагмой таза (сзади): *m.levator ani*
  m.coccygeus

- мочеполовой диафрагмой (спереди):
  m.transversus perinei profundus
  fasciae diaphragmatis urogenitalis sup. et inf.

Дно полости малого таза

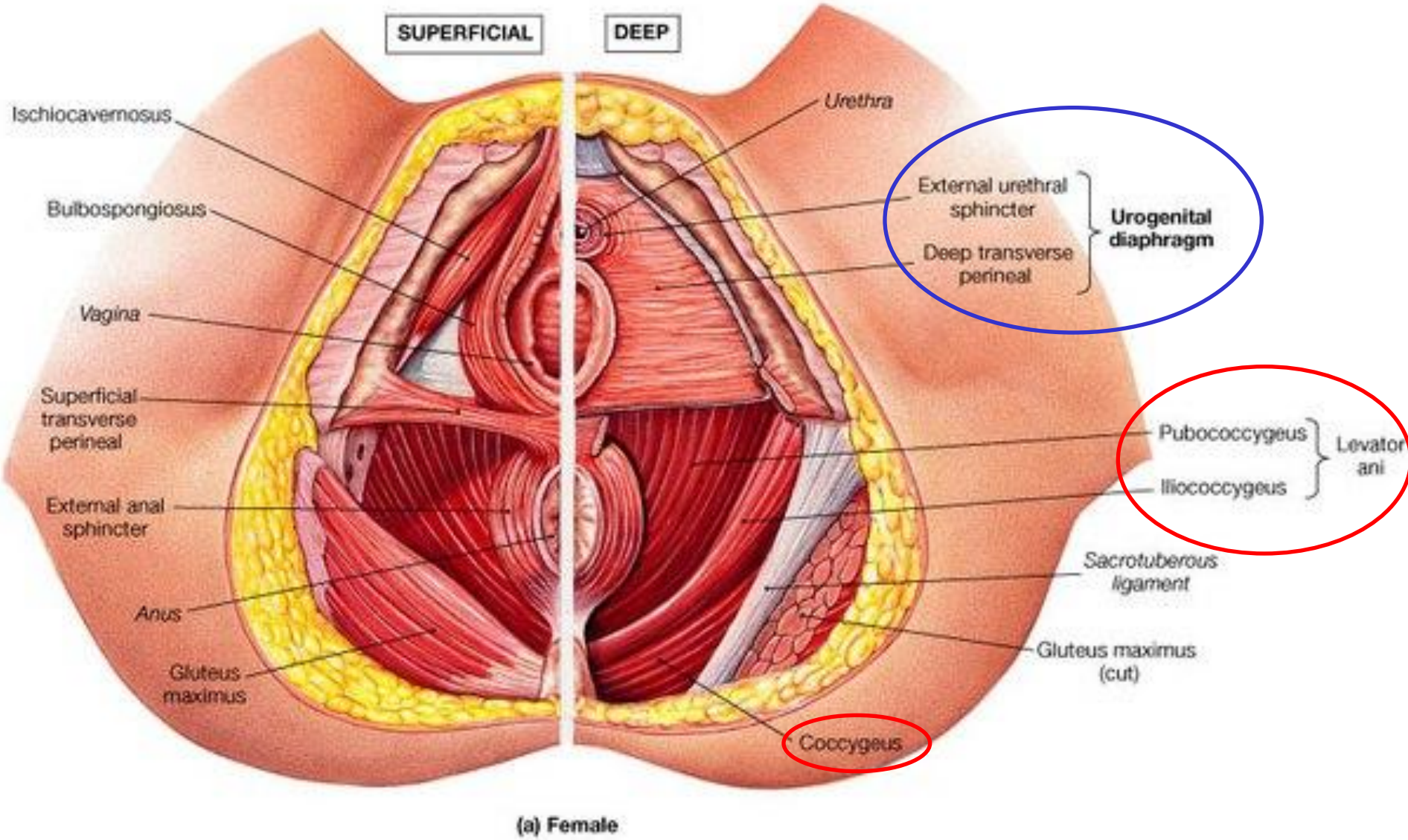

(a) Female

Диафрагма таза

Мочеполовая диафрагма

Диафрагма таза

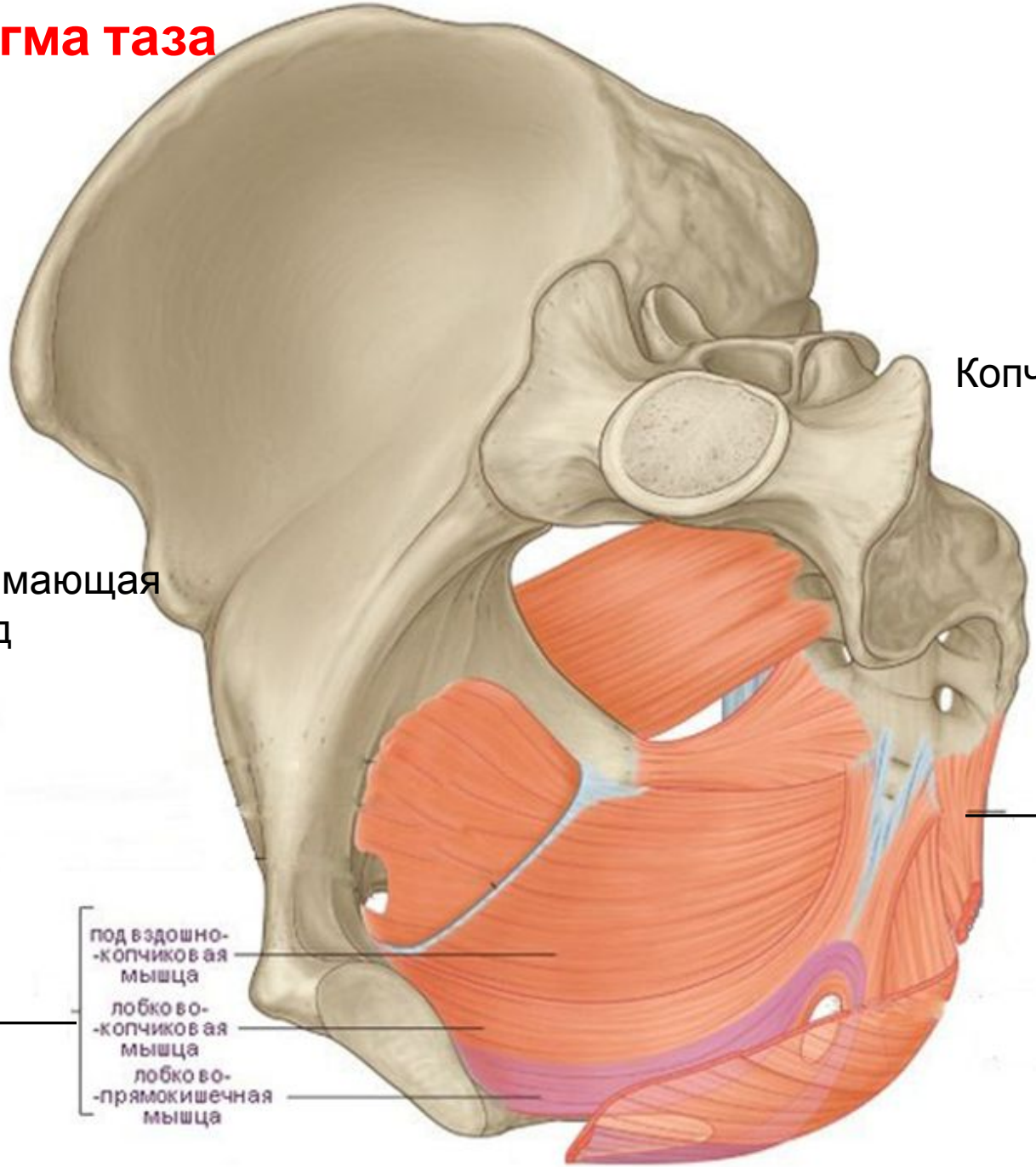

Полость малого таза подразделяется на 3 этажа

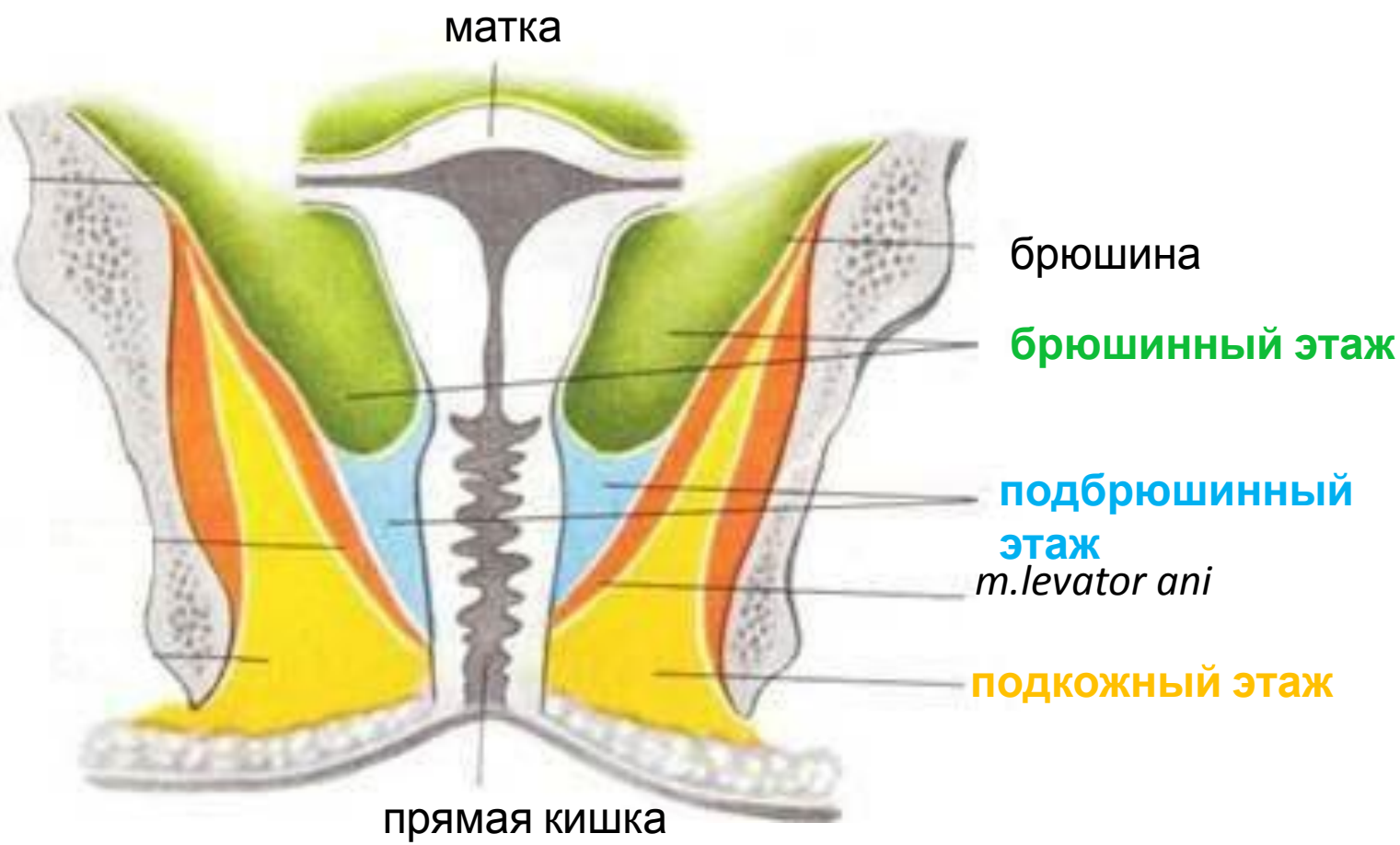

Брюшинный этаж

Ограничен: плоскостью входа в таз, снизу – дном брюшинного мешка. Здесь расположены органы покрытые брюшиной.

Органы	Мужской таз	Женский таз
	1.Верхняя, частично задне-боковые и в незначительной степени передняя стенка мочевого пузыря. *2.Надампулярная часть прямой кишки, её нижнее-передняя и боковые поверхности.* *3. Семявыносящие протоки.* *4.Верхушки семенных пузырьков.*	*1.Те же отделы мочевого пузыря.* *2.Те же отделы прямой кишки.* *3. Матка (кроме шейки).* *4.Придатки матки: яичники и маточные трубы. Широкие маточные связки.* *5.Верхняя часть заднего свода влагалища.*

Карманы брюшины → *У мужчин* → *пузырнопрямокишечный*

Карманы брюшины → *У женщин* → *пузырноматочный*, *прямокишечноматочный*

Подбрюшинный этаж

Ограничен: сверху – дном брюшинного мешка, снизу – париетальным листком тазовой фасции, покрывающей *m.levator ani*

Органы	Мужской таз	Женский таз
	1.Внебрюшинные отделы мочевого пузыря и прямой кишки. *2.Тазовые отделы мочеточников.* *3.Предстательная железа.* *4.Семенные пузырьки.* *5.Тазовые отделы семявыносящих протоков с ампулами.*	*1.Те же отделы мочевого пузыря и прямой кишки.* *2. Тазовые отделы мочеточников.* *3. Шейка матки и влагалище.*

Клетчаточные пространства

- *собственно предпузырное (пространство Ретциуса)*
- *Внебрюшинное предпузырное*
- *около- и позадипузырное*
- *около- и позадипрямокишечное*
- *параметральное (у женщин)*

Подкожный этаж

Ограничен: сверху — париетальным листком тазовой фасции, покрывающей *m.levator ani, снизу – кожей.*

Органы	Мужской таз	Женский таз
	1.Мочеиспускательный канал. *2.Анальный канал прямой кишки.*	*1.Мочеиспускательный канал.* *2.Анальный канал прямой кишки.* *3.Влагалище*

Клетчаточное пространство → *У мужчин* → ***седалищнопрямокишечная ямка***

Клетчаточное пространство → *У женщин* → ***седалищнопрямокишечная ямка***

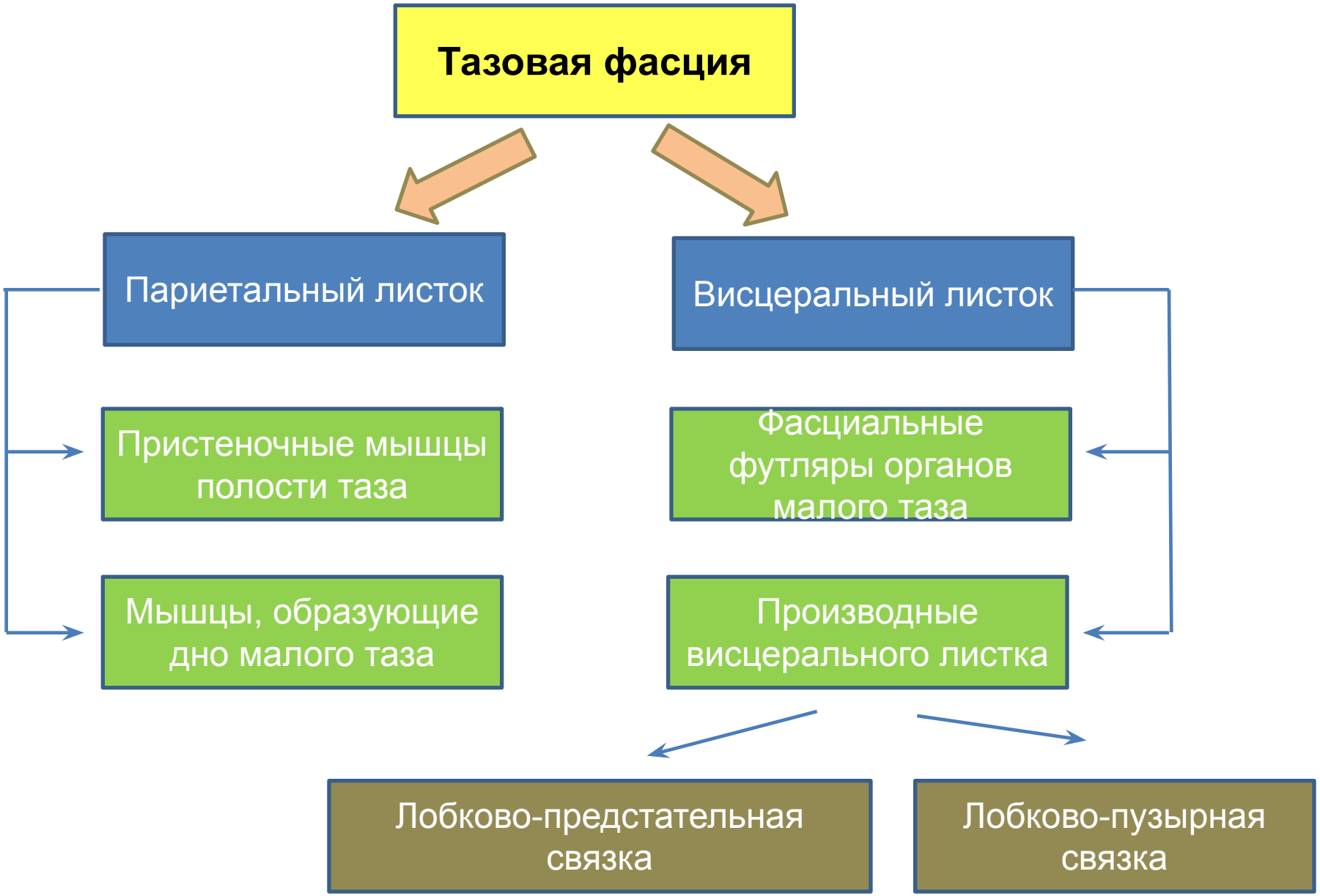
Тазовая фасция
Париетальный листок
Висцеральный листок
Пристеночные мышцы полости таза
Фасциальные футляры органов малого таза
Мышцы, образующие дно малого таза
Производные висцерального листка
Лобково-предстательная связка
Лобково-пузырная связка

Производные висцерального листка тазовой фасции

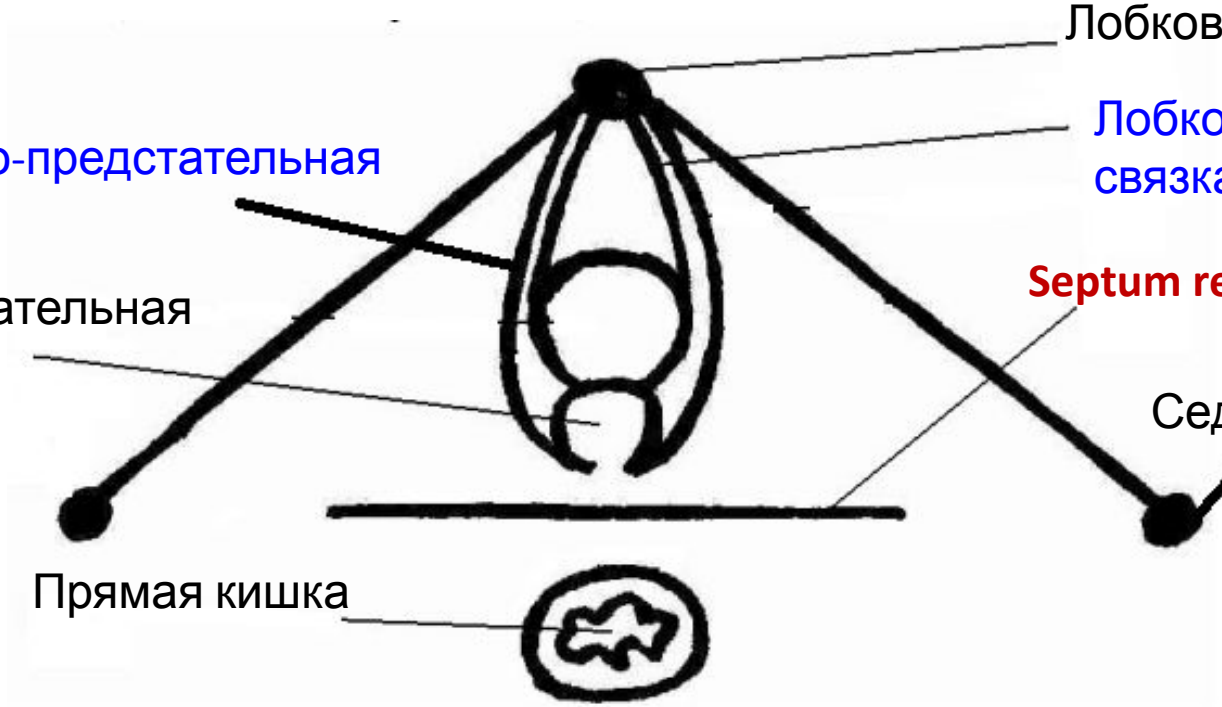

Брюшинно-промежностный апоневроз представлен:

Septum rectovesicale **(у мужчин)**

Septum retrovaginale **(у женщин)**

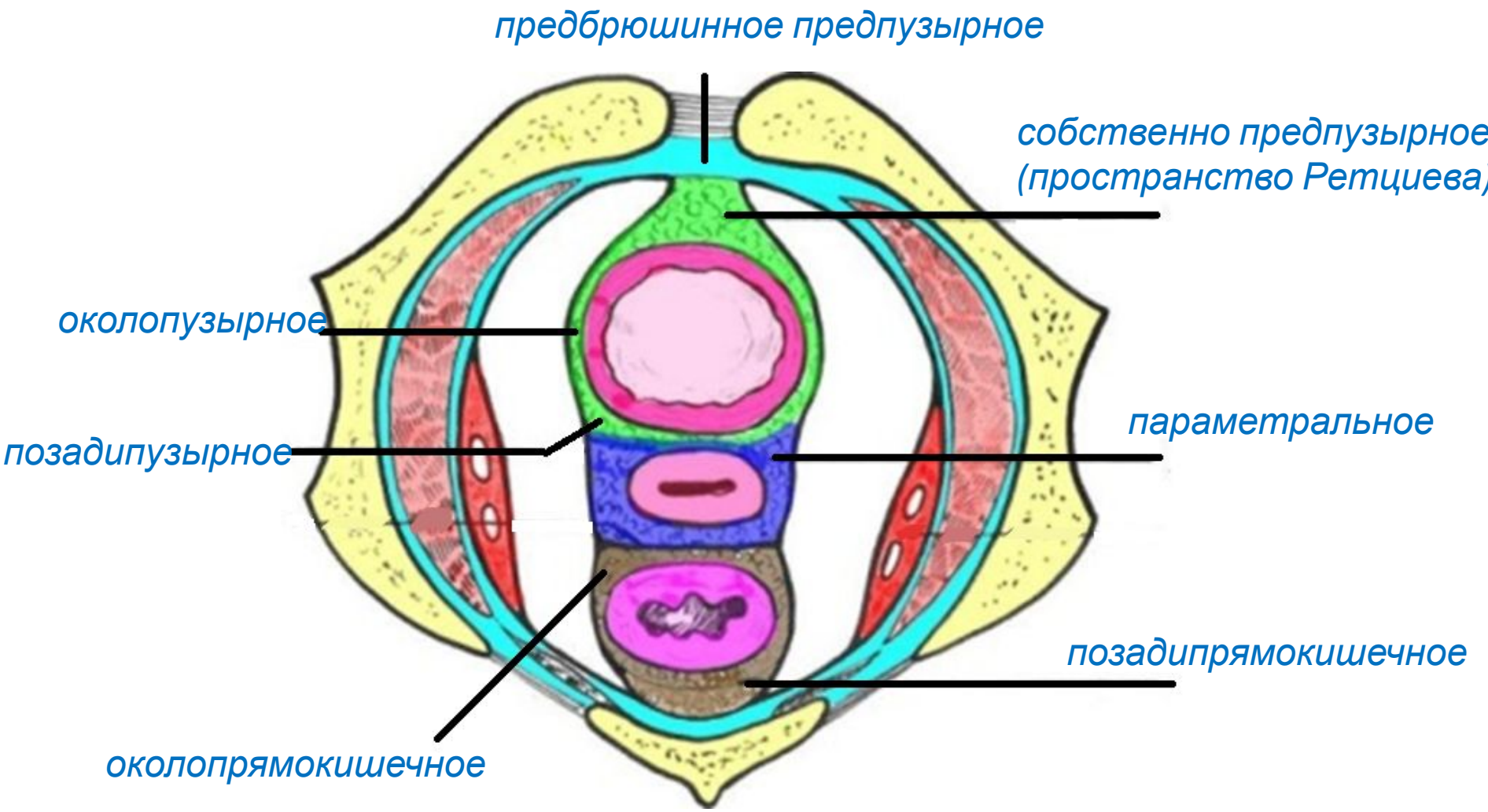
предбрюшинное предпузырное
собственно предпузырное
(пространство Ретциева)
околопузырное
позадипузырное
параметральное
позадипрямокишечное
околопрямокишечное

Пути распространения гнойных затеков

Пред- и околопузырное клетчаточные пространства сообщаются:

- с клетчаткой передней области бедра (по ходу бедренного канала);
- с боковыми клетчаточными пространствами (по ходу пузырных сосудов);
- с предбрюшинной клетчаткой (ч/з разрыв и щели в предпузырной фасции);
- со свободной брюшной полостью (при разрыве предпузырной фасции, фасциального футляра мочевого пузыря и париетальной брюшины).

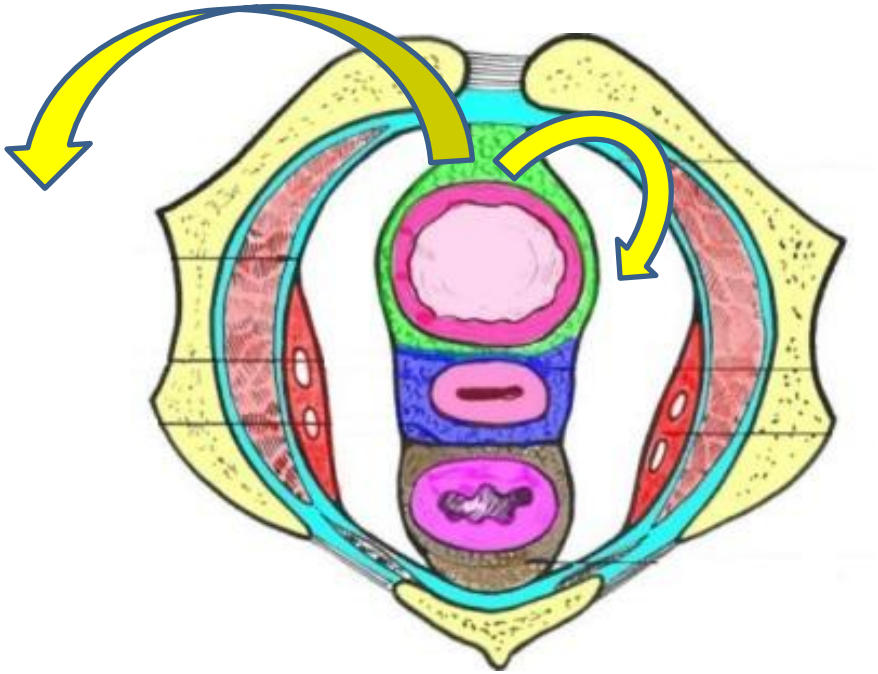

Пути распространения гнойных затеков (2)

Боковые клетчаточные пространства сообщаются:

- с предпузырным клетчаточным пространством (спереди);
- с позадипрямокишечным клетчаточным пространством (сзади);
- с клетчаткой промежности (снизу);
- с висцеральным клетчаточными пространствами всех органов.

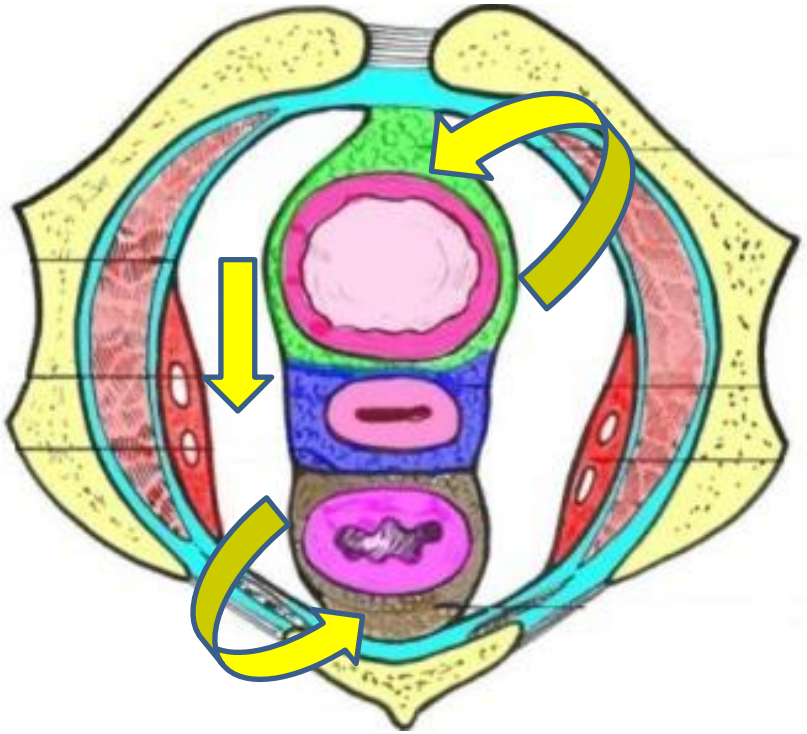

Пути распространения гнойных затеков (3)

Околопрямокишечное клетчаточное пространство сообщается:

- с клетчаткой брыжейки сигмовидной кишки;
- с позадипрямокишечным клетчаточным пространством;
- с забрюшинной клетчаткой;
- с боковыми клетчаточными пространствами.

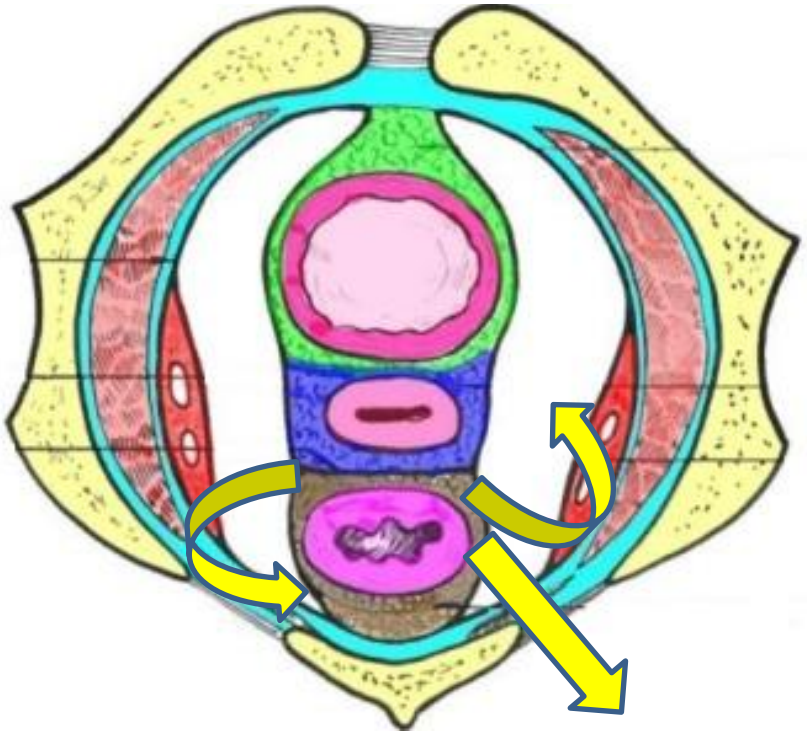

Пути распространения гнойных затеков (4)

Позадипрямокишечное клетчаточное пространство сообщается:

- в клетчатку ягодичной области;
- в клетчатку позади крестца;
- с забрюшинной клетчаткой;
- в седалищно-прямокишечные ямки.

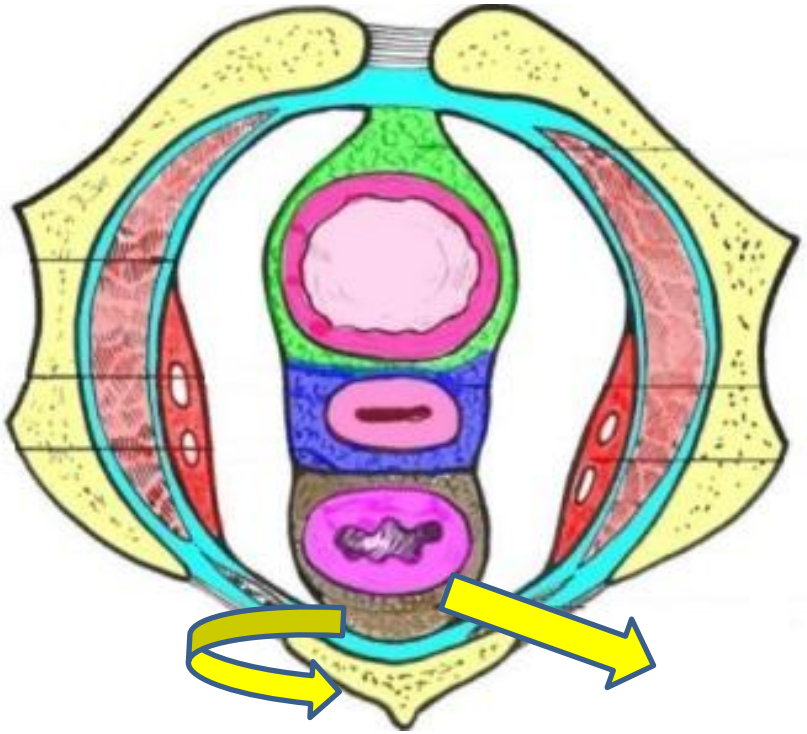

Пути распространения гнойных затеков (5)

Околоматочное клетчаточное пространство сообщается:

- с клетчаткой ягодичной области;
- с клетчаткой передней брюшной стенки и передней области бедра;
- с забрюшинной клетчаткой;

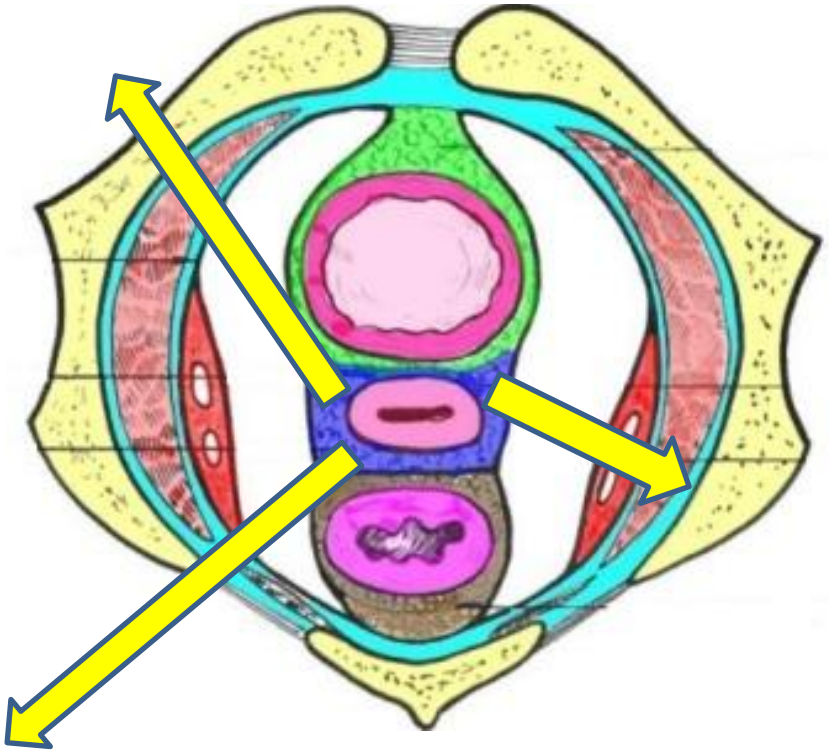

Органы малого таза

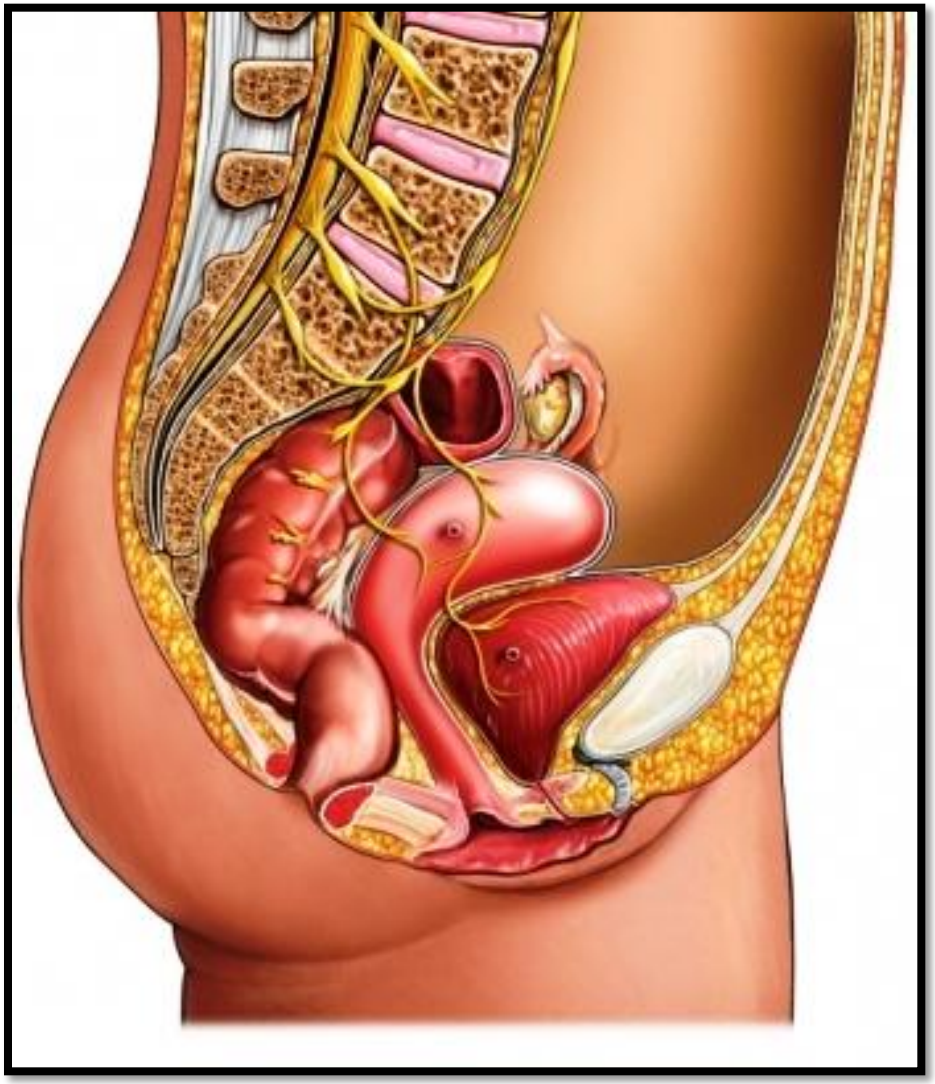

Ход брюшины в малом тазу у женщин

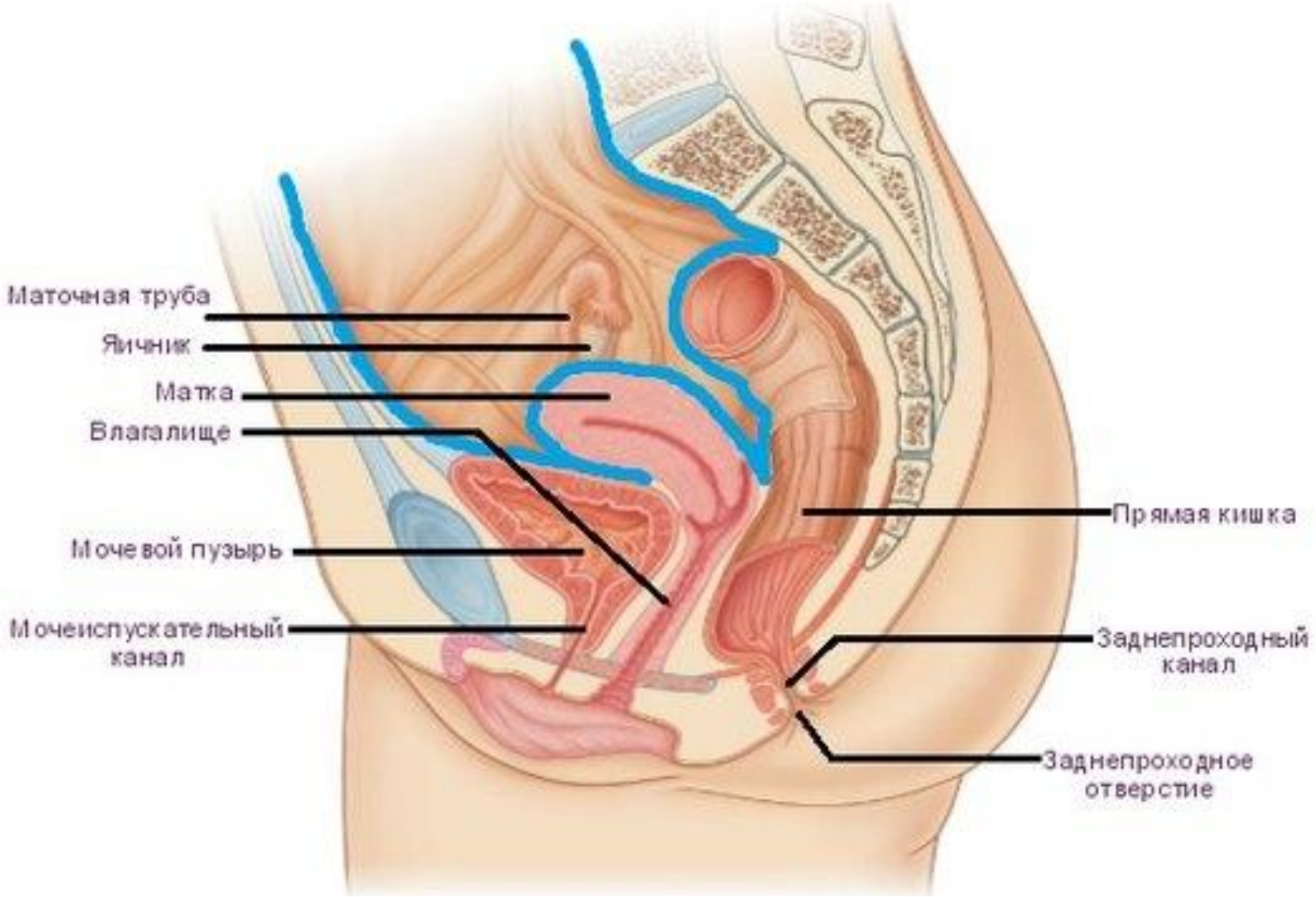

Ход брюшины в малом тазу у мужчин

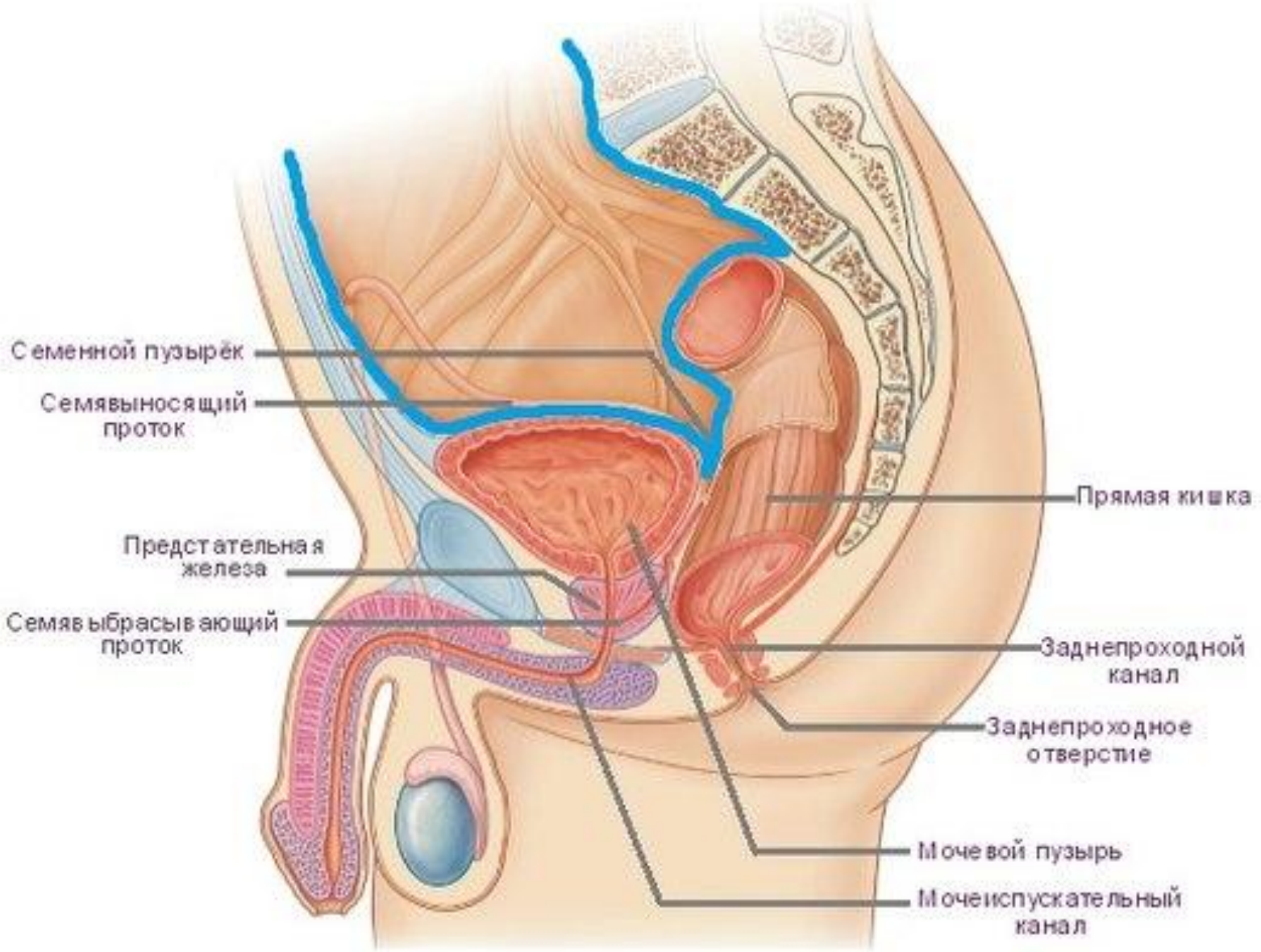

Прямая кишка

Скелетотопия	Отделы	Отношение к брюшине
Сигмовидная кишка переходит в прямую в полости малого таза на уровне S III	Надампуляр-ная часть	Интра-перитонеально
	Ампула	Мезо-перитонеально
	Заднепроход-ный канал	Экстра-перитонеально

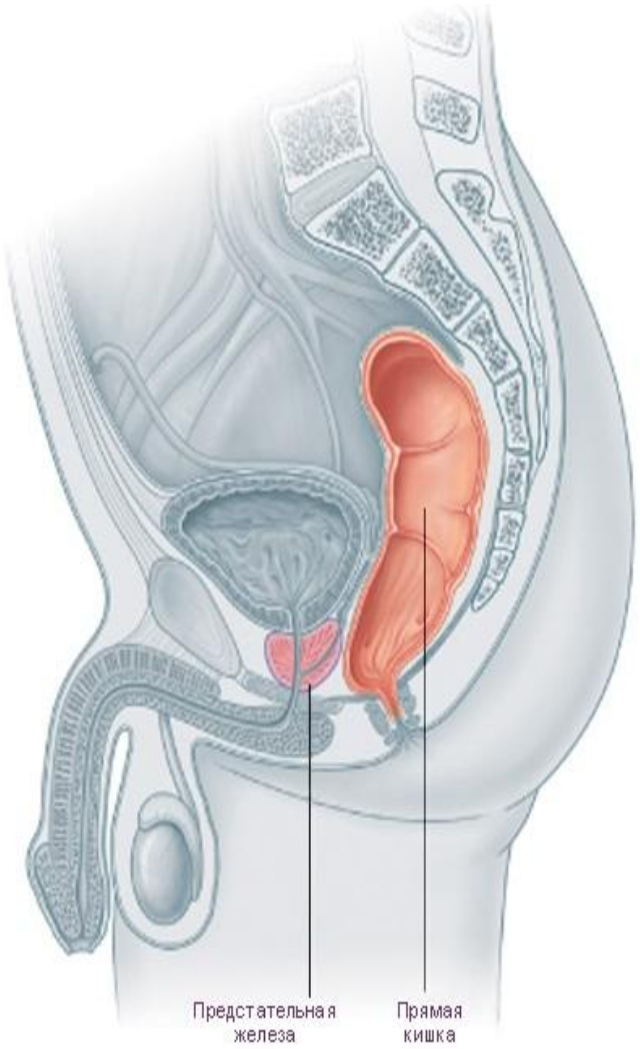

Синтопия

Этажи	Спереди		С боков	Сзади
	мужчины	женщины		
Подбрюшин-ный	▪ Предстательная железа, ▪ семенные пузырьки, ▪ ампулы семявыносящих протоков, ▪ мочеточники, ▪ задняя стенка мочевого пузыря.	Задняя стенка влагалища	Диафрагма таза	Тазовая поверх-ность крестца
Брюшинный	Прямокишечно-пузырное углубление	Прямокишечно-маточное углубление	Около-прямокишеч-ная ямка	

Стенка прямой кишки

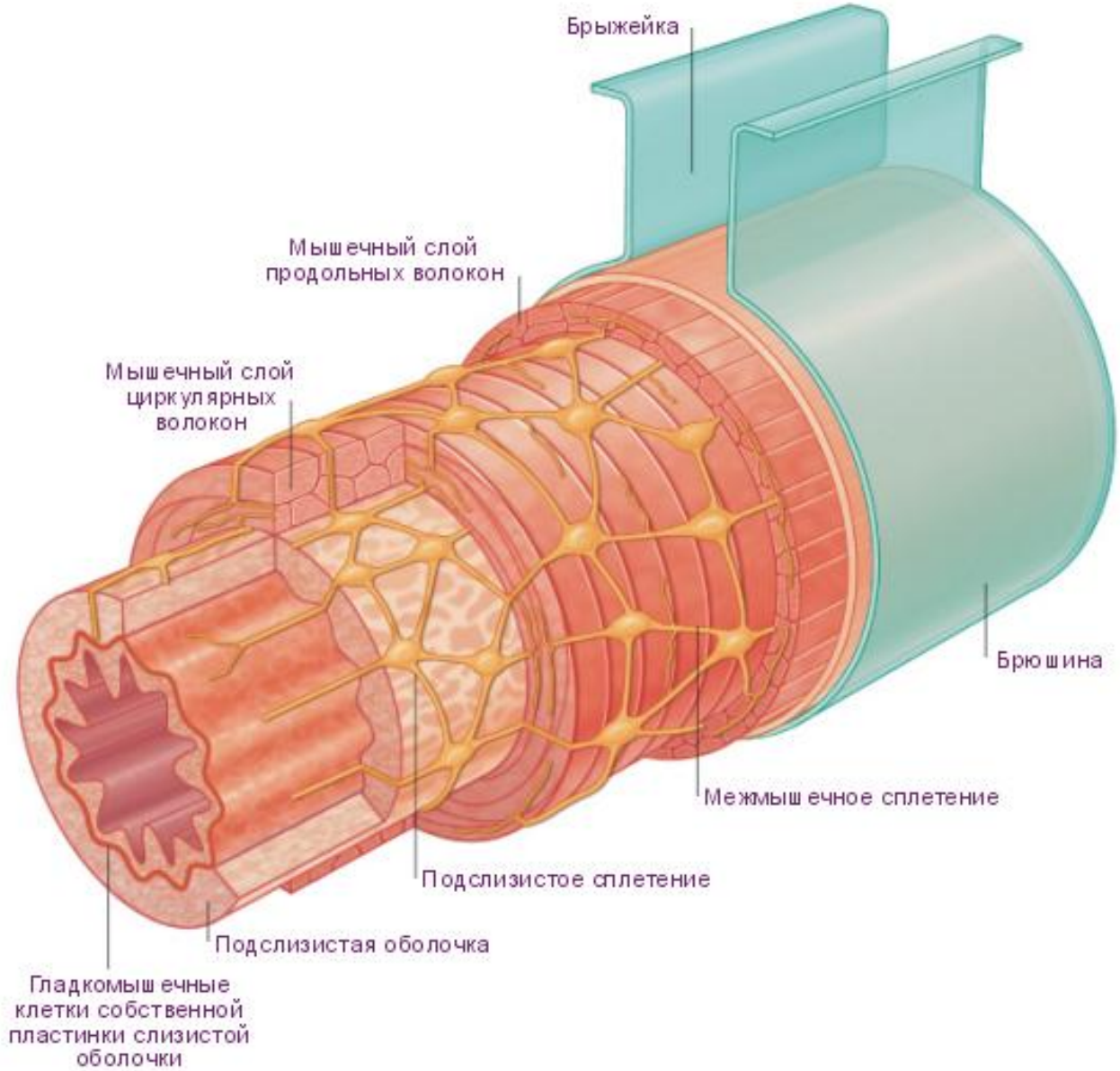

Кровоснабжение

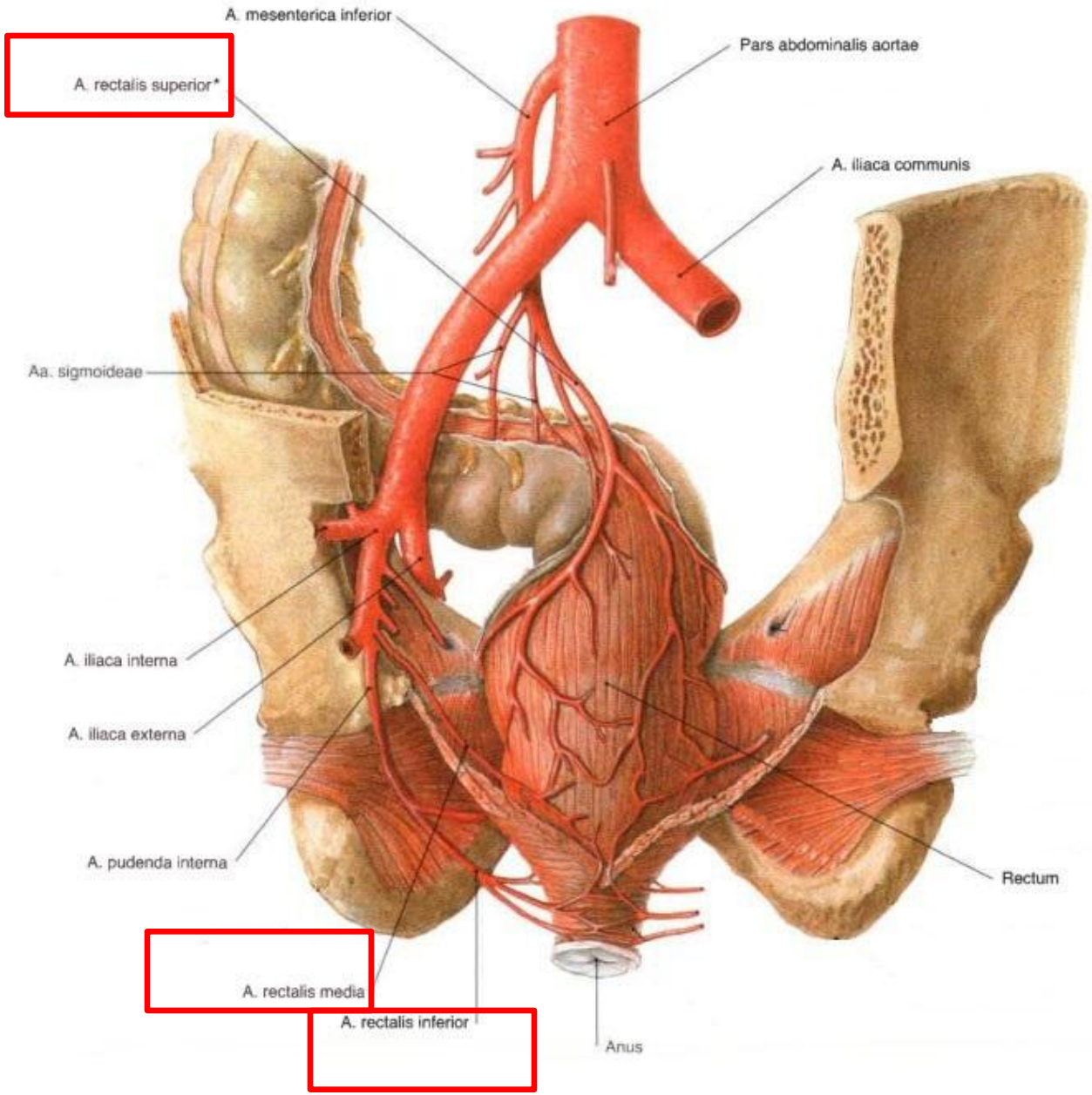

Венозный отток

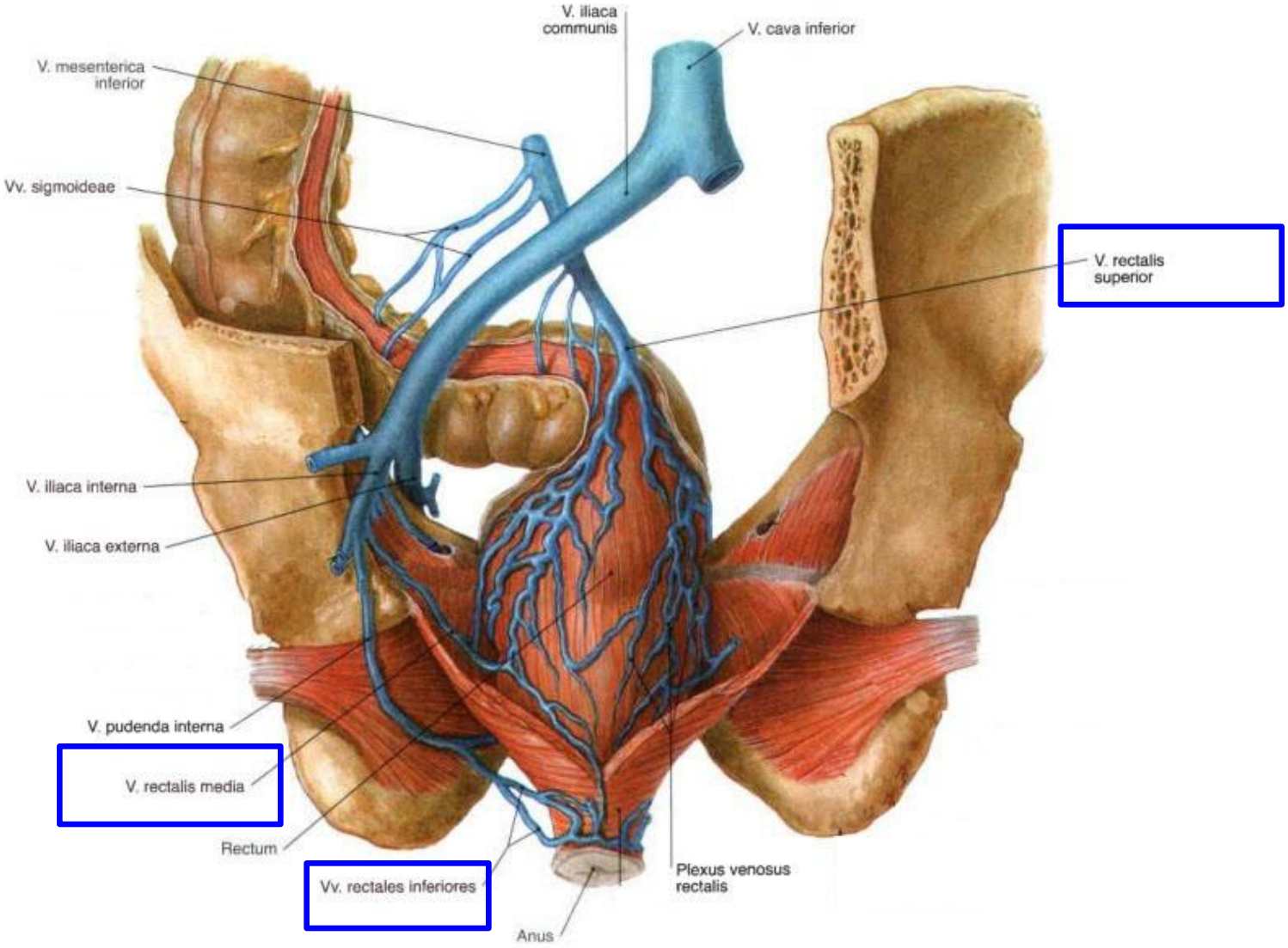

Иннервация

- Нижнее подчревное и прямокишечное сплетения *(симпатические и чувствительные волокна)*
- Тазовые внутренностные нервы *(парасимпатические волокна)*
- Половой нерв *(чувствительные волокна)*

Лимфоотток

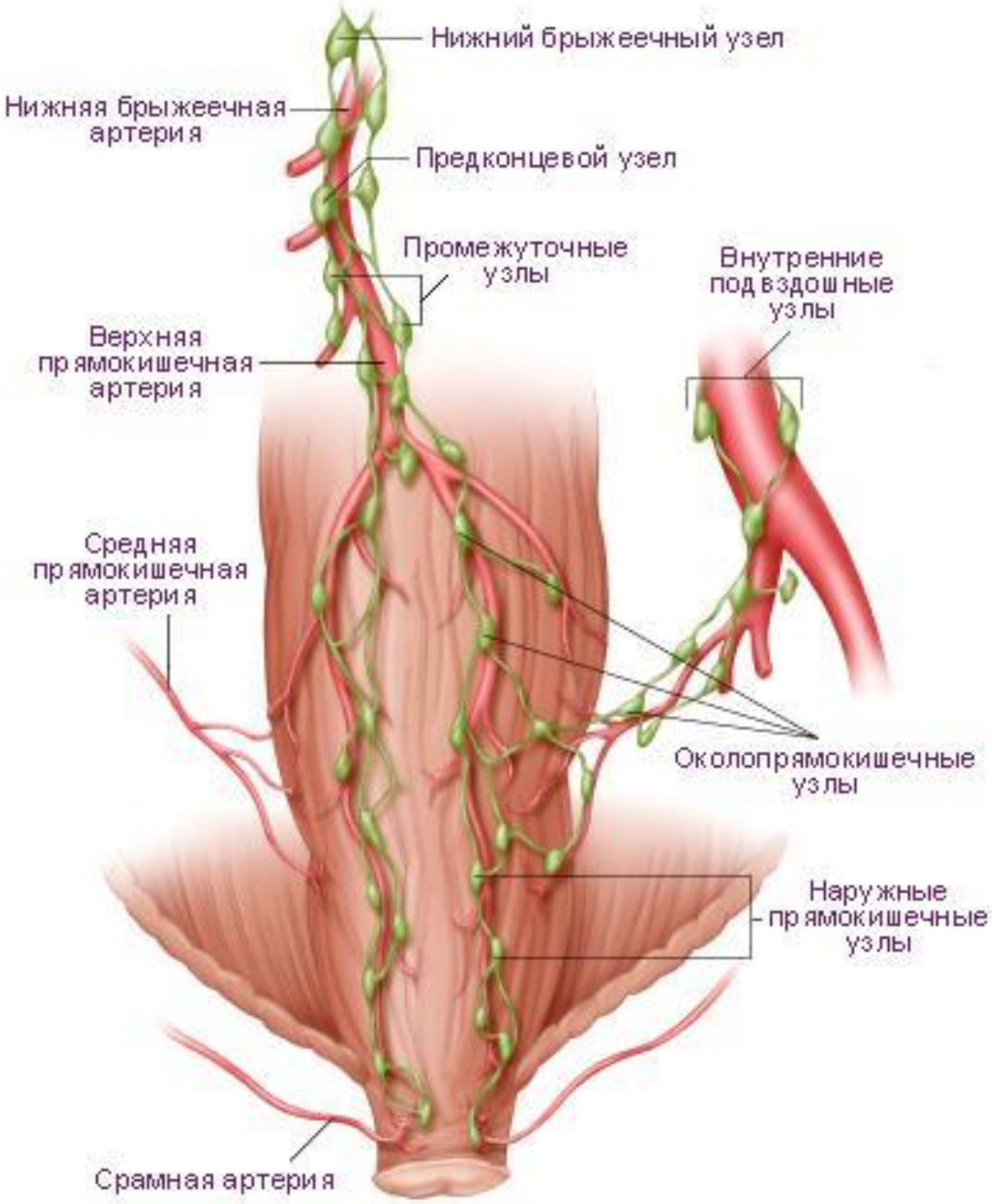
Нижний брыжеечный узел
Нижняя брыжеечная артерия
Предконцевой узел
Промежуточные узлы
Внутренние подвздошные узлы
Верхняя прямокишечная артерия
Средняя прямокишечная артерия
Околопрямокишечные узлы
Наружные прямокишечные узлы
Срамная артерия

Мочевой пузырь

Отношение к брюшине

Наполненный – мезоперитонеально

Пустой – экстраперитонеально

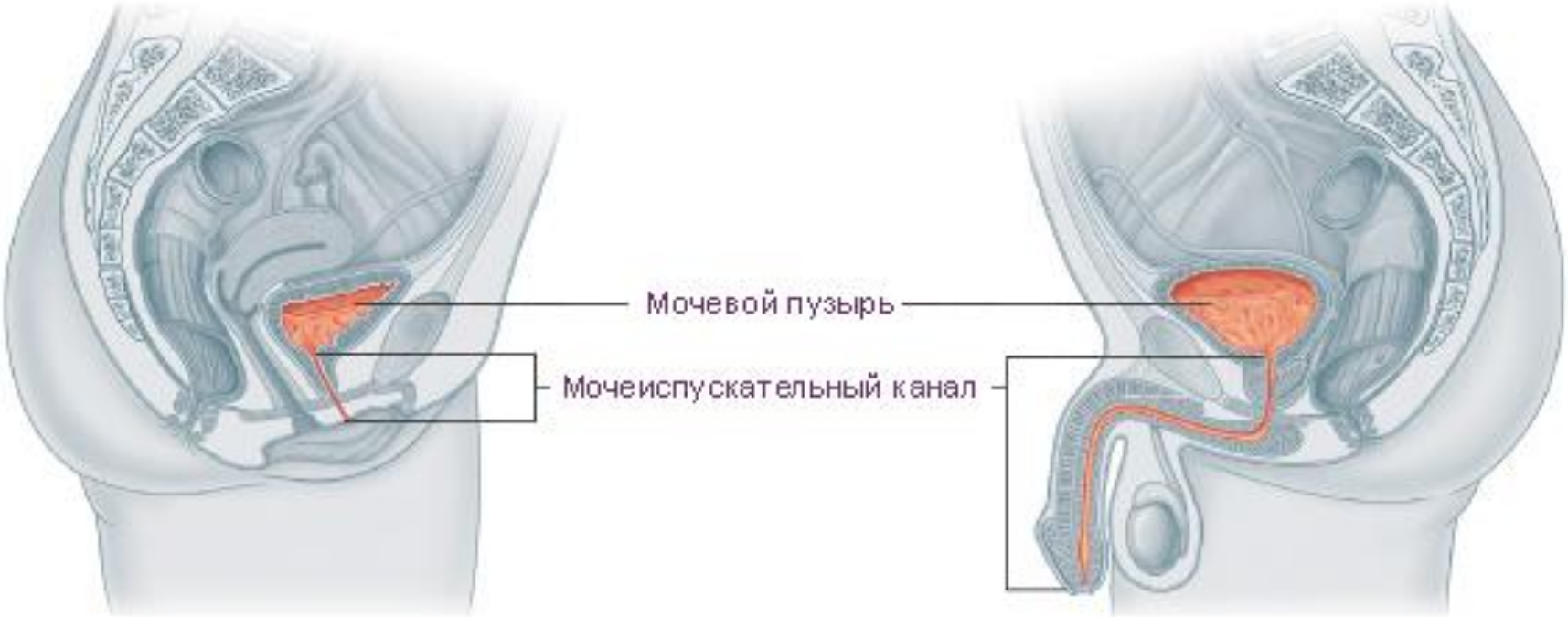

Синтопия

Спереди	С боков	Сзади дно мочевого пузыря	
		У мужчин	У женщин
Лобковые кости и симфиз (отделяется предпузырным и предбрюшинным пространствами)	• M. levator ani (отделяется боковым клетчаточным пространством таза) • Семявыносящий проток (у мужчин)	• Семенные пузырьки • Ампулы семявыносящих протоков • Мочеточники • Prostata • Иногда петли тонкой кишки, сигмовидная ободочная кишка	• Срастается с передней стенкой влагалища и шейки матки • При наполнении: петли тонкой кишки, сигмовидная ободочная кишка, пузырная поверхность тела матки.

Кровоснабжение	Венозный отток	Иннервация
❑ a. vesicales superior *(om a. umbilicalis)* ❑ vesicales inferior *(om a. Iliaca nterna)*	plexus vesicalis ⬇ vv. vesicales superior et inferior ⬇ v. iliaca interna	❑ Plexus hypogastricus inferior ❑ Plexus vesicalis

Матка

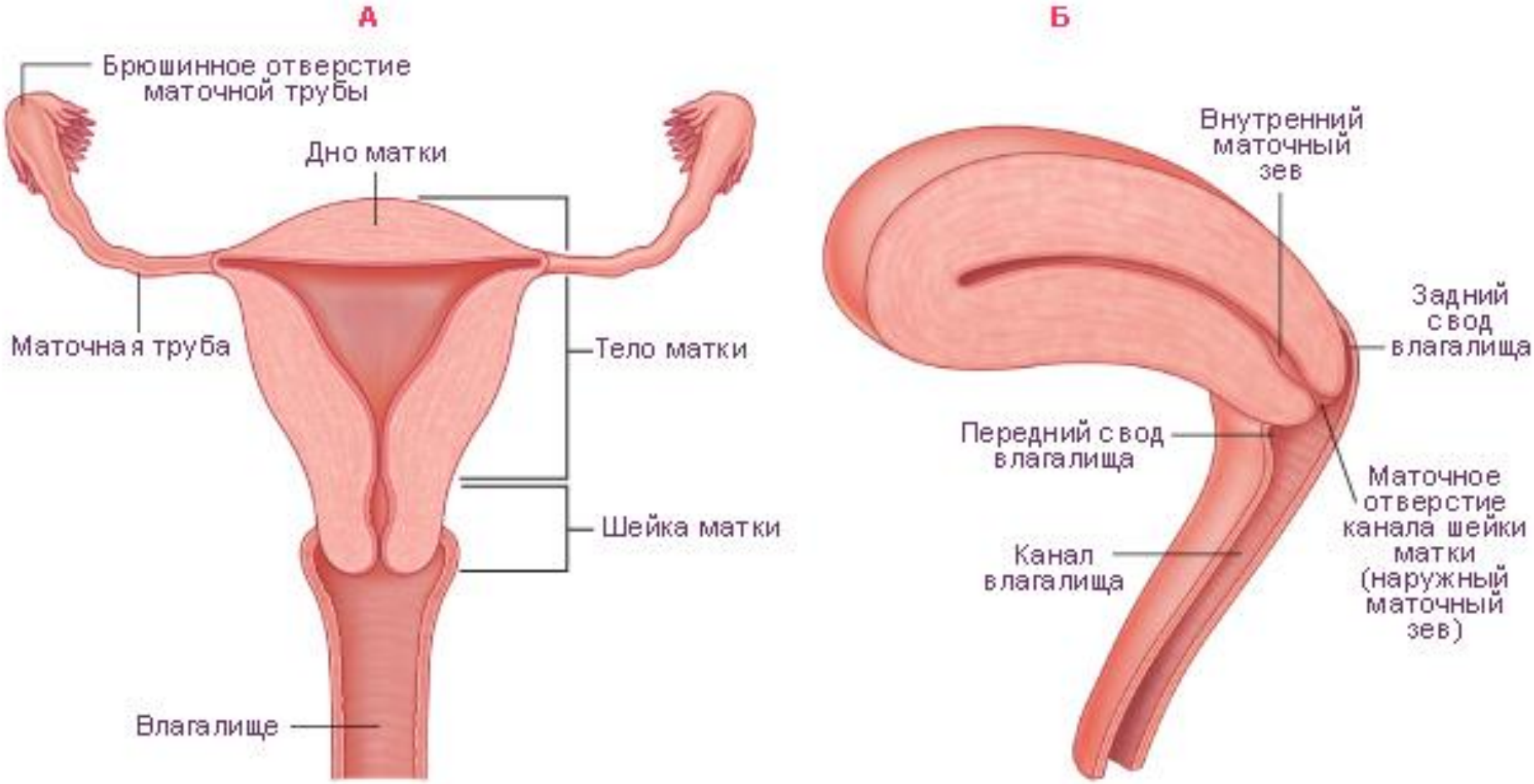
А
Брюшинное отверстие маточной трубы
Дно матки
Маточная труба
Тело матки
Шейка матки
Влагалище
Б
Внутренний маточный зев
Задний свод влагалища
Передний свод влагалища
Маточное отверстие канала шейки матки (наружный маточный зев)
Канал влагалища

Придатки матки

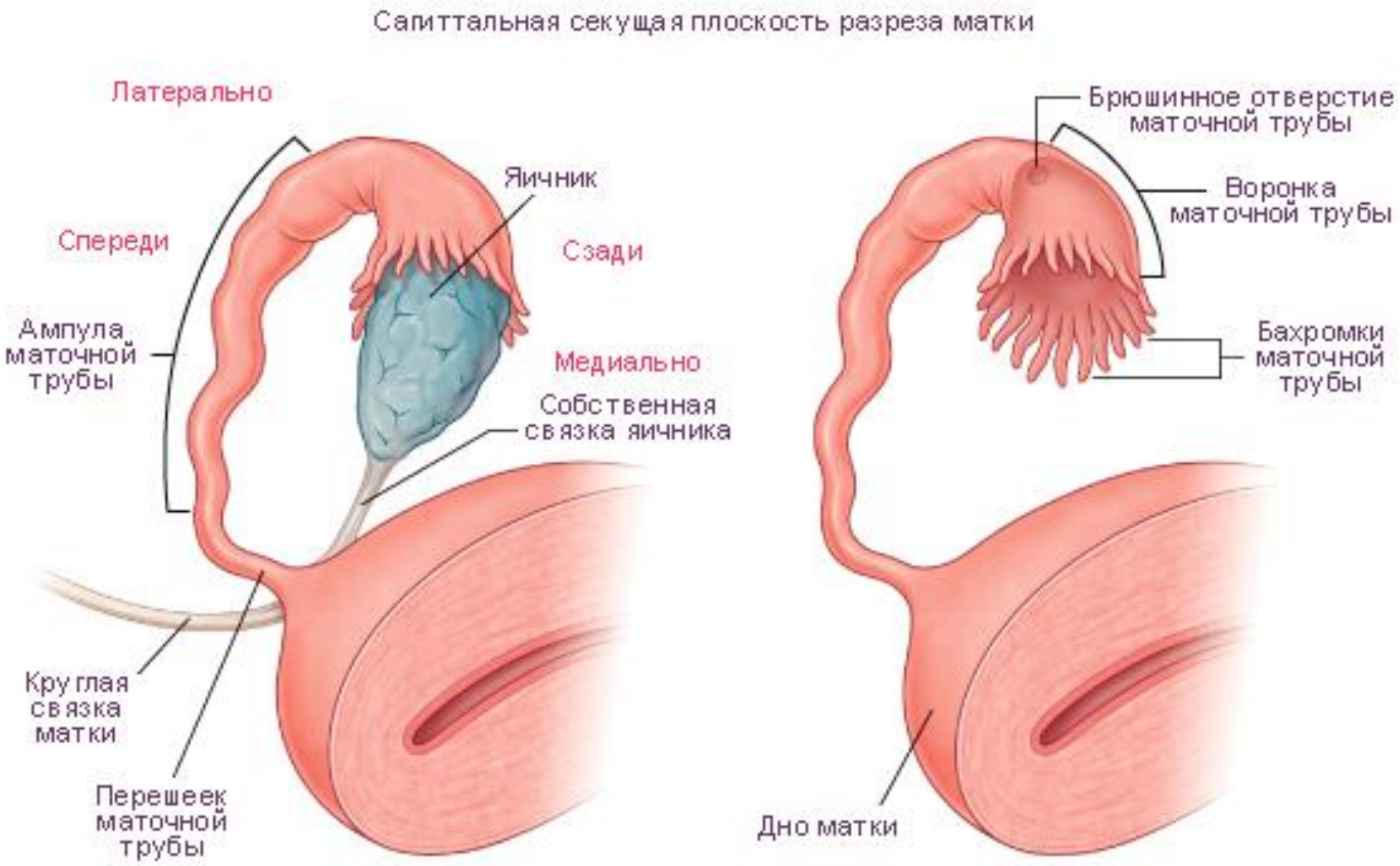

Отношение к брюшине

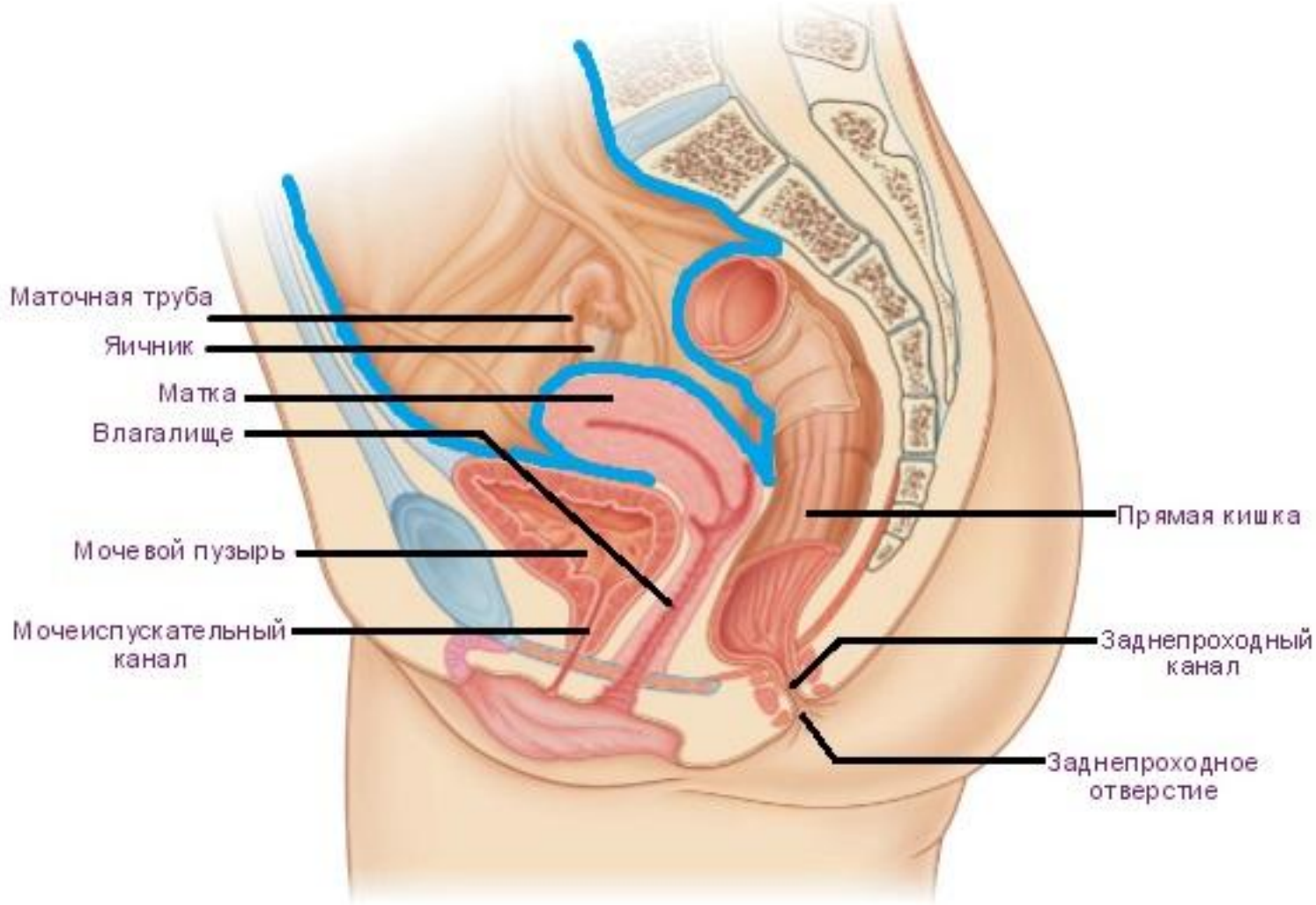

Синтопия

- Спереди и снизу – мочевой пузырь
- Сзади – прямая кишка
- Сверху – петли тонкой кишки, сигмовидная, а иногда и поперечная ободочная кишка.

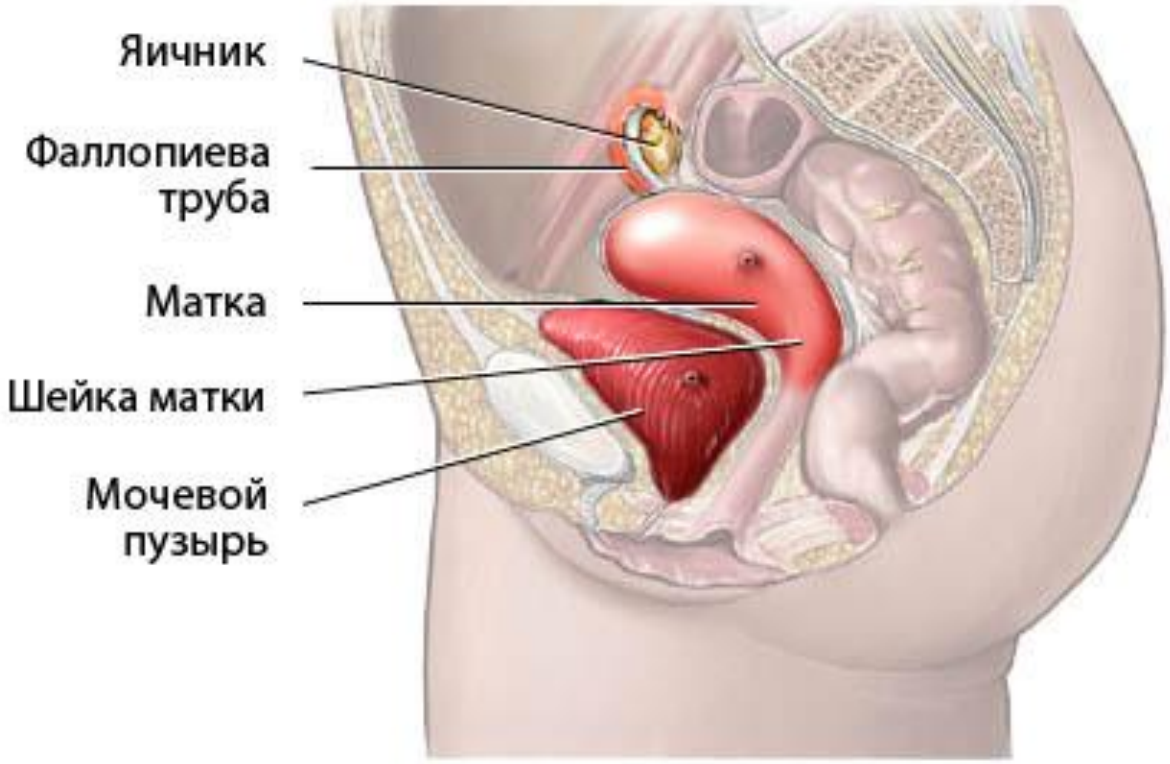

Варианты положения матки

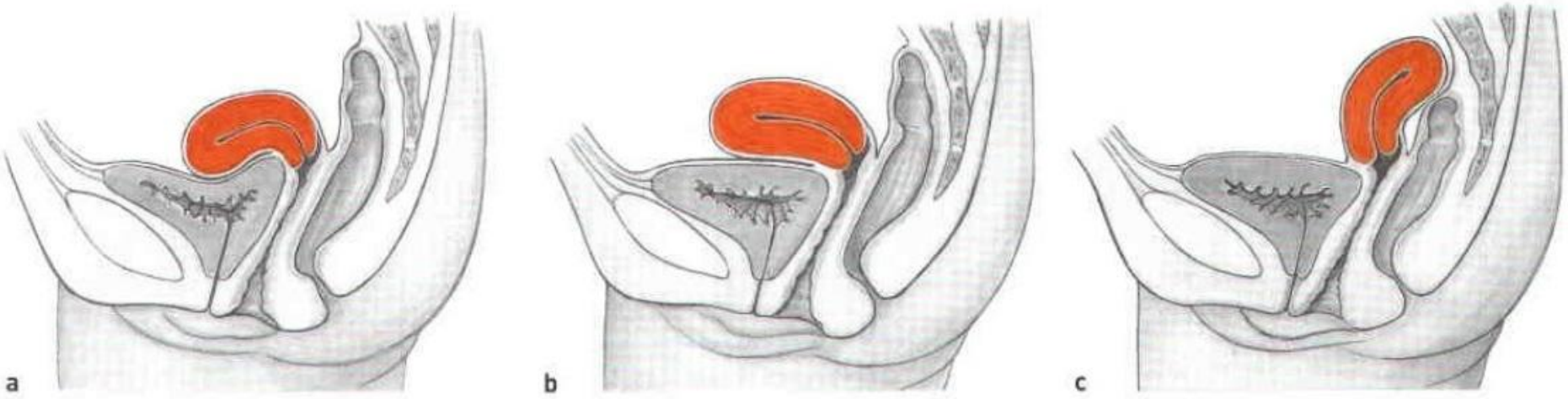

a Anteversion, anteflexion = normal position
b Anteversion, but no anteflexion
c Retroversion, retroflexion

Связки матки

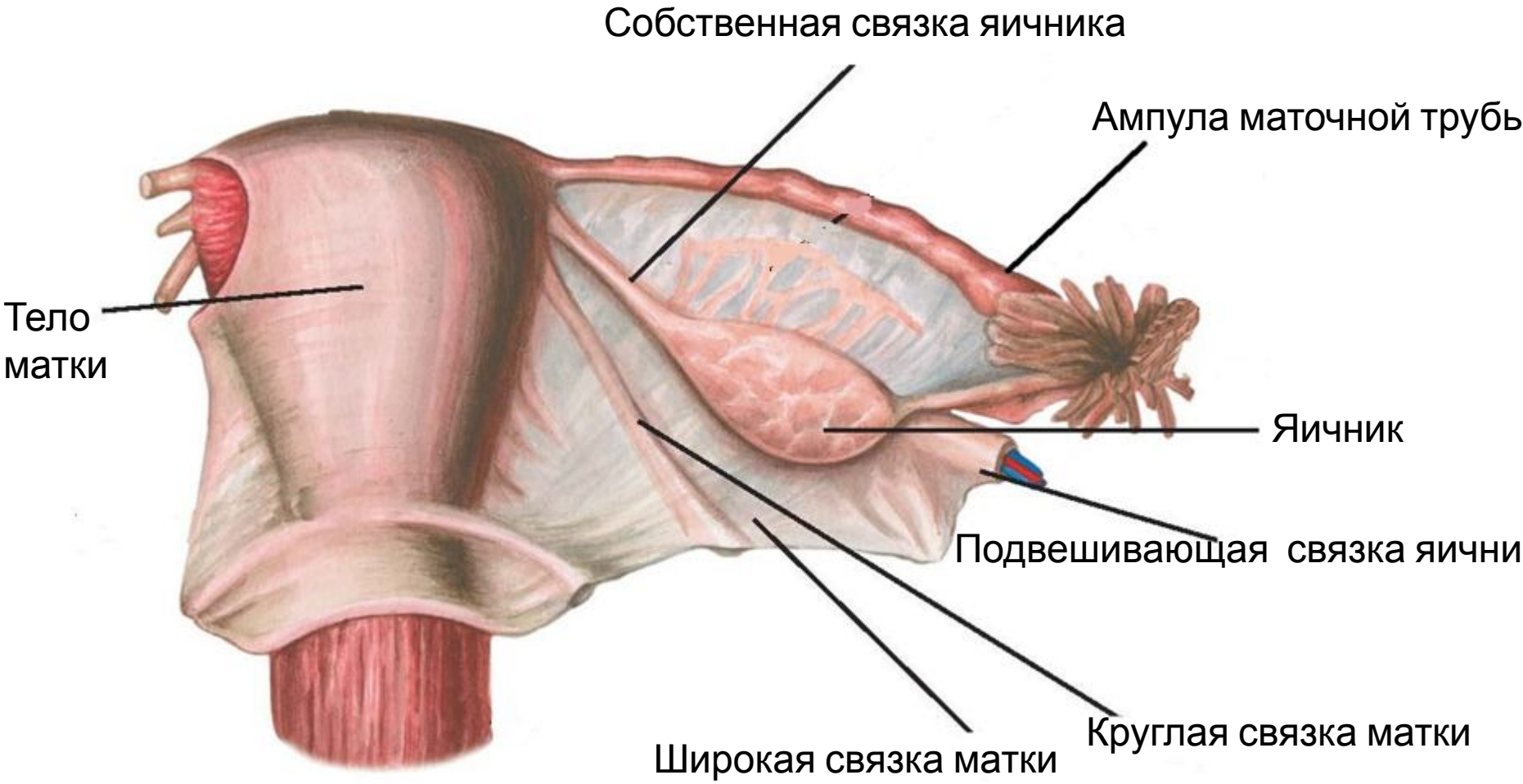

Кровоснабжение

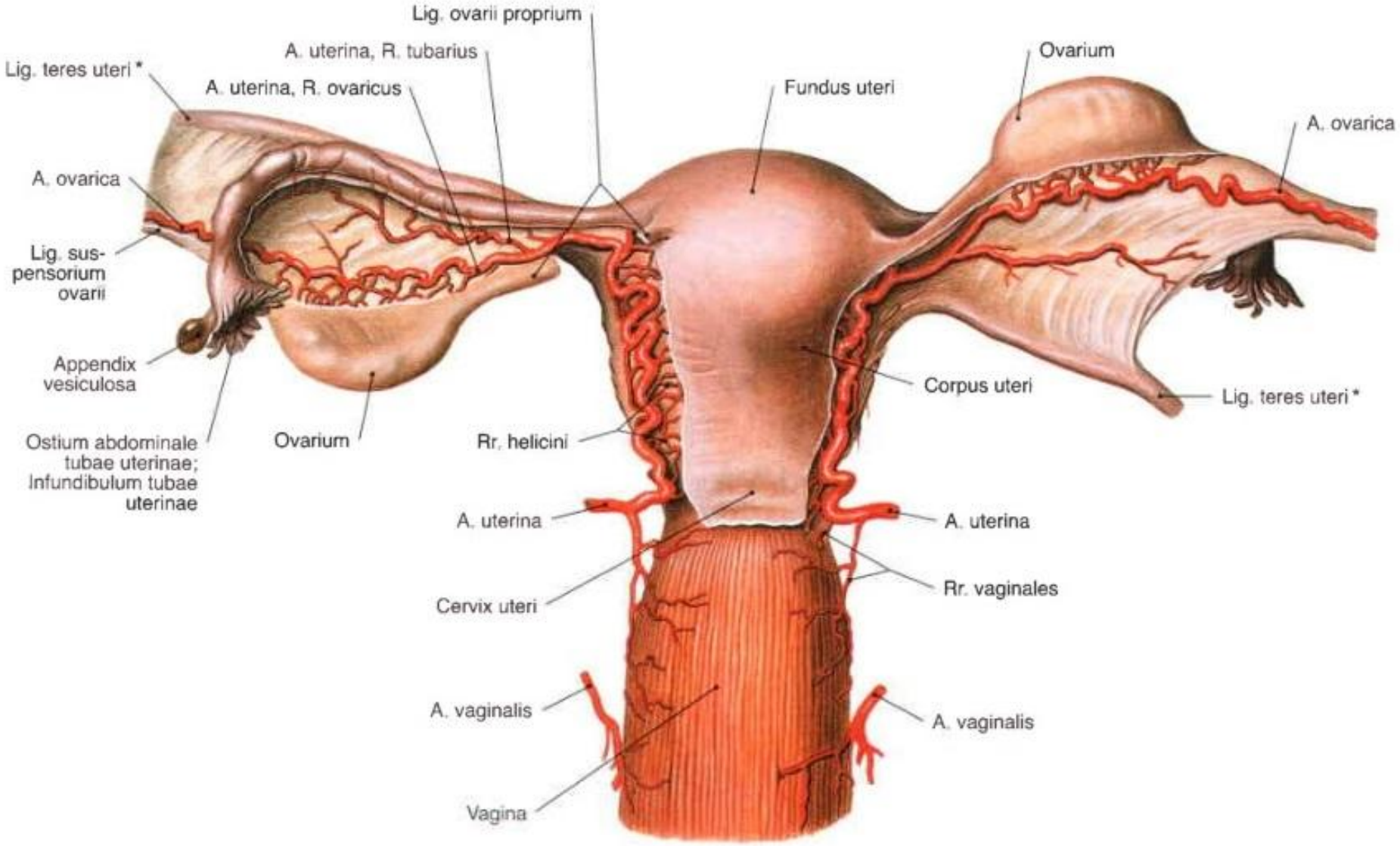

Отношение мочеточника к маточной артерии

- После прохождения мочеточником боковой стенки таза вперед и внутрь, он лежит в основании широкой связки и идет вместе с маточной артерией, затем подходит к шейке матки и на расстоянии 2—3 см от ее ребра перекрещивает маточную артерию, которая проходит над мочеточником.

- После перекреста с маточной артерией мочеточник идет кпереди и кнутри, минует шейку матки, соприкасаясь с передней стенкой влагалища, и входит в мочевой пузырь.

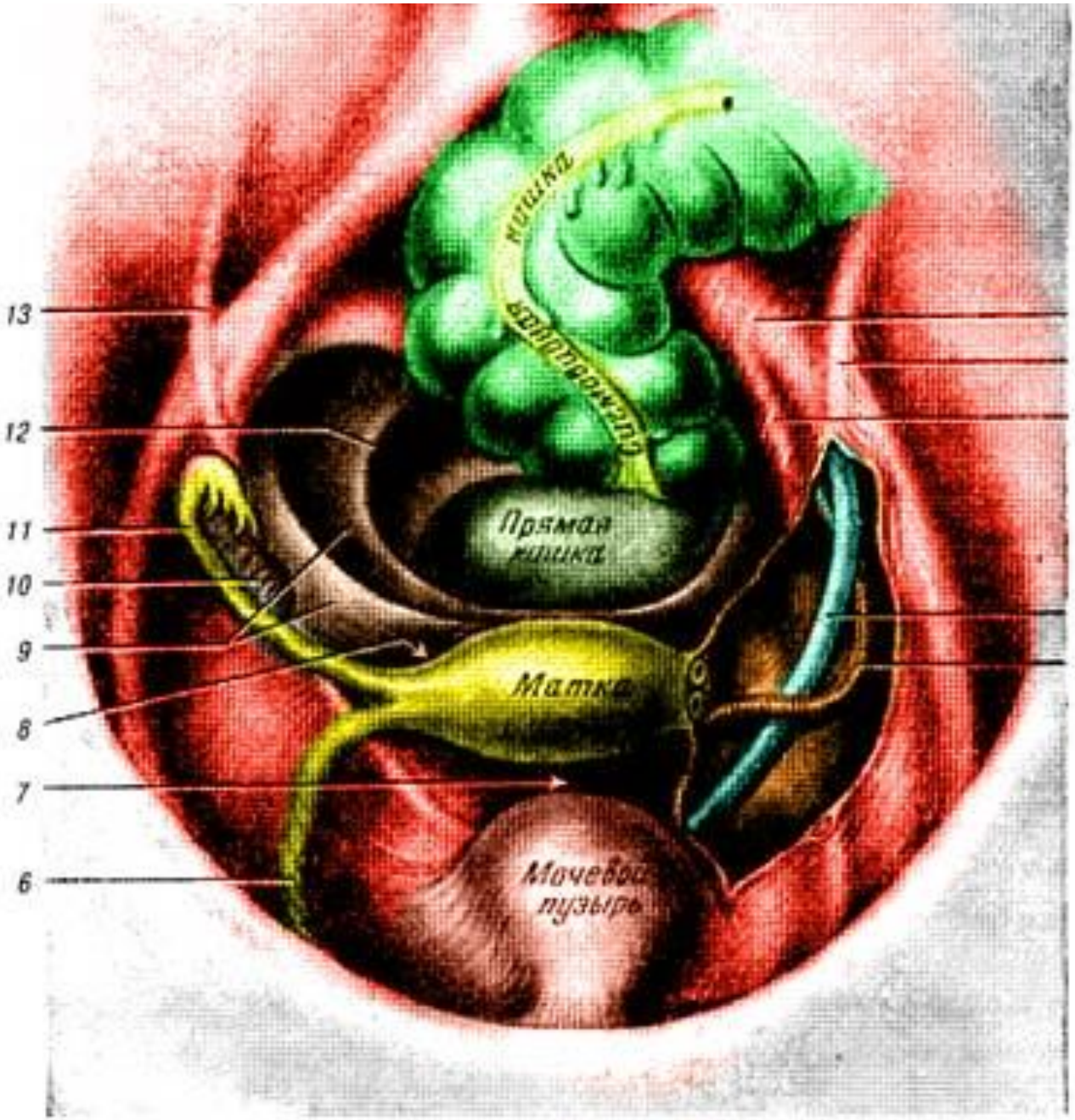
Ободочная кишка
Прямая кишка
Матка
Мочевой пузырь
1
2
3
4
5
6
6
7
9
10
11
12
13

Орган	Кровоснабж е-ние	Венозный отток	Иннервация	Лимфоотток
Матка	a. uterina	1) Plexus venosus uterinus ↓ vv. uterinae ↓ v. iliaca interna	Plexus uterovaginalis	- Внутренние подвздошны е - Крестцовые - Поясничные ЛУ
Маточная труба	- a. ovarica - rr. tubarius a. uterinae	2) vv. ovaricae ↓ v. cava inferior (справа) и v. renalis sinistra (слева)	- Plexus uterovaginalis - Plexus ovaricus	Поясничные ЛУ
Яичник	- a. ovarica - rr. ovarici a. uterinae		Plexus ovaricus	Поясничные ЛУ

Предстательная железа

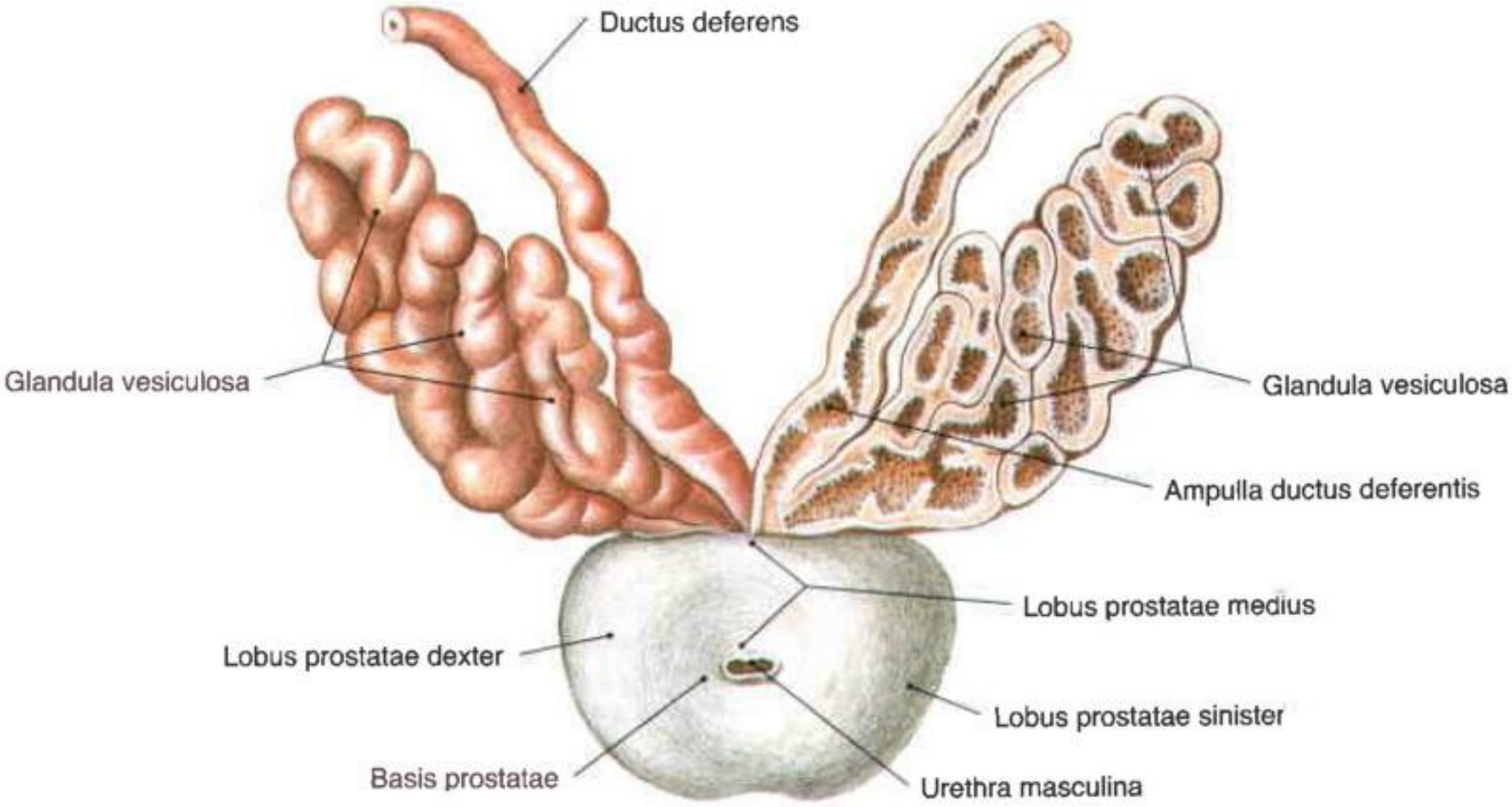

Синтопия

Передняя поверхность	Задняя поверхность	Нижне-латыральная поверхность	Вверху
Фиксирована к лобковым костям парной лобково-предстательной связкой	❑ Прилегает к передней стенке прямой кишки ❑ У основания железы – семенные пузырьки, семявыбрасывающие протоки	M. levator ani	Основание железы срастается с шейкой мочевого пузыря

Орган	Иннервация	Кровоснабжение	Венозный отток	Лимфоотток
Простата	▪ Plexus prostaticus ▪ nn. splanchnici pelvini	▪ aa. vesicales inferiores ▪ aa. rectales mediae	Plexus venosus prostaticus ↓ vv. vesicales inferiores ↓ v. iliaca interna	Внутренние подвздошные Крестцовые ЛУ
Семенные пузырьки	▪ Plexus hypogastricus inferior ▪ nn. splanchnici pelvini			
Семявыносящий проток		a. ductus deferentis	v. ductus deferentis ↓ v. iliaca interna	Наружные подвздошные ЛУ

Топография промежности

Промежность – это комплекс мягких тканей, закрывающих выход из полости малого таза.

В функциональном отношении самая важная часть этого комплекса – мышцы.

Мышцы промежности по расположению

- **Мочеполовая область**
  - **Поверхностные**
    - m.transversus perinei superficialis
    - m.ichiocavernosus
    - m.bulbospongiosus
  - **Глубокие**
    - m.transversus perinei profundus
    - m.spincter urethrae
- **Тазовая область**
  - **Поверхностные**
    - m.spincter ani externus
  - **Глубокие**
    - m.coccygeus
    - m.levator ani

Топография женской промежности

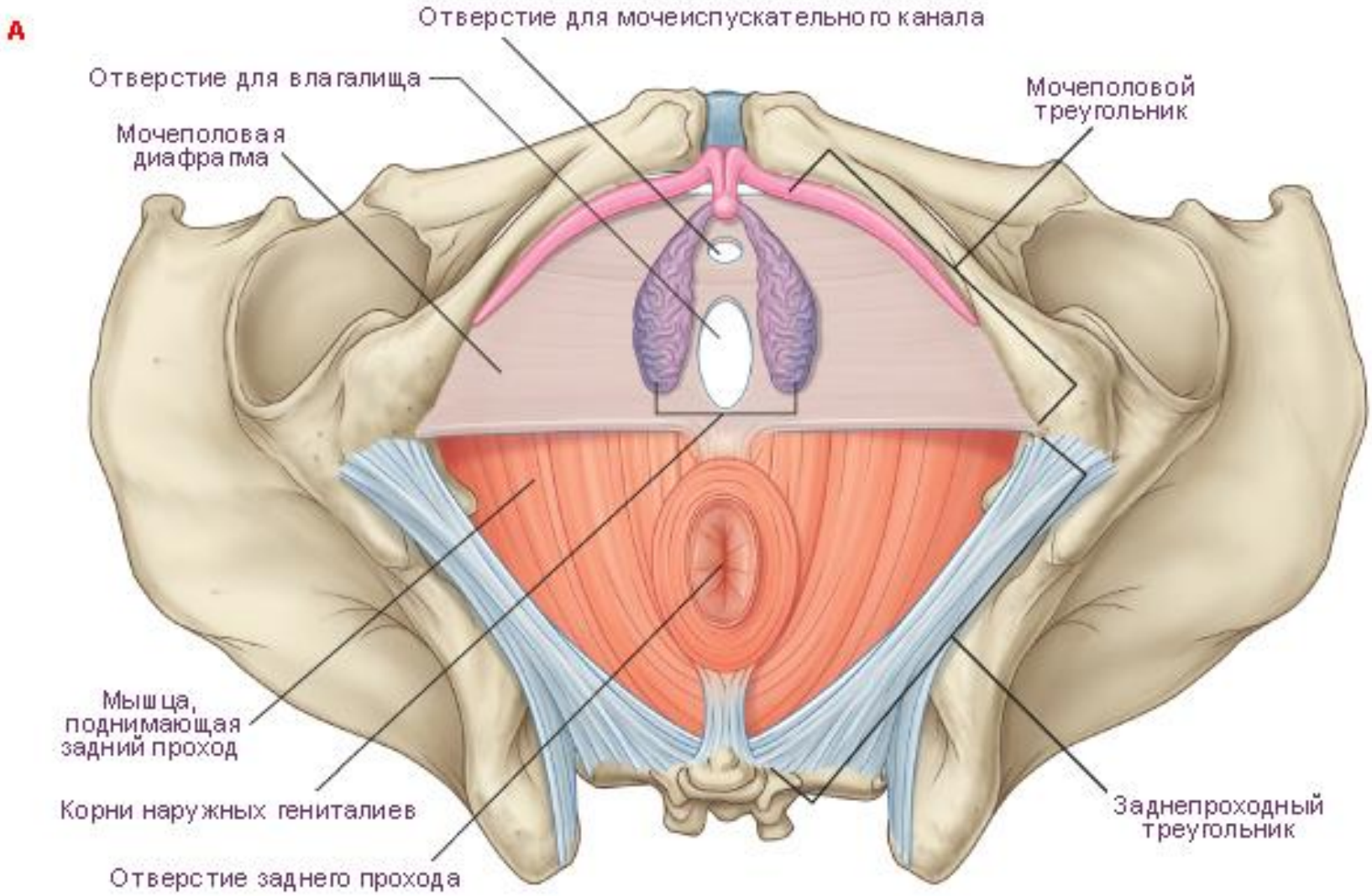

Поверхностные

Глубокие

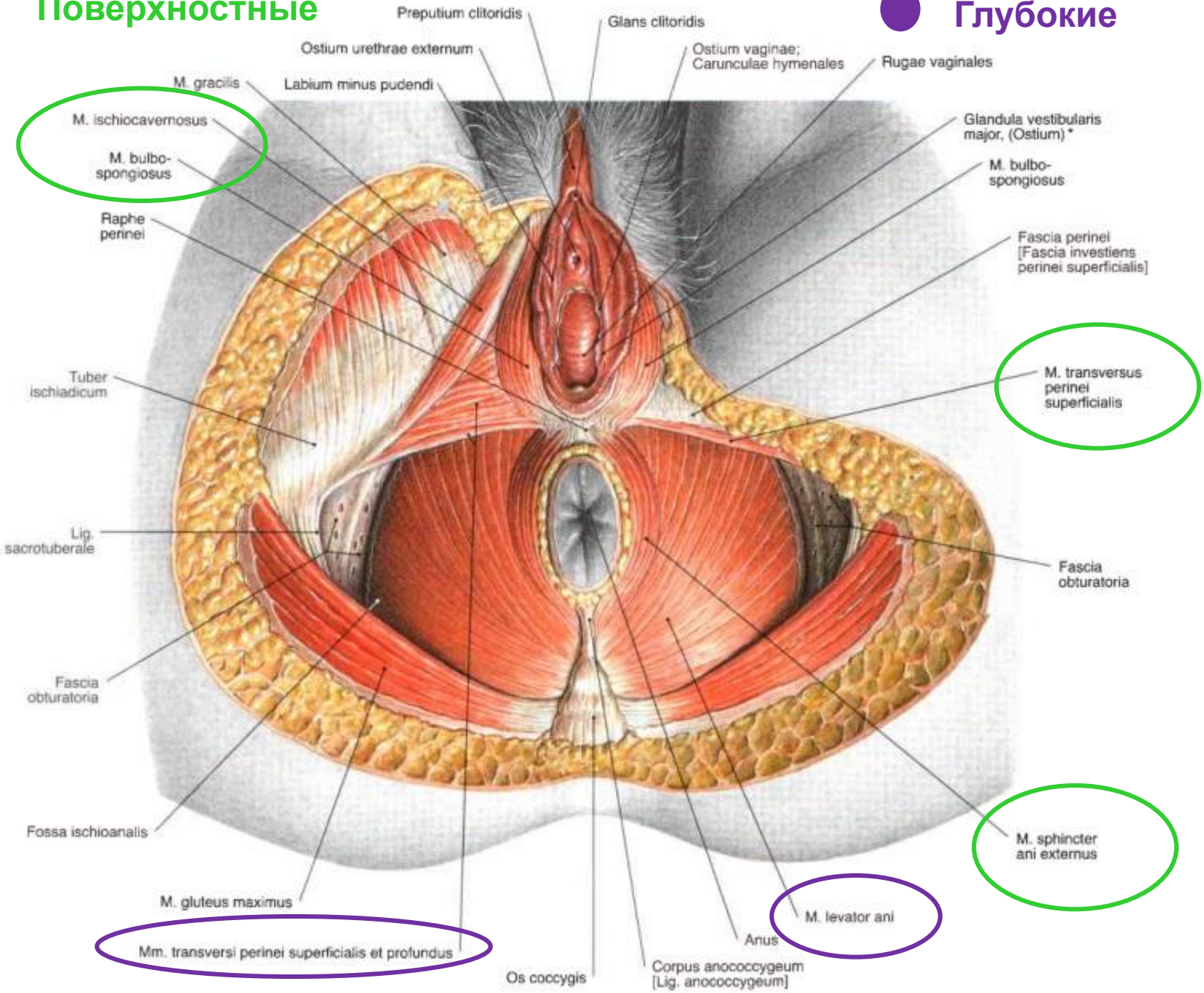

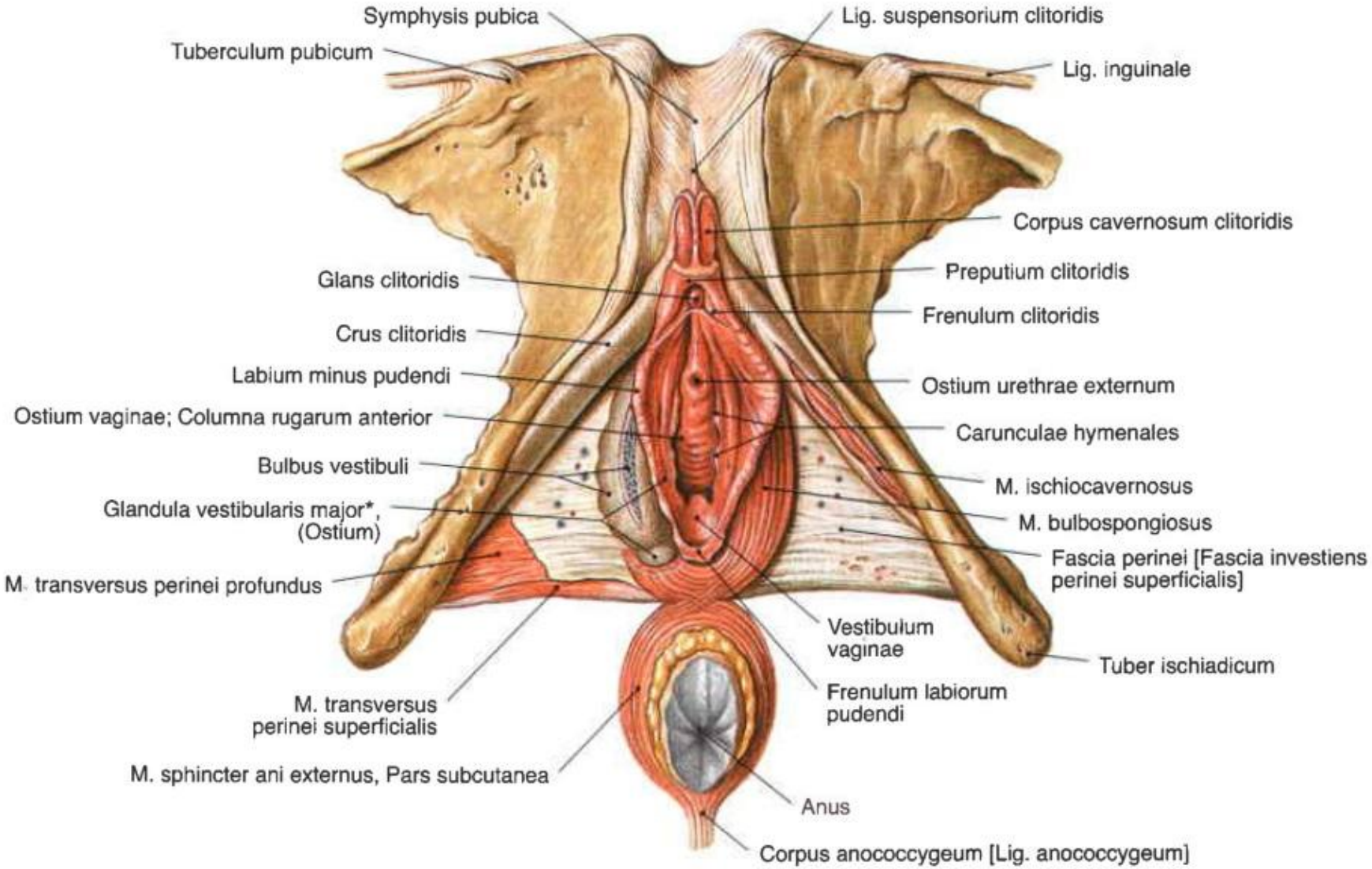
Symphysis pubica
Tuberculum pubicum
Lig. suspensorium clitoridis
Lig. inguinale
Corpus cavernosum clitoridis
Glans clitoridis
Preputium clitoridis
Frenulum clitoridis
Crus clitoridis
Labium minus pudendi
Ostium urethrae externum
Ostium vaginae; Columna rugarum anterior
Carunculae hymenales
Bulbus vestibuli
M. ischiocavernosus
Glandula vestibularis major*, (Ostium)
M. bulbospongiosus
Fascia perinei [Fascia investiens perinei superficialis]
M. transversus perinei profundus
Vestibulum vaginae
Tuber ischiadicum
Frenulum labiorum pudendi
M. transversus perinei superficialis
M. sphincter ani externus, Pars subcutanea
Anus
Corpus anococcygeum [Lig. anococcygeum]

Топография мужской промежности

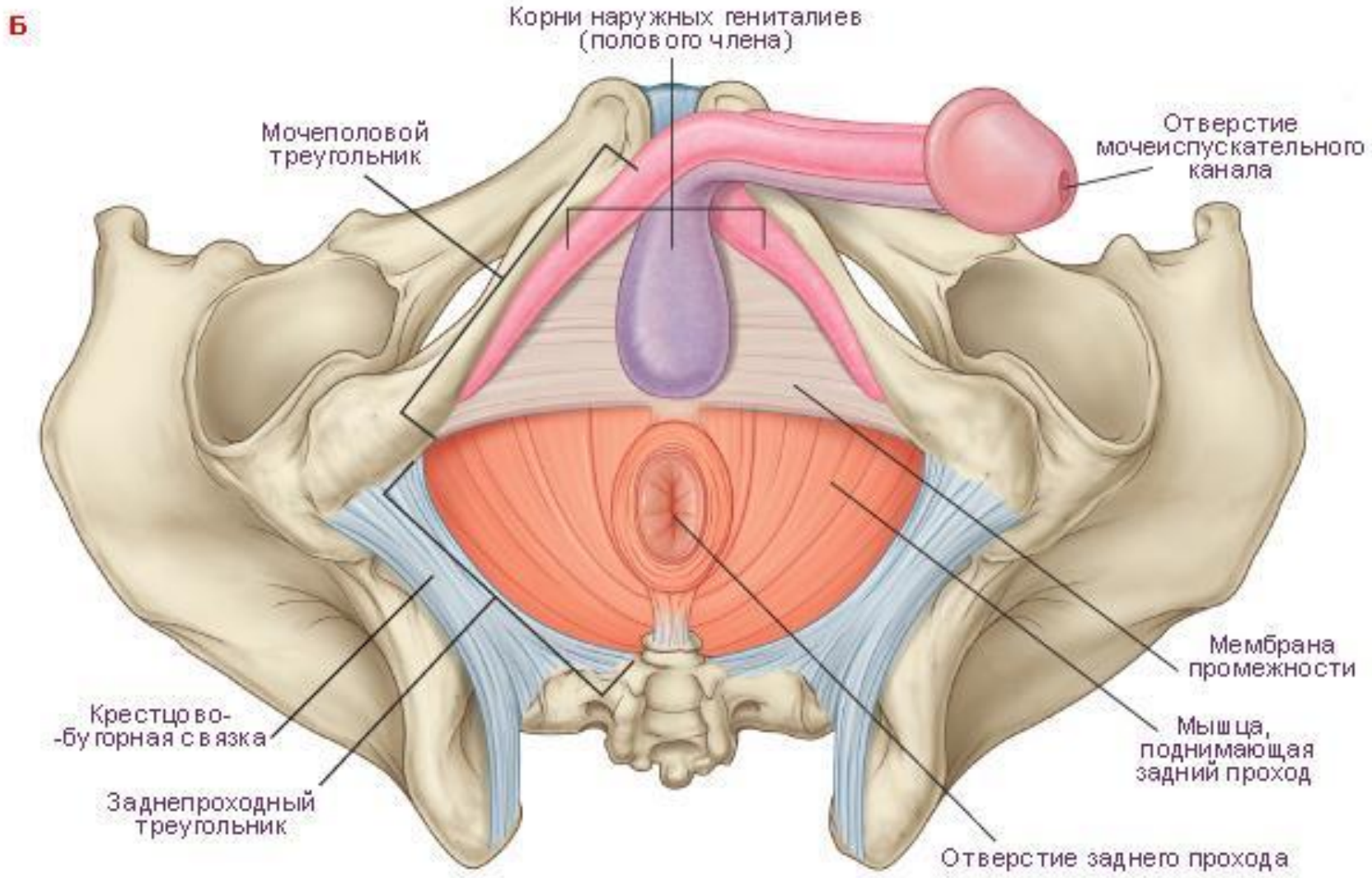

Поверхностные

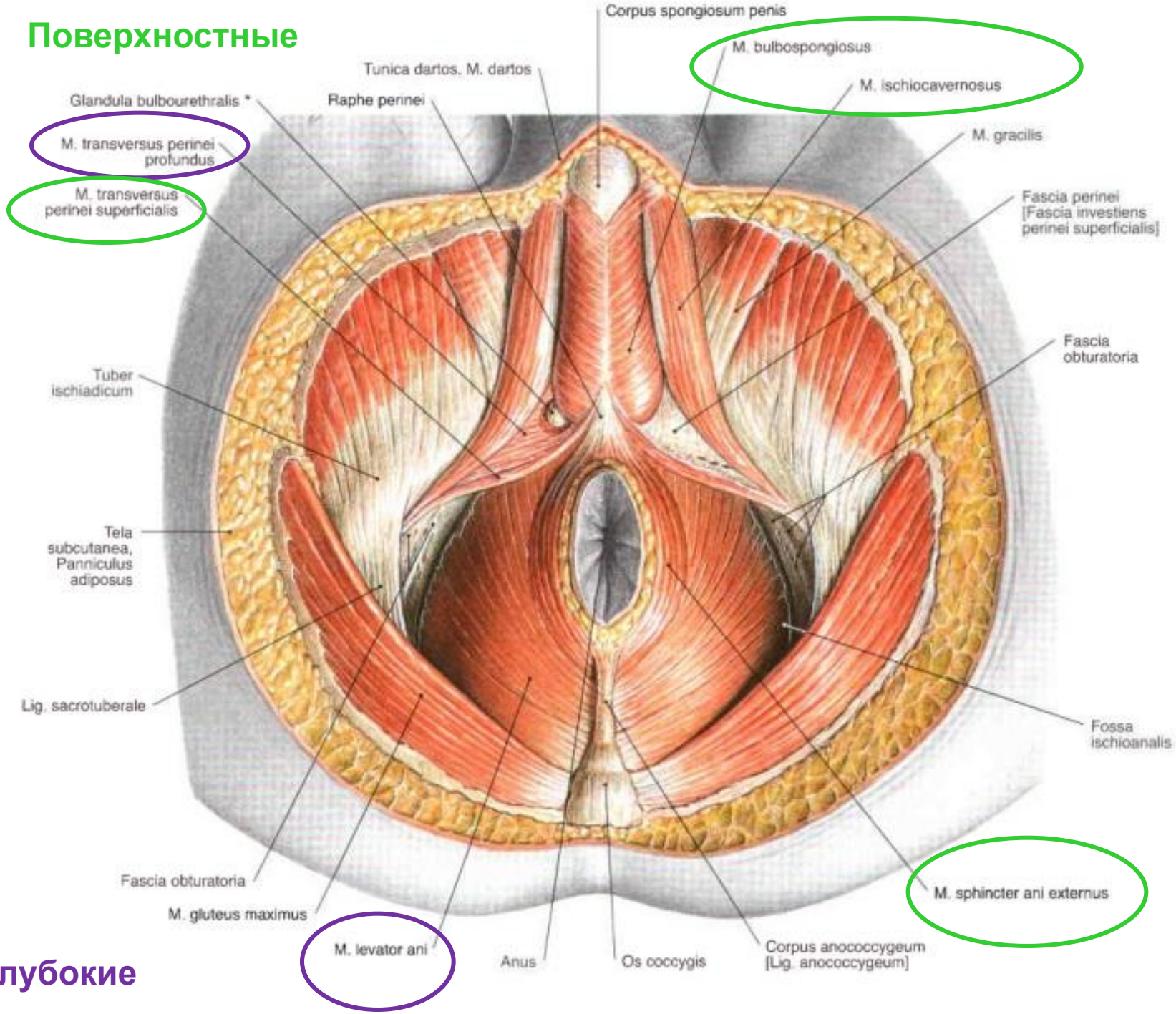

Глубокие

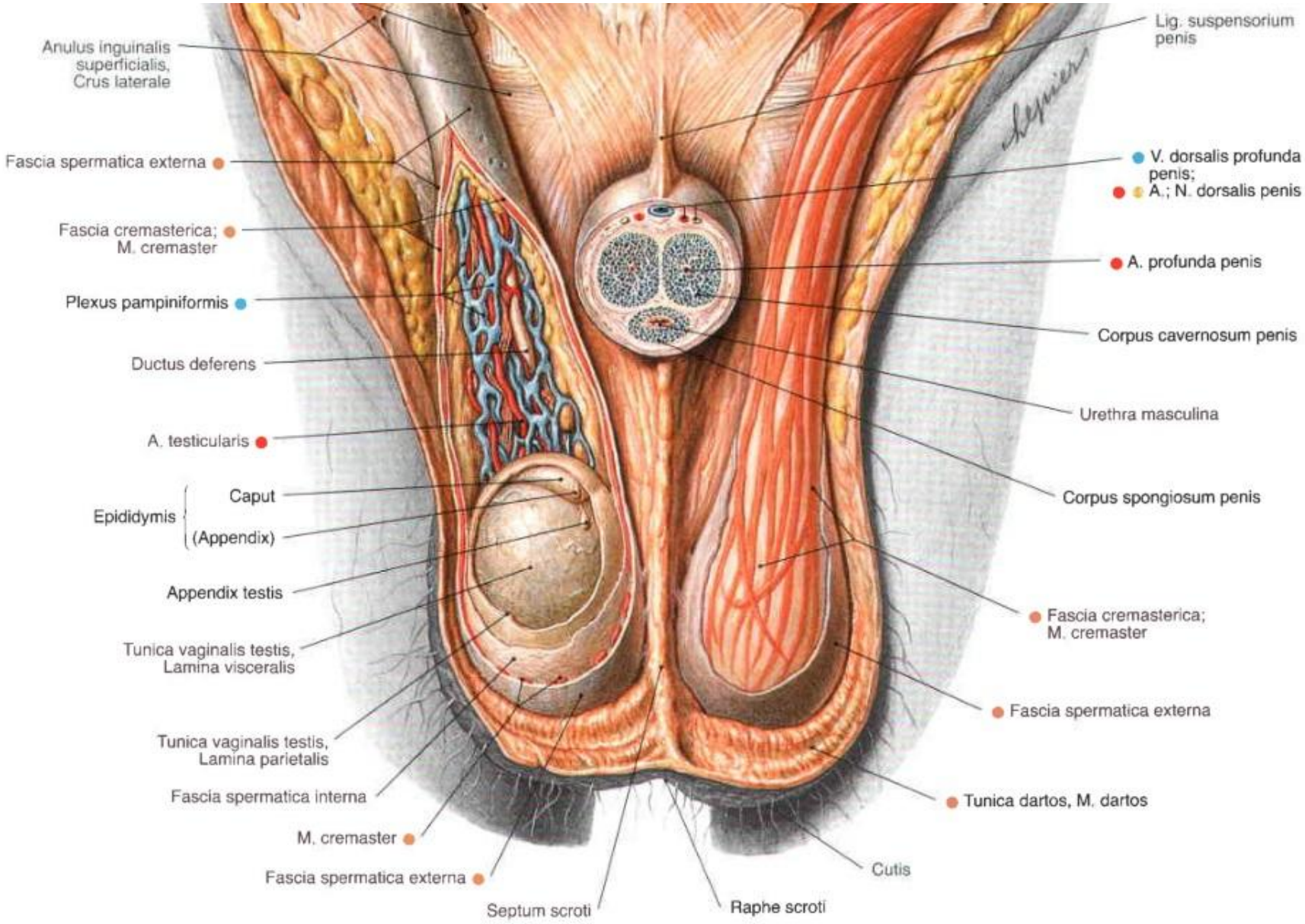
Anulus inguinalis superficialis, Crus laterale
Fascia spermatica externa
Fascia cremasterica; M. cremaster
Plexus pampiniformis
Ductus deferens
A. testicularis
Epididymis
Caput
(Appendix)
Appendix testis
Tunica vaginalis testis, Lamina visceralis
Tunica vaginalis testis, Lamina parietalis
Fascia spermatica interna
M. cremaster
Fascia spermatica externa
Septum scroti
Raphe scroti
Cutis
Tunica dartos, M. dartos
Fascia spermatica externa
Fascia cremasterica; M. cremaster
Corpus spongiosum penis
Urethra masculina
Corpus cavernosum penis
A. profunda penis
V. dorsalis profunda penis;
A.; N. dorsalis penis
Lig. suspensorium penis

Оболочки яичка

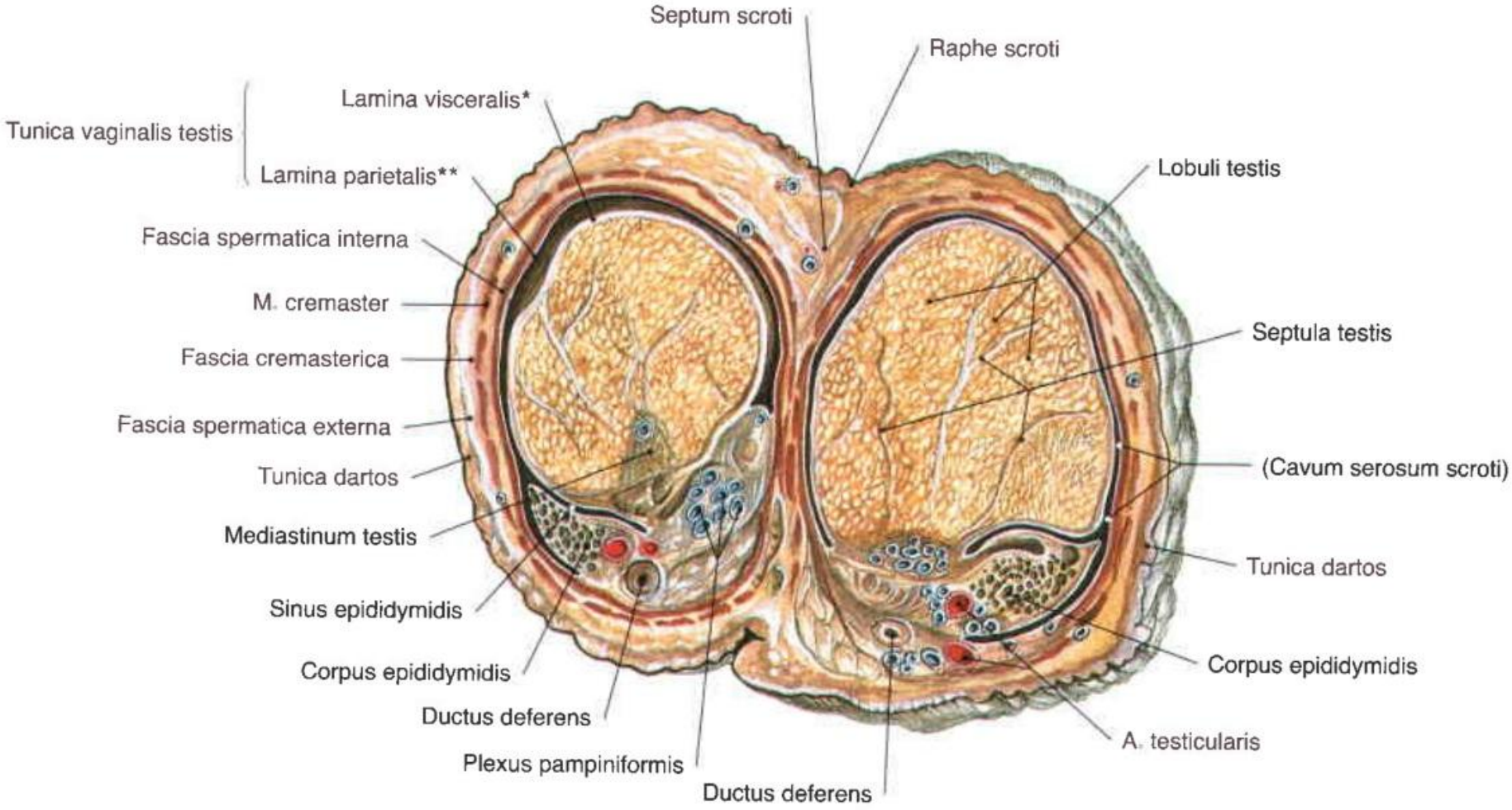

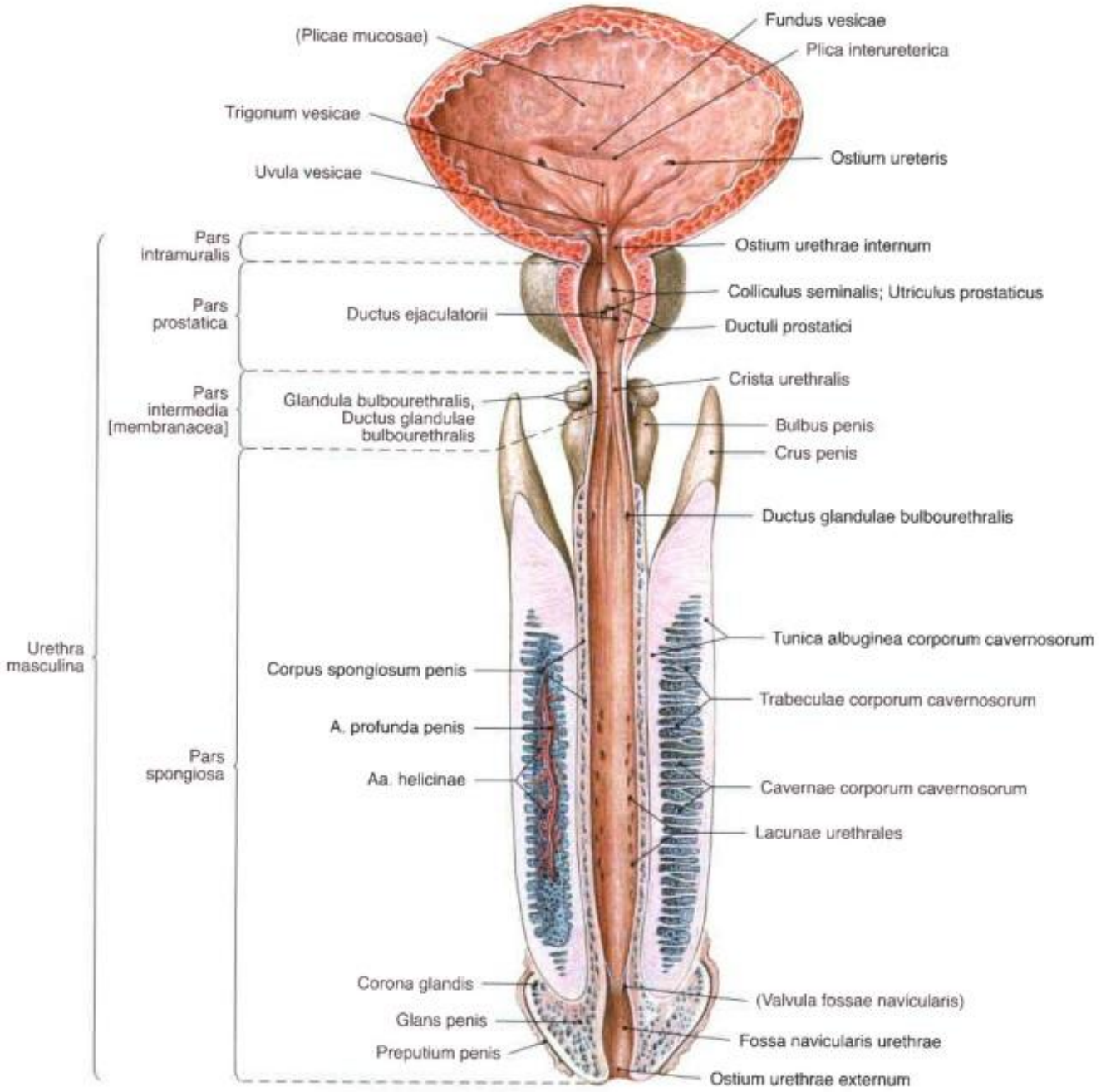
(Plicae mucosae)
Fundus vesicae
Plica interureterica
Trigonum vesicae
Ostium ureteris
Uvula vesicae
Pars intramuralis
Ostium urethrae internum
Pars prostatica
Colliculus seminalis; Utriculus prostaticus
Ductus ejaculatorii
Ductuli prostatici
Crista urethralis
Pars intermedia [membranacea]
Glandula bulbourethralis, Ductus glandulae bulbourethralis
Bulbus penis
Crus penis
Ductus glandulae bulbourethralis
Urethra masculina
Tunica albuginea corporum cavernosorum
Corpus spongiosum penis
Trabeculae corporum cavernosorum
A. profunda penis
Pars spongiosa
Aa. helicinae
Cavernae corporum cavernosorum
Lacunae urethrales
Corona glandis
(Valvula fossae navicularis)
Glans penis
Fossa navicularis urethrae
Preputium penis
Ostium urethrae externum

Операции на органах малого таза

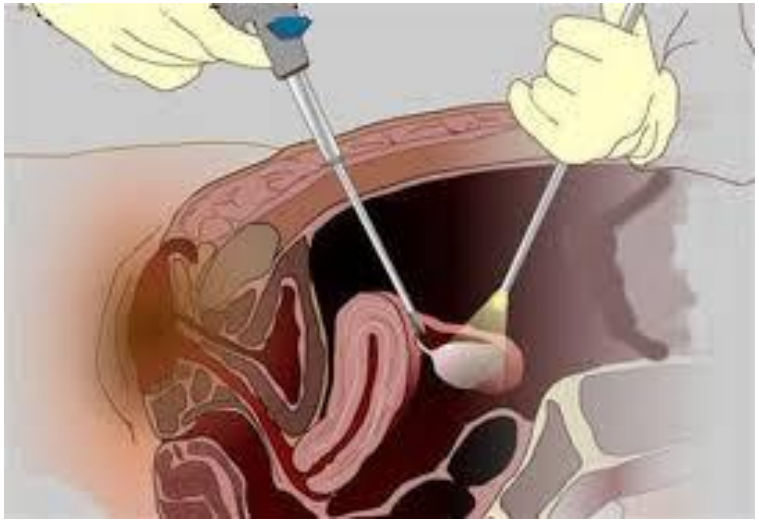

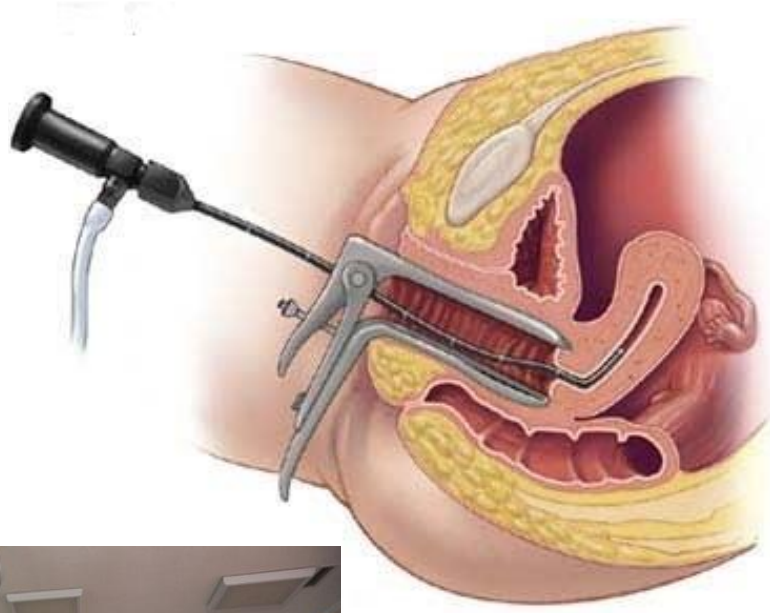

Блокада по Школьникову-Селиванову

Показания: при закрытых и открытых переломах костей таза с повреждением и без повреждения внутренних органов.

Положение больного: на спине.

Техника выполнения: на 1 см кнутри от передней верхней ости под вздошной кости, скользя по ее внутренней поверхности в направлении вниз и кпереди.

На глубине 12—14 см конец иглы упирается в ямку подвздошной кости, куда и вводят 200—300 мл 0,25% раствора новокаина.

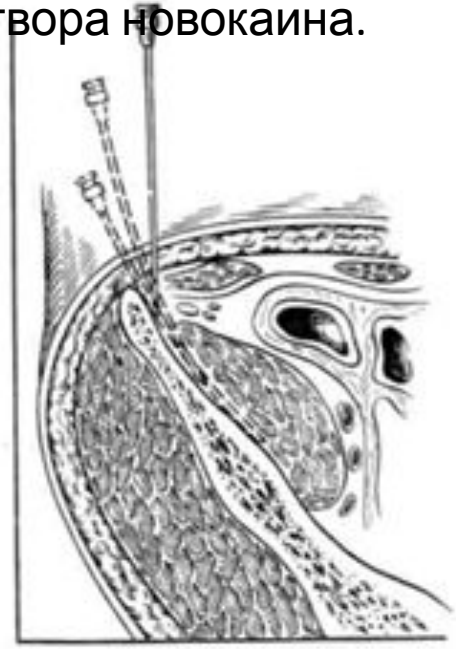

Оперативное лечение острых парапроктитов

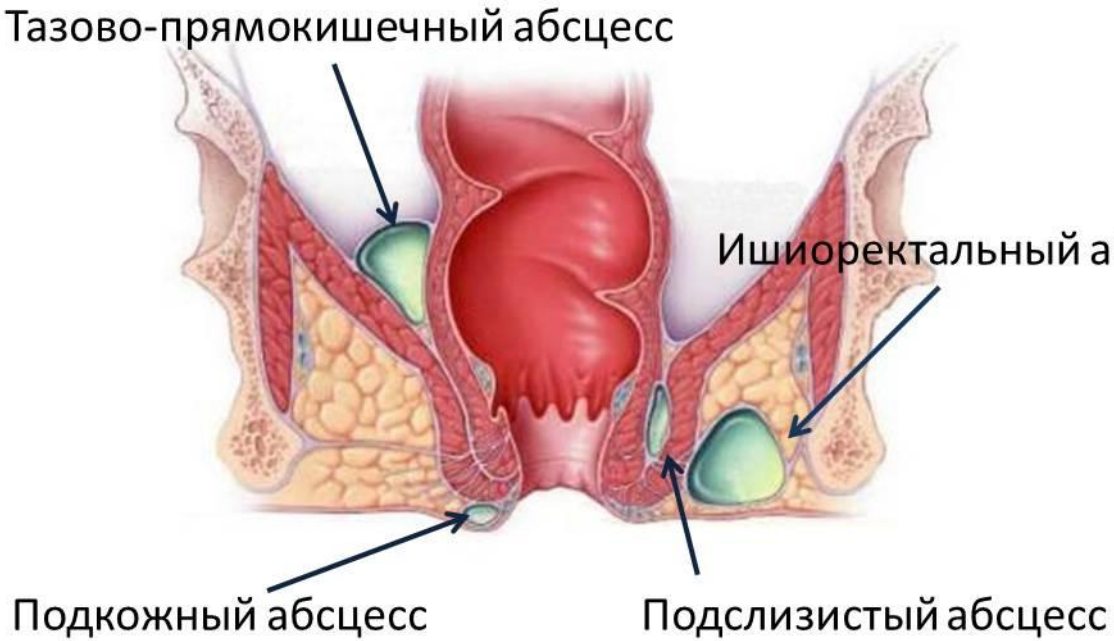

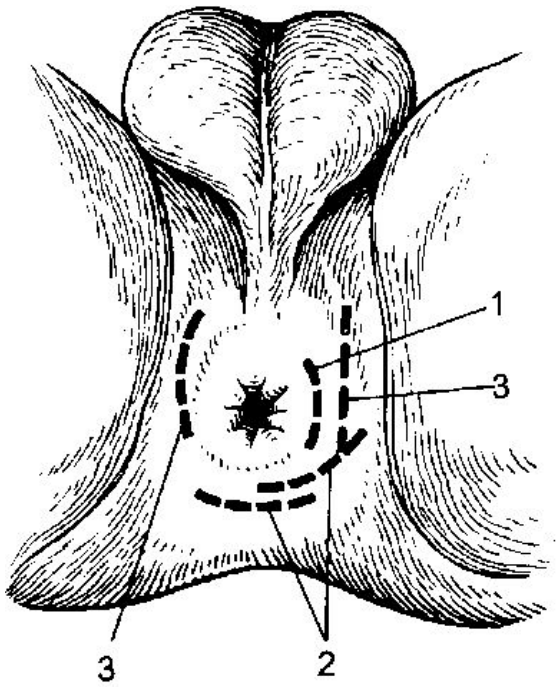

1. **Радиальный разрез** *(при подкожных и подслизистых абцессах);*

2. **Полулунный разрез** *(позади-, седилищно- и тазово-прямокишечных абсцессах).*

Операции при свищах прямой кишки

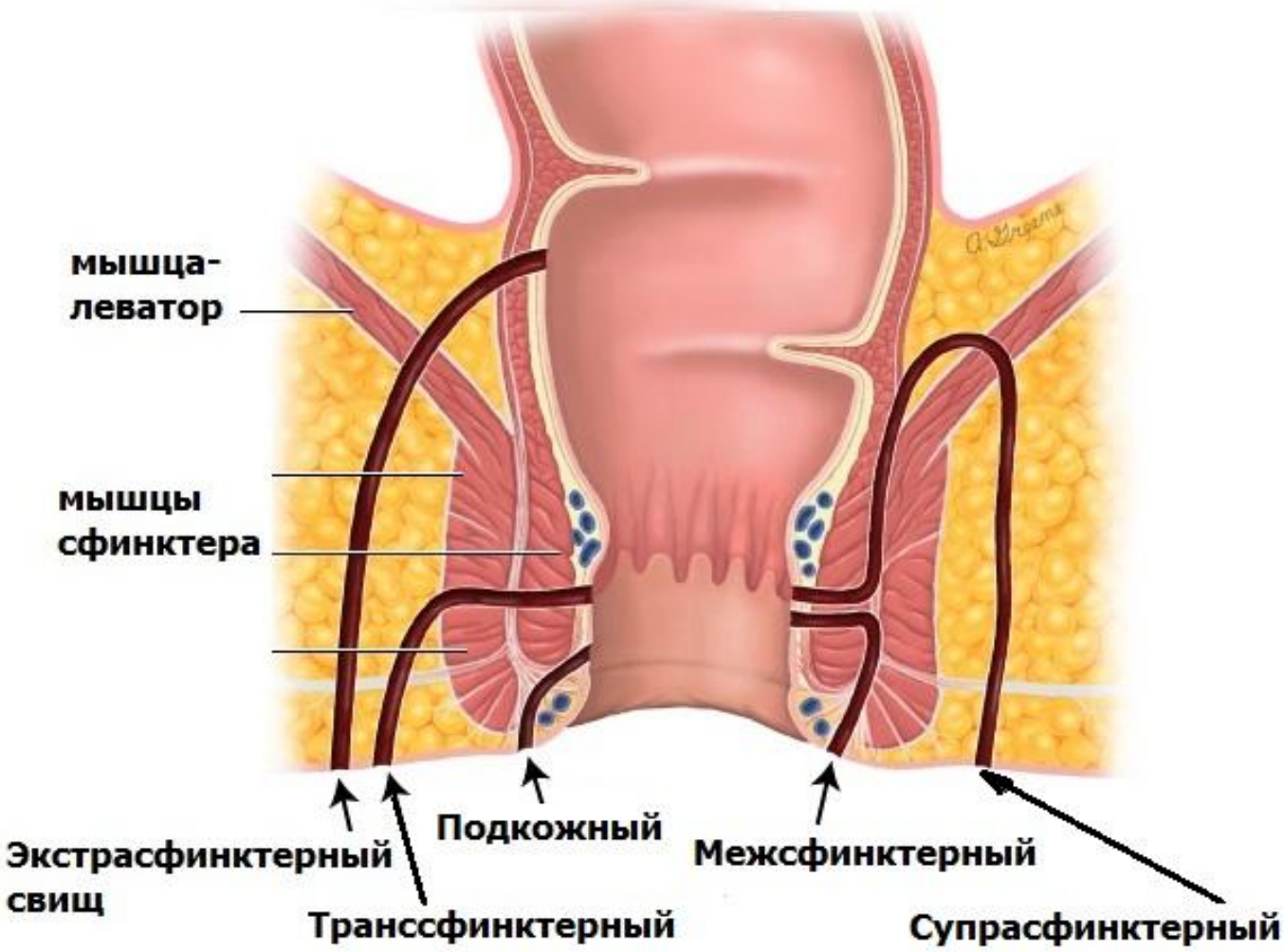

Подкожные и подслизистые свищи

- Рассечение свища в просвете прямой кишки
- Иссечение свища с вскрытием и дренированием гнойных полостей околопрямокишечной клетчатке

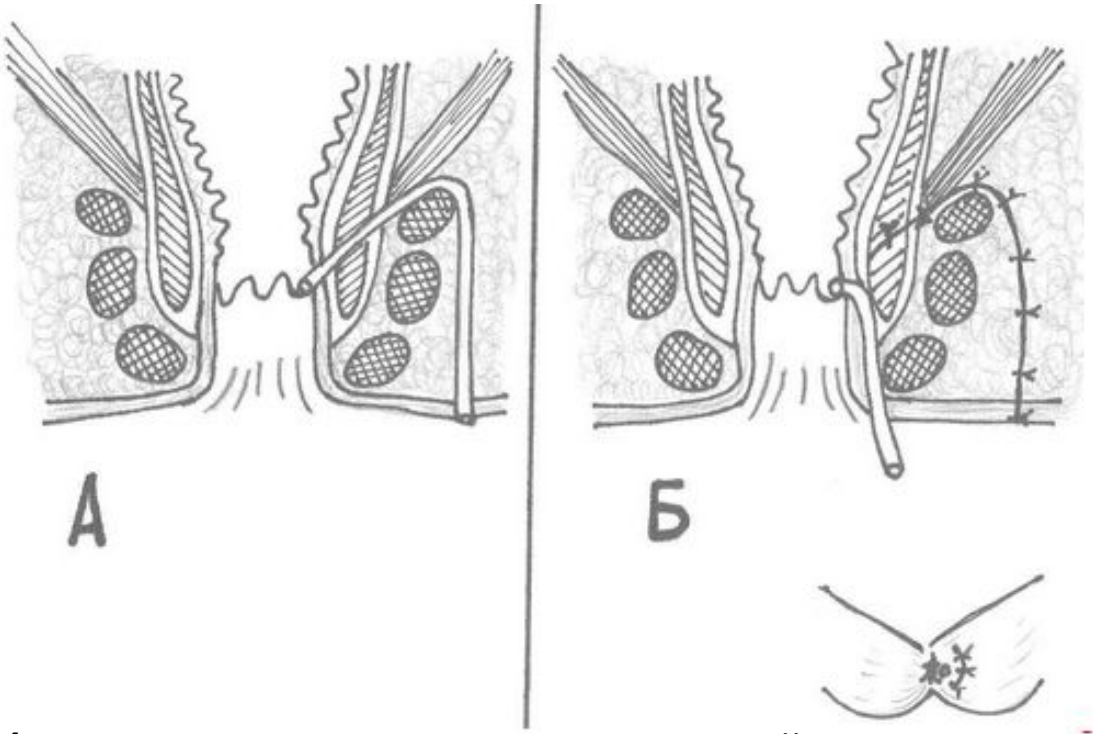

- Иссечение свища в просвете прямой кишки (операция Габриэля)

Оперативные доступы в гинекологии

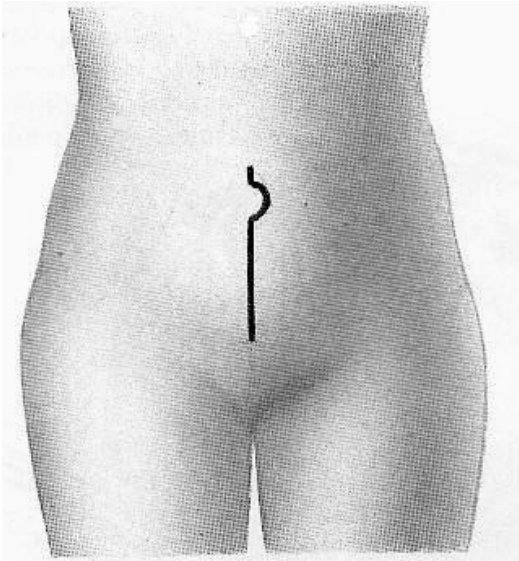

Нижняя срединная лапаротомия

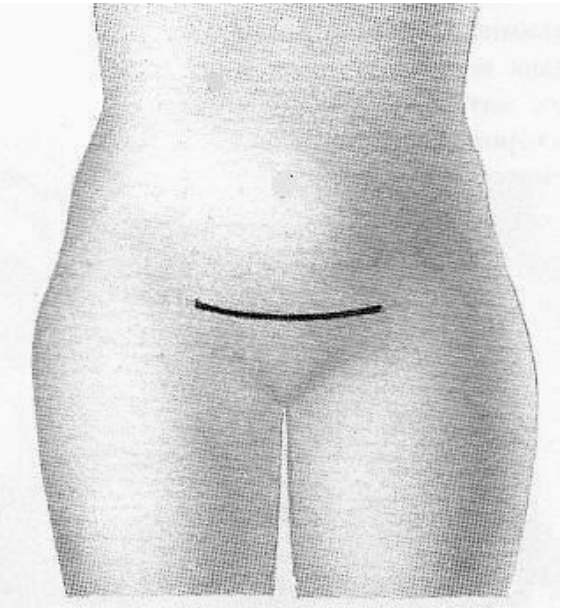

Надлобковый поперечный разрез по Пфаненнштилю

Поперечный интерилеоцекальный разрез по Черни

Пункция заднего свода влагалища

Цель процедуры: диагностический метод исследования внутрибрюшного кровотечения и гнойного пельвиперитонита.

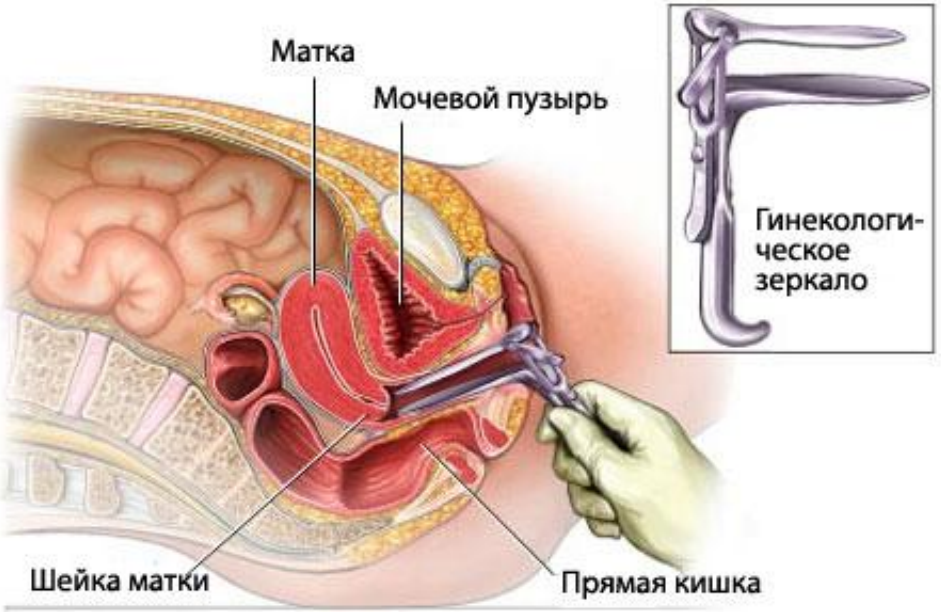

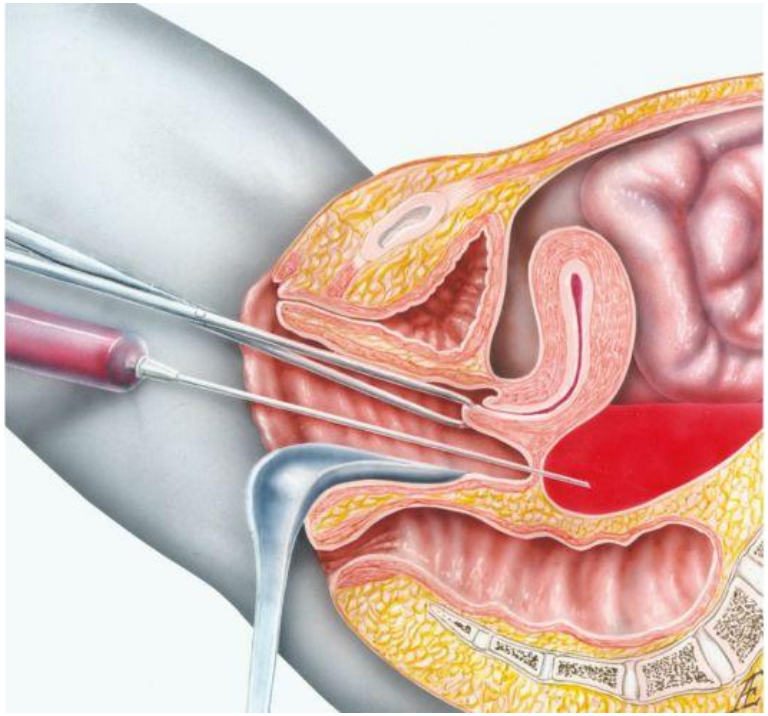

Удаление маточной трубы

Показания к экстренной операции: разрыв трубы при внематочной беременности

Этапы операции: 1) мобилизация маточной трубы;
2) удаление трубы;
3) перитонизация культи брыжейки маточной трубы.

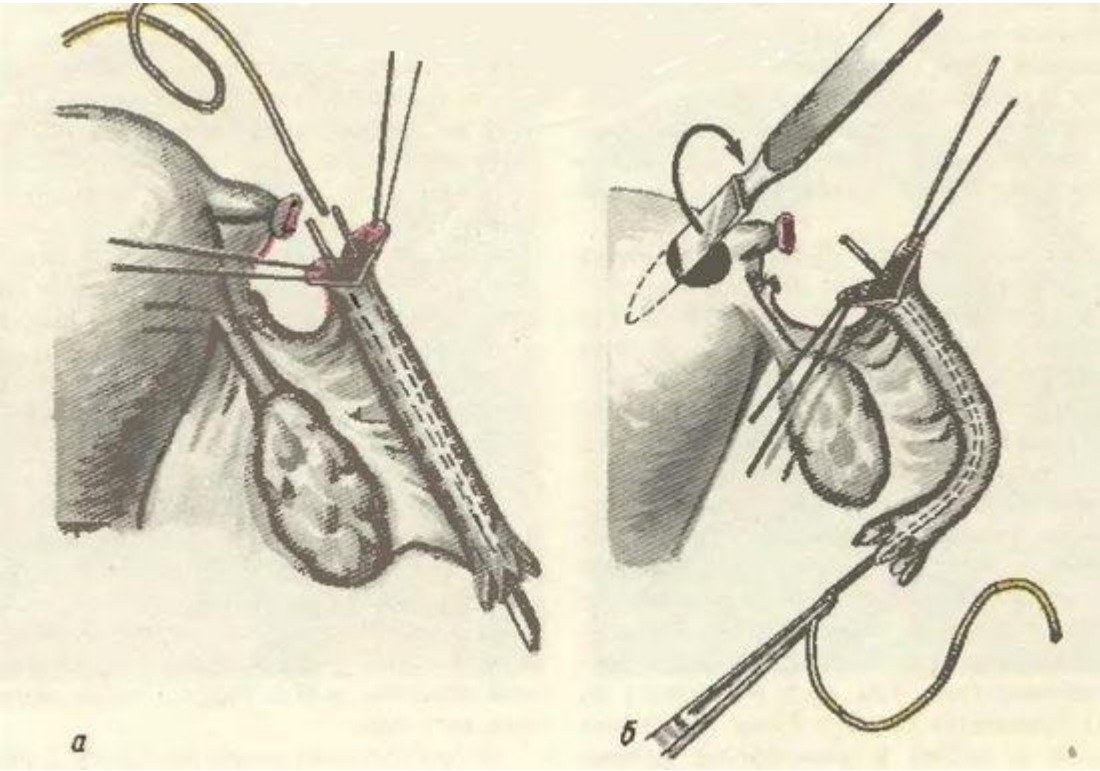

Надлобковая капиллярная пункция мочевого пузыря

Показания:
- невозможность катетеризации мочевого пузыря;
- травма уретры;
- получения мочи для клинического и бактериологического исследова

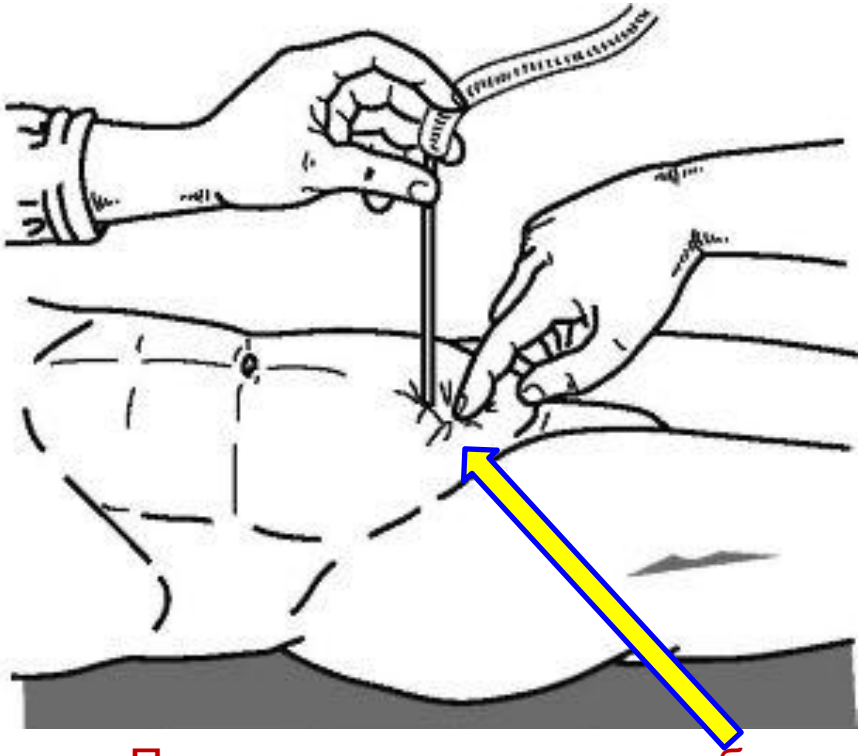

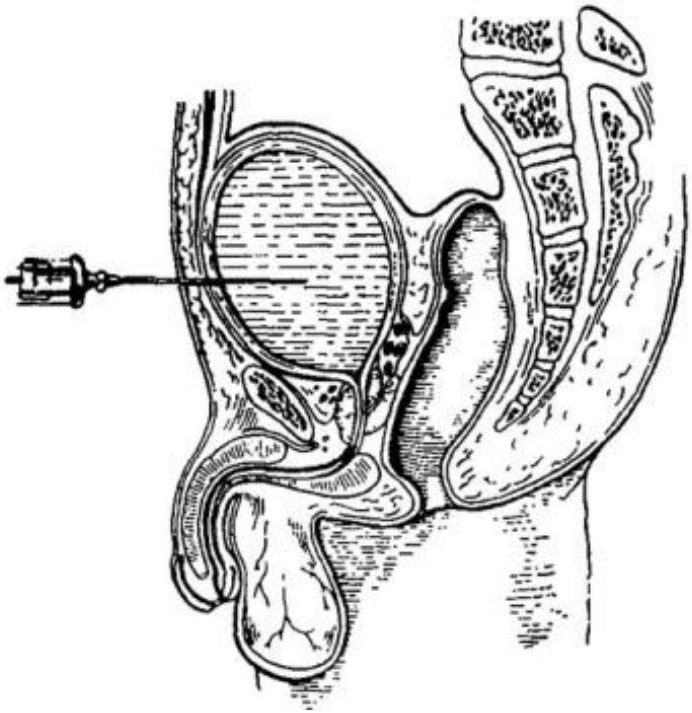

Пункцию осуществляют забрюшинно!

Иглу проводят **ниже** поперечной пузырной складки.

Геморроидэктомия

Показания:

- упорное кровотечение из геморроидальных узлов;
- выпадение и отсутствие самостоятельного вправления узлов после дефека

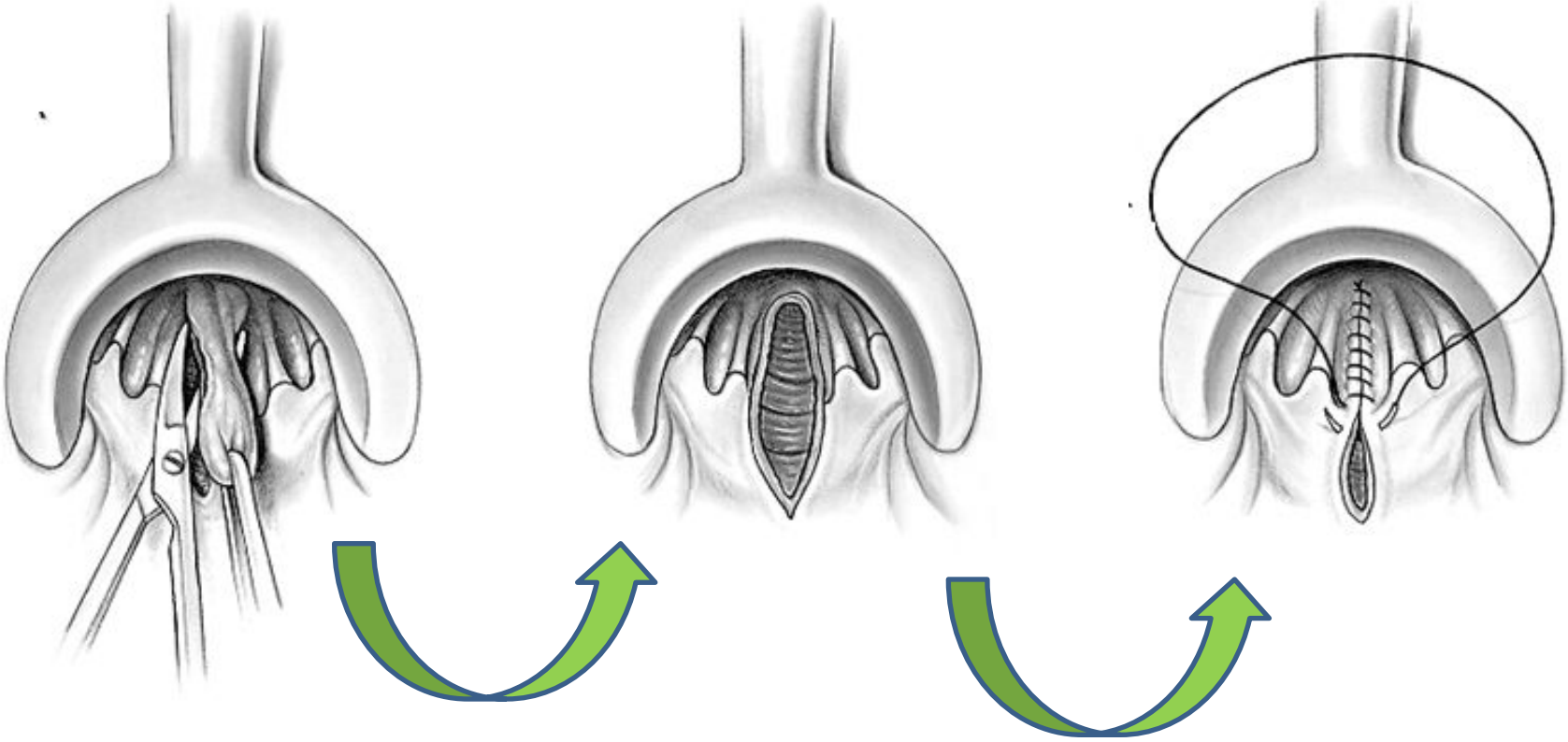

Операции на предстательной железе

Показания: ✓ аденома предстательной железы

Доступы

1) Чрезпузырный

2) Промежностный

3) Трансуретральный

4) Позадилобковый

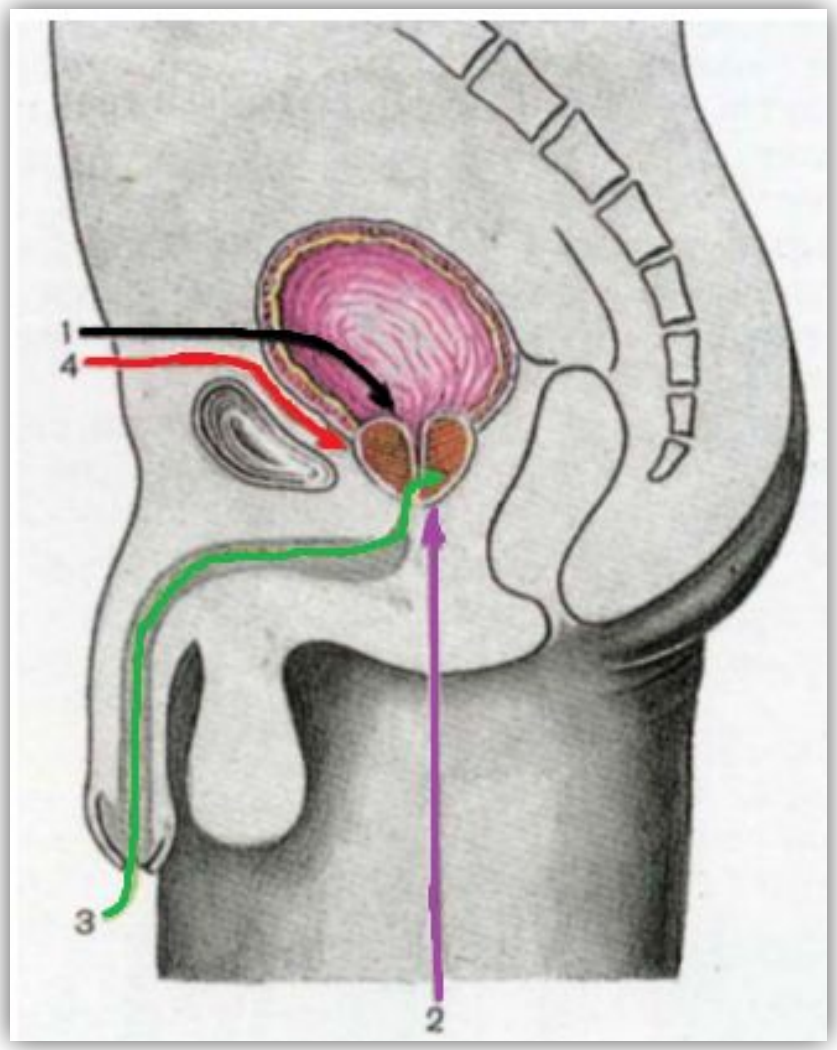

Водянка яичка

При операции **Винкельмана** рассекают париетальный листок собственной оболочки яичка по передней поверхности, края ее выворачивают наизнанку и ушивают позади яичка непрерывным кетгутовым швом.

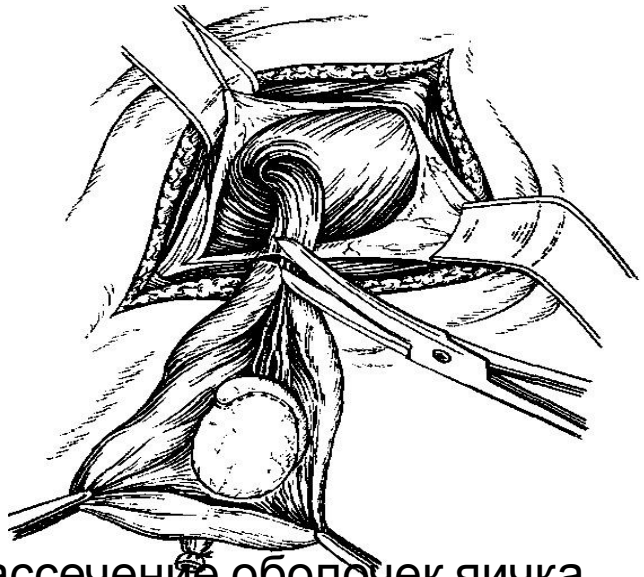

Рассечение оболочек яичка (А)

При операции **Бергмана** париетальный листок собственной оболочки рассекают, затем растягивают и полностью резецируют, отступя от яичка на 0,5—0,8 см.

Оставшийся край оболочки обшивают непрерывным обвивным кетгутовым швом.

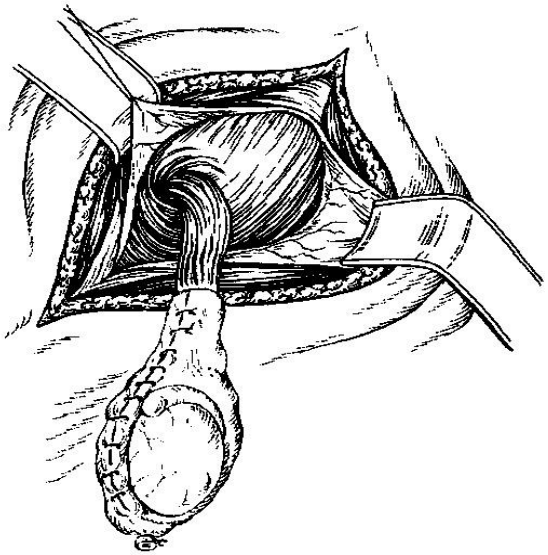

Окончательный вид (Б)

Спасибо за внимание