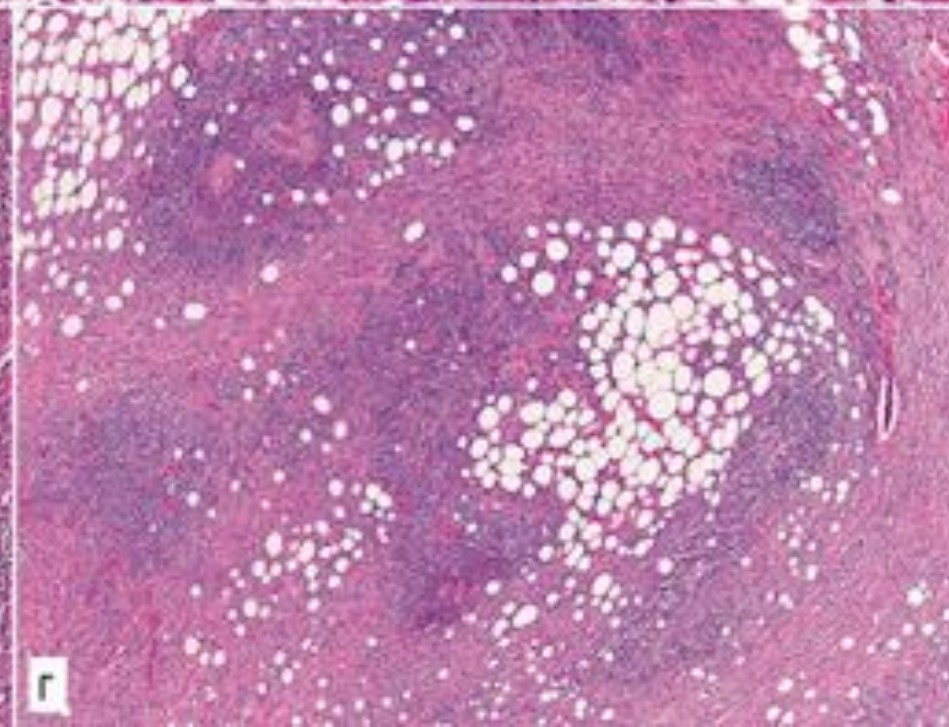
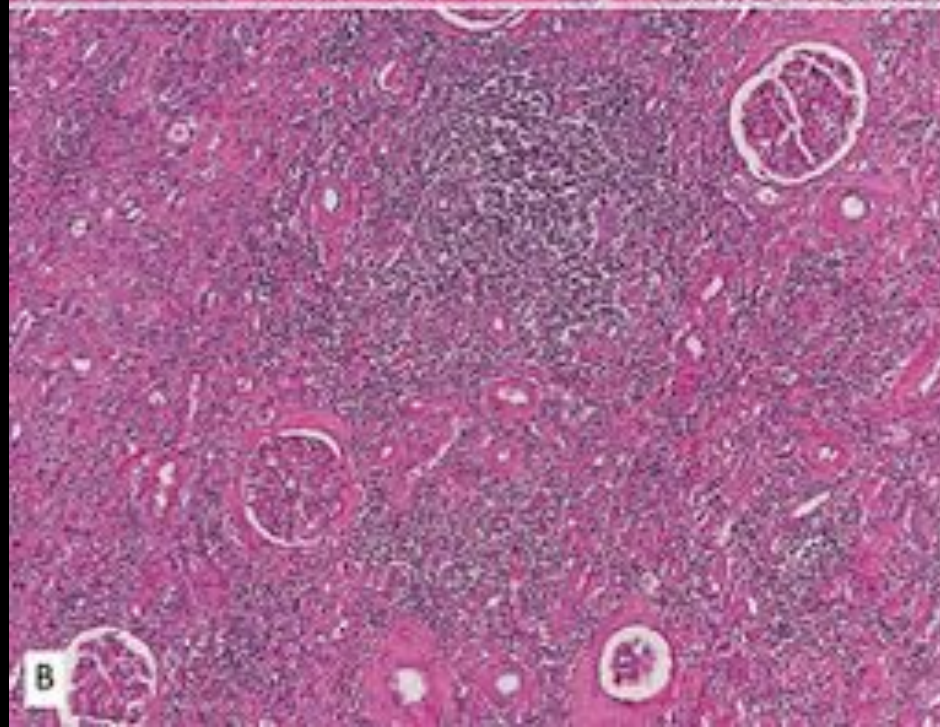
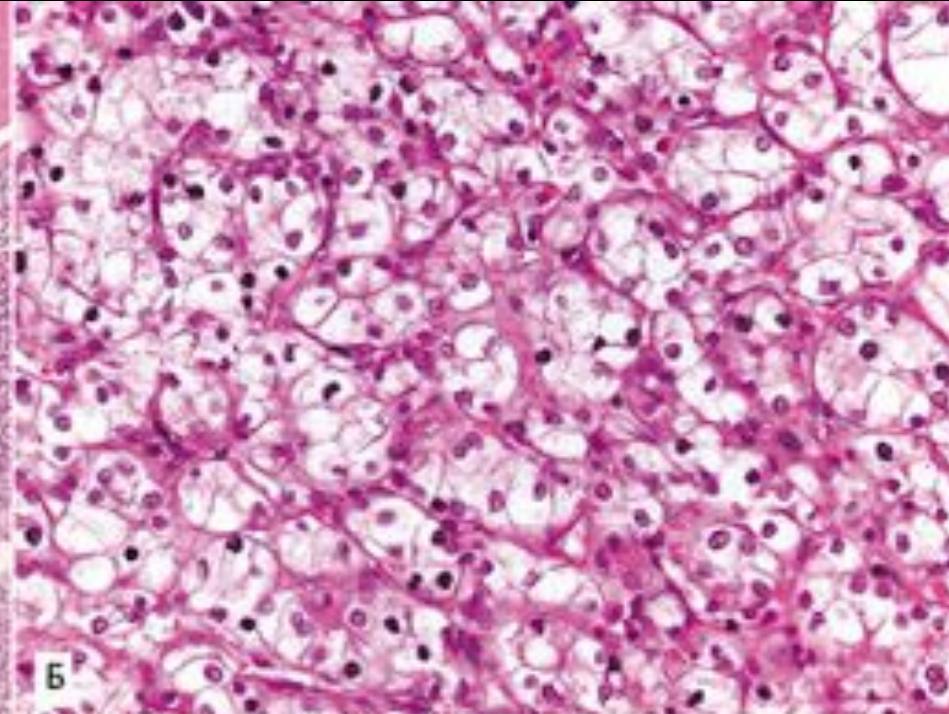
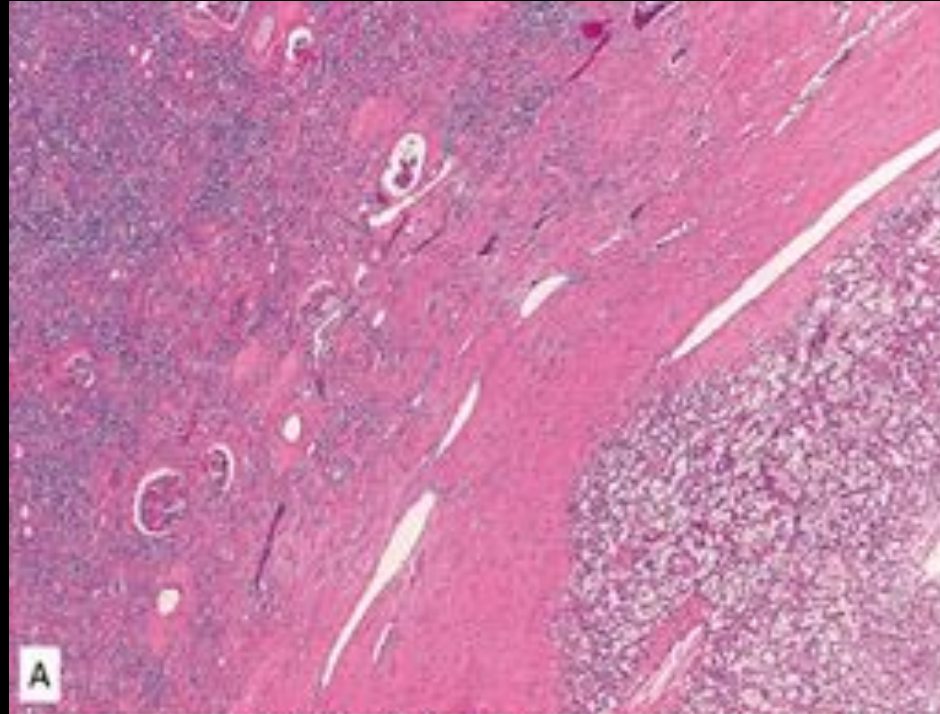
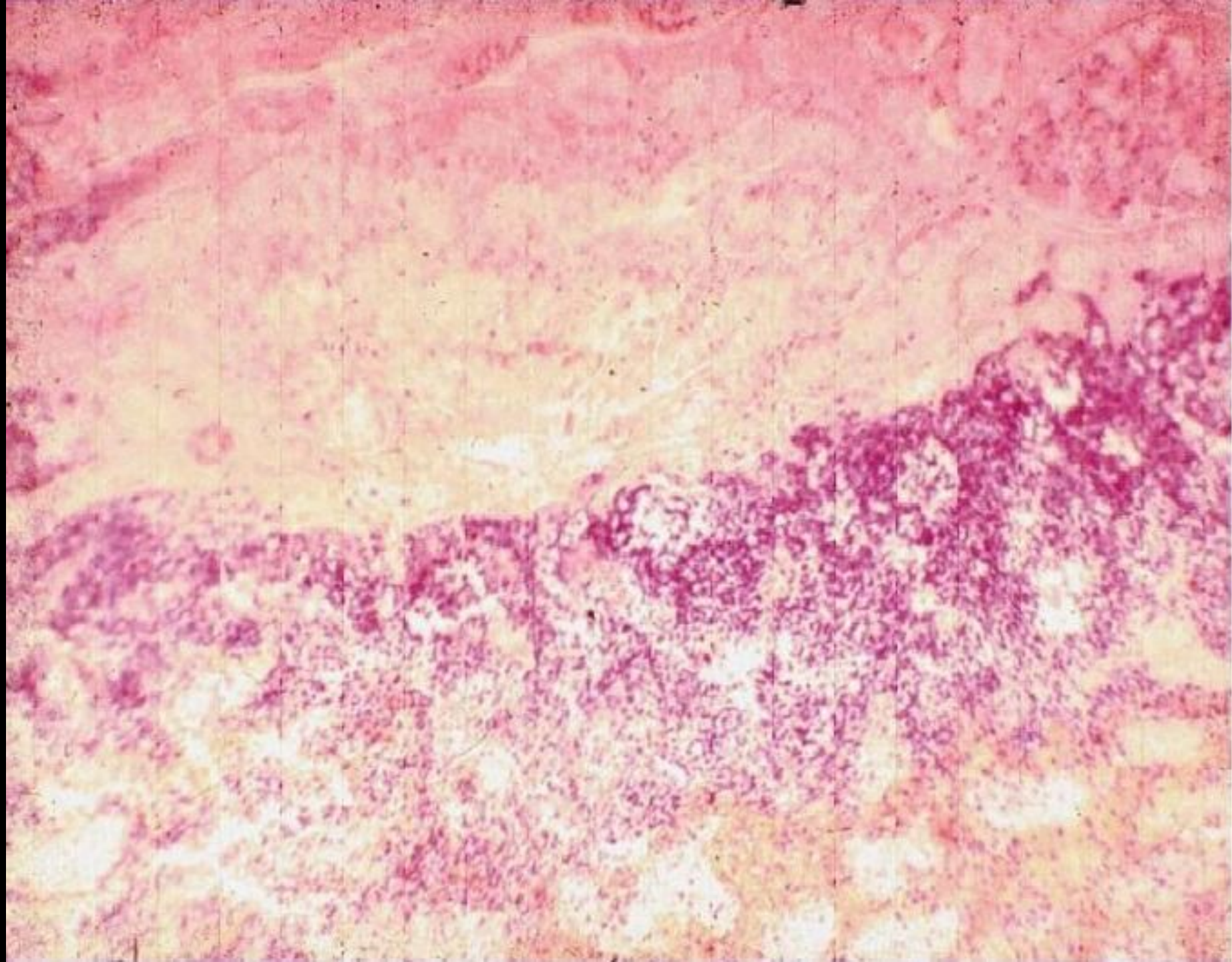


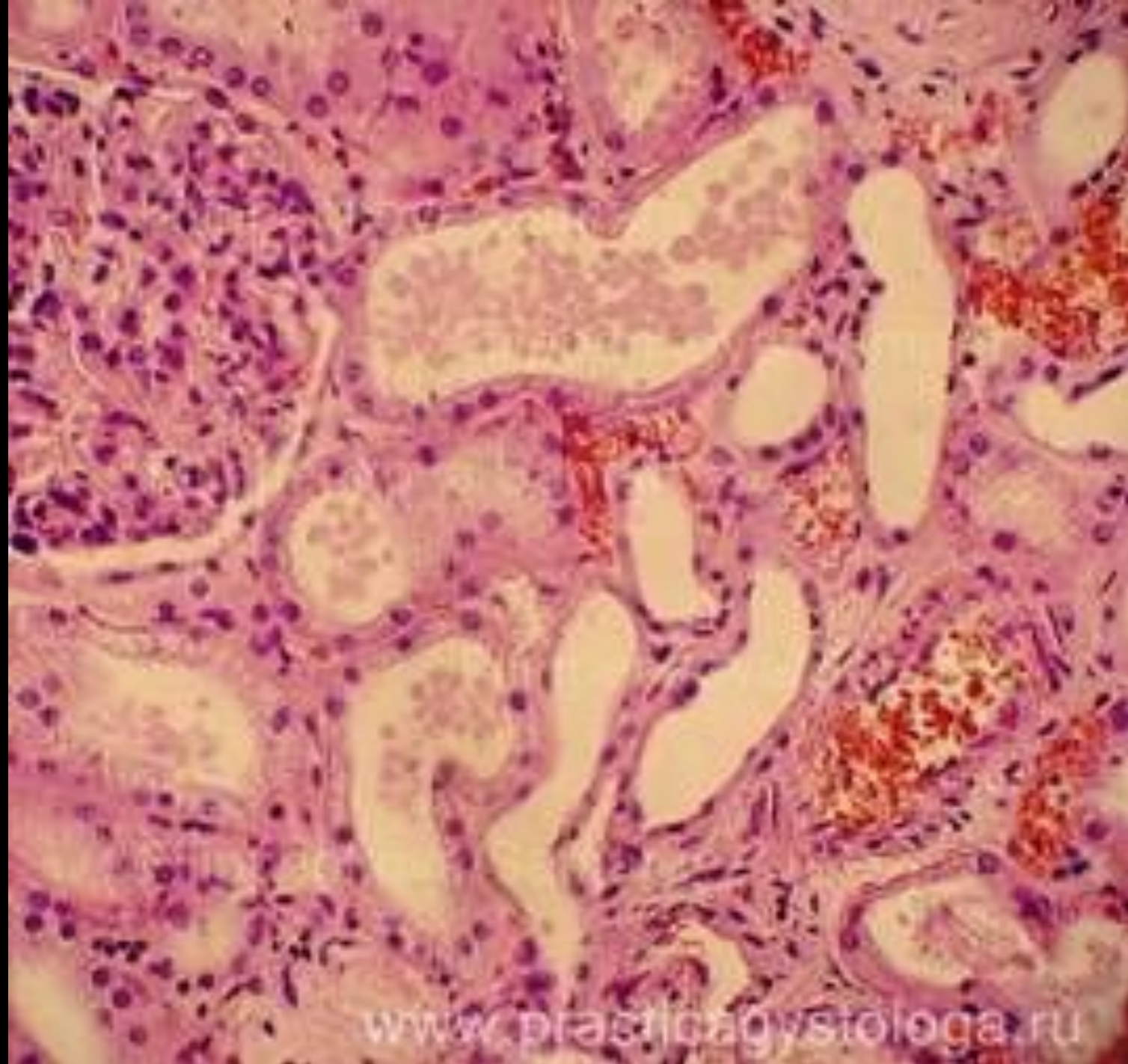
Гистология почек

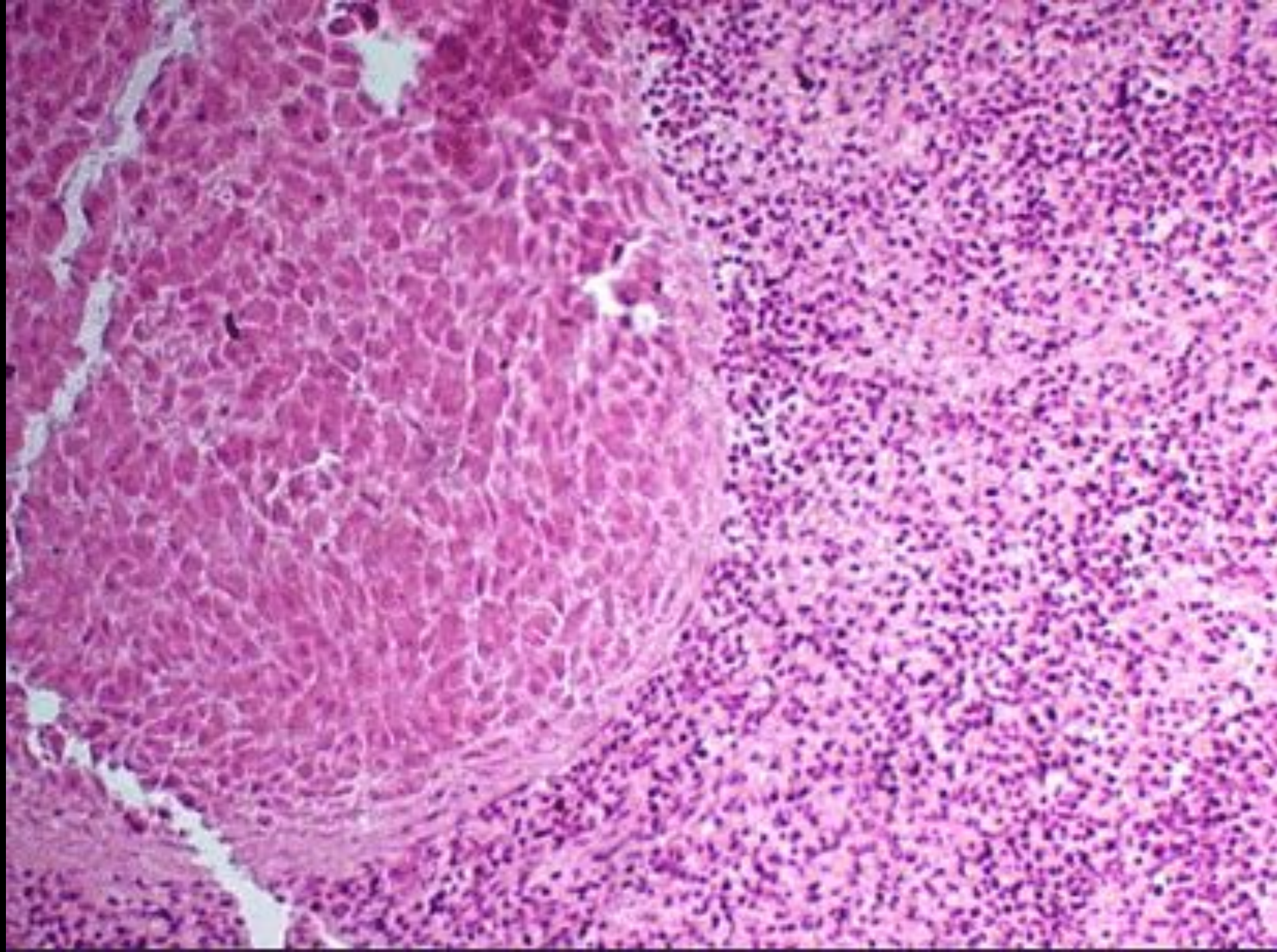
Сделала студентка 2 курса 19 группы

Белова Анна

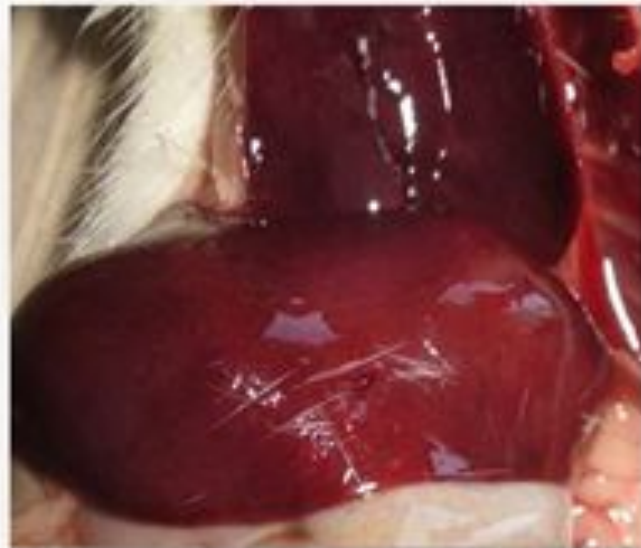




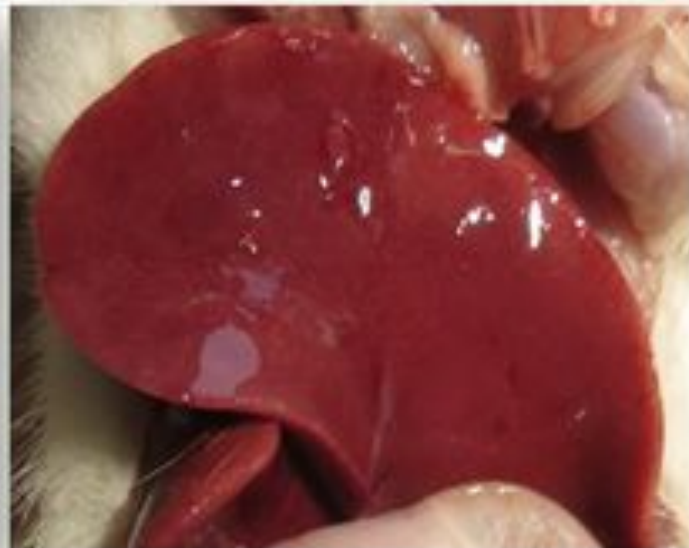



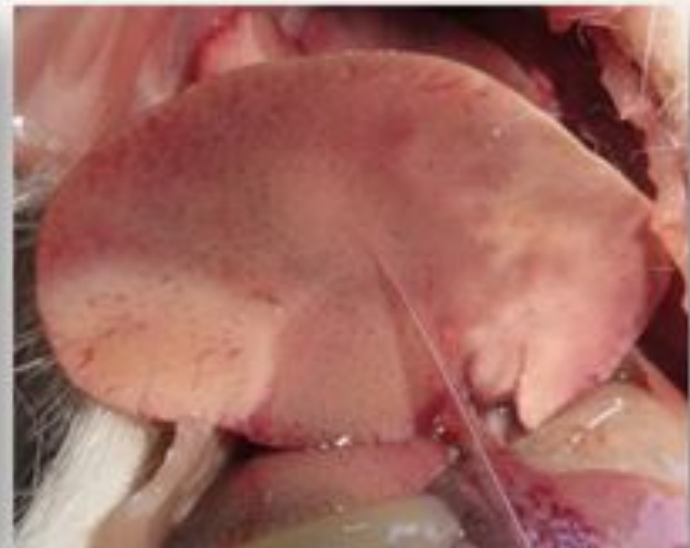
Динамика морфологических изменений печени крыс при исследовании острой токсичности препарата



Печень крысы, погибшей спустя 12 часов после введения



Печень крысы, погибшей спустя 24-48 часов после введения



Печень крысы, погибшей на 3-5 дни после введения

